This is a digital copy of a book that was preserved for generations on library shelves before it was carefully scanned by Google as part of a project to make the world's books discoverable online.

It has survived long enough for the copyright to expire and the book to enter the public domain. A public domain book is one that was never subject to copyright or whose legal copyright term has expired. Whether a book is in the public domain may vary country to country. Public domain books are our gateways to the past, representing a wealth of history, culture and knowledge that's often difficult to discover.

Marks, notations and other marginalia present in the original volume will appear in this file - a reminder of this book's long journey from the publisher to a library and finally to you.

Usage guidelines

Google is proud to partner with libraries to digitize public domain materials and make them widely accessible. Public domain books belong to the public and we are merely their custodians. Nevertheless, this work is expensive, so in order to keep providing this resource, we have taken steps to prevent abuse by commercial parties, including placing technical restrictions on automated querying.

We also ask that you:

+ *Make non-commercial use of the files* We designed Google Book Search for use by individuals, and we request that you use these files for personal, non-commercial purposes.

+ *Refrain from automated querying* Do not send automated queries of any sort to Google's system: If you are conducting research on machine translation, optical character recognition or other areas where access to a large amount of text is helpful, please contact us. We encourage the use of public domain materials for these purposes and may be able to help.

+ *Maintain attribution* The Google "watermark" you see on each file is essential for informing people about this project and helping them find additional materials through Google Book Search. Please do not remove it.

+ *Keep it legal* Whatever your use, remember that you are responsible for ensuring that what you are doing is legal. Do not assume that just because we believe a book is in the public domain for users in the United States, that the work is also in the public domain for users in other countries. Whether a book is still in copyright varies from country to country, and we can't offer guidance on whether any specific use of any specific book is allowed. Please do not assume that a book's appearance in Google Book Search means it can be used in any manner anywhere in the world. Copyright infringement liability can be quite severe.

About Google Book Search

Google's mission is to organize the world's information and to make it universally accessible and useful. Google Book Search helps readers discover the world's books while helping authors and publishers reach new audiences. You can search through the full text of this book on the web at `http://books.google.com/`

Über dieses Buch

Dies ist ein digitales Exemplar eines Buches, das seit Generationen in den Regalen der Bibliotheken aufbewahrt wurde, bevor es von Google im Rahmen eines Projekts, mit dem die Bücher dieser Welt online verfügbar gemacht werden sollen, sorgfältig gescannt wurde.

Das Buch hat das Urheberrecht überdauert und kann nun öffentlich zugänglich gemacht werden. Ein öffentlich zugängliches Buch ist ein Buch, das niemals Urheberrechten unterlag oder bei dem die Schutzfrist des Urheberrechts abgelaufen ist. Ob ein Buch öffentlich zugänglich ist, kann von Land zu Land unterschiedlich sein. Öffentlich zugängliche Bücher sind unser Tor zur Vergangenheit und stellen ein geschichtliches, kulturelles und wissenschaftliches Vermögen dar, das häufig nur schwierig zu entdecken ist.

Gebrauchsspuren, Anmerkungen und andere Randbemerkungen, die im Originalband enthalten sind, finden sich auch in dieser Datei – eine Erinnerung an die lange Reise, die das Buch vom Verleger zu einer Bibliothek und weiter zu Ihnen hinter sich gebracht hat.

Nutzungsrichtlinien

Google ist stolz, mit Bibliotheken in partnerschaftlicher Zusammenarbeit öffentlich zugängliches Material zu digitalisieren und einer breiten Masse zugänglich zu machen. Öffentlich zugängliche Bücher gehören der Öffentlichkeit, und wir sind nur ihre Hüter. Nichtsdestotrotz ist diese Arbeit kostspielig. Um diese Ressource weiterhin zur Verfügung stellen zu können, haben wir Schritte unternommen, um den Missbrauch durch kommerzielle Parteien zu verhindern. Dazu gehören technische Einschränkungen für automatisierte Abfragen.

Wir bitten Sie um Einhaltung folgender Richtlinien:

+ *Nutzung der Dateien zu nichtkommerziellen Zwecken* Wir haben Google Buchsuche für Endanwender konzipiert und möchten, dass Sie diese Dateien nur für persönliche, nichtkommerzielle Zwecke verwenden.

+ *Keine automatisierten Abfragen* Senden Sie keine automatisierten Abfragen irgendwelcher Art an das Google-System. Wenn Sie Recherchen über maschinelle Übersetzung, optische Zeichenerkennung oder andere Bereiche durchführen, in denen der Zugang zu Text in großen Mengen nützlich ist, wenden Sie sich bitte an uns. Wir fördern die Nutzung des öffentlich zugänglichen Materials für diese Zwecke und können Ihnen unter Umständen helfen.

+ *Beibehaltung von Google-Markenelementen* Das "Wasserzeichen" von Google, das Sie in jeder Datei finden, ist wichtig zur Information über dieses Projekt und hilft den Anwendern weiteres Material über Google Buchsuche zu finden. Bitte entfernen Sie das Wasserzeichen nicht.

+ *Bewegen Sie sich innerhalb der Legalität* Unabhängig von Ihrem Verwendungszweck müssen Sie sich Ihrer Verantwortung bewusst sein, sicherzustellen, dass Ihre Nutzung legal ist. Gehen Sie nicht davon aus, dass ein Buch, das nach unserem Dafürhalten für Nutzer in den USA öffentlich zugänglich ist, auch für Nutzer in anderen Ländern öffentlich zugänglich ist. Ob ein Buch noch dem Urheberrecht unterliegt, ist von Land zu Land verschieden. Wir können keine Beratung leisten, ob eine bestimmte Nutzung eines bestimmten Buches gesetzlich zulässig ist. Gehen Sie nicht davon aus, dass das Erscheinen eines Buchs in Google Buchsuche bedeutet, dass es in jeder Form und überall auf der Welt verwendet werden kann. Eine Urheberrechtsverletzung kann schwerwiegende Folgen haben.

Über Google Buchsuche

Das Ziel von Google besteht darin, die weltweiten Informationen zu organisieren und allgemein nutzbar und zugänglich zu machen. Google Buchsuche hilft Lesern dabei, die Bücher dieser Welt zu entdecken, und unterstützt Autoren und Verleger dabei, neue Zielgruppen zu erreichen. Den gesamten Buchtext können Sie im Internet unter `http://books.google.com` durchsuchen.


BIBLIOTHECA · BOSTONIENSIS · MEDICINAE
SERVAT · ET · DOCET
FVNDATA
MDCCLXXV
EX DONO

DEUTSCHE ZEITSCHRIFT

FÜR

CHIRURGIE.

HERAUSGEGEBEN

VON

PROF. BARDENHEUER IN KÖLN, PROF. BARTH IN DANZIG, PROF. BIER IN BERLIN, DR. BORCHARD IN POSEN, PROF. H. BRAUN IN GÖTTINGEN, PROF. DOLLINGER IN BUDAPEST, PROF. v. EISELSBERG IN WIEN, PROF. ENDERLEN IN WÜRZBURG, DR. G. FISCHER IN HANNOVER, PROF. FRIEDRICH IN GREIFSWALD, PROF. GARRÉ IN BONN, PROF. GRASER IN ERLANGEN, PROF. HELFERICH IN KIEL, PROF. HILDEBRAND IN BERLIN, PROF. HOCHENEGG IN WIEN, DR. KAPPELER IN KONSTANZ, PROF. KOCHER IN BERN, PROF. KÖNIG SEN. IN BERLIN, PROF. F. KÖNIG IN ALTONA, PROF. KÜSTER IN MARBURG, DR. C. LAUENSTEIN IN HAMBURG, PROF. LENNANDER IN UPSALA, PROF. LEXER IN KÖNIGSBERG IN PR., PROF. MADELUNG IN STRASSBURG I. E., PROF. MARTENS IN BERLIN, PROF. MÜLLER IN ROSTOCK, DR. A. NEUMANN IN BERLIN, PROF. PAYR IN GRAZ, PROF. PERTHES IN LEIPZIG, PROF. POPPERT IN GIESSEN, PROF. RIEDEL IN JENA, PROF. E. ROSE IN BERLIN, PROF. v. RUEDIGER-RYDYGIER IN LEMBERG, GENERALSTABSARZT DR. SCHJERNING IN BERLIN, PROF. SONNENBURG IN BERLIN, PROF. TRENDELENBURG IN LEIPZIG, DR. WIESINGER IN HAMBURG, PROF. WILMS IN BASEL, PROF. WITZEL IN DÜSSELDORF

UND UNTER MITWIRKUNG VON

PROF. DR. ROSE IN BERLIN, PROF. DR. TRENDELENBURG IN LEIPZIG, PROF. DR. BIER IN BONN

REDIGIERT VON

PROF. DR. HELFERICH IN KIEL

Achtundachtzigster Band.

Mit 77 Abbildungen im Text und 2 Tafeln

LEIPZIG,
VERLAG VON F. C. W. VOGEL
1907.

BOSTON MEDICAL
OCT 8 1907
LIBRARY.

CATALOGUED
OCT 8 1907
J. F. B.

Druck von August Pries in Leipzig

Inhalt des Achtundachtzigsten Bandes.

Erstes, Zweites und Drittes Heft,

ausgegeben Mai 1907.

Seite

I. Aus der chirurg. Abteilung des städt. Krankenhauses zu Altona.
Über Prothesen bei Exartikulation und Resektion des Unterkiefers. Von Prof. Dr. Fritz König. (Mit 6 Abbildungen.) 1

II. Aus der königl. chirurg. Universitätsklinik zu Königsberg i. Pr. (Direktor: Prof. Dr. Erich Lexer.)
Über den tuberkulösen Tumor der Flexura sigmoidea. Von Johann Friedrich Holland 21

III. Aus der Akademie für praktische Medizin in Köln. (Chirurgische Abteilung: Prof. Dr. Tillmann.)
Hyperalgetische Zonen bei Schädel- und Gehirnverletzungen. Von Assistenzarzt Dr. Vorschütz. (Mit 12 Abbildungen.) 44

IV. Aus der chirurg. Universitätsklinik zu Königsberg. (Prof. Dr. Erich Lexer.)
Über Lungenkomplikationen nach operativen Eingriffen mit einem statistischen Beitrag aus der Kgl. chirurgischen Klinik in Königsberg. Von Ewald Wolff 71

V. Aus dem Allgemeinen Krankenhaus St. Georg in Hamburg. (Oberarzt Dr. Wiesinger.)
Über subkutane Luxationen des Talus mit besonderer Berücksichtigung der blutigen Repositionsmethode. Von Dr. Schlagintweit, früherer Sekundärarzt, jetzt leitender Arzt des Ambulatoriums Eppendorf. (Mit Tafel I.) 101

VI. Aus der Königsberger chirurgischen Klinik des Prof. Dr. Erich Lexer.
Über Cava-Resektion in einem Fall von Mischgeschwulst der Nierenkapsel. Von Dr. M. Draudt, Assistenzarzt. (Mit 2 Abbildungen.) 109

Seite

VII. Aus der königl. chirurgischen Universitätsklinik zu Königsberg i. Pr. (Prof. Dr. Erich Lexer.)
Ostitis gummosa mit Spontanfraktur. Von Dr. Paul Frangenheim, Assistenzarzt. 127

VIII. Aus der chirurgischen Abteilung des städtischen Augusta-Hospitals zu Cöln am Rhein. (Chefarzt: Prof. Dr. Tilmann.)
Beitrag zur Pathologie und Physiologie der Patella. Von Dr. Franz Kudlek, Assistenzarzt. (Mit 3 Abbildungen.) 138

IX. Aus der chirurgischen Klinik Basel. (Direktor: Prof. Enderlen.)
Von den Zwerchfellverletzungen und ihren Folgen, den Zwerchfellhernien. Von Dr. Hans Iselin, I. Assistenzarzt 150

X. Aus der chirurgischen Klinik der königl. Universität Marburg i H. (Geheimrat Prof. Dr. E. Küster.)
Über die Unterbindung der großen Gefäße des Unterleibes. Experimentelle und kritische Studien. Von Dr. Offergeld, Assistenzarzt der Klinik. (Mit 8 Abbildungen.) 217

XI. Gelenkchondrome. Von Professor Erich Lexer in Königsberg i. Pr. (Mit 1 Abbildung im Text und Tafel II.) 311

XII—XIII. Kleinere Mitteilungen:

XII. Die isolierte Luxation des Os naviculare pedis. Von Dr. Theo Eichel, Oberstabsarzt in Darmstadt. (Mit 4 Abbildungen.) . . 324

XIII. Aus dem Garnisonlazarett Straßburg i. E.
Ein Fall von Luxation aller drei Keilbeine. Von Stabsarzt Blecher 332

XIV. Besprechungen:

1. Prof. J. Schwalbe, Therapeutische Technik für die ärztliche Praxis. 2. Halbband. (Fischer-Defoy) 335
2. Prof. Emil Frh. v. Dungern und Privatdozent R. Werner, Das Wesen der bösartigen Geschwülste. Aus dem Institute für Krebsforschung in Heidelberg. (Fischer-Defoy) 335

Anzeigen literarischer Neuigkeiten 335

Viertes, Fünftes und Sechstes Heft,

ausgegeben Juni 1907.

Seite

XV. Über Derangement im Kniegelenk mit besonderer Berücksichtigung der Meniscusverletzung. Von Prof. Dr. Franz König. (Mit 6 Abbildungen.) 337

XVI. Über die Dauererfolge der operativen Behandlung der Meniscusluxationen im Kniegelenk. Von Dr. A. Martina in Graz . . 369

XVII. Aus der chirurgischen Abteilung des städtischen Krankenhauses Moabit in Berlin. (Geh. Med.-Rat Prof. Dr. Sonnenburg.)
Über die Leukocytose bei der Appendicitis. Von Dr. R. Kothe, Assistenzarzt. (Mit 32 Kurven.) 387

XVIII. Aus der medizinischen und chirurg. Universitätsklinik Basel. (Direktor: Prof. Enderlen.)
Beiträge zur Kenntnis der therapeutischen Resultate speziell der Resultate der Serumtherapie bei Tetanus. Von Dr. E. Fricker in Basel, ehem. Assistenzarzt der chirurgischen Poliklinik. . . 429

XIX. Aus der Rostocker chirurgischen Klinik. (Prof. Dr. Müller.)
Perforationsperitonitis von einem Darmdivertikel mit Magenschleimhautbau ausgehend. Ein Beitrag zur Erklärung der Ectopia ventriculi. Von Dr. Eduard Deetz, Assistenzart der Klinik. (Mit 1 Abbildung.) 482

XX. Aus der II. chirurgischen Universitätsklinik zu Wien. (Vorstand: Hofrat Prof. Dr. J. Hochenegg.)
Zur Statistik der Gastroenterostomien bei benignen Magenerkrankungen. Ein historischer Rückblick. Von Dr. O. E. Schulz, Operateurzögling und Demonstrator 494

XXI. Aus dem Hazu-Hospital, Ise (Japan).
Ein Fall von Pneumatosis cystoides intestinorum hominis. Von Prof. M. Mori. (Mit 2 Abbildungen.) 553

XXII. Aus der Privatklinik von Prof. Lexer, Königsberg i. Pr.
Ein Fall von Berstungsruptur des Darmes infolge Einwirkens stumpfer Gewalt bei gleichzeitiger Hernia umbilicalis epiploica concreta. Von Privatdozent Dr. med. Ad. Ebner, Königsberg i. Pr. 561

XXIII. Aus der chirurgischen Universitätsklinik zu Erlangen. (Direktor: Prof. Dr. E. Graser.)
Ein Fall von hoher Plexuszerreißung. Von Dr. Otto Kalb, Assistenten der Klinik. (Mit 4 Abbildungen.) 572

Seite

XXIV. Besprechungen:

1. Prof. E. Sommer, Eine neue Art der physikalischen Nachbehandlung von Verletzungen. (Graf) 595
2. Dr. Eduard Gottschalk, Die Röntgentherapie nach ihrem heutigen Stande. (Florange) 596
3. Publications of Cornell University Medical College. (Fischer-Defoy) 596
4. Prof. Attilio Curcio, Apparecchi ortopedici ed arti artificiali. (Fischer-Defoy) 597

Anzeigen literarischer Neuigkeiten 598

BOSTON MEDICAL
OCT 8 1907
LIBRARY.
9602

I.

Aus der chirurgischen Abteilung des städt. Krankenhauses zu Altona.

Über Prothesen bei Exartikulation und Resektion des Unterkiefers.

Von

Prof. Dr. **Fritz König.**

(Mit 6 Abbildungen.)

Eine an sich schon interessante Beobachtung einer enostalen Geschwulst des Unterkiefers, welche zur Exartikulation führte, bot mir Gelegenheit, der Frage näher zu treten, in welcher Weise gewöhnlich die Nachbehandlung dieser Operationen gehandhabt wird. Im ganzen sind das seltene Eingriffe und dementsprechend finden sich größere Mitteilungen darüber spärlich, auch scheint den paar beachtenswerten Publikationen zu diesem Gegenstand noch nicht volle Aufmerksamkeit geschenkt worden zu sein. Daher habe ich mich durch eine Umfrage bei einer ganzen Anzahl von Fachgenossen, welchen ich für die Freundlichkeit, mit der sie meine Fragen beantworteten, ausdrücklich danke, zu informieren gesucht. Aus den erhaltenen Mitteilungen geht hervor, daß eine Gleichmäßigkeit des Vorgehens auch nicht im entferntesten erreicht ist.

Die Entfernung eines Stückes aus dem Unterkiefer zieht immer eine Verschiebung der beiden Zahnreihen nach sich, und eine Veränderung in der Funktion der am Unterkiefer inserierenden Muskeln. Wenn der Kinnteil und eventuell benachbarte Stücke fortfallen, dann werden beide Kieferreste nach der Mittellinie gezogen, sie stellen sich im spitzen Winkel zueinander. Schon das ist störend, weil das Kauen beeinträchtigt wird; verhängnisvoller aber ist, daß durch Ablösung der betreffenden Muskelansätze das Zungenbein und die Zunge nach hinten sinken mit allen dadurch bedingten schweren Folgen. In etwas anderer Weise macht sich die einseitige

Entfernung des Unterkiefers bemerkbar, durch welche die hier am Unterkiefer inserierenden Muskeln, vor allem der Pterygoid. int., ihren Halt verlieren. Der völlig aus dem Gleichgewicht geratene Unterkieferrest folgt willenlos dem Zug der an ihm inserierenden Muskeln, welche ihn vor allem auf die operierte Seite herüberzerren. So verläßt die Zahnreihe die korrespondierende des Oberkiefers, und zu der starken Entstellung tritt die Unmöglichkeit zu kauen, und wegen des fehlenden Halts überhaupt richtig zu beißen.

Den kurz skizzierten Folgen der Operation zu begegnen, erweist sich zunächst am notwendigsten bei den durch Zurücksinken der Zunge lebensgefährlichen Resektionen des Kinnstücks. Hier kann die Zunge gleichzeitig fixiert werden an dem Ersatzstück. Bei allen Kontinuitätsresektionen wird eine entsprechend große Schiene, z. B. nach Partsch eine Metallschiene, in die Lücke gesetzt und mit den Resektionsenden durch Drahtnaht verbunden. Ist genügend Schleimhaut, um sie über der Schiene zusammenzunähen, vorhanden, so kann man versuchen, sie zu dauernder Einheilung zu bringen. In anderen Fällen muß oder kann an ihre Stelle später ein zahnärztlicher Ersatzteil, an den benachbarten Zähnen bzw. Alveolarrand befestigt, angebracht werden. Gelegentlich nur kann man davon aus besonderen Gründen einmal Abstand nehmen, doch ist der Erfolg dann immer ein beschränkter.

Bei dem 70jährigen Patienten, dessen Abbildungen folgen (Fig. 1 u. 2), habe ich im Herbst 1902 ein großes Carcinom von Zunge und Mundboden mit Resektion vom Kinnteil des Unterkiefers durch Medianschnitt exstirpiert, unmittelbar waren beide Kieferhälften durch eine von Herrn Zahnarzt Roloff angefertigte Metallplatte mit gabelförmigen Ansätzen — nach Hahl — verbunden worden, welche gleichzeitig der Zunge den notwendigen Halt gab. Der Patient machte eine gute Rekonvaleszenz durch, aber von einer definitiven Prothese, welche auch wegen Zahnmangels schwer anzubringen war, wurde abgesehen besonders mit Rücksicht auf das zu erwartende Rezidiv. In der Folge traten nun nach Entfernung der Metallplatte die beiden Kieferstümpfe unter spitzem Winkel in der Mittellinie zusammen, so daß die Alveolarränder des Unterkiefers nach innen von denen des Oberkiefers standen, aber die Bewegung war eine leidlich gute zum Kauen weicher Speisen, und die Entstellung, wie aus den Bildern hervorgeht, kaum vorhanden.

Weniger einfach als die Nachbehandlung der Kontinuitätsresektionen ist die Frage nach einem allen Anforderungen genügenden Ersatz gelöst nach Wegnahme einer ganzen Kieferhälfte bzw. der Exartikulation mit Fortnahme des den Ansatz der Muskeln bietenden Teiles der Pars horizontalis mandibulae. Diese Frage wird

deshalb auch sehr verschieden beantwortet, und ihr näher zu treten, verlohnt sich der Mühe. Als Ziel unserer Bestrebungen gilt uns, nach der Exartikulation jede Entstellung durch Verschiebung der Alveolarreihe, sowie durch Einsinken der Gesichtshälfte zu verhüten und völlig feste Schluß- bzw. Kaufähigkeit der Kiefer zu erreichen.

Die Mittel, um die Verschiebung der Unterkieferstücke zu beheben, und sie in richtiger Stellung zu erhalten, hat man vielfach erst angewendet, nachdem die Wunde im wesentlichen verheilt war.

Fig. 1.

Carc.-Mundboden u. Zunge,
Resektion des Mittelstücks des Unterkiefers.



Fig. 2.

Es ist klar, daß man, um den Kiefer richtig zn fixieren, einen Fremdkörper in den Mund einlegen muß und man wollte dies vermeiden, solange die Wunde noch von der Mundhöhle aus zugänglich und infizierbar war. Es wurde also die bereits eingetretene Verschiebung mühsam korrigiert, ehe der Apparat eingelegt wurde. Auch heute noch wird nach dieser Methode hier und da verfahren.

Aus später zu erörternden Gründen halten wir dieses Vorgehen heute höchstens noch für einen Notbehelf und wenden uns gleich den Methoden zu, welche direkt von der Operation ab den Kiefer in gesicherter Stellung erhalten wollen. Als hervorragendes Mittel müssen wir da die vom Zahnarzt Sauer in die Prothesenbehand-

lung eingeführte „schiefe Ebene“ bezeichnen. An dem erhaltenen Alveolarrande des Unterkiefers ist eine die Zähne umklammernde Prothese angebracht, an der Außenseite steigt neben den Zähnen eine schräg lateral aufwärts gerichtete Metallscheibe empor, die bei geschlossenem Mund bis zur Umschlagfalte der Oberlippe reicht. Bei Schluß und Öffnen des Mundes gleitet diese Platte neben den Oberkieferzähnen der gesunden Seite und macht ein Hinüberziehen des Unterkiefers nach der kranken unmöglich.

Diese Sauersche schiefe Ebene, welche bei bereits eingetretener Vernarbung die beste Hilfe ist, wird in der v. Bergmannschen Klinik, an deren Kranken sie Sauer zuerst anlegte, ausschließlich verwendet. Nach einem vor der Operation gefertigten Abdruck wird vom Zahnarzt der Alveolaraufsatz mit der Ebene gearbeitet, in Verbindung mit einem soliden Ansatzstück, welches in die Defektstelle reicht und so auch das Einsinken der Wange etwas verhütet. Eine Dislokation des Kiefers ist mit diesem Apparat, soweit die schiefe Ebene ausreicht bei der Bewegung, ausgeschlossen.

In prinzipiell anderer Weise hat Cląude Martin alle Folgen der Unterkieferexartikulation zu vermeiden gesucht, indem er sofort bei der Operation ein dem soeben entfernten Kieferteil nachgebildetes Ersatzstück in den Defekt einfügte, dessen Lage er dadurch sicherte, daß er es einerseits mit dem Kieferstumpf verband, andererseits direkt in die leere Gelenkpfanne stellte. Als Ersatzmittel nahm er Kautschuk, dasselbe war zum Reinigen mit einer Rinne versehen. Ein in dieser Weise ergänzter Kiefer muß. da das Ersatzstück zwischen der Gelenkpfanne und dem Kieferstumpf in Spannung erhalten wird, in korrekter Stellung bleiben und er muß bei richtiger Ausführung denjenigen Halt bieten, welcher zum festen Zubeißen notwendig ist. Dieses Verfahren, welches nur wenig Anhänger in Deutschland gefunden hat, ist seither einigemal modifiziert worden. Vor allem wurde an dem verwendeten Material Anstoß genommen, das durch Metall von Stoppany und später von Fritzsche[1]) ersetzt wurde. Auf des Letzteren in dieser Zeitschrift erschienene Arbeit verweise ich, eine gute Orientierung über die Prothesenfrage erlaubt ferner das Buch von Karl Witzel.[2]) Weitere, wie mir scheint zweck-

1) Fritzsche, Über Unterkieferprothesen und über einen neuen künstlichen Unterkiefer. Deutsche Zeitschr. f. Chir., Bd. 61, S. 560.

2) Karl Witzel, Chirurgie und Prothetik bei Kiefererkrankungen. Berlin 1905. Berlinische Verlagsanstalt.

mäßige Verbesserungen hat dann der Greifswalder Zahnarzt Professor Schroeder[1]) ausgearbeitet. Nach des letzteren Angaben bin ich im wesentlichen vorgegangen, in Übereinstimmung mit Herrn Zahnarzt Roloff in Altona, dessen geschickter Arbeit wir den wesentlichen Teil des nun zu schildernden trefflichen Erfolges zuzuschreiben haben.

Unsere 40jähr. Patientin Miß Br. bemerkte im März 1906 an der Stelle, wo ihr vor 8 Jahren der linke untere Weisheitszahn gezogen wurde, eine kleine schmerzhafte Anschwellung. Im Juli 1906 suchte sie deshalb ihren Zahnarzt, Herrn Roloff, auf, derselbe machte eine kleine Incision und eröffnete eine kleine, im Fach des ehemaligen Weisheitszahnes gelegene Höhle. Am Tage darauf sah ich die Patientin; am Kiefer war von außen weder durch das Auge noch das Gefühl etwas Abnormes zu konstatieren. Der linke II. Molar im Unterkiefer war ein wenig lose, hinter ihm geriet eine Sonde tief in den Unterkiefer hinein durch ein Loch, das von granulationsähnlichem Gewebe umgeben war. Der Zahn wurde extrahiert, aus dem Unterkiefer wurden mit scharfem Löffel geschwulstartige Massen herausgekratzt.

Die mikroskopische Untersuchung dieser Stücke zeigte ein zierliches Durcheinander von Hohlräumen und Schläuchen, die von zylindrischem Epithel umgeben waren, an dasselbe schlossen sich mehr kubische Zellen. Das Ganze bot das Bild der vom Schmelzorgan ausgehenden cystischen Epitheliome, die auch als Adamantinom bezeichnet werden.

Diese Geschwülste sind destruierend, von lokal malignem Charakter, und aus dem Studium der Literatur ergibt sich, daß sie auch rezidivieren können.[2]) Ich beschloß daher, da die Zerstörung nach hinten bis in den Ramus ascendens mandibulae ging, die radikale Operation unter Wegnahme des Kiefers bis ins Gelenk. Ich bemerke übrigens, daß, wie das Präparat später ergab, die teils solide, teils cystisch erweichte Geschwulst den Knochen medialwärts bis auf Pergamentdünne zerstört hatte, und daß am Übergang der Alveolarschleimhaut zum Tumor sich carcinomverdächtige Stellen mikroskopisch nachweisen ließen.

Am 30. VII. 1906 machte ich einen Schnitt unterhalb des linken Unterkieferrandes, in der Nähe der Höhe des Zungenbeins entsprechend, unterband von hier aus die A. carotis ext., präparierte die linke Unterkieferhälfte bis in die Mundhöhle hinein frei, extrahierte den I. Molarzahn und durchsägte den Unterkiefer in der Höhe desselben, befreite ihn von seinen Muskeln und exartikulierte ihn. Ich habe dann — ein falsches Vorgehen, das ich später korrigierte — die Mundschleimhaut wieder vernäht und dann das dem Schröderschen Hartgummimodell entnommene, von Herrn Roloff nach dem soeben entfernten Unterkieferstück abgepaßte Ersatzstück aufwärts in die Fossa glenoidalis gestellt und durch Vermittlung

---

1) Schroeder, Beitrag zur Unterkieferresektionsprothese. Odontolog. Blätter X, Heft 3.

2) Hardouin, Bull. et mémoir. de la société de Paris, 1904. Ref. Hildebrands Jahresbericht f. Chir. für 1904.

des später zu beschreibenden Metallstreifens an den Unterkieferrest angenäht. Die äußere Wunde wurde z. T. tamponiert, z. T. genäht.

Der Verlauf war ungestört, Patientin konnte den Mund öffnen und schließen. Am 3. VIII. 1906 nahm ich in Narkose die Prothese wieder heraus, trennte die vernähte Schleimhaut, kürzte das mediale Unterkieferstück noch um etwas und nähte eine neue entsprechende Hartgumminachbildung an den Kiefer an, das andere Ende wieder ins Gelenk stellend. Diesmal wurde, soweit es ging, die Schleimhaut unter, also nach außen, von der Prothese vernäht. Wieder Tamponade eines Teiles der Wunde. (Ich wiederhole, daß dieser Akt nur durch das nicht ganz richtige Vorgehen am 30. VII. nötig wurde.)

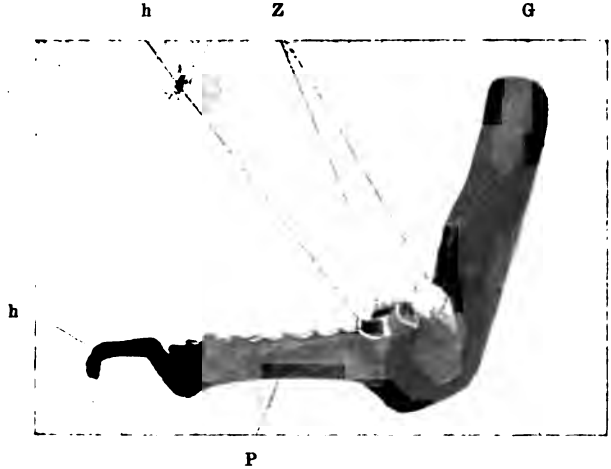

Fig. 3.

Definitive Prothese, in der Mitte an der Platte die Haken zur Fixation an den Zähnen, dann zwei künstliche Zähne, oben der ins Gelenk reichende Fortsatz.

G = Gelenkteil. P = sublinguale Platte. Z = künstliche Zähne. h = Haken zum Festhalten an den gesunden Zähnen.

Temperatur einmal 38,2°, sonst höchstens 37,8°. Täglich mehrmals wird die Prothese mit Borlösung und Wasserstoffsuperoxyd ausgespült, noch häufiger die Mundhöhle. Tampon täglich gewechselt. Zuerst floß ein Teil der Spülflüssigkeit zum Munde heraus, dies hörte etwa vom 10. VIII. an auf; es erschienen gute Granulationen. Die Stelle vor dem Ohr sowie am Stumpf zeigte leichte Schwellung und Druckempfindlichkeit.

17. IX. wird in Narkose durch Entfernung der Drahtnaht die Prothese herausgeholt und an ihrer Stelle eine definitive eingesetzt, deren oberer Teil ins Gelenk reicht, der untere trägt eine sublinguale Platte mit je einem proximalen und distalen Haken zum Halt an den Zähnen (Fig. 3).

Diese Prothese wird von da ab täglich herausgenommen, gereinigt und wieder eingesetzt. Patientin wird am 21. IX. entlassen in die Behandlung des Zahnarztes.

Anfang November[1]) war der Befund folgender: Äußere und innere Wunde sind ohne Fistel verheilt, die Narbe nur bei Emporheben des Gesichts sichtbar. Keine seitliche Verschiebung des Kiefers, kein Einsinken der Wange. Mund kann auf mehrere Zentimeter geöffnet und ganz fest geschlossen werden. Patientin ißt alle Speisen wie früher (z. B. Brot nebst Rinde mit Schinken), kann fest kauen. Es bestehen keine Schmerzen, die früher bestandene Schwellung ist verschwunden. Sie setzt sich selbst die Prothese mit den künstlichen Zähnen aus und ein, den Kolben ins Gelenk stellend, dann die Platte niederdrückend und die Haken der Platte an den Zähnen fixierend.

Fig. 4.

Fig. 5.

Exartikulation des linken Unterkiefers.

29. XII. Zustand unverändert. Morgens soll neben der Prothese noch angesammeltes Sekret kommen. Innere Wunde, so weit sichtbar, epithelisiert; der ins Gelenk gehende Schleimhauttrichter läßt eine Sonde noch auf etwa 5 cm eindringen.

Die Vorteile der hier angewandten Prothesenbehandlung nach den auf Claude Martins Prinzipien basierenden Angaben Schroeders sind für jeden, der ein solches Resultat gesehen hat, außer allem Zweifel. Kosmetisch ist der Erfolg, da das Oval des

---

1) Vorgestellt im ärztl. Verein zu Hamburg am 13. XI. 1906.

Gesichts so ganz erhalten bleibt, ein vollkommener; Unbefangene kommen gar nicht auf den Gedanken, daß hier im Mund etwas nicht in Ordnung ist. Der Erfolg ist auch vollständiger wie mit der Sauerschen Prothese, die Formen des Gesichts werden absolut er-

Fig. 6.
Linksseitige Unterkieferexartikulation, Zahnschluß mit Prothese nach Schroeder.

gänzt und wir haben beim Öffnen des Mundes nicht den merkwürdigen Anblick der Metallplatte im Munde. Die Kaufähigkeit ist außerordentlich gut. Allerdings muß dazu der Vorteil der Martinschen Methode ganz ausgenutzt werden, insofern das obere Ende des Ersatzes direkt in die Fossa glenoidalis eingestellt wird. Das scheint mir nicht immer durchgeführt zu sein; Til-

mann[1]), welcher mit Schroeder gearbeitet hat, sagt, daß das obere Ende zwischen Pterygoidei und Masseter eingesetzt werde, und „durch den schweren Metalleinguß werde erreicht, daß die Hülse fester und sicherer gelagert sei," (also doch nicht durch die beiden festen Punkte: Gelenk einerseits, Kiefernaht andererseits), und „biete sie gleichzeitig den sich bildenden Granulationen und den umliegenden Weichteilen ein dem entfernten Knochenstück ganz und gar entsprechendes massives Modell, um das sie sich herumlagern können."[2]) Auch in dem ersten Fall (3) von Fritzsche kann die Prothese ihrer Form nach nicht zum Einstemmen ins Gelenk benutzt sein, während Fr. im Fall 4 dies ausdrücklich betont. Dies hervorzuheben halten wir für um so wichtiger, als die Neigung des Kiefers, nach der operierten Seite hinüberzudrängen, eine so große ist.

Schon wenn die Prothese auf kurze Zeit aus dem Munde entfernt war, macht sie sich bemerkbar, und trat auch in unserem Fall in der ersten Zeit gelegentlich hervor, wo offenbar die Fixation am Resektionsende durch die Drahtnaht noch wackliger war wie später an der Gebißplatte. Damit wird wohl auch folgendes zusammenhängen. Patientin hatte bei längerem Sprechen in den ersten Wochen öfter einen plötzlichen Schmerz und der Kiefer stand für einen Augenblick still; sie konnte das aber durch eine jähe Bewegung mit dem Kiefer wieder beseitigen. Ich nehme an, daß hier der Zapfen subluxierte und sie die Prothese durch die Bewegung wieder einrenkte. Der Halt zwisehen den beiden festen Punkten ist also für ein erfolgreiches Arbeiten der Einlage notwendig, und wenn Tilmanns Patientin nicht kauen konnte, so muß man annehmen, daß dieser Halt fehlte.[3]) — Der letzte Vorzug ist der, daß durch diese Anbringung dem Kiefer, der sich also auch auf der operierten Seite aufs Gelenk lehnt, mechanisch ein Teil seiner Arbeit abgenommen wird, während diese bei Sauers Prothese die an der defekten Hälfte durch nichts geschützte gesunde Seite allein

---

1) Tilmann, Über Unterkieferresektionen. Deutsche med. Wochenschr. 1903, Nr. 23.

2) Schroeder legt auf die Artikulation gegen den Oberkiefer das Hauptgewicht, hält aber dazu das Gelenk direkt für unnötig.

3) Schroeder bildet seinen Ersatz aus Hartgummi in der Tat ohne Proc. condyloideus: die Höhle soll durch Granulationen ausgefüllt werden (siehe Schroeder). (Die Anwendungsweise zahnärztlicher Prothetik im Bereiche des Gesichts mit besonderer Berücksichtigung des sofortigen Kieferersatzes nach Resektion. Greifswald. S. 59 u. 61.)

besorgt. Die dadurch entstehende Ermüdung ist begreiflich. Auch bei unserem Vorgehen tritt sie ein, und man muß durch methodische Übungen dem Kiefer allmählich größere Arbeit zumuten. Auf diese Weise haben sich in unserem Fall die Ermüdungsgefühle sukzessive veringert.

Von den Bedenken, welche diesen Apparaten entgegenstehen, will ich das letzte vorwegnehmen. Wird die Prothese dauernd ihre Brauchbarkeit behalten? Es ist den Martinschen Einlagen schon wiederholt vorgeworfen worden, daß sie die Zähne lockern, an welchen sie sich festhalten. Dazu ist also ein regelmäßiges Kontrollieren durch den Zahnarzt erforderlich, und, wenn das Ereignis eintritt, eine Änderung der Fixation, welche entweder an anderen Zähnen stattfinden oder in Kappenform den Kiefer umgreifen muß. Das sind individuelle Verhältnisse, denen der geschickte Zahntechniker sich anpaßt. Die andere Frage ist die, ob das Gelenk es auf die Dauer ertragen wird, daß der Fremdkörper in offener Mundhöhle in ihm artikuliert. Nun, eine Analogie dafür gibt es allerdings meines Wissens nicht, und da ich die offenbar allerdings nur spärlichen Fälle nicht auf ihr Dauerresultat untersuchen kann, bei denen gleichartig vorgegangen wurde, so kann man nur Vermutungen hegen. Im günstigsten Falle wird ja der Knorpel atrophieren und eine harte Narbe den Kolben tragen. Sollte es aber zu einer Störung kommen, so wird man bei dem erreichten guten Resultat sehr gut den Ramus ascendens der Prothese um etwa 1 cm verkürzen und für die kurze Zeit die Verschiebung des Kiefers etwa noch im Notfall durch Hinzufügen einer schiefen Ebene hintanhalten, bis das obere Ende des Trichters geschrumpft ist und die Gelenkpfanne zudeckt. Sobald dies erreicht ist, wird dann der Zapfen wieder festen Widerhalt finden, ohne das Gelenk zu treffen.[1]) Übrigens möchte ich mich bedingt der Ansicht von Herrn Roloff anschließen, daß nämlich die Prothese auch durch die sämtlichen außerordentlich straff sich anlegenden Weichteile mit in Spannung erhalten wird, so daß dadurch ein Teil des Druckes vom Gelenk genommen wird. Die Spannung ist ja so stark, daß man nicht lange die Prothese entfernen darf; bei längerem Herauslassen würden die Weichteile sich so eng zusammenschließen, daß man den Bolzen kaum wieder hineinbrächte. Es ist denkbar, daß

1) Der Mechanismus würde dann der gleiche sein, den Schroeder jetzt mit seinen ausgehöhlten Hartgummischalen ohne Proc. condyloideus erreichen will. (Inzwischen mit vollem Erfolg ausgeführt. Nachtrag bei der Korr.)

durch diesen Mechanismus die Gelenkfläche in einer Weise entlastet wird, welche ihr Erhaltenbleiben ermöglicht.

Ehe ich auf die übrigen Bedenken eingehe, muß ich hervorheben, daß die Behandlung mit diesen Apparaten eine gewisse Willensstärke und Intelligenz bei dem Kranken voraussetzt. Bei hysterischen, stark neurasthenischen Menschen wird es großer Geduld bedürfen, wenn die definitive Prothese täglich zum Reinigen aus- und eingesetzt wird. und ich kann mir wohl denken, daß daran die Sache scheitern kann. Zudem muß der Kranke doch selbst lernen, die Prothese herauszunehmen und einzulegen. Es war eine Freude, zu sehen, mit welchem Geschick unsere Kranke dies vor dem Spiegel, sogar unter den Augen einer großen Ärztekorona vollführte.

Das größte Bedenken, welches von jeher gegen die Immediatprothese vorgebracht wurde, welches wie ich aus einer Reihe von Antwortschreiben sehe, noch jetzt seine Kraft hat, und auch mich vor dieser Beobachtung beseelte, ist das: ob die Einführung eines so großen Fremdkörpers in eine so bedeutende Wunde nicht eine unverantwortliche Gefahr birgt. Wir können ja die Wundhöhle gegen den Apparat und gegen die Mundhöhle nicht völlig abschließen. Bei der Kontinuitätsresektion wird dies ja vielfach durch das Vernähen der Schleimhaut über der Ersatzschiene, welche einheilen soll, angestrebt und in diesem Sinne ist auch der Berndtsche Zelluloidring bei mehreren, leider nicht veröffentlichten Fällen der Helferichschen Klinik in Greifswald (mündliche Mitteilung) und von Dr. Berndt in seiner eigenen Tätigkeit verwendet worden.[1])

B. beschreibt, wie ein entsprechend zurechtgebogener Zelluloidring für das verlorengegangene Kieferstück in die Wunde eingelegt, die Mundhöhle durch Naht sorgfältig abgeschlossen wurde. Die Zelluloidprothese soll in der Wunde ohne Fistel einheilen, den Kiefer gerade halten, und Öffnen und Schließen des Mundes gestatten.

Indem ich den Wunsch hatte, zunächst wenigstens ähnlich sicher zu gehen, vernähte ich sofort nach Einnähen der Prothese die Schleimhaut nach einwärts davon, was selbstverständlich in weiterem Umfang gelang, als wenn ich sie sofort unter, nach außen davon vernäht hätte, wobei die Spannung größer ist und aufwärts eine Lücke bleiben muß. In der zweiten Sitzung habe ich das dann korrigiert, denn nur bei letzterem Vorgehen ist das Martin-Schroedersche Verfahren durchführbar. Nun, wir wissen ja, daß

1) Siehe weiter unten noch die Mitteilung von Garré.

im ganzen eine Infektion von noch so großen Operationen im Mund selten ist; ich erinnere nur an die ausgedehnten Plastiken nach Dieffenbach, bei welchen doch in der Regel nur unbedeutende Nahteiterungen vorkommen. Daß die Sache durch den „Fremdkörper" so sehr viel anders werde, kann ich nicht glauben; denn schließlich ist eine ausgehöhlte Hartgummiprothese kaum anders wie ein Drainrohr aufzufassen. Die Einrichtung dieser Prothese erlaubt wirklich auch eine ausgezeichnete Drainage durch häufige Spülung, auf deren Bedeutung schon hingewiesen wurde.

Aber eins muß doch verlangt werden, daß nämlich die äußere Wunde wenigstens zum Teil offen gelassen wird. Im obersten Teil, da wo die Prothese zwischen den Muskeln ins Gelenk geht, kann man die Schleimhaut nicht vernähen, immer bleibt hier eine offene Verbindung zwischen Wunde und Mundhöhle. Eine Infektion, die sich hier festsetzt — ihr Ausbleiben können wir nicht garantieren — muß sich, den Muskeln folgend, in die Wundhöhle senken, ja schon die Spülflüssigkeit kann hier eindringen; und wenn dann keine Phlegmone entsteht bei völligem Wundverschluß, dann ist das nicht unser Verdienst. Auch am Kieferende kann die Schleimhaut nicht sicher abgeschlossen werden, und hier ist ein Ventil um so notwendiger, als der dem Knochen anliegende Apparat mitsamt der Drahtnaht Entzündung machen kann. Wenn die Wunde offen ist, wir den Tampon wechseln können, dann können wir auch den Sekreten Abfluß sichern, ohne das geben wir uns auf gefahrvollen Boden.

Bis zu einem gewissen Grade gilt das auch für die Kontinuitätsresektionen, wenn wir bei ihnen die Schiene unter die darüber vernähte Schleimhaut lagern. Auch hier bleibt immer am Resektionsende eine Stelle, wo die Naht nicht ganz dicht sein kann. Von dieser Stelle kann stets eine Infektion der den Fremdkörper beherbergenden Wunde ausgehen und sie wird auch der Grund sein, weshalb die volle Einheilung so oft nicht gelingt.

Über die Nachbehandlung der Unterkieferoperationen an 30 Anstalten habe ich mich zu informieren gesucht, nämlich an sämtlichen deutschen und beiden Wiener Universitätskliniken, endlich über einige große Krankenhausabteilungen. Eine Anzahl von ihnen konnte über keine Erfahrungen berichten, weil keine einschlägigen Fälle vorgekommen waren. Dagegen läßt sich ein Urteil über das Vorgehen an einigen zwanzig Instituten aus den Antworten gewinnen.

Bei den Kontinuitätsresektionen sind von der überwiegenden Mehrzahl der Chirurgen künstliche Mittel verwendet worden, nur an einer Universitätsklinik scheint man sich auch hier auf die Wundbehandlung beschränkt zu haben. Sehr pessimistisch lauten drei Antworten, welche besagen, daß Versuche mit sofortigem Einlegen von Schienen oder Draht gemacht wurden, von denen die Betreffenden nicht befriedigt waren. Gerade bei gutartigen Tumoren ist es sehr bedauerlich, wenn die Nachbehandlung versagt und Poppert (Gießen), welcher zwei hierher gehörige Operationen ausführte, beklagt es sehr, daß ihm eine geeignete zahnärztliche Hilfe nicht zur Verfügung stand.

In 19 weiteren Anstalten wurden sofort nach der Operation die Resektionsenden durch Schienen miteinander verbunden, welche im ganzen nach dem Hansmann-Partschschen Prinzip gearbeitet waren. Nur in Würzburg wurde dies wegen Wundstörungen zugunsten sekundärer Prothesen wieder aufgegeben. In den übrigen Instituten war das weitere Vorgehen insofern ein verschiedenes, als 7 versuchten, die Schienen zum Einheilen zu bringen, während 11 die Schiene von vornherein nur als provisorisch ansahen, um sie später durch eine zahnärztliche Prothese ersetzen zu lassen.

Betrachten wir zunächst, was bei den Versuchen, die Schiene einheilen zu lassen, herausgekommen ist. Ohne Zweifel wäre es das Beste, wenn man das verloren gegangene Kieferstück durch einheilende Körper dauernd ersetzen könnte, vor allem wären wir unabhängig vom Lauf der Dinge, welcher durch Ausfallen der Zähne auch der schönsten Prothese schließlich ihre Festigkeit nimmt, und von dem Umstand, daß mancher Kiefer schon vor der Operation zahnlos ist. Zwei Institute (Heidelberger und Rostocker Klinik), geben nun schlechtweg an, daß die Einheilung der Schienen auf die Dauer mißlang, so daß sie, auch wenn der Verlauf zunächst glatt war, später entfernt werden mußten. Wie Herr Dr. Völcker (Heidelberg) schreibt, wurden bei Czerny Versuche mit der Einheilung von Hartgummi- oder Kautschukprothesen, von Silberdraht, auch von frischem sterilisiertem Tierknochen gemacht: sie mußten stets nach kürzerer oder längerer Zeit entfernt werden. Gleiche Erfahrung scheint nach der Mitteilung von Herrn Dr. Ranzi in früheren Versuchen von Eiselsberg gemacht zu haben. Wechselnd war der Erfolg in Breslau (bezw. wohl Königsberg), Halle, München. Garré hat sich, wie er mir freundlichst mitteilt, der Partschschen Schiene bedient und ist mit den Erfolgen sehr zufrieden; eine Fistel bleibe wohl bei Resektion von viel Weichteilen

zurück. Der in Halle bei v. Bramann verwendete Metallbügel wird, nach der Mitteilung von Haasler, an die Kieferenden angenäht und heilt in der Regel glatt ein, während dies nach Gebeles Auskunft in der v. Angererschen Klinik in München in mehreren Fällen nicht eintrat. An der v. Brunsschen Tübinger Klinik (von Brunn) und bei Rehn in Frankfurt (Nötzel) heilte die Partschsche Schiene glatt ein, doch hat es sich beide Male nur um 1 Fall gehandelt.

Nach dieser immerhin ausgedehnteren Übersicht können wir nie darauf zählen, daß der Organismus, auch wenn wir die Schleimhaut weit genug über der Schiene vernähen können, sich den Fremdkörper einverleibt. Bei Hartgummiprothesen am wenigsten, wie aus mehreren Mitteilungen hervorgeht, am ehesten offenbar bei Metallschienen. Man ist wohl berechtigt, ihre Anwendung vorzuziehen, wenn der Mund keine Zähne hat, oder an das Anlegen einer Prothese durch den Zahnarzt nicht zu denken ist, weil es sich um arme, oder wenig einsichtige Individuen handelt. Man muß dann aber mit der Möglichkeit einer Fistel rechnen, welche weder schön noch ganz gefahrlos ist. Immerhin, genützt hat man dem Kranken auch dann, wenn man die Prothese später entfernen muß: denn sie hat bis dahin die Dislokation der Kieferhälften verhütet und eine Prothese ist auch jetzt noch anzubringen.

Dagegen wird Eiterung und Fistelbildung auszuschließen sein, wenn der einzulegende Ersatzteil nicht in dauernder Berührung mit der Wunde bleibt. Dies geschieht, indem zwar zunächst auch die Schiene, welche die Kieferteile aneinander hält, an letztere angenäht wird, jedoch mit der Absicht, später entfernt zu werden, nachdem die unterhalb der Schiene zusammengenähte Schleimhaut vereinigt ist. Dann wird ein vom Zahnarzt gearbeiteter Ersatz in den Defekt gefügt und mit geeigneten Vorrichtungen an den Zähnen des Alveolarrandes befestigt. Derselbe sitzt im Munde herausnehmbar, wie eine Gebißplatte.

In dieser Art wird an den Universitätskliniken von Berlin, Bonn, Göttingen, Greifswald, Kiel, Leipzig, München, Wien I, sowie an den Krankenhausabteilungen von Hannover, Köln und Altona verfahren. Läßt sich die Prothese gut befestigen, so ist das die beste Methode, mit dem Apparat können sofort die verloren gegangenen Zähne durch künstliche ersetzt werden.

Wir müssen hier noch erwähnen, daß die zahnärztliche Hilfe auch dann noch Erfolge erzielt, wenn der Patient nach der Resektion jahrelang ohne Apparat gegangen ist. Die spitzwinklig nach

innen zusammengezogenen Kiefeistücke auseinander zu bringen, gibt es schon eine Reihe von Verfahren.[1]) Herr Privatdozent Dr. Hentze-Kiel hatte, um einen praktischen Beweis anzuführen, wie er mir schreibt, einen Knaben zu behandeln, bei dem vor Jahren das Mittelstück des Unterkiefers wegen Sarkom in breiter Ausdehnung reseziert war: zwei angefertigte Ersatzstücke waren nie getragen worden. Es gelang Hentze, die völlig nach innen stehenden narbig fixierten Unterkieferstümpfe in sinnreicher Weise durch die Kraft stetig stärker gewählter Stahlfedern innerhalb von acht Wochen auseinander zu sprengen und dann durch eine sorgfältig gearbeitete Prothese in guter Stellung zu erhalten. (Abbildungen in der Mitteilung von Kleinmann, Korr.-Blatt für Zahnärzte. Bd. 34, Heft 4, S. 327 ff. Okt. 1905.)

Zur Entscheidung der Frage für die Nachbehandlung der Exartikulation schrumpft die Zahl der verwertbaren Antworten zusammen. Acht bedeutende Kliniken und zwei große Krankenhausabteilungen haben keine Erfahrungen sammeln können. In vier Instituten hat der Mangel an hinreichend durchgebildeten Zahnärzten die Möglichkeit der Prothesenbehandlung nicht zugelassen. Drei Kliniken und eine chirurgische Abteilung sehen von jeder Prothese ab; von zwei Seiten wird angegeben, daß man trotzdem mit dem Erfolg ziemlich zufrieden gewesen sei. Das ist natürlich nur bei niedrigen Ansprüchen möglich.

An im ganzen 11 Anstalten wurden Apparate verwandt. Es ist bezeichnend, daß hiervon nur zwei diese sekundär, nach erfolgter Heilung eingelegt haben, beide nachdem sie mit Immediatprothesen keinen rechten Erfolg gehabt hatten. Dieses unbefriedigende Resultate bezog sich in Heidelberg darauf, daß die Versuche, Ersatzstücke einheilen zu lassen, gescheitert waren. Ob das an der zweiten, der Würzburger Klinik, beabsichtigt war, vermag ich nicht sicher zu entscheiden, es scheint sich vielmehr um provisorische Immediatprothesen gehandelt zu haben. Herr Dr Burckhardt schreibt mir, daß bei sofortigem Einlegen mehrfach „die Wundheilung gestört war, wohl infolge des mechanischen Reizes, und die Prothesen mußten häufig geändert werden". In Würzburg werden dann die aus vulkanisiertem Kautschuk vom zahnärztlichen Institut gefertigten Prothesen nach einigen Monaten eingesetzt und auf diese Weise befriedigende kosmetische und funktionelle Resultate erzielt. Bei den Heidelbergen Fällen wurde mit den se-

1) Siehe Karl Witzel, l. c., S. 205.

kundären Prothesen ein eigentlich befriedigender Erfolg nicht erreicht.

Wenn Patienten mit schon verheilter Exartikulation zu uns kommen, so müssen wir die Verstellung des Kiefers korrigieren und durch eine mit „schiefer Ebene“ verbundene Prothese die Zahnreihen reponiert erhalten. Stehen wir aber noch vor der Operation, so versuchen wir stets durch eine der gleich zu besprechenden Immediatprothesen die Verschiebung des Kiefers ein für allemal zu verhüten. Von vornherein auf eine sekundäre Prothese hinausgehen, heißt resignieren.

Die an den befragten Instituten gebrauchten, sofort eingesetzten Apparate kann man mehrfach gruppieren. Der einfachste äußerst sinnreiche ist die schiefe Ebene Sauers. Daß man mit ihr jede Verschiebung vermeiden kann, habe ich neuerdings wieder an einer Patientin der v. Bergmannschen Klinik am 17. XII. 1906 gesehen. Das einige Monate vorher von Exz. v. Bergmann halbseitig exartikulierte Mädchen zeigte keine Dislokation der Knochen, konnte den Kiefer weit öffnen, ohne daß Verschiebung eintrat und fest in gerader Richtung beißen.

Es ist leicht, an diese schiefe Ebene einen Fortsatz anzubringen, welcher in ein größeres Ersatzstück ausläuft, das die entstandene Defekthöhle etwas füllt und die neuen Zähne trägt. Bei diesem von Hahl stets ausgeübten und auch von andern empfohlenen Verfahren wird auch dem Einsinken der Wange etwas entgegengewirkt; es war das typische Verfahren an der Klinik meines Lehrers v. Bergmann[1]), die Schleimhaut wird dabei nach sofortigem Einlegen der vorher angefertigten Prothese außerhalb der letzteren möglichst vollständig vereinigt. Nach dieser Weise arbeiten, wie ich den Angaben entnehme, anscheinend noch zwei andere Kliniken; hier verhindert also immer die Sauersche schiefe Ebene die Dislokation des Kieferrestes.

Im Gegensatz dazu stehende Immediatprothesen, welche einen möglichst vollständigen Ersatz des entfernten Knochens erstreben, und die Stellung sichern durch die Fixation am Kieferstumpf einerseits, durch das Aufstemmen aufwärts in der Richtung der Gelenkpfanne andererseits, sind in acht Anstalten verwendet worden.

Wir müssen zunächst gesondert die Methode besprechen, welche

1) Gösta Hahl, Die Prothesen nach Kieferresektionen. Deutsches Arch. f. klin. Chir., Bd. 54, H. 4.

nach seiner eigenen Mitteilung Garré seit Jahren anwendet. Er benutzt „als Prothese einen einfachen umgebogenen dicken Draht (Klavierdraht) — der mit dem bleibenden Unterkieferknochen verankert wird. Die abgebogene Stelle artikuliert schmerzlos im Gelenk". Nach der Beschreibung muß ich annehmen, daß dieser Draht, in die Wunde gelegt, überall intrabuccal verläuft. Herr Geh.-Rat Garré schreibt weiter, daß er mit den Erfolgen sehr zufrieden sei — selbst wenn eine Fistel zurückbleibt, sei das Resultat ein recht gutes.

Der Rat, Silberdrat als einzuheilenden Ersatz am Unterkiefer zu verwenden, wurde auf Grund einer Operation bei osteomyelitischer Nekrose von C. Hofmann gegeben. (Centralbl. f. Chir. 1900, S. 1145.) Nach unseren Antworten ist das Verfahren bei Kontinuitätsresektionen mehrfach ohne befriedigendes Resultat verwendet worden. Um so erfreulicher ist die Erfahrung Garrés, denn sie zeigt, daß man auf diese einfache Manier durch eine Dauerprothese ohne Zahnarzt der Dislokation entgegenwirken kann, wenn auch wohl das Einsinken der Wange auf die Dauer nicht ganz ausbleiben wird. Die Möglichkeit aber ist von großer praktischer Bedeutung.

Es bleiben nun noch fünf Anstalten, an welchen bei Exartikulation des Unterkiefers nach den Claude Martinschen Principien vorgegangen worden ist. In Köln hat Bardenheuer die von ihm bei Kontinuitätsresektion gebrauchte Zelluloidspange in einem Fall von ausgedehnter Tuberkulose so verwandt, daß er den oberen, dem aufsteigenden Ast entsprechenden Teil aufwärts in die Wundhöhle stellte, die unteren $^2/_3$ durch Daruntervernähen der Schleimhaut extrabuccal lagerte und mit dem Kiefer vernähte. Wie ich seiner freundlichen Antwort entnehme, soll später eine Prothese eingelegt werden, welche am Unterkieferresektionsrand sich hält, und hinten mittels Feder eine Stütze am Oberkiefer gewinnt.

An der Bonner Klinik hat Schmieden eine Operation erlebt, bei welcher „eine interimistische Prothese bei einseitiger Exartikulation in der Weise angefertigt war, daß ein knopfartiger, dem Proc. articularis entsprechender Fortsatz in die Gelenkhöhle hineingestellt wurde. Vorn wurde diese Prothese mit Draht angenäht".

Den schon vor fünf Jahren vom Zahnarzt Fritzsche mit seiner Prothese versorgten Patienten Friedrichs in Leipzig, ferner der von Tilmann (Greifswald) operierten Patientin, bei welcher Schroeder seine Prothese verwandte, reiht sich unsere Mitteilung an. In analoger Weise, wurden an den von uns befragten Anstalten nur noch zwei Exartikulationen, und zwar nach Fritzsches

Anweisungen nachbehandelt. Sie betreffen Sarkome des Unterkiefers aus der I. Wiener Klinik von Eiselsbergs, deren Prothesen von Dr. Pichler angefertigt wurden. (Wien. klin. Wochenschr. 1906, S. 1906). Wie Herr Dr. Ranzi schreibt, war „das kosmetische Resultat ein ideales, die Zahnreihen paßten vollkommen aufeinander und die Deviation konnte vollständig vermieden werden. Auch die funktionellen Resultate waren sehr befriedigend".

Auf die außerdeutschen Länder, auch auf die Schweiz, wo die Martinschen Prinzipien z. T. dank der tatkräftigen Förderung durch Stoppany, schon mehr Anerkennung gefunden haben, bin ich nicht näher eingegangen.

Aus unserer Übersicht geht hervor, daß sich die idealsten Resultate, mit Vermeiden jeder Deviation sowie jedes Einsinkens der Wange mittels der Verfahren nach Martin (Stoppany, Fritzsche, Schroeder) erzielen lassen. Diese Behandlung setzt aber einen etwas willensstarken und intelligenten Patienten voraus. Wenn Geh.-Rat Madelung schreibt, daß die Kranken diese Immediatprothesen nicht vertragen, so kann ich das wohl für manche verstehen. Und wenn er hinzufügt, daß sie sich nicht für „Unfallpatienten" eignen und nur für einigermaßen Gebildete, so ist darin eine Einschränkung ausgesprochen, welche uns unter Umständen nötigen wird, auf die idealsten Erfolge zu verzichten.

Ich glaube, daß man bei Gebildeten, welche die etwas angreifenden Manipulationen bei dem täglichen Ein- und Auswechseln der Prothese nicht vertragen, zu der Methode der von Bergmannschen Klinik, der Sauerschen schiefen Ebene mit teilweisem soliden Ersatz des Kiefers, auf die man ja noch in jedem Stadium der Behandlung rekurrieren kann, seine Zuflucht nehmen soll. Bei solchen Kranken, bei denen wir voraussehen, daß sie für eine Prothese nicht dauernd geeignet sind (— manche Menschen werfen ja nach der Entlassung überhaupt jede Bandage, Apparat oder Prothese in die Ecke —), können wir mit Garré die umgebogene Drahtschlinge zur dauernden Einheilung ins Gelenk stellen und mit dem Resektionstumpf verankern.

Dasselbe muß der tun, dem gar keine zahntechnische Hilfe, auch nicht durch nachträgliche auswärtige Konsultation, zur Verfügung steht. Unsere Erhebungen zeigen leider, daß sowohl in einigen Universitäten wie großen Städten die Zahnärzte sich nicht auf der Höhe befinden, um den hier in Frage kommenden, immerhin bedeutenden Anforderungen an Wissenschaft und Technik zu

entsprechen. Hoffentlich werden wenigstens die Universitäts-Kliniken weiterhin durch Anstellung völlig durchgebildeter Zahnärzte als Leiter der betreffenden Institute davor bewahrt, aus Mangel an technischer Hilfe von Prothesen Abstand nehmen zu müssen. Denn mag man auch noch so sehr wünschen, daß der Chirurg auch ohne Zahnarzt fertig wird: etwas nach jeder Richtung Vollkommenes wird er ohne ihn nicht erreichen.

Um sofort die richtige Schiene einsetzen zu können, muß man solche vorrätig haben. Sowohl zum Ersatz bei der Kontinitätsresektion wie bei der Exartikulation sind vorzüglich geeignet die Hartgummimodelle von Schroeder.[1]) Sie sind Nachbildungen des vollkommenen Unterkiefers, nur der Kronenfortsatz fehlt, der Gelenkfortsatz und Ramus ascendens ist zur Drainage ausgehöhlt. Sie werden in 3 verschiedenen Größen von der Firma Meyerholz in Hannover geliefert. An der Vorderfläche der Rami horizontales ist in eine Hohlkehle eine breite Metallschiene einzuschieben. Nach der Resektion wird ein entsprechendes Stück herausgesägt, und mittels der Metallschiene, welche über die stehengebliebenen Kieferenden hinüberreicht, mit Draht an dieser fixiert. Bei der Exartikulation kommt der obere Fortsatz direkt ins Gelenk. Um das Modellstück passend zurecht zu sägen und zu feilen, ist es erwünscht, außer Laubsäge und Feile einen Schraubstock zu haben. Die Desinfektion des Modells geschieht in Sublimatlösung.

Nach Erledigung der Prothesenfrage möchte ich noch ein paar Bemerkungen zur Ausführung der Exartikulation machen. Der Vorakt, welcher sie zu einer so sauberen Operation macht, ist die Unterbindung der A. carotis externa. Schon vor Jahren habe ich die Leistungsfähigkeit dieses längst von Kocher empfohlenen Eingriffes für die Oberkieferresektion hervorgehoben[2]), seitdem habe ich sie jedem ausgedehnteren Eingriff im Gebiet der Arterie vorausgeschickt. Es ist unverständlich, wenn gesagt wird, die Unterbindung des Gefäßes — zwischen A. thyreoida sup. und A. lingualis — erfülle nicht ihren Zweck. Natürlich operiert man auch so nicht wie bei Esmarchscher Blutleere. bei hyperämischen

1) Siehe Odontologisehe Blätter X, Nr. 3—4.

2) Fritz König, Zur Technik ausgedehnter Oberkieferresektionen. Langenb. Arch. f. klin. Chir., Bd. 61, H. 3.

Individuen kommt immer noch Blut genug auf die Schnittfläche. Aber man braucht nur einmal, durch die Ausdehnung der Neubildung gezwungen, auf die andere Gesichtshälfte hinüberzukommen, um den Unterschied sofort zu bemerken.

Nun ist freilich die Arterie am genannten Punkt nicht immer so ganz leicht bloszulegen, man muß oft weit nach oben suchen. Gerade deshalb kann man sie aber gut von dem Schnitt aus erreichen, den wir zur Exartikulation machen. Man sieht zuweilen noch, daß die Narbe von der Unterlippenmitte abwärts zum Kinn, oder gar vom Mundwinkel nach abwärts geht, ehe sie in den Schnitt unter dem Kieferrand abbiegt, nach hinten führt sie zuweilen aufwärts vor dem Ohr bis zum Tragus. Das letztere kann durch die Ausdehnung der Geschwulst wohl einmal geboten sein, die ersteren beiden Schnittführungen sind unnötige Entstellungen. Wir beginnen am Kinn und führen bis vor den Proc. mastoideus einen nach abwärts stark bogenförmigen Schnitt, dessen Kuppe in Zungenbeinhöhe an der Stelle liegt, wo die A. lingualis unterbunden wird: von da aus finden wir die Carotis externa sicher. Der Lappen wird aufwärts präpariert und der Kiefer von unten her ausgehülst. Nach der Operation legt sich der Schnitt so weit abwärts, daß man, wie unsere Abbildung zeigt, außerordentlich wenig und beim Anblick von vorn überhaupt nichts von der Operation bemerkt.

II.

Aus der kgl. chirurgischen Universitätsklinik zu Königsberg i. Pr.
(Direktor: Prof. Dr. Erich Lexer.)

Über den tuberkulösen Tumor der Flexura sigmoidea.

Von

Johann Friedrich Holland.

In dem letzten Jahrzehnt ist die tumorartige Form der Darmtuberkulose, wie sie besonders als lokale Cöcumtuberkulose auftritt, was Symptomatologie, Ätiologie, pathologische Anatomie und Diagnostik anbetrifft, auf das sorgfältigste durchgearbeitet worden. So steht jetzt die lokale Cöcumtuberkulose als ein wohl umschriebenes, abgegrenztes Krankheitsbild vor uns, dessen Diagnose bei Berücksichtigung aller zutreffenden Momente nicht mehr vom Zufall abhängig ist.

Diese Mitteilung hat den Zweck, auf eine andere Lokalisation der tumorartigen Darmtuberkulose — auf den isolierten tuberkulösen Tumor der Flexura sigmoidea — aufmerksam zu machen, die meines Wissens in dieser Form noch nicht beobachtet worden ist. Allein Edgar[1]) hat über eine tuberkulöse Erkrankung des Mesenteriums der Flexura sigmoidea berichtet, doch nichts über eine Erkrankung des Darms selbst.

Sowohl Nikoljski[2]), der 120 Fälle von tuberkulöser Darmstenose zusammenstellt, als auch Wieting[3]), der die Lücken der Nikoljskischen Zusammenstellung ausfüllt, ohne freilich, wie er

---

1) Edgar, Case of resection of the sigmoid flexure. Obstetrical and Gynaekol. Society Glasgow. med. Journal 1901, June.

2) Nikoljski, Über tuberk. Darmstenose. v. Volkmannsche Vorträge. 1904, Nr. 362.

3) Wieting, Beitrag zur Pathologie und Anatomie. Deutsche Zeitschr. f. Chir., Bd. 78.

ausdrücklich hervorhebt, Anspruch auf Vollständigkeit zu machen, wissen etwas über die Lokalisation der Tuberkulose in der Flexur. Wohl führt Nikoljski einen Fall von Strehl[1]) an von multipler Darmstenose, wo eine Stenose in der Flexura sigmoidea gesessen haben soll. Doch beruht diese Angabe Nikoljskis auf einem Irrtum, Strehl spricht nur von einer Stenose der Flexura hepatica.

Nur Rotter[2]) erwähnt bei der Besprechung entzündlicher Strikturen der Flexura sigmoidea nebenbei, daß in ganz seltenen Fällen eine tuberkulöse Striktur des Colon pelvinum resp. sigmoideum beobachtet worden ist: jedoch geht er auf diese Frage nicht näher ein, führt auch keinerlei Literaturbelege dafür an. Ich habe jedenfalls bei einer sorgfältigen Durchsicht der Literatur außer dem von Edgar mitgeteilten Fall, keinen Fall von tumorartiger Tuberkulose der Flexura sigmoidea gefunden.

So ist dieser nachstehend mitgeteilte Fall, der in allen seinen Phasen hier in der Königl. chirurgischen Universitätsklinik zu Königsberg i/Pr. beobachtet worden ist, in verschiedener Hinsicht von Interesse: durch die so überaus seltene Lokalisation der Tuberkulose im Darm, fernerhin durch den eigentümlichen Verlauf der Erkrankung, die am Anfange durchaus das Bild eines inoperablen Carcinoms darbot.

Der 40jährige Restaurateur Ernst R. aus Königsberg i. Pr. wurde am 20. Mai 1905 in die chirurgische Klinik aufgenommen. — Früher ist Patient stets gesund gewesen. Vor 8 Jahren erkrankte er plötzlich mit starken Leibschmerzen in der rechten Unterbauchgegend, Druckempfindlichkeit und Fieber. Vom Arzte wurde eine Blinddarmentzündung angenommen. Patient lag 8 Wochen zu Bett: Er genas; es blieben jedoch Schmerzen im Unterleib und beständige Neigung zu Stuhlverstopfung zurück; Fieberanfälle haben sich nicht wiedergefunden. Seit 4 Jahren ist die Stuhlverstopfung hartnäckiger geworden; ärztliche Behandlung mit Abführmitteln verschiedener Art und angewandte Hausmittel sind stets nur von kurzdauerndem Erfolge gewesen. Seit 4 Jahren ist der an Quantität geringe Stuhl öfters schwarz gewesen. Frisches Blut soll nie dabei gewesen sein. — Im Verlaufe des letzten Jahres haben sich auch Schmerzen in der linken Unterbauchgegend eingestellt. Die Obstipation ist noch hartnäckiger geworden. Seit Anfang April 1905 trat öfter schleimiges, nie fäkulentes Erbrechen auf. Bald darauf wurde die Nahrungsaufnahme mangelhaft, seit derselben Zeit etwa bestand merkliche Abmagerung. Der

---

1) Strehl, Ein Fall von fünfzehnfacher, zum Teil spastisch-entzündlicher Darmstenose tuberkulösen Ursprunges. Deutsche Zeitschr. f. Chir. 1899, Bd. 30, H. 5 u. 6.

2) Rotter, Über entzündliche Frakturen des Colon sigmoideum und pelv. v. Langenbecks Arch. 1900, Bd. 61.

letzte bröcklige Stuhl ist vor zwei Tagen aufgetreten. Seit 8 Tagen besteht Brennen beim Wasserlassen und starke Anstrengung bis zur Entleerung des Urins.

Status. Mai 1905. Mittelgroßer, blasser Mann in dürftigem Ernährungszustande, Knochenbau mäßig derb, Muskulatur und Fettpolster sehr dürftig. Die Hautfarbe ist grauweiß, das Körpergewicht beträgt 53 Kilo. Herz und Lungen ohne krankhafte Veränderungen. Temperatur 37,5, Puls klein, weich 84. Der Urin enthält Hauch Albumen. — Das Abdomen ist weich, nicht aufgetrieben, es gibt im allgemeinen tympanitischen Schall. In der linken Unterbauchgegend, zwischen Nabel und Spina superior beginnend, bis an die Medianlinie und die linke Beckenwand reichend, liegt ein höckriger, derber, unbeweglicher, sehr druckempfindlicher Tumor von etwa Faustgröße, der seiner Lage nach der Flexura sigmoidea entspricht. Sonst ist keinerlei Resistenz im Abdomen nachzuweisen. Leber und Milz sind nicht vergrößert. — Vom Mastdarm aus fühlt man auf der linken Seite, untrennbar mit der Bauchwand verbunden, bis an die Prostata vorragend, den unteren ebenfalls höckrigen Pol des von oben her palpierten Tumors. Die Prostata ist im ganzen vergrößert, auf der linken Seite ist ein isolierter Knoten palpabel.

Nach der Anamnese und dem Befunde wird die Diagnose auf ein Carcinom der Flexura sigmoidea gestellt.

Am 22. Mai 1905 wurde vom Geheimrat Garrè die Operation ausgeführt. Der Hautschnitt wird zwei Querfinger breit median von der Spina iliaca ant. sup. sin. parallel dem lateralen Rektusrande geführt; dann wird die Aponeurose des Obliquus externus incidiert. Nach stumpfer Trennung der Muskulatur des Internus und Transversus wird das Peritoneum eröffnet. Der eingehende Zeigefinger fühlt einen derben Tumor von einer der Flexura sigmoidea in der der Palpation entsprechenden Ausdehnung. Feste Verwachsungen fixieren den Tumor an die seitliche Beckenwand. Der Befund stimmt mit dem eines inoperablen Carcinomes der Flexura sigmoidea überein.

Es wird dann der erste Akt der Kolostomie ausgeführt. Das Colon descendens wird unmittelbar über dem Tumor hervorgeholt, dann ein Bolzen unter das Colon durch die Mesenteriallücke geschoben und der vorgeholte Dickdarmteil mit Knopfnähten an das Peritoneum befestigt. Nach parietaler Tamponade unter dem vorliegenden Darmteil werden oben und unten je zwei Hautnähte gelegt.

Zwei Tage später wird die vorliegende Darmschlinge mit dem Paquelin quer durchtrennt.

Der weitere Verlauf ist zunächst günstig; aus dem Anus praeternaturalis erfolgt reichliche Kotentleerung. Bei einer Untersuchung am 3. Juni fühlt man den Tumor im Becken wesentlich vergrößert, das untere Darmstück ist für Spülungen nicht mehr durchgängig. Am 5. Juni wird Patient entlassen; er soll, sobald sich das Darmstück noch etwas zurückgezogen hat, eine Pelotte erhalten.

Am 7. Juli stellt sich Patient wieder vor. Vom Tumor in der linken Unterbauchgegend ist weder von außen noch vom Mastdarm etwas zu fühlen. Das Darmrohr geht durch den abführenden Schenkel der vorgelagerten Darmschlinge gut durch und kann aus dem Rektum hervorge-

holt werden. Patient hat in der kurzen Zeit $15^1/_2$ kg an Gewicht zugenommen und wiegt zur Zeit $68^1/_2$ kg. Er hat sonst keinerlei Beschwerden.

Am 22. September wird Patient wieder in die Klinik aufgenommen. Er hat seitdem über 20 kg zugenommen und ist im ganzen beschwerdefrei, nur hin und wieder stellen sich leichte kolikartige Schmerzen ein, sobald Verdauungsstörungen eintreten. Der Stuhl entleert sich meist allein aus dem zuführenden Schenkel, selten auch aus dem abführenden, den Patient regelmäßig ausspült.

Status: September 1905. Patient ist nicht wiederzuerkennen, so blühend ist sein Aussehen.

Vom Mastdarm und vom abführenden Darmschenkel aus ist nichts mehr von dem früheren Tumor zu fühlen. Die Sonde kommt glatt vom Rektum zum Anus praeternat. Die Haut um den gut gebildeten Anus ist normal, zeigt keine Neigung zu Ekzembildung. Das Lumen des abführenden Schenkels ist eher etwas weiter wie das des zuführenden.

Da nichts mehr von dem Tumor zu fühlen ist, so läßt man die Diagnose Carcinom fallen; vielleicht ist es ein Tumor entzündlicher Natur gewesen.

Es wird beschlossen, den Anus praeternat. zu schließen. Zuerst wird der Sporn mit der Mikuliczschen Klemme abgekniffen. — Patient bekommt regelmäßig 1—2 Stunden nach Anlegung der Klemme sehr heftige Kolikanfälle, so daß die Klemme zunächst nur 1—2 Stunden täglich angelegt wird. — Am 23. IX. 1905 ist der Sporn so weit durchgekniffen, daß der Verschluß möglich erscheint.

Operation in Äthernarkose. Die Narbe wird exzidiert, dann die Haut gelöst und der Darm frei gemacht, wobei im unteren Wundwinkel das Peritoneum eröffnet und sofort vernäht wird. Nach Anfrischen der Schleimhauträuder wird die Darmnaht in zwei Schichten angelegt. Darüber wird die Haut nach Einlage zweier kleiner Tampons vereinigt. Die Wunde heilt vollkommen reaktionslos.

Am 30. IX. erfolgt zum erstenmal auf Bitterwasser Stuhlgang, selbst harte, pflaumengroße Stücke gehen ab. Am Nachmittage treten leichte kolikartige Schmerzen in der Blasengegend und im Kreuz auf; später fühlt sich Patient vollständig wohl.

2. X. Patient klagt über kolikartige Schmerzen in der linken Bauchhälfte; der Stuhl ist verhalten, ebensowenig gehen Winde ab, ein Einlauf hat keinen Erfolg. Patient erhält Prießnitzumschläge auf den Leib.

Am 3. X. erfolgt reichliche Stuhlentleerung auf Bitterwasser, die Schmerzen haben aufgehört. Wegen Verdachtes auf Uretersteine wird ein Röntgenbild angefertigt, doch ist kein abnormer Schatten im Bilde sichtbar.

8. X. Patient wird in gutem Befinden entlassen.

Am 2. XII. 1905 kommt Patient wieder in die Klinik. Nach der Entlassung, Anfang Oktober des Jahres, fühlte er sich zunächst ganz wohl. Auf Abführmittel trat stets beschwerdefreie Stuhlentleerung ein; mitunter litt er jedoch an leichten Kolikanfällen. Seit 14 Tagen bestehen starke Koliken, seit 8 Tagen fast völliger Darmverschluß mit beinahe ständig anhaltenden Kolikschmerzen, besonders stark werden die Schmerzen beim Urinlassen.

Status: Der Allgemeinzustand ist gegen früher unverändert. Der Leib ist stark gebläht, in der alten Narbe wölbt sich der Dickdarm stark hervor. Druck auf den Leib wird überall als schmerzhaft empfunden, besonders stark jedoch in der Ileocöcalgegend und in der Regio suprapubica. In letzterer fühlt man undeutlich eine Verhärtung Per rectum nihil. Temp. 36,5. Puls 84.

Sofort wird zu einer Operation geschritten. Zuerst wird eine Punktion in die vorgewölbte alte Narbe, wo der Darm extraperitoneal zu liegen scheint, ausgeführt, es wird dünner Kot aspiriert. Darauf wird eine kleine, etwa $1^1/_2$ cm lange Incision durch Narbe und Darmwand gemacht; nach Einführen eines Schlauches entleeren sich reichliche Gase und dünnflüssiger Stuhl. Der Leib ist sofort weich, nicht mehr so druckempfindlich. Man fühlt nunmehr deutlich eine das Becken links erfüllende schmerzhafte Verhärtung, deren Lage dem abführenden Schenkel entspricht, doch sehr umfangreich ist.

Am folgenden Tage ist der Leib weich, eindrückbar, die Druckempfindlichkeit in der Ileocöcalgegend ist geschwunden. Beim Urinlassen bestehen dauernd äußerst heftige Schmerzen in der Blasengegend.

Am Nachmittage bestehen wieder Kolikanfälle wie früher, doch nicht ganz so stark. Die kleine Öffnung ist durch einen festen Kotballen verlegt, der mit Pinzette und Spülung entfernt wird, worauf Besserung eintritt.

4. XII. Die Öffnung ist öfters verstopft, wodurch dann sofort Koliken auftreten

Am 8. XII. wird die kleine Incision um $1^1/_2$ cm erweitert der häufigen Kolikanfälle wegen. Bis auf schmerzhaftes Urinlassen ist Patient nunmehr beschwerdefrei.

15. XII. Die Verhärtung in der linken Beckengegend ist deutlich kleiner geworden, doch noch druckempfindlich. Befinden gut. Gelegentlich geht Schleim per rectum ab. Bei Spülung des Rektums kommt zuweilen etwas Kot heraus. Das Spülwasser geht zur Fistel hinaus, ebenso umgekehrt.

25. XII. Die verhärtete Stelle ist noch fühlbar, doch kaum gänseeigroß und wenig druckempfindlich. Gelegentlich bestehen noch Blasenbeschwerden.

12. I. 1906. Der abführende Schenkel ist gut durchgängig. Resistenz immer noch vorhanden. Allgemeinbefinden gut.

13. I. Dritte Operation. Darmresektion. (Operateur: Professor Lexer.)

Übliche Vorbereitung. Chloroformtropfnarkose. Die linke Körperhälfte wird durch untergelegte Rolle hochgelagert, später Beckenhochlagerung.

Um den Versuch zu machen, durch Präparation über die Natur des Tumors Aufschluß zu erhalten und wenn möglich die Fistel zu schließen, wird ein ungefähr 25 cm langer Schnitt von der linken Lumbalgegend bis zur Symphyse mit Umschneidung der Fistel gemacht. An der medialen Seite wird die Fistelstelle am Darm ausgelöst, wobei das Messer mesenterialwärts von der Fistel an zwei Stellen den Darm eröffnet, welche einstweilen durch Schieber verschlossen werden. Die ausgelöste Fistelöffnung wird in die Höhe gezogen, der so entstehende Zipfel abgetragen und die Öffnung sofort durch eine zweireihige fortlaufende Naht verschlossen, die noch durch darüber gelegtes Netz gesichert wird. In gleicher Weise werden die beiden kleinen Öffnungen in der Flexur verschlossen. Es werden die End-

fäden lang gelassen, um die Nahtstelle leicht wieder finden zu können. Dann wird der abführende Flexurteil abgesucht. Im kleinen Becken stößt man auf zahlreiche massige Verwachsungen, die teils stumpf, teils scharf unter Anlegung von Ligaturen gelöst werden. Der untere Teil der Flexur, der am Beckenboden hinter der Blase nunmehr von seinen Verwachsungen befreit ist, wird nach oben gezogen. Man fühlt hier eine etwa 10 cm lange derbe Verhärtung der Darmwand und der Platte der Mesoflexur. Dieser Befund, welcher die Annahme eines syphilitischen Darmtumors wahrscheinlich machte, zusammen mit dem Fehlen von knolligen, harten Tumormassen spricht deutlich gegen das Vorhandensein eines Carcinoms, weshalb die weitere Freilegung versucht wird. Analwärts von der unteren Grenze dieses scheinbar den Darm strikturierenden Tumors wird eine Darmklemme angelegt, ebenso an seiner oberen Grenze. Zwischen beiden Klemmen wird der Darm quer durchtrennt. Fassen der Gefäße, Schützen des an Schiebern emporgehobenen rektalen Teiles durch Tampon. Außerdem Tamponade des Beckens, wo es aus den getrennten Adhäsionen noch etwas blutet. Von unten her wird die Mesoflexur durch Katgutligaturen abgebunden und der Darm nach Anlegen einer Klemme dicht über der oberen Tumorgrenze ganz durchtrennt. Die beiden Enden lassen sich gut in Berührung bringen. Zirkuläre Vereinigung der Darmlumina durch zweireihige Knopfnaht. Am Mesenterialansatz wird eine dritte Nahtreihe darübergelegt. Tamponade des kleinen Beckens mit Jodoformgaze, ebenso wird ein kleiner Tampon auf die Fistelnaht gelegt. Bei der jetzt folgenden Peritoncalmuskelnaht mit Aluminiumbronzedraht wird die Fistelstelle extraperitoneal gelagert. Sie braucht nicht besonders befestigt zu werden, da der betreffende Darmteil lateralwärts an den Bauchdecken noch verwachsen ist. Katgutmuskelnähte, Hautnaht, Verband.

Patient hat die Operation gut überstanden. Keine Temperatursteigerung. Doch ist er sehr unruhig und klagt über starke Schmerzen im Leibe, nachts ist er fast ständig schlaflos, trotz Darreichung von Narkoticis. Leib weich, Winde gehen ab. Die Schmerzen haben aber nicht mehr den gleichen kolikartigen Charakter wie früher.

An Stelle der beiden Tamponöffnungen bilden sich zwei Kotfisteln aus. Patient wird am 19. Februar mit den beiden, kaum sezernierenden Fisteln in Heilung entlassen; er wiegt 62 Kilo.

In ambulanter Behandlung schließen sich die Fisteln Ende Mai 1906.

Eine Untersuchung auf anderweitige Tuberkulose, besonders der Lungen, die im August 1906 von dem Oberarzte der medizinischen Universitätsklinik, Herrn Privatdozenten Dr. Rindfleisch, ausgeführt wurde, ergab negativen Befund; klinisch konnte kein Anhaltspunkt für Lungentuberkulose gefunden werden, ebensowenig gelang ein Nachweis von Tuberkelbazillen im Sputum.

Das resezierte Darmstück erscheint als ein 11 cm langes, beinahe gleichmäßig verdicktes, starres Rohr, dessen Lumen bis auf etwas weniger als Bleistiftdicke verengt ist. Die verdickte Darmwand ist 2 cm dick, zeigt nach der Serosa zu ein leicht höckeriges Aussehen, viele Fettklümpchen sind mit ihr fest verwachsen. Die Radix Mesenterii ist ebenfalls stark verdickt, noch stärker als die Darmwand. An der Radix sieht man die Öffnung einer Fistel, deren Ränder aus weichem Granula-

tionsgewebe bestehen; die Sonde dringt in die Fistel $1\frac{1}{2}$ cm weit ein. Beim Aufschneiden des Darmrohres sieht man, daß die Verdickung hauptsächlich in der Subserosa ihren Sitz hat. Die Schleimhaut dagegen ist ganz unverändert, nirgends ist ein Defekt, nirgends ein Ulcus, nirgends eine papilläre Wucherung zu sehen. Nach Durchschneidung der stark verdickten Radix Mesenterii sieht man in ihr eine kleine, etwa erbsengroße Abszeßhöhle eingebettet, von der die Fistel ausgeht. Diese Höhle reicht nirgends an die Darmschleimhaut heran, sondern bleibt von ihr noch über $\frac{1}{2}$ cm entfernt. In der verdickten Darmwand wie auch in der Radix Mesenterii zeigen sich auf dem Durchschnitt entzündliche Granulationsherde und in der Radix noch der oben genannte Abszeß.

Mikroskopisch handelt es sich um Tuberkulose, die vorzugsweise in der Subserosa sitzt.

Das Drüsenepithel erscheint überall normal. Die Gefäße der Mucosa sind etwas vermehrt und erweitert. Die Submucosa zeigt an einzelnen Stellen große, etwas hypertrophische Lymphfollikel und enthält außerdem reichliche, meist erweiterte Gefäße, deren Wandungen leicht verdickt erscheinen. Das Bindegewebe der Submucosa erscheint deutlich hyalin, ist kernarm; die einzelnen Fasern sind etwas verdickt, sie haben ein etwas scholliges Aussehen, in den Spalten finden sich zerstreut kleine Rundzelleninfiltrate.

Die Muscularis ist im ganzen hypertrophisch. Ihre Bindegewebszüge sind mit eingestreuten, kleinen Zellinfiltrationen durchsetzt, besonders zeigt die Längsfaserschicht reichlichere und ganz diffuse Rundzelleninfiltration.

Die Subserosa ist bedeutend verbreitert und zeigt keinen einheitlichen Bau. In der Nähe der Muscularis finden sich in einem lockern, fibrösen, von Zellen reichlich durchsetzten Maschenwerke zunächst fast kreisförmige Anhäufungen von Rundzellen. Diese Häufchen werden weiterhin nach der Serosa zu immer größer, sie durchsetzen schließlich das Bindegewebe ganz diffus und bilden große, miteinander zusammenfließende, fast ausschließlich aus Granulationszellen bestehende Herde.

Die Zentren dieser Herde werden von einer andern Zellart eingenommen, es sind größere, meist längliche Zellen mit großen, blassen Kernen, die sogenannten Epitheloidzellen. Neben den Epitheloidzellen finden sich in den Zentren Anzeichen von beginnender Koagulationsnekrose; eigentliche Verkäsung ist selten. Außerdem finden sich in den Zentren spärliche kleine Rundzellen. Rings um diese helleren Gebiete liegt dann ein durch reichliche Rundzellenanhäufung gebildeter Wall, in dem als besonders charakteristisch eine Menge von Riesenzellen eingelagert ist. Die Riesenzellen haben durchaus das der Tuberkulose eigentümliche Aussehen. Es sind zum Teil sehr große blasse Protoplasmaklümpchen mit zahlreichen, dicht an der Peripherie liegenden, ovalen oder runden Kernen. Im Zentrum der Tuberkel haben die Riesenzellen mitunter ihre runde Form aufgegeben, sind langgestreckt, das Protoplasma erscheint dann blaß und undeutlich begrenzt, die Kerne gleichfalls blaß und zerfallen. Diese Tuberkel erreichen bisweilen ganz bedeutende Größe — bis Stecknadelkopfgröße — so daß sie makroskopisch deutlich sichtbar sind.

Nach dem Peritoneum zu tritt hier zu den beiden Zellformen der Lymphocyten und epitheloiden Zellen in reichlicher Menge eine dritte hinzu: die der Fibroblasten mit ihren langgestreckten blassen stäbchenförmigen Kernen. An einzelnen Stellen zeigen diese Kerne eine deutliche Parallelstellung, an anderen wieder werden sie ganz schmal, und es treten dann zwischen ihnen ausgesprochene Bindegewebsfibrillen auf. In allen Teilen des Granulationsgewebes sieht man stellenweise kleine Blutungen. Die Serosa selbst ist besonders am Mesocolon auf 3—4 mm verdickt und zeigt deutlich den Bau von Narbengewebe.

Tuberkelbazillen sind nicht gefunden worden, doch ist das ganze mikroskopische Bild durchaus typisch für Tuberkulose. Es besteht also in der Subserosa, bei vollständiger Unversehrtheit der Schleimhaut selbst, eine tuberkulöse Erkrankung mit geringer Neigung zu käsigem Zerfall und bemerkenswerter, narbiger Umwandlung.

Bevor ich mich näher mit der Entstehung der Tuberkulose an der Flexur beschäftige, will ich kurz eine Übersicht über die path. Anatomie der Darmtuberkulose geben, wobei ich mich vornehmlich auf Nikoljski beziehe. Dieser unterscheidet drei Arten von Darmstenose, die durch Tuberkulose bedingt sind: die narbige, die fibröse und die hypertrophische Form.

Eine narbige oder eine fibröse Striktur liegt dann vor, wenn der Darm sehr verengt, an einer Stelle gleichsam eingeschnürt erscheint; sind auf der Serosa Narben vorhanden, so spricht das mehr für die narbige Form; dagegen haben wir eine hypertrophische Striktur vor uns, sobald der Darm merklich verdickt, an einzelnen Stellen gleichsam angeschwollen erscheint.

Die narbige Striktur zeigt sich als harte, senkrecht zur Längsachse des Darms liegende Schwiele. Je nach dem Anfange des ulcerösen Prozesses — ob auf der Innen- oder Außenfläche — der Darmwand unterscheidet Nikoljski auch zwei gänzlich getrennte anatomische Bilder. In der Mehrzahl der Fälle entsteht das Ulcus auf der Schleimhaut des Darms und dringt nach außen in die Tiefe. Dann erscheint auch die Innenfläche der Striktur hart. Die normale Schleimhaut ist bis auf geringe Reste geschwunden, die Serosa dagegen unverletzt. In anderen Fällen kann jedoch, wie Piegu darauf hinwies, das Ulcus primär auf der Serosa sitzen, dann bildet das Narbengewebe, indem es die Darmwand zusammenzieht, eine Erhöhung, die in das Darmlumen hineinragt und von normaler oder jedenfalls wenig veränderter Schleimhaut bedeckt ist.

Eine primäre fibröse Striktur nimmt Nikoljski an, sobald bei sorgfältiger Untersuchung der Innen- und Außenseite des Darms kein Narbengewebe zu sehen ist.

Der Ausgangspunkt der narbigen Striktur ist das Ulcus, der der fibrösen das tuberkulöse Knötchen.

Das Charakteristische der hypertrophischen Form ist eine starke Verdickung der Darmwand, die durch Einlagerung fester Fettmassen oft so bedeutend wird, daß sie den Eindruck eines Neoplasmas macht. Ferner betont Nikoljski, daß sich bei der hypertrophischen Form, am wenigsten noch bei der des Dünndarms — vielleicht infolge seiner großen Beweglichkeit — ausgedehnte Verwachsungen finden können, die bei einer Operation die Resektion recht schwer, bisweilen sogar unmöglich machen können.

Bedeutende Veränderungen weist die Schleimhaut bei der hypertrophischen Form auf. Es sollen da auf der Schleimhaut stets Ulcera, Tuberkel und, worauf Nikoljski den größten Wert legt, in großer Zahl polypöse Wucherungen zu finden sein, welche hauptsächlich die Stenose bedingen.

Bei meinem Präparate ist die Schleimhaut glatt, unverändert, und doch ist die Wand stark verdickt, also hypertrophisch.

Im mikroskopischen Bilde trennt Nikoljski ebenfalls die drei Arten der narbigen, fibrösen und hypertrophischen Form. Bei der mikroskopischen Beschreibung der Narbenstriktur folgt er den Ausführungen Girodes, der zwei Stadien unterscheidet. Das Ulcus in der Narbungsperiode und die entstandene Narbe. Diese zweite Form zeigt eine recht erhebliche Verdickung, besonders der Muscularis und Submucosa. In der Submucosa vorzugsweise ist reichliches Narbengewebe, manchmal in solcher Stärke, daß alle Schichten des Darms dadurch ersetzt werden und die strikturierte Darmstelle außerordentlich hart erscheint. Die Mucosa und Submucosa ist stark verdünnt und erödet; hin und wieder sind noch Gefäße vorhanden, zum Teil von embryonalem Bindegewebe umgeben, auch spärliche Tuberkel finden sich. Bei der fibrösen Striktur beschreibt Nikoljski ebenfalls eine Verdickung der Darmwand; die Submucosa soll verdickte Bindegewebsfasern enthalten, die aber niemals das Aussehen echten Narbengewebes haben sollen. In der Serosa sitzen geringe Infiltration sowie spärliche runde und spindelförmige Zellen.

In der Submucosa werden Tuberkel angetroffen; sie entsprechen nicht den Lymphfollikeln, sondern sollen sich nach der Annahme Daviers von den Lymphgefäßen aus entwickeln.

Die hypertrophische Form endlich stellt, wie Nikoljski annimmt, eine Verbindung des tuberkulösen mit einem einfachen

Entzündungsprozesse dar, der durch Sekundärinfektion bedingt ist. Bei dieser Form erleiden die Mucosa und Submucosa die bedeutendsten Veränderungen. Das Epithel der Schleimhaut zeigt große Defekte, die Drüsen cystische Degeneration. In der Mucosa finden sich vereinzelt Tuberkel und die Submucosa ist stark verdickt, mit mononukleären Rundzellen durchsetzt, Tuberkel sind zahlreicher als in anderen Schichten vorhanden. Bisweilen werden in den Riesenzellen Tuberkelbazillen gefunden. Recht deutlich zeigt sich in der Umgebung der Tuberkel Bindegewebswucherung und Fettablagerung, was als Zeichen von Abschwächung der Tuberkulose gedeutet wird.

Die Sekundärinfektion führt zu lokaler Peritonitis, welche ihrerseits die Ursache vielfacher Verklebungen mit der Umgebung ist. Da die Submucosa hierbei besonders in Mitleidenschaft gezogen ist, so erklärten einige Autoren die hypertrophische Form der Tuberkulose für hämatogenen Ursprungs.

Auch die der Striktur benachbarten Teile des Darms sollen pathologische Veränderungen aufweisen; Erweiterungen auch Wunden nicht tuberkulösen Ursprungs sollen auf der Schleimhaut der erweiterten Darmteile zu finden sein. Die Darmwand ist vielfach infolge Hypertrophie der Muskulatur verdickt; die Mesenterialdrüsen werden in vielen Fällen käsig degeneriert gefunden.

In diese von Nikoljski gegebene Darstellung paßt mein Fall nicht vollständig hinein. Der Tumor ist wohl makroskopisch, wie mikroskopisch als der hypertrophischen Form zugehörig anzusprechen, doch worauf Nikoljski hier besonderes Gewicht legt, die Veränderung der Schleimhaut, ist in meinem Falle ganz und gar nicht vorhanden.

Was ganz besonders den tuberkulösen Ileocöcaltumor angeht, so gibt auch Conrath[1]) an, daß wohl in manchen Fällen und bei noch nicht langer Dauer der tuberkulösen Erkrankung die Mucosa nur wenig verändert ist, meist aber größere oder kleinere hämorrhagisch gefärbte Geschwüre trägt. „Die zwischen den einzelnen Geschwüren noch erhaltene, die Geschwüre begrenzende Schleimhaut erscheint im allgemeinen stark gewulstet, gewuchert und trägt außerdem noch in manchen Fällen sehr zahlreiche schmale zottenförmige, in anderen einige mehr oder weniger knotenförmige Exkres-

1) Conrath, Über die lokale, chronische Cöcumtuberkulose und ihre Behandlung. Beiträge z. klin. Chir., Bd. 21.

zenzen, die manchmal bis haselnußgroß sind. Diese letzteren, die knotenförmigen Exkreszenzen, liegen dicht am Rande der Geschwüre, die dicken gewulsteten Schleimhauträndern daselbst überragend, sind jedoch selbst nicht ulceriert; die zottenförmigen Erhebungen jedoch erstrecken sich oft in größerer Ausdehnung auf der noch erhaltenen Schleimhaut hin.

Ähnlich betont Wieting stark die Veränderungen der Mucosa und Submucosa bei dem tuberkulösen Ileocöcaltumor. Dieser stellt ein Rohr dar, das gewissermaßen exzentrisch und konzentrisch hypertrophiert ist. Die exzentrische Hypertrophie führt zu einer wahrnehmbaren Wandverstärkung, die konzentrische zu Verengerung des Lumens. Derbfaserige Bindegewebsmassen verstärken oft die Submucosa auf das Vielfache ihres Durchmessers, und zwar fast gleichmäßig in der ganzen Zirkumferenz; oder aber die Submucosaschicht bleibt selber ziemlich schmal und an ihrer Innenseite erheben sich zahlreiche Exkreszenzen des Strat. proprium der Mucosa, welche mit stark gewuchertem Epithel überzogen sind. So bilden sich jene papillären oder polypösen Formationen, die das ganze Darmlumen ausfüllen können, so daß nur schmale Spalten zwischen ihnen den Durchtritt dünnflüssigen Kotes gestatten. Diese Wucherungen sitzen ziemlich gleichmäßig verteilt der ganzen Innenwand der mehr oder weniger verdickten Submucosa auf, vielleicht ein wenig stärker an der Mesenterialseite.

Ich habe diese Veränderungen der Schleimhaut bei dem tuberkulösen Cöcaltumor, wie sie Nikoljski, Conrath und Wieting beschreiben, deshalb so genau angeführt, weil mir diese Feststellung im Gegensatze zu meinen Präparaten für die Entstehung der Tuberkulose von Wichtigkeit zu sein scheint.

Conrath nimmt schon als Initialform neben der mucösen und submucösen auch eine subseröse Form der Cöcumtuberkulose an. Die Entstehung dieser Form auf hämatogenem oder lymphogenem Wege als Metastase einer anderswo sitzenden primären Tuberkulose verwirft er; vielmehr glaubt er, daß infolge dauernder Schädlichkeiten, welche die Ileocöcalgegend betreffen oder infolge eines einmaligen Traumas ein von Kindheit her in den Mesenterialdrüsen schlummernder Prozeß dadurch frisch entfacht werden und zu einer zirkumskripten Peritonitis des Cöcums führen kann, die ihrerseits wieder eine subseröse Tuberkulose im Cöcum zur Folge hat.

Neuerdings tritt Wieting scharf gegen jede histogenetische Trennung in submucöse und subseröse Form auf. Er sagt: „Die sogenannte hypertrophische Form der Tuberkulose des Ileocöcums

ist im Prinzip dieselbe Affektion wie die ringförmige Strikturbildung des Dünndarms; sie erhält ihre Besonderheit durch die Ausbreitung auf längere Strecken des Darms mit den daraus entstandenen Folgen und durch die größere Lebhaftigkeit des Prozesses.

Durch einen Vergleich beider Formen, von denen die ringförmige Dünndarmstriktur das reinste Extrem der mucös submucösen Affektion darstellt, läßt sich auch die sogenannte hypertrophische Form besser verstehen.

Es ist nötig, sie zunächst ihres Beiwerks zu entkleiden: das ist die Affektion der Lymphknoten. Wir wissen, daß es eine sozusagen primäre Mesenteriallymphknotentuberkulose gibt, besonders bei Kindern; sie kann aber bei jeder tuberkulösen Darmaffektion sekundär hinzutreten und dabei solche Ausdehnung annehmen, daß sie das ganze Bild beherrscht. Es bilden sich dann wohl mächtige Pakete von Lymphknoten, die, wenn sie in dem Mesenterialblatt nahe am Cöcum sitzen, wohl einen tuberkulösen Cöcumtumor vortäuschen können, doch entsteht von ihnen aus nicht die eigentliche tumorartige Cöcumtuberkulose. Solche Lymphknoten können dann wohl verkäsen, nach dem Cöcum durchbrechen und hartwandige große Zerfallshöhlen schaffen. — Es können sich ferner an solche Herde subseröse Ausbreitungszonen anschließen, und es kann im allgemeinen peritonitische Aussaat auf die Serosa erfolgen, wie Conrath es will. Ich kann mir aber nicht vorstellen, wie daraus die eigenartige, tumorartige Tuberkulose hervorgehen soll, der so gänzlich der destruktive Charakter fehlt. — Bei der typischen tumorartigen Cöcaltuberkulose ist die Affektion der Mesenteriallymphknoten in allen Fällen sekundär, höchstens einmal gleichzeitig, was ja nicht auszuschließen ist, niemals primär; sie stellt dann die zentralwärts am weitesten vorgeschobenen Ausläufer des peripherischen Prozesses dar und mag insofern auch einen gewissen Einfluß haben, als sie den Lymphabfluß zentralwärts verlegen und somit das Virus zu lokaler Rückstauung treiben kann. Merkwürdig wäre es auch, wenn eine primäre Lymphknotentuberkulose nur peripherwärts, also gegen den Lymphstrom fortschreitend und dort jahrelang chronische Prozesse schaffen, aber zentralwärts, also ihrem natürlichen Wege entlang, absolut stabil bleiben sollte."

Ob nur eine Infektion durch die Schleimhaut möglich ist, ob auch auf hämatogenem oder lymphogenem Wege die tumorartige Tuberkulose entstehen kann, auf diese Fragen will ich nicht näher eingehen.

Es ist bekannt, daß Tuberkelbazillen die Schleimhaut durch-

wandern können, ohne die geringsten Schädigungen zu setzen. Doch würde ich in diesem Falle eher annehmen, daß die vorliegende Erkrankung sich aus einer Mesenterialtuberkulose heraus entwickelt hat. Wie aus einem tuberkulösen Lymphom des Mesenteriums ein solcher stenosierender Darmtumor werden kann, das zeigen die beiden von Edgar und Baum[1]) mitgeteilten Krankengeschichten.

Edgar berichtet: Frau M. I., 28 Jahre alt, 2. Gebärende, wurde am 28. Januar 1905 in das Samariter-Hospital eingeliefert. Sie klagte über ständige Schmerzen in der linken Unterbauchgegend seit 17 Wochen.

Seit 5 Jahren verheiratet erfreute sie sich einer guten Gesundheit bis zu ihrer ersten Entbindung, die ein Jahr später stattfand; damals trat eine Beckenentzündung und eine Blasenscheidenfistel auf. Patientin genas, doch 5 Monate später, während der nächsten Schwangerschaft, trat die Fistel wieder auf, um 6 Monate nach der Geburt des Kindes plötzlich zu verschwinden. Im letzten Jahre hatte Patientin 3 Aborte durchgemacht, der letzte war 4 Wochen vor ihrer Aufnahme gewesen und war von einer „Erkältung der linken Lunge gefolgt". Am 11. Januar traten plötzlich Schmerzen in der linken Unterbauchgegend auf. Dieser Schmerz dauerte ständig bis zu ihrer Aufnahme am 28. Januar. Sie blutete nicht.

Bei kombinierter Untersuchung wurde der Uterus in normaler Lage nur etwas vergrößert gefunden; man fühlte eine feste, glatte, lappige und gut umgrenzte Masse, fest an der linken Seite der Cervix über der entsprechenden Seite des Scheidengewölbes anhängend.

Im Zusammenhang mit dem Uterus konnte die Masse leicht nach oben und unten hin und her geschoben werden; das Corpus uteri war frei. Das linke Ovarium konnte nicht deutlich abgegrenzt werden, aber das rechte war normal nach Größe und Lage.

Operation (9. Februar): Nach Eröffnung des Abdomens ging Edgar mit den Fingern in den Douglas und versuchte die Masse von der Cervix zu lösen, was ohne große Schwierigkeit gelang. Er war überrascht, indem er sie zu Gesicht brachte, einen Tumor des Mesocolons der Flexura sigmoidea zu finden. Dieser war ziemlich fest und hatte die Größe einer Pflaume. Augenblicklich konnte man nicht genau bestimmen, welcher Natur er sei, doch schien er am ehesten ein tuberkulöses Lymphom zu sein. Da aber doch die Diagnose nicht sicher stand und der Tumor überhaupt dem Darm so dicht anlag, wurden Darm und Mesocolon reseziert.

Patientin genas vollständig. Die Untersuchung des Tumors bestätigte die Diagnose, daß er tuberkulöser Natur sei. Zum Schlusse ist noch zu bemerken, daß nirgends anderweitige Tuberkulose bei der Patientin gefunden ist.

Dieser Fall — der einzige von Tuberkulose an der Flexura sigmoidea — zeigt ein reines tuberkulöses Lymphom des Mesen-

1) Baum, Ein großer tuberk. Mesenterialtumor. Deutsche Zeitschr. f. Chir., Bd. 64, H. 1—3.

teriums. Der Darmkanal selbst ist nicht in Mitleidenschaft gezogen, jedenfalls wird über keinerlei Darmsymptome, dagegen aber über ernste Störungen von seiten des Urogenitalapparates berichtet.

Wie ein solches tuberkulöses Lymphom des Mesenteriums auf die Darmwand übergehen und zu solch hochgradigen Veränderungen wie in meinem Falle führen kann, das zeigt der von Baum mitgeteilte Fall, der gewissermaßen in der Mitte zwischen meinem und dem Edgarschen Falle steht.

„Es handelt sich um einen 24jährigen jungen Menschen, der seit 7 Wochen vor seiner Aufnahme in die Klinik an Leibschmerzen litt, sonst aber keine Störungen von seiten des Verdauungskanals aufwies.

Bei der Untersuchung wird rechts neben dem Nabel, ganz dicht an diesen anschließend, eine etwa handtellergroße derbe Resistenz, die stark druckempfindlich ist und nicht fluktuiert, gefunden.

Es wird zur Laparotomie geschritten. Nach Eröffnung des Peritoneums sieht man das parietale und viscerale Blatt mit zahlreichen hirsekorngroßen und zum Teil größeren durchscheinenden Knötchen besät.

Mit einer Dünndarmschlinge fest verwachsen zeigt sich ein etwa faustgroßer, im Mesenterium nahe der Radix mesenterii gelegener knolliger Tumor, der sich bei näherer Betrachtung als ein verwachsenes Drüsenpaket herausstellt.

Beim Freipräparieren der Geschwulst entleert sich aus verschiedenen Öffnungen dicker, rahmiger Eiter. Die mit einem Gazetupfer von dem Tumor losgelöste Darmschlinge reißt an der Verwachsungsstelle ein. Es wird daher zur Resektion dieses wie auch des ganzen, dem erkrankten Mesenterium angehörenden Dünndarmstückes (Jejunum) geschritten.

Die makroskopische Untersuchung des Präparates ergab folgendes: Nahe der Radix mesenterii sitzt ein etwa faustgroßer Tumor, der an einigen prominenten Stellen deutlich fluktuiert, im allgemeinen aber mehr festerer Konsistenz ist. Beim Einschneiden in die erweichten Partien entleert sich dicker, rahmiger Eiter. Das mit der Geschwulst an seiner Basis fest verwachsene Mesenterium ist stark verdickt und mit zahlreichen miliaren Knötchen bedeckt. Nach oben hin steht der Tumor in engem Zusammenhange mit dem etwas verdickten Netze. Ebenso wie das Mesenterium zeigt der hufeisenförmig um das Drüsenpaket gelagerte Darm eine Aussaat von miliaren Tuberkeln. Im Jejunum ist an der bisherigen Verwachsungsstelle mit der Geschwulst eine kleine, oberflächliche Öffnung sichtbar.

Etwa in der Mitte des Hufeisens an der Unterfläche des Darms ist die Serosa stark verdickt und hyperämisch. Auf dem Durchschnitt sieht man hier eine etwa kirschgroße keilförmige Vorwölbung in das Lumen hineinragen. Die makroskopisch normal aussehende Schleimhaut und Muscularis bilden die innere Bedeckung dieser Neubildung. Nirgends finden sich im Darme ulzeröse Prozesse. Die Länge dieses resezierten Jejunumstückes beträgt 50 cm.

Mikroskopisch erweisen sich die Peritonealtuberkel bereits älteren

Datums. Sie sind reichlich vaskularisiert und teilweise schon bindegewebig umgewandelt. Die mesenteriale Geschwulst besteht lediglich aus tuberkulösem Gewebe in den verschiedenen Stadien; außen wird sie von einer gefäßreichen bindegewebigen Kapsel umgeben, nach innen folgen Tuberkel mit Riesenzellen, dann mit zentraler Verkäsung, und schließlich wird das ganze Innere, und zwar die Hauptmasse des Tumors von käsig zerfallenen Massen eingenommen. Die keilförmig in das Lumen vorspringende Bildung ist, wie schon makroskopisch leicht erkennbar, von nur wenig veränderter Schleimhaut und Muskulatur innen bekleidet; außer einigen Zottennekrosen und geringer kleinzelliger Infiltration der Muskularis verhalten sich beide Darmschichten normal. Dagegen sind Serosa und Subserosa enorm verdickt, sie nehmen zusammen drei Viertel der ganzen Wanddicke ein. Die Serosa ist stark hyperämisch und von zahlreichen Blutungen durchsetzt; das subseröse Gewebe bildet einen einzigen Tuberkelhaufen."

Das wichtigste an diesem Falle von Baum ist der Beweis, daß, ausgehend von einer tuberkulösen Peritonitis, eine Stenose des Darmlumens eintreten kann, ohne Erkrankung der Schleimhaut. Wie hier an einer Stelle eine buckelförmige Erhöhung in das Darmlumen hineinspringt, so sehe ich keinen Grund ein, weshalb nicht durch Veränderung der ganzen Serosa das Lumen allseitig verengert werden kann wie in meinem Falle. Jedenfalls erscheint mir die Annahme einer mesenterialen Infektion an der Hand vorliegender 3 Krankheitsfälle durchaus wahrscheinlich.

Zum Schlusse möchte ich noch die Ansicht Gehles[1]) anführen, der durchaus für eine verschiedene Art der Infektion eintritt. Er sagt:

„Während das tuberkulöse Ulcus stets durch Infektion von der Schleimhaut aus entsteht, wird der Ileocöcalabschnitt jedenfalls manchmal von den Mesenteriallymphdrüsen aus infiziert. Während dort die ersten Angriffspunkte Mucosa und Submucosa sind, sind es hier Serosa und Subserosa, Schichten, die viel weniger zum Zerfall, aber desto mehr zu einer starken Bindegewebsbildung neigen. Wenn der Prozeß dann noch weiterzudringen versucht, gelangt er an eine starke Schranke, die Muscularis, die lange Zeit dem Vorwärtsschreiten des Prozesses erfolgreich Widerstand leistet. Der Infektionsweg von den Drüsen nach dem Darme ist ferner anatomisch leicht gangbar, da die Drüsen stets nicht weit von der Darmwand im Gekröse, sehr häufig direkt in der Darmwand liegen."

Das tuberkulöse Geschwür kann überall vorkommen, obwohl es im Dünndarm ungleich häufiger als im Dickdarm ist, doch

1) Gehle, Zur Kasuistik der chronischen Cöcumtuberkulose. Beiträge z. klin. Chir., Bd. 34.

die tumorartige Form der Darmtuberkulose hat gewisse Lieblingsplätze, so besonders die Ileocöcalgegend. Vergleicht man die Statistiken mit denen über die Lokalisation des Carcinoms, so kommen sehr interessante Unterschiede zutage, die besonders dadurch von Wert sind, weil mechanische Ursachen, wie sie für die Entstehung des Carcinoms angeführt werden, auch für die Entstehung des tuberkulösen Tumors in Betracht kommen.

Nikoljski und Wieting führen 235 Fälle von Darmtuberkulose an, darunter jedoch keinen der Flexura sigmoidea.

Es wurde beobachtet:

Tuberkulose des	Jejunums	6 = 2,5	Proz.
„ „	Ileum	74 = 31,5	„
„ „	Ileocöcum und Ileum . .	6 = 2,5	„
„ „	Ileocöcum	79 = 33,6	„
„ „	Cöcum	43 = 18	„
„ „	Colon ascendens und Flexur	16 = 6,8	„
„ „	Colon trans.	4 = 1,7	„
„ „	Appendix	6 = 2,5	„
„ „	Duodenum	1 = 0,4	„

Es kommt also eine Tuberkulose der Blinddarmgegend in etwas über der Hälfte der Fälle vor.

Vergleicht man damit das Vorkommen des Carcinoms, so ergeben sich durchaus andere Verhältnisse; hier herrscht das Carcinom der Flexura sigmoidea vor. So saßen von 14 Dickdarmcarcinomen, über die Kessler[1]) berichtet,

3 am Colon ascendens
1 an der Flexura hepatica
2 am Colon transversum
1 am Colon descendens
7 an der Flexura sigmoidea.

Schloffer[2]) sah von 32 Carcinomen

15 am Cöcum
5 am Colon
12 an der Flexura sigmoidea

---

1) Kessler, Bericht über 31 Fälle von Dickdarmstenose. Dissertation. Jena 1902.

2) Schloffer, Zur operativen Behandlung des Dickdarmcarcinoms. Beiträge zur klin. Chir., Bd. 38.

3) Clogg, Some observation on carcinome of the colon. Practitioner. 1904, April.

Clogg[3]) fand in 25 Fällen

8	Carcinome	der	Blinddarmgegend
3	„	„	Flexura hepatica
6	„	„	Flexura lienalis
8	„	„	Flexura sigmoidea.

Dieses Verhalten, in einem Falle ein fast völliges Verschontsein der Flexur, im andern eine Beteiligung an der Erkrankung mit etwa 50 Proz. ist doch recht auffällig.

Das Carcinom kommt da am häufigsten vor, wo das Epithel häufig Schädlichkeiten aller Art ausgesetzt ist; so sind seine bekannten Lieblingssitze im Verdauungskanal: Lippe, Ösophagus, Cardia, Pylorus, Blinddarmgegend, Flexura sigmoidea und Rektum.

An allen diesen Stellen ist das Epithel leicht Rissen und Schädigungen ausgesetzt, indem der Speisebrei an den Stellen, wo sich das Darmlumen verändert oder der Darm plötzlich Umbiegungen macht, durch Stagnation oder durch festes Gegenpressen das Epithel verletzt.

Von diesen vom Carcinom bevorzugten Orten ist gleichzeitig nur die Ileocöcalgegend der Lieblingssitz der Tuberkulose. Woran liegt das? Die erste Erklärung dafür suchte Conrath zu geben: „Hier, wo der Darmkanal scharf in einem Winkel von 90 Grad umbiegt, liegt die Sackgasse des Cöcum." Da der Speisebrei gleich nach Überwindung der durch die Valvula Bauhini geschaffenen Enge vertikal in die Höhe steigen muß, so ist es klar, daß dieser Platz für Kotstauung und die dadurch hervorgerufenen mechanischen sowie chemischen Schädlichkeiten außerordentlich geeignet ist; ferner ist die Gefäßversorgung des Cöcums ungemein günstig, und besonders soll die Anordnung der feinsten Gefäße im Cöcum, wie überhaupt im Dickdarme, die Entzündung sehr begünstigen. Endlich wird noch — was für die Tuberkulose nicht bedeutungslos ist — die große Follikelmenge im Processus vermiformis und im Cöcum hervorgehoben.

Von diesen für den Lieblingssitz der Tuberkulose angeführten Punkten trifft so mancher auch für die Flexura sigmoidea zu. Die scharfe Knickung an der Flexur ist auch ein die Kotstauung begünstigender Umstand. Außerdem ist hier der Kot von noch festerer Konsistenz als am Eintritt in den Dickdarm, also bei dem scharfen Umbiegen der Kotsäule eine Schädigung des Epithels sehr leicht möglich.

So können die von Conrath angegebenen mechanischen Ursachen die Bevorzugung der Cökalgegend durch die Tuberkulose nicht erklären, außerdem würden sie ja auch nur zur Erklärung der Schleimhautinfektion dienen können; nimmt man eine hämatogene oder lymphogene Infektion an, so lassen die Gründe vollständig im Stich.

Ich wiederhole nochmals: Die anatomischen Verhältnisse sowie das Verhalten der Ingesta zur Darmwand ist in der Cöcalgegend und in der Flexura nicht derart verschieden, daß mechanische Ursachen den höchst auffälligen Unterschied im Befallenwerden von der Tuberkulose hinreichend erklären können.

Die Ursachen, die gewissermaßen die Flexura sigmoidea gegen die Tuberkelinfektion immunisieren, müssen tiefer liegen und sind bis jetzt noch dunkel.

Vielleicht kann man zur Erklärung für das Entstehen eines tuberkulösen Tumors im Darme Gefäßveränderungen, besonders venöse Stauung heranziehen, wie es Graser[1]) und Rotter zuerst für die Entstehung entzündlicher Tumoren der Flexura sigmoidea getan haben.

Graser hat für die Entstehung der falschen Darmdivertikel eine Anomalie der Gefäße angeschuldigt. Er fand in der Flexura sigmoidea bei venöser Stauung im Gebiete der Mesenterialvenen große Gefäßlücken, bisweilen sogar Ausstülpungen der Schleimhaut, aus denen die beiden Autoren die Entstehung entzündlicher Tumoren an der Flexura sigmoidea herleiten.

Es neigt jedenfalls das Gefäßgebiet der Flexura sigmoidea außerordentlich leicht zu venöser Hyperämie. Es kommt hier häufig zu Stauungen, nicht nur bei schweren Allgemeinerkrankungen, sondern schon bei chronischen Obstipationen. Jedenfalls ist bei der Annahme einer solchen Stauung die Möglichkeit der Infektion auf hämatogenem Wege nicht von der Hand zu weisen.

In der Anamnese des Patienten ist besonders der Anfang der Erkrankung bemerkenswert. Die Krankheit begann plötzlich vor 8 Jahren mit Schmerzen in der Blinddarmgegend, so daß der Arzt eine Blinddarmentzündung annahm. Nach Ablauf dieses akuten Krankheitsprozesses ist Patient niemals ohne Beschwerden gewesen, sondern litt stets an einer allmählich zunehmenden Obstipation.

Hängt diese Blinddarmentzündung irgendwie mit dem späteren Tumor der Flexur zusammen? Man muß wohl einen Zusammen-

1) Graser, Das falsche Darmdivertikel. Langenbecks Arch. 1900, Bd. 59.

hang annehmen, da Patient seitdem stets über Störungen von seiten des Verdauungskanals geklagt hat. Daß diese sogenannte Blinddarmentzündung tuberkulöser Natur gewesen, der primäre Herd gewesen ist, und späterhin, sei es durch Weiterschleppen der Bakterien mit dem Darminhalt oder auf dem Blut- oder Lymphwege, ein neuer Herd an der Flexur aufgetreten ist, dafür fehlen jegliche Anhaltspunkte. Im Gegenteil, keiner der Autoren berichtet über spontane Ausheilung der Ileocöcaltuberkulose bei abwartender Behandlung. Außerdem war beim Patienten weder bei der Aufnahme noch späterhin in der Blinddarmgegend etwas Krankhaftes nachzuweisen. Ebenso fehlen Anhaltspunkte dafür, daß die Flexur zuerst nach rechts verlagert sein soll, dort erkrankte und später nach links an die normale Stelle zurückgegangen ist.

Auffallend bleibt es immerhin, daß der Schmerz 7 Jahre seinen Hauptsitz in der Blinddarmgegend hatte und erst im letzten Jahre an der Stelle der Flexur auftrat. Vielleicht handelt es sich um ausstrahlende Schmerzen, wie auch Nikoljski von einigen Fällen berichtet, wo ganz unverständlicherweise bei einer tuberkulösen Affektion der Appendix der Schmerz in die Inguinalgegend, bei einer Dünndarmstenose in den After und die Seiten ausstrahlte.

Unter den Symptomen der tuberkulösen Darmstenose führen fast alle Beobachter in erster Linie die Schmerzen an, die auch hier nicht fehlen. Diese Schmerzen bei der tuberkulösen Darmstenose sollen, wie schon König[1]) hervorhebt, fast stets anfallsweise auftreten: „In wechselnden Zeiträumen, bald sehr oft, täglich und mehrere Male hintereinander traten kolikartige Anfälle auf, die sich bei einigen mit Erbrechen, ja mit kotig riechendem Erbrechen komplizierten und dann öfter mit Einsinken des geblähten Leibes und mit Kotentleerung endeten.“ Solche kolikartigen Anfälle traten bei meinem Patienten erst im letzten Jahre der Krankheit auf, früher bestanden nur dumpfe Schmerzen unbestimmten Charakters. Ganz typische, für tuberkulöse Darmstenose charakteristische Schmerzen bekam Patient erst nach Schluß des Anus praeternaturalis, als sich der zweite Tumor bildete. Bemerkenswert ist auch noch das Ausstrahlen der Schmerzen in die Blasengegend.

Das Symptom, das in meinem Falle das Krankheitsbild beherrschte, ist eine chronische, allmählich sich steigernde Obstipation, die keinem Mittel wich. Eine derartige Obstipation ist häufig bei

1) König, Die strikturierende Tuberkulose des Darms und ihre Behandlung. Deutsche Zeitschr. f. Chir., Bd. 34.

tuberkulöser Darmstenose beobachtet, wenn auch meist nicht in so hohem Grade; doch hat sie so wenig Charakteristisches an sich, daß sie für die spezielle Diagnose nicht zu verwerten ist.

Die Darmgeräusche, auf die besonders König einen großen Wert legt, sind hier nicht beobachtet worden.

Nach allem war die Diagnose einer Darmstenose — zunehmende Verstopfung, zuletzt fast ileusartige Symptome, Tumor in der Gegend der Flexura sigmoidea — nicht schwer zu stellen. Es fragte sich nur, welcher Natur der Tumor war. Die Diagnose wurde auf ein Carcinom der Flexur gestellt und diese Diagnose noch bei der Laparotomie aufrecht erhalten; doch erwies sie sich als irrig, wie die Zukunft lehrte.

Fälle, wo ein bei der Laparotomie als inoperables Carcinom angesehener Bauchtumor nach Jahren verschwunden oder bei einer weiteren Operation oder bei der Sektion als nicht carcinomatös erkannt worden ist, sind wohl jedem Chirurgen vorgekommen.

So wurde hier an der Königsberger chirurgischen Universitätsklinik bei einem 59jährigen Manne wegen inoperablen Magencarcinoms die Gastroenterostomie gemacht; der Mann stellte sich im Juli 1906, nach $4^1/_2$ Jahren wieder vor, fühlte sich vollkommen gesund, vom Tumor war keine Spur mehr zu fühlen.

Verhältnismäßig häufig ist beim tuberkulösen Ileocöcaltumor noch während der Operation die Diagnose Carcinom gestellt worden, erst das Mikroskop brachte die Entscheidung. Besonders ist in dieser Hinsicht ein Fall interessant, den Graepel[1]) mitteilt, wo bei einem 54jährigen Arbeiter ein Carcinoma coli ascendentis angenommen und noch bei der Operation, sogar noch bei der späteren Sektion des Patienten aufrecht erhalten wurde. Erst mikroskopische Präparate zeigten, daß es sich um Tuberkulose handelte.

Was im besonderen die Gegend der Flexura sigmoidea angeht, so hat Rotter Fälle von entzündlichen Tumoren angeführt, die hier das Bild eines Carcinoms vortäuschen. Einen der Rotterschen Fälle führe ich hier an:

„Herr S., 58 Jahre, Resektion 1. V. 1899, gest. 3. V. 1899, litt seit einiger Zeit an Schmerzen im Leibe und Kreuz, an Kollern und Gurren im Leibe, abwechselnd an Diarrhoe und Verstopfung. In den letzten Tagen stellten sich äußerst heftige krampfartige Schmerzen im

1) Graepel, Zwei Fälle von strikt. tuberk. Cöcaltumor. Dissertation. Freiburg 1903.

Bauche in der Cöcalgegend ein. Bis vor 9 Tagen bestand Durchfall, seitdem weder Abgang von Stuhl noch von Winden. Erbrechen war nicht vorhanden.

Status: Auf der rechten Beckenschaufel in der Ileocöcalgegend ist durch die Bauchdecken des sehr fettleibigen Patienten ein etwa kindskopfgroßer Tumor zu fühlen, welcher nach innen bis an die Mittellinie reicht und nach oben die Nabelhorizontale übersteigt. Der Tumor ist von der Unterlage nicht verschieblich, von derber Konsistenz wie eine solide Masse und besitzt eine exquisit höckerige Oberfläche.

Die Diagnose wurde auf ein stenosierendes Carcinom des Cöcum gestellt, welches zu chronischem Ileus geführt hatte.

Operation: Bauchschnitt links von der Mittellinie. Der Tumor besteht in der Hauptsache aus einer Dickdarmschlinge, und zwar des S. R., welches auf der rechten Beckenschaufel festgewachsen ist und einen Tumor von über Faustgröße bildet. Mit demselben sind oben mehrere Dünndarmschlingen, rechts das Cöcum verwachsen. Ungemein schwierig war es, sich über den Verlauf des Colon zu orientieren. Das Quercolon lag nämlich in einem großen linksseitigen scrotalen Bruchsack und konnte, weil angewachsen, nicht ganz aus demselben herausgezogen werden. Hinter demselben zogen die beiden Schenkel des S. R. zum Tumor, in welchem sie nicht genau verfolgt werden konnten. Da eine Lösung des Tumors, eine Exstirpation des vermeintlichen Carcinoms unmöglich erschien, wurde eine Enteroanastomose zwischen Ileum und S. R. mittels Murphy-Knopfes angelegt und der Bauch geschlossen. — Der Patient verfiel rasch und starb 2 Tage nach der Operation unter den Erscheinungen des fortschreitenden Ileus." Bei genauerer Untersuchung erwies sich der Tumor als entzündlicher Natur.

Auch andere Erkrankungen, die Tumoren hervorrufen, haben an der Flexur das Bild eines Carcinoms vorgetäuscht.

So wurde bei einem Manne in hiesiger Klinik im Sommer 1906 ein zerklüftetes Carcinom der Flexur reseziert, das sich unter dem Mikroskop als Sarkom erwies; ferner kann die Aktinomycose durchaus carcinomähnliche Tumoren vortäuschen, die erst unter dem Mikroskop erkannt werden.

Die Zahl der Fälle, wo ein Carcinom diagnostiziert wurde, und wo diese Diagnose ein Irrtum war, ist nicht so sehr klein, aber immerhin klein genug im Verhältnis zu dem Vorkommen des Carcinoms. Im Zweifelfalle wird man lieber ein Carcinom annehmen und demgemäß die Therapie einrichten. Die Behandlung bleibt dieselbe. Sowie bei dem heutigen Stande der Technik jedes Carcinom, das resezierbar ist, entfernt wird, so ist auch bei der Behandlung der Darmtuberkulose der leitende Grundsatz: möglichst vollkommene Entfernung alles Erkrankten. Und ist das Carcinom inoperabel und kann nur durch Umgehung des Hindernisses für un-

gestörte Darmfunktionen gesorgt werden, so werden doch die Kräfte des Patienten gehoben und das Leiden minder schwer gemacht. Noch viel günstiger liegt natürlich die Prognose, wenn der Operateur sich geirrt hat und der Tumor nicht carcinomatös, sondern entzündlicher Natur ist. Wie im fixierenden Verbande eine Lymphangitis oft überraschend schnell zurückgeht, so sahen wir hier, daß das gequälte Darmstück nach Anlegung eines Anus praeternaturalis zur Ruhe kam, und wie in 7 Wochen das „inoperable Carcinom" spurlos verschwand, allerdings nicht Heilung eintrat. Denn sobald der Anus praeternaturalis wieder geschlossen war, also die mechanischen und chemischen Reize der Ingesta auf den Darm wieder einwirkten, da flackerte die Entzündung von neuem auf, und erst die radikale Entfernung der erkrankten Teile brachte die Genesung.

Literaturverzeichnis.

1. Baum, Ein großer tuberkulöser Mesenterialtumor. Deutsche Zeitschr. f. Chir., Bd. 64, Heft 1—3.
2. Clogg, H. S., Some observation on carcinome of the colon Practitioner. 1904, April.
3. Conrath, Über die lokale, chronische Cöcumtuberkulose und ihre Behandlung. Beitr. z. klin. Chir., Bd. 21.
4. Edgar, Case of resection of the sigmoid flexure. Obstetrical and gynaecol. soc. Glasgow. Med. Journal 1901, June.
5. Gehle, Zur Kasuistik der chronischen Cöcumtuberkulose. Beitr. z. klin. Chir., Bd. 34.
6. Graepel, Zwei Fälle von strikt. tuberk. Cöcaltumor. Dissertation. Freiburg 1903.
7. Graser, E., Das falsche Darmdivertikel. Langenbecks Arch., Bd. 59.
8. Kessler, Bericht über 31 Fälle von Dickdarmstenose. Dissertation. Jena 1902.
9. König, Die strikturierende Tuberkulose des Darms und ihre Behandlung. Deutsche Zeitschr. f. Chir., Bd. 34.
10. Maeder, Beitrag zur lokalen Cöcumtuberkulose nebst Veröffentlichung von zwei Fällen. Dissertation. Leipzig 1904.
11. Nikoljski, Über tuberkulöse Darmstenose. v. Volkmannsche Vorträge. 1904, Nr. 362.
12. Pollack, Beiträge zur Kenntnis des tuberkulösen Cöcaltumors. Dissertation. Breslau 1903.

13. Rotter, Über entzündliche Strikturen des Colon sigmoideum und pelv. v. Langenbecks Archiv 1900, Bd. 61.
14. Schloffer, Zur operativen Behandlung des Dickdarmcarcinoms. Beiträge zur klin. Chirurgie, Bd. 38.
15. Strehl, Ein Fall von fünfzehnfacher zum Teil spastisch-entzündlicher Darmstenose tuberkulösen Ursprunges. Deutsche Zeitschr. f. Chir. 1899, Bd. 50, Heft 5 u. 6.
16. Wieting, Beitrag zur Pathologie und Anatomie der auf entzündlicher, namentlich tuberkulöser Basis entstandenen Darmstrikturen. Deutsche Zeitschr. f. Chir., Bd. 78.

III.

Aus der Akademie für praktische Medizin in Köln.
(Chirurgische Abteilung: Prof. Dr. Tilmann.)

Hyperalgetische Zonen bei Schädel- und Gehirnverletzungen.

Von

Assistenzarzt Dr. Vorschütz.

(Mit 12 Abbildungen.)

Im Jahre 1903 veröffentlichte Wilms-Leipzig in den „Mitteilungen aus den Grenzgebieten der Medizin und Chirurgie" einen Aufsatz betreffend die hyperalgetischen Zonen bei Kopfschüssen. Verfasser konnte 4 Fälle mit ausgesprochenen hyperalgetischen Zonen am Kopf und Hals mitteilen, welche durch Schläfenschüsse bedingt waren. Die Erklärung für die Hyperalgesie der Haut glaubte Wilms damals in einer Verletzung des sympathischen Geflechtes um den Sinus cavernosus herum gefunden zu haben, zumal bei einem Falle durch Sektion die Kugel an dieser Stelle nachgewiesen werden konnte, und in den anderen Fällen das Röntgenbild das Geschoß an der eben erwähnten Stelle oder in deren Nähe vermuten ließ. Im folgenden Jahre erschien in der Berliner klin. Wochenschrift eine Arbeit desselben Themas von Dr. Milner aus der Königl. Charité, Berlin, in welcher ebenfalls 2 Fälle von Schläfenschuß mitgeteilt wurden, die ungefähr dieselben hyperalgetischen Zonen aufwiesen als die Wilmsschen Fälle, jedoch in dem epikritischen Urteil bezüglich der Entstehung dieser hyperalgetischen Zonen insofern von der Wilmsschen Ansicht abwichen, als Milner das Geschoß weder am Sinus cavernosus noch in dessen Nähe, sondern fern von der Schädelbasis frei in der Gehirnsubstanz nachweisen konnte, und infolgedessen die Entstehung der Hauthyperalgesie in anderen Momenten suchte, nämlich in einer Verletzung der sympathischen Nervenfasern der Gehirngefäße überhaupt.

die durch das Geschoß verletzt seien. Durch den Reiz dieser Fasern seien auf dem Wege der Rami communicantes die Erscheinungen ausgelöst worden. Auch Wilms konnte sich im Jahre 1904 an einem in der Berliner klin. Wochenschrift Nr. 36 von ihm veröffentlichten Fall, der nach Schädelschuß infolge Meningitis ad exitum gekommen war, bei der Sektion überzeugen, daß der Plexus cavernosus unverletzt sei und die Kugel frei in der Gehirnsubstanz lag, ein Fall, der ebenfalls hyperalgetische Zonen in demselben Maße aufwies als seine früheren Fälle. Am 26. März 1905 nun hatten wir Gelegenheit, einen Fall mit ausgesprochenen hyperalgetischen Zonen nach Schläfenschuß zu beobachten, den ich des Interesses halber gleich mitteilen werde, und welcher unsere Aufmerksamkeit auf hyperalgetische Zonen auch bei anderen Kopf- und Gehirverletzungen lenkte. Ich bin gern der Aufforderung meines verehrten Chefs, des Herrn Prof. Tilmann gefolgt, alle Schädelverletzungen auf hyperalgetische Zonen zu untersuchen, und konnten wir konstatieren, daß bei Gehirnläsionen verschiedener Art sich hyperalgetische Zonen vorfinden. Unsere Beobachtungen datieren vom Oktober 1904, wo uns der erste Fall mit Hauthyperalgesie nach Schädelbasisfraktur zur Beobachtung kam.

Ich gebe zunächst die Krankengeschichte des Falles wieder der die hyperalgetischen Zonen nach Schläfenschuß aufwies.

Fall I. W. K., 39 Jahre alt, machte am 26. III. 1905 Selbstmordversuch, indem er sich eine 7 mm-Kugel in die rechte Schläfe schoß, nachdem er vorher sein 4 Jahre altes Kind durch einen Schuß in die linke Schläfe getötet hatte. Patient wurde bei klarem Bewußtsein ins Hospital eingeliefert. Puls 80—86°. Äußerlich etwas aufgeregt, machte er genaue und prompte Angaben, erzählte sowohl den Hergang der Sache als auch das Motiv zu der Tat. An der rechten Schläfe 5 cm vor dem Ohrrande und 5 cm oberhalb des oberen Ohrrandes befindet sich die 0,8 cm große Einschußöffnung, deren Ränder gefasert und von Pulverschmauch schwarz gefärbt sind. Die Haut der Umgebung ist intakt, aus der Wunde sickert ein wenig Blut. Patient klagt weniger über Kopfschmerzen, als vielmehr über intensive Schmerzen in beiden Schultergelenken die nach seiner Meinung als rheumatische Schmerzen davon herrühren, daß er nach dem Schuß etwa eine $^1/_2$ Stunde auf der Erde gelegen habe. Im Laufe des Tages stellen sich Zeichen beginnenden Deliriums ein, weswegen Patient zur Isolierzelle verlegt wurde. Nach 4 Tagen konnte er wieder auf den Krankensaal zurückverlegt werden und war bei vollem Bewußtsein mit der Einschränkung, daß er um 3 Tage in der Zeitrechnung zurück war, welchen Irrtum er sich absolut nicht ausreden ließ. Das Röntgenbild zeigte von vorn nach hinten die Kugel etwa 1 cm über die Mittellinie hinaus in der linken Schädelhälfte; im seitlichen Bilde gesehen, mußte dieselbe im Stirnhirn liegen.

Am nächsten Tage wurde folgender Status aufgenommen: Mittelgroßer Mann mit mäßiger Muskulatur und mäßigem Fettpolster. Innere Organe o. B. Die Reflexe sind sämtlich vorhanden, die Pupillen reagieren auf Licht und Akkommodation, die rechte Cornea zeigt eine Macula, derentwegen eine Iridektomie gemacht war. Es bestehen keine Lähmungen, kein Nystagmus, wohl leichter Tremor der Zunge und der Hände; Potatorium strenuum im letzten Jahre zugestanden. Auf der Haut ist deutlich das Symptom der Dermatographie zu demonstrieren. Patient klagt jetzt über Kopfschmerzen, vornehmlich aber über intensive Schmerzen beim Berühren der Haut des Kopfes und des Halses. Bei näherer Prüfung ergaben sich folgende hyperalgetische Zonen: Auf dem Kopfe in Höhe der Nähte des Stirn- und Scheitelbeines beginnend verlaufen sie an beiden Seiten bis zum oberen Ohrrande hinab, setzen sich in den Hinterkopf und Nacken fort und reichen hinten herab bis zur Höhe des II. Brustwirbeldornfortsatzes. Vorn bleibt die Stirn und das Gesicht frei, sie beginnen erst wieder mit dem Mandibularrande beiderseits, gehen seitlich in die Halszone über und reichen auf der Brust nach unten bis zur 5. Rippe an beiden Armen etwa bis zur Grenze des mittleren und unteren Drittels der Oberarme herab. Diese Zonen lassen sich bezüglich der Intensität ihrer Schmerzhaftigkeit in 2 Territorien einteilen. Die erste und am meisten empfindliche ist die obere, deren Grenze vorn beide Claviculae hinten eine Linie bildet, die etwa in Höhe des 7. Halswirbels nach vorn in horizontaler Richtung zu beiden Claviculae hinzieht. Die Empfindlichkeit dieser Zone ist eine äußerst schmerzhafte. Leichte Berührungen mit der Fingerkuppe machen solche Schmerzen, daß Patient mit allen Gesichtsmuskeln zuckt. Berührungen mit dem Nadelknopf werden als Stiche empfunden, dagegen ist die Empfindlichkeit für warm und kalt kaum besonders verändert. Das Schmerzgefühl bei Berührungen soll ein stechend prickelndes sein, etwa wie wenn man eine Menge spitzer Nadeln zu gleicher Zeit auf die Haut aufsetzt. In der unteren Zone besteht das Gefühl, als ob die Arme eingeschlafen seien. Dem leisen Bestreichen der Haut gegenüber, welches äußerst empfindlich ist, empfindet Patient einen kräftigen Druck als Wohltat. Wie schon Wilms in seiner ersten Arbeit erwähnt, mußten auch wir auf dringendes Bitten des Patienten den Kopfverband wegen unerträglicher Schmerzen entfernen. (Siehe Fig. 1.)

9. V. Die Wunde ist primär verheilt, die hyperalgetischen Zonen sind auf der Brust um handbreit, auf dem Rücken um eine $^1/_2$ Hand breit höher gerückt, auch hat die Empfindlichkeit deutlich abgenommen, wenngleich noch deutlicher Unterschied in der Empfindlichkeit der beiden Zonengebiete besteht.

8. VII. Auf dringenden Wunsch des Patienten wird heute in Chloroformnarkose die Kugel entfernt. Nach genauer Fixierung durch den Krönleinschen Craniometer auf dem Röntgenbilde wird über dem linken Scheitel ein kleinhandtellergroßer Hautperiostknochenlappen unter Anwendung des Meißels gebildet. Durch beständiges Liegen auf dem Hinterkopf auf Anweisung des Herrn Prof. Tilmann war die Kugel beständig nach hinten gewandert. Nach Spaltung der Dura 1 cm links von der Falx cerebri wird die Kugel in kurzer Zeit nach mehrmaligem Sondieren mit dem Finger in einer Tiefe von 3 cm gefunden und mit der Kornzange extrahiert.

Nach primärer Naht der Dura wird der Hautperiostknochenlappen zurückgeklappt und bis auf eine kleine Stelle im unteren Wundwinkel, wo wegen Blutung ein Tampon eingelegt werden mußte, vernäht. Ich kann mich über den ferneren Verlauf der Krankheit, da derselbe bezüglich unseres Themas nicht in Frage kommt, kurz fassen. Die anfänglich nach der Operation aufgetretene Lähmung der anderen Seite geht allmählich durch aktive Übungen wieder zurück, so daß 10 Wochen später bis auf geringe Paresen in einigen Muskelgruppen am Unterschenkel restitutio ad integrum eingetreten ist.

16. IX. Die hyperalgetischen Zonen an Brust und Rücken, Hals und Kopf sind bis auf eine handtellergroße Fläche über dem linken Scheitelbein geschwunden, die Hyperalgesie besteht jetzt höchstens nur noch in einer Hyperästhesie der betreffenden Stelle. Wir haben dann den Patienten nicht mehr gesehen, da er zur Untersuchungshaft abgeführt und später

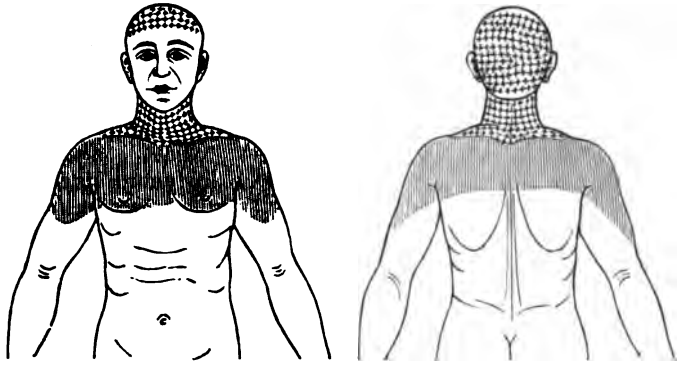

Fig. 1.

Schädelschuß der rechten Schläfe. Die mit ⌗ bezeichneten Zonen sind die empfindlichsten.

verurteilt wurde. Dieser Fall bietet in mehrfacher Beziehung großes Interesse. Zunächst konnten wir uns durch Autopsie in vivo davon überzeugen, daß die Kugel in der Gehirnsubstanz selbst lag, also nicht die Schädelbasis erreicht hatte und dort größere Sympathicusgeflechte zerstört hätte. Zweitens war die Ausbreitung der Zonen an beiden Seiten eine symmetrische, drittens waren die Zonen in 2 Territorien geteilt in eine sehr schmerzhafte und eine weniger empfindliche und endlich war der Rest der Hyperästhesie auf dem linken Scheitelbein verblieben. Wir werden am Schluß der Arbeit auf diese Einzelheiten noch zurückkommen.

Fall II. E., Agnes, 22 Jahre alt, fiel am 2. Oktober 1905 über eine Katze eine steinerne Kellertreppe hinunter: Patientin selbst weiß von dem Vorgang nichts mehr. Am 3. Tage dämmert ihr, daß sie aus dem Keller habe Wein holen wollen und dabei gefallen sein müsse. Sie wurde bewußtlos aufgefunden nach Angabe von Augenzeugen und nur teilweise klar ins Bürgerhospital gebracht. Auf Fragen betreffs Familienangelegen-

heiten gibt sie erst nach längerem Nachdenken Antwort, über den Vorfall selbst hat sie nur unklare Vorstellungen. An der rechten Stirn bestehen 2 etwa 2 cm lange und $^1/_2$ cm breit klaffende Wunden. Das Gehör ist schlecht angeblich schon seit der Kindheit, im rechten Trommelfell ist eine Perforation zu sehen, im rechten äußeren Gehörgang wurden Krusten von Blut entdeckt. Auf beiden Augen bestehen noch Spuren von alter überstandener Keratitis parenchymatosa, wodurch Pat. auch jetzt noch zeitweise verschieden stark im Sehen beeinträchtigt ist. Puls 72 °. Pat. klagt über rechtsseitige Kopfschmerzen.

Diagnose: Fractura basis cranii d. cum commotione cerebri. Die Erscheinungen an den Augen und Ohren sind wahrscheinlich auf Lues hereditaria zurückzuführen.

Therapie: Eisblase auf dem Kopf, absolute Bettruhe. Am 3. Tage nach vollständiger Wiederkehr des Bewußtseins wurde die Sensibilität der Haut geprüft und konnten wir folgenden Status erheben.

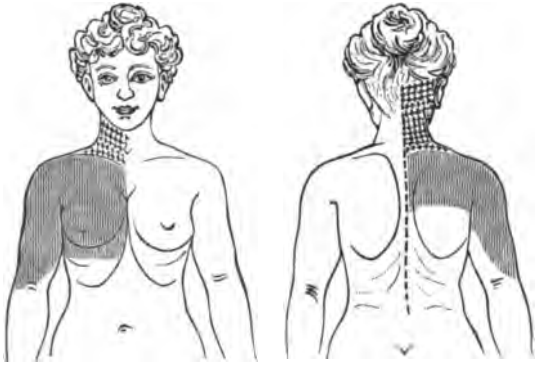

Fig. 2.

Vom rechten Mandibularande beginnend, nicht über die Mittellinie des Kinns hinausgehend besteht eine Hyperalgesie der Haut, welche bis dicht unterhalb der Mamma hinabreicht, hinten steigt dieselbe in Höhe der Scheitelbeinhinterhauptbeinnaht beginnend herab bis zur Spina scapulae seitwärts übergehend auf die Schulter und Arm und etwa bis 5 cm vom Ellenbogengelenk hinabreichend.

Auch hier lassen sich die Zonen in 2 verschieden empfindliche Bezirke teilen; die obere und am meisten empfindliche Partie reicht vorn bis zur Clavicula hinten bis etwa zur Höhe des 6. Halswirbeldornfortsatzes. Vorn reichen die Zonen seitlich genau bis zur Mittellinie, hinten bleiben sie um 2 cm von der Mittellinie entfernt. (Siehe Fig. 2.)

2. XI. Die hyperalgetischen Zonen bestehen noch in derselben Ausdehnung vielleicht hat die Intensität etwas nachgelassen. Patientin ist seit 2 Tagen außerhalb des Bettes. Es besteht noch zeitweiser stark auftretender Kopfschmerz der rechten Seite, vor allem beim Umhergehen.

14. XI. Patientin wurde heute mit noch ungefähr denselben Beschwerden auf eigenen Wunsch entlassen.

Ich sah die Patientin vor 3 Wochen, also nach 6 Monaten, wieder. Die Hyperästhesie der Haut, von Hyperalgesie konnte man nicht mehr sprechen, hatte noch dieselbe Ausdehnung wie früher, jedoch war die Intensität der Empfindlichkeit geringer geworden. Patientin klagte jetzt über starke Schwerhörigkeit, derentwegen sie zur Konsultation kam. Dieser Fall bietet insofern Interesse, als hier hyperalgetische Zonen auf-

getreten sind nach Schädelbasisbruch verbunden mit Commotio cerebri. Die Hauthyperalgesie war bei höchstwahrscheinlicher rechtsseitiger Basisfraktur nur rechts aufgetreten und hatte die Cervicalsegmente 2, 3, 4 und 5 betroffen, außerdem demonstrierte auch sie sehr schön wie in dem Falle I zwei verschiedene Territorien, deren Grenze vorn die Clavicula, hinten die Höhe des 6. bis 7. Halswirbelfortsatzes bildeten.

Fall III. G. Max, 36 Jahre alt, stürzte am 18. September 1905 von der 2. Etage eines Baugerüstes herab. Bei der damaligen sofortigen Überführung ins Bürgerhospital bestand Bewußtlosigkeit und blutiger Ausfluß aus dem rechten Ohr. Ob Liquor cerebrospinalis ausgeflossen ist, ist nicht zu eruieren. Es wurde eine rechtsseitige Schädelbbasisfraktur mit Commotio cerebri angenommen. Nach zwei Tagen schwand die Somnolenz und jetzt wurde eine Parese des rechten Armes und des rechten Facialis konstatiert. Die Sensibilität soll nur auf der Dorsal- und Volarseite der rechten Hand herabgesetzt gewesen sein. Patient wurde am 25. Oktober aus der Behandlung der Abteilung Bardenheuer entlassen mit folgendem Befund: Der rechte Arm ist völlig beweglich ohne Sensibilitätsstörungen, die rechtsseitige Facialisparese ist noch in geringem Grade vorhanden. Am rechten Trommelfell ist keine Perforation nachzuweisen, Flüsterstimme ist rechts in nächster Nähe unverständlich, links auf 6 Meter gut hörbar. Nach der Entlassung hatte Patient anfänglich über Schwindelgefühle und später über permanente Kopfschmerzen zu klagen. Des Öfteren trat ein Gefühl von Kribbeln und Taubsein im rechten Arme auf, welches in den Fingerspitzen begann. Im Monat März und April trat etwa 4—5 mal stärkeres Kribbelgefühl mit krampfhaften Bewegungen der Finger und des Handgelenkes auf. Am 7. Mai 1906 stellte sich der erste epileptische Anfall ein, welcher mit Kribbeln in der rechten Hand begonnen hatte. Dieserhalb wurde Patient vom Kassenarzt dem Bürgerhospital überwiesen. Bei der Aufnahme erhoben wir folgenden Befund: Auf dem Kopfe und am rechten Arme bestehen 2 resp. 1 alte Narben von früheren Verletzungen. Die Sensibilität der Haut ist am ganzen Körper normal mit Ausnahme einer länglich ovalen Stelle von 8:16 cm auf dem rechten Scheitelbein, die 1 cm über die Mittellinie hinübergeht. (S. Figur 3.) Diese Stelle ist deutlich hyperalgetisch und wird von dem Patienten selbst exakt angezeichnet. Sowohl leises Berühren mit der Fingerkuppe oder Aufheben der Haare, als auch Drücken der Haut ist dem Kranken sehr empfindlich. Die Schmerzen sollen ähnlich sein, als wenn man „mit starkem faradischen Pinsel elektrisiert“ wird. Der Facialis ist besonders ohne auffallende paretische Erscheinungen, die Zunge weicht etwas nach links ab. Die Reflexe sind in Ordnung. Sprache normal. Auf dem rechten Ohr wird Uhrticken angeblich in nächster Nähe nicht gehört. Trommelfell o. B. Da die Diagnose auf eine Läsion der linken vorderen Zentralwindung gestellt wird, herrührend von dem Trauma im September 1905, und durch

Fig. 3.

diese Läsion der epileptische Anfall als ausgelöst angenommen wird, so wird am 16. I. 1906 die Trepanation gemacht. Nach Projektion des Sulcus centralis mittels des Krönleinschen Apparates wird entsprechend der angenommenen Läsionsstelle ein kleinhandtellergroßer Hautperiostknochenlappen gebildet mit dem Stiel nach dem Ohr zu. Nach Zurückklappen des Lappens präsentiert sich die Dura äußerlich glatt, zeigt aber an einer Stelle eine pfennigstückgroße Delle, an welcher dieselbe, beim Versuch sie abzuheben, nach Circumcision mit dem Stiel nach oben verwachsen ist. Diese Stelle wird langsam mit der Kocherschen Sonde abgehoben und zeigt das Gehirn einen pfennigstückgroßen mit gelbem Farbstoff imbibierten Herd, der nur in einzelnen Bröckeln entfernt werden konnte. Die Diagnose der Entstehung dieses Herdes, infolge früheren Blutergusses wird durch mikroskopische Untersuchung festgelegt.

Wir haben also hier einen Fall, wo nach rechtsseitiger Schädelbasisfraktur mit Commotio cerebri eine Hyperalgesie noch nach 9 Monaten auf dem rechten Scheitelbein vorhanden ist. Ob zu Anfang des ersten Krankenhausaufenthaltes im September 1905 hyperalgetische Zonen, „man würde in diesem Falle [illegible]hyperästhetischen Zonen sprechen“, in größerer Ausdehnung [illegible] sind, kann ich nicht angeben; weil damals auf die Symptome noch nicht geachtet wurde. Höchstwahrscheinlich ist die jetzt noch bestehende hyperästhetische Zone als Folge des Schädelbasisbruches [illegible] Commotio cerebri, nicht aber als sekundäre Erscheinung nach dem auf der linken motorischen Region erfolgten Blutergüsse aufzufassen. Wir werden in der allgemeinen Epikrise hierauf noch zurückzukommen haben.

OCT 8 1907
LIBRARY

Fall IV. W. Emil, 28 Jahre alt, verunglückte am 12. II. 1906 beim Zusammenstoß zweier elektrischer Wagen und zog sich folgende Verletzung zu. Bruch der 2. Rippe am sternalen Ende, Bruch des Nasenbeins, schwere Quetschung des rechten kleinen Fingers, Lockerung von 4 oberen und 4 unteren Zähnen, verschiedene Kopfwunden. Aus beiden Nasenöffnungen sickerte Blut, der Puls war verlangsamt, 64 in der Minute, Patient ist nach dem Unfall etwa $^1/_2$ Stunde bewußtlos gewesen. Patient hatte nicht erbrochen, klagte nur über intensive Kopfschmerzen. Es bestehen keine Lähmungen, Reflexe normal. Die Diagnose wurde in diesem Falle auf Schädelbasisbruch und Commotio cerebri gestellt; die Sensibilität der Körperhaut ist normal bis auf eine hyperalgetische Zone, welche vorzugsweise das linke Scheitelbein (siehe Figur 4 u. 5) und linke Hinterhauptbein einnimmt. Jedoch ist die Hyperalgesie nicht auf diese Gegend circumskript begrenzt, sondern reicht noch 2 Finger breit zum Nacken hinunter und geht etwa 2 cm über die Scheitellinie nach links herüber. Der Maximalpunkt der Hyperalgesie liegt ganz in der Nähe des linken Scheitelbeinhöckers. Nach Abnahme des Verbandes zeigte sich eine Parese des linken Abducens, Patient sieht Doppelbilder; Strabismus convergens concomitans. Am 1. IV. klagte Patient vornehmlich über starke Kopfschmerzen und deprimierte Stimmung. Die inneren Organe sind o. B., der Puls ist jetzt beschleunigt, 100—110 in der Minute, Temperatur normal.

19. IV. Patient wird auf Wunsch entlassen. Die Doppelbilder bestehen in derselben Weise wie vorher, Distanz derselben beträgt 2 Hand-

breiten, beim Sehen nach links weichen sie 4 Handbreiten auseinander. Die Kopfschmerzen bestehen in derselben Intensität, auch die Hyperalgesie der Haut besteht in derselben Größe und Intensität weiter. Die Pupillen sind eng und reagieren träge, der Gesichtsausdruck verrät gedrückte Stimmung, die ausgestreckten Finger zittern, Rombergsches Phänomen ist positiv, die Patellarreflexe sind lebhaft, beim Bücken stellt sich lebhafte Rötung des Gesichtes ein, sowie Fallen nach vorn verbunden mit Pulsbeschleunigung bis zu 130 in der Minute, Gewichtsabnahme seit der Verletzung, also innerhalb zweier Monate, 6 kg; die Potentia virilis ist vermindert.

In diesem Falle besteht also eine linksseitige Hyperalgesie im 2. und 3. Cervicalsegment nach Commotio cerebri oder Schädelbasisfraktur, deren Sitz mit größter Wahrscheinlichkeit in der linken Schädelhälfte zu suchen wäre.

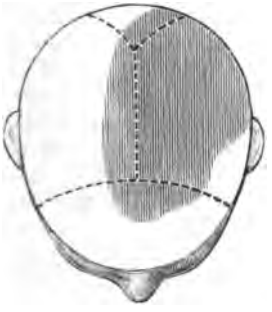

Fig. 4.

Fig. 5.

Fall V. Lenz, Johann, 32 Jahre, fiel am 25. VI. von einem Gerüst in Höhe von 2 Metern herab und schlug mit dem Hinterkopf auf hartem Terrazzoboden auf. Angeblich hat 1 Stunde lang Bewußtlosigkeit bestanden; Patient mußte mehrere Male erbrechen und wird am 28. VI. wegen bestehender Kopfschmerzen und Schwindelgefühl dem Bürgerhospital überwiesen. Des Vorganges der Verletzung kann er sich nicht entsinnen. Wir haben hier ein typisches Bild der Commotio cerebri vor uns; die Kopfschmerzen bestehen im ganzen Kopfe, vornehmlich auf der linken Scheitelbein- und Schläfenbeingegend. Bei Berührung der Haut durch leises Streichen mit dem Finger oder zartes Zupfen an den Haaren tritt eine solche Hyperalgesie in der Schläfen- und Scheitelbeingegend auf, daß Patient mit dem Kopfe ausweicht. Hier bestehen also hyperalgetische Zonen vornehmlich im Bereiche des 2. Cervicalsegmentes links, ähnlich wie bei Fall V.

Fall VI. R. Lorenz, Augusta-Hospital, fiel am 11. I. 1906 in Höhe von etwa $1^1/_2$ Meter herab auf den Hinterkopf. Patient soll nach Augenzeugen etwa $^1/_4$ Stunde bewußtlos gewesen sein. Er selbst weiß weder von dem Unfalle selbst, noch von den Begebenheiten kurz vor und nach

dem Unfall etwas anzugeben. Es bestand keine Blutung aus Ohr oder Nase, keine Lähmungen, sondern nur Kopfschmerzen verbunden mit leichtem Schwindelgefühl. Die Diagnose wurde auch hier auf Commotio cerebri gestellt. Bei der Nachuntersuchung am 25. VI. 1906, als ich den Patienten zu Gesicht bekam, klagte er über Schwindelgefühl und intensive Kopfschmerzen, die vor allem beim Bücken besonders stark auftreten, sowie über leichte Ermüdung und Mattigkeit nach längerer Arbeit. Die Hautuntersuchung am Kopf ergab hier hyperästhetische Zonen, die sich auf die Gegend beider Scheitelbeine und des Hinterhauptes erstrecken. Patient gibt an, bei Berührung der Kopfhaut das Gefühl zu haben, als ob er mit spitzen Nadeln gestochen würde. Dieser Fall betrifft demnach ebenfalls eine Hyperästhesie im 2. und 3. Cervicalsegment nach Commotio cerebri (siehe Fig. 6).

Fall VII. Stork, August, 56 Jahre alt, Berginvalide, wird zur Begutachtung vom Reichsversicherungsamt dem Bürgerhospitale überwiesen. Als Fuhrmann hatte er im Juni 1905 einen Unfall derart erlitten, daß er beim Scheuen der Pferde zwischen die Stränge geriet, zu Boden fiel und eine Strecke Weges mitgeschleift wurde, wobei er mit Brust und Kopf gegen Chausseesteine geschleudert wurde. Außer mehreren Rippenbrüchen hatte St. auch einige Kopfwunden davongetragen. Seine jetzigen Klagen bestehen in Schmerzen der linken Brustseite, sowie intensive Kopfschmerzen vornehmlich der linken Kopfhälfte. Außer den Frakturstellen der Rippen, die palpabel sind, ist an der linken hinteren Kopfseite eine Narbe zu sehen, die auf Druck empfindlich und gegen die Unterlage verschieblich ist.

Die Invalidität des Stork war auf Grund einer chronischen Bronchitis, eines Herzfehlers und Arteriosklerose erfolgt.

In diesem Falle bestand an der linken hintern Kopfseite im Gebiete der Cervicalis 2 und 3 eine deutliche hyperästhetische Zone, deren Grenzen bei wiederholter Untersuchung prompt angegeben wurden. Es konnte sich hier nicht um die Hyperästhesie in der Umgebung der Narbe handeln, wie man sie immer findet, denn diese erstreckt sich meistens nur in einer Entfernung von 1—2 cm um die Narbe herum. Allerdings war auch hier das Gebiet der Cervicalis 2 und 3 nicht mehr ganz ausgefüllt, wie uns beistehende Figur zeigt. Wir werden später sehen, daß nach längerem Zurückliegen der Verletzung die hyperästhetischen Zonen konzentrisch zusammenschrumpfen und an der Stelle ihres Maximalpunktes am längsten erhalten bleiben. So wird auch in diesem Falle im Laufe der Zeit die Zone stets kleiner werden, bis sie schließlich ganz verschwindet. Dieser Fall zeigt uns aber offenkundig, daß die Hyperästhesie noch nach 1 Jahre bestehen kann und für die eventuelle Beurteilung von Unfallfolgen sehr in Frage kommt. Leider ist in diesem Fall nicht genau aus den Akten zu ersehen, ob es sich um eine Schädelbasisfraktur oder Commotio cerebri gehandelt hat (siehe Fig. 7).

Fall VIII. K., Heinrich, 27 Jahre alt, verunglückte am 11. VIII. 1906 bei der Arbeit derart, daß ein etwa 30 Zentner schwerer Steinblock, der an einem Flaschenzug in die Höhe gewunden wurde, aus einer Höhe von etwa 3 Meter ihn gegen die linke Kopfhälfte fiel; R. fiel nach dem Schlag um und stürzte 1 Stock tiefer zwischen Holzgerüststangen hinab und soll

auf dem Kopfe stehend zwischen Mauer und Holzbalken eingeklemmt aufgefunden sein. Der Verletzte wird sofort ins Bürgerhospital eingeliefert.

Status: Kräftiger Mann mit gut entwickelter Muskulatur; an der Stirn bestehen einige Hautabschürfungen, beide Augen sind mit Blut unterlaufen; Pat. blutet aus der Nase und hat mehrere Male Blut gebrochen; Pupillen beide gleichweit und reagieren; Reflexe sämtlich normal, nirgends irgendwelche Störungen der Nervenfunktion bezüglich der Motilität; Puls mittelkräftig, 72 pro Minute, regelmäßig. Pat. weiß sich des Herganges der Verletzung nur noch des Momentes zu erinnern, als er mit 2 anderen Arbeitern begann, den Stein am Flaschenzuge in die Höhe zu ziehen. Der dann folgende Hergang ist dem Bewußtsein vollkommen entschwunden. Er ist etwa 3 Stunden bewußtlos gewesen. Die Diagnose lautete auf Schädelbasisbruch mit Commotio cerebri. Die Therapie bestand in absoluter Bett-

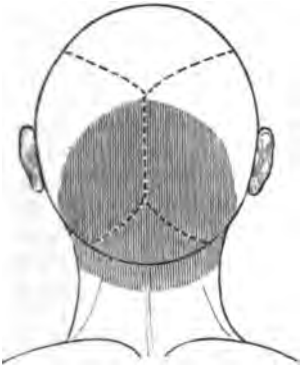

Fig. 6.

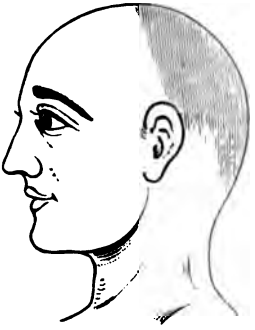

Fig. 7.

ruhe und Eisbeutel auf den Kopf. Bei Untersuchung der Hautsensibilität am Kopf ließ sich eine deutliche hyperalgetische Zone nachweisen in der Gegend beider Scheitelbeine und zwar in deren hintersten Hälfte, die sich nach rechts und links gleichweit erstreckte. Schon leichteste Berührungen mit dem Finger ließen den Verletzten den Kopf der berührenden Hand ausweichen. Mehrmalige Untersuchungen ließen die Grenze ganz exakt wiedergeben. Am linken Fuß bis herauf zum Fußgelenk bestanden anfänglich leichte Parästhesien und Anästhesien, die sich im Laufe der Zeit wieder verloren. Im Laufe der folgenden Tage besserten sich die anfänglich in starker Intensität bestehenden Kopfschmerzen erheblich, so daß schon nach 8 Tagen der Patient sich wohlauf fühlte, und das Bett zu verlassen wünschte. Nach 3 Wochen bittet er um seine Entlassung, angeblich weil seine Frau einer Geburt entgegensah, und er verließ gegen den Willen des behandelnden Arztes das Krankenhaus, obschon ihm dringend eine mindestens 6 wöchentliche Bettruhe angeraten wurde und er auf die Folgen des zu frühen Aufstehens aufmerksam gemacht wurde. Schon einige Tage nach seiner Entlassung stellten sich zu Hause die Kopfschmerzen wieder ein, und am 23. IX. 1906 wird er wegen Zusammensinkens auf

offener Straße mit der Feuerwehr abermals dem Hospital überliefert. Nach Wiedererlangung der Besinnung erklärt er, es sei ihm plötzlich auf der Straße schwarz vor den Augen geworden, das Weitere wisse er dann nicht mehr. Außer der hyperästhetischen Zone, deren Grenzen sich etwa um 2 cm verkleinert haben, ist nichts Abnormes zu finden. Die subjektiven Klagen bestehen in starkem Kopfschmerz, Schwindel- und Angstgefühlen. Schon der Verkehr auf der Straße bereite ihm Angst, überfahren und umgerannt zu werden. Pat. wurde am 17. X. 1906 entlassen; seine Beschwerden haben etwas nachgelassen.

Am 3. XII. hatte ich Gelegenheit, den Patienten wiederzusehen und nochmals zu untersuchen; die hyperästhetischen Zonen bestehen in derselben Größe wie bei dem letzten Krankenhausaufenthalte, jedoch haben sie an Intensität nachgelassen. Das übrige Verhalten des Kranken bietet das typische Bild des ausgesprochenen Neurasthenikers. Beständiger intensiver Kopfschmerz, Klopfen des Craniums überall empfindlich, Angstgefühl mit Schweißausbruch und öfters Flimmern vor den Augen und Flauwerden, wie Patient den Zustand bezeichnet. Komme ein solcher Anfall über ihn, dann könne er nicht vertragen, daß jemand durch das Zimmer gehe, das Auftreten mache ihm äußerst heftige Schmerzen. Er mache seine Spaziergänge bei Nacht, morgens gegen 3 oder 4 Uhr, wo alles ruhig auf der Straße sei; bei Tage getraue er sich nicht, auf einer belebten Straße ohne Begleitung zu gehen. Die Kniereflexe sind jetzt deutlich gesteigert; der Gesichtsausdruck traurig und niedergeschlagen. Gehör, Gesicht normal, beide Trommelfelle sind intakt; Unfallrente 100 Proz. (siehe Fig. 8).

Fall IX. H., Anton, 21 Jahre alt, Heizer, von Herrn Prof. Preising gütigst überlassen, erlitt am 12. X. 1903 einen Schädelbruch in der Weise, daß er beim Zusammenstoß zweier Maschinen mit der rechten Kopfseite gegen den Feuerbock der Maschine fiel; Pat. selbst weiß nichts Genaues mehr über den Hergang der Verletzung zu berichten. Er ist sofort in ein Krankenhaus gebracht worden, wo er 3 Tage lang bewußtlos darniederlag. In den ersten 2 Tagen soll aus dem r. Ohr Blut geflossen sein, in den nächsten 14 Tagen entleerte sich beständig Liquor cerebri; die Nase hat anscheinend nicht geblutet. Nach Aktenangabe ist der Puls kaum besonders verändert gewesen. Seit der Verletzung klagt Pat. über Kopfschmerzen, die sich vornehmlich auf der r. Kopfseite über hinteres Stirnbein und das ganze Scheitelbein ausgedehnt haben. Pat. gibt an, auf der r. Seite nicht schlafen zu können, es sei ihm unbequem und unangenehm; er habe diese Kopfempfindlichkeit sofort nach dem Unfall bemerkt, während er früher meistens auf der r. Seite schlief. Eine äußere Verletzung war nach dem Unfall nicht nachweisbar. Pat., der von der Unfallversicherung zur Begutachtung überwiesen ist, klagt jetzt über Kopfschmerzen der r. Seite, vornehmlich der Gegend oberhalb des Ohres, die in ihrer Intensität je nach dem Wetter wechseln. Bei regnerischem Wetter sollen die Schmerzen bedeutend sein, so daß ihm Schreiben z. B. unmöglich ist.

Status: Kräftiger Mann, Eltern leben, sind gesund, 4 Geschwister ebenfalls gesund, 2 im ersten Kindesalter gestorben. Auf dem r. Scheitelbeine befindet sich jetzt noch eine kleinhandtellergroße hyperalgetische Zone; Durchmesser 6 : 7 cm. Bei Berührungen der Kopfhaut, beim leichten

Zupfen der Haare weicht Pat. mit dem Kopfe aus; er hat nach seiner Angabe das Gefühl, als wenn jemand mit mehreren Nadeln zugleich seine Kopfhaut berührte. Auch der Druck an der hyperästhetischen Stelle ist empfindlicher als an der übrigen rechten Kopfseite, die auf Druck ebenfalls empfindlich ist gegenüber der linken auf Druck absolut unempfindlichen Kopfseite.

Rechts besteht deutliche Facialisparese und soll in den ersten 6 Monaten eine deutliche Parästhesie des ganzen Unterschenkels bis zum Knie bestanden haben, so daß dem Pat. beim Gehen der Schuh drückte und er hinken mußte. Er beschreibt das Gefühl als Kribbeln, wie wenn der Fuß und der Unterschenkel eingeschlafen wären. Die Ohruntersuchung ergibt folgendes: Im oberen hinteren Quadranten des Trommelfells besteht eine narbige Veränderung, ebenso ist eine deutliche Fissur des Gehörganges in der Nähe des unversehrten Trommelfellansatzes zu sehen. Die Augenunter-

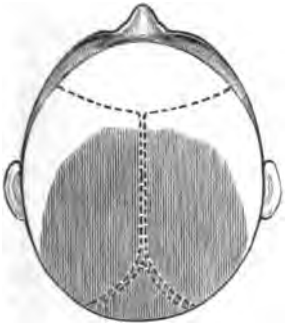

Fig. 8.

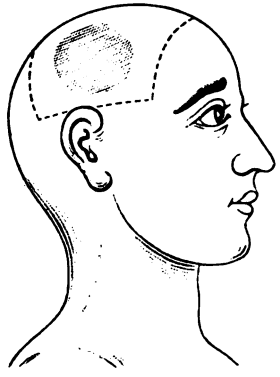

Fig. 9.

suchung ergibt eine Einschränkung des Gesichtsfeldes, indem der von seitwärts kommende Finger vom linken Auge um etwa 10 cm Entfernung später gesehen wird als auf dem rechten Auge. Sofort nach der Verletzung soll die Sehkraft links noch stärker herabgesetzt gewesen sein. Es würde dieser Befund auf eine Läsion des rechten Thalamus opitus hindeuten, wo die Partie, die zur nasalen Hälfte des linken Auges hinzieht, lädiert worden ist (siehe Fig. 9).

Fall X. K., Stanislaus, 56 Jahre alt, als Steinträger beim Neubau beschäftigt, fällt angeblich etwa 3 m hoch hinab auf harten Boden. Die nähere Anamnese wird erst erhoben, nachdem der Mann 6 Wochen später wegen Kopfschmerzen und Verdacht der Simulation dem Hospitale überwiesen wird. Patient ist Pole und der deutschen Sprache nur sehr beschränkt mächtig. Nachdem ein anderer Arbeiter den Dolmetsch spielen konnte, erfuhr ich, daß Patient von dem Hergang der Verletzung nur noch wußte, daß er auf einer Leiter emporgestiegen sei und später wegen Kopfschmerzen den Arbeitsplatz verlassen habe. Er habe sich dann in die Behandlung des Kassenarztes begeben, dem er von dem Unfall wahrschein-

lich nichts gesagt hatte. Erst später hatten ihm andere Arbeiter mitgeteilt, daß er gefallen und etwa $1^1/_2$—2 Stunden bewußtlos gewesen sei. Die Ohrenuntersuchung war negativ, jedoch bestanden nach Angabe des Verletzten starke Kopfschmerzen im ganzen Hinterkopf, so daß es Pat. unmöglich war, auf dem Hinterkopf zu liegen und eine Eisblase auf dem Kopfe zu haben. Pat. lag stets auf dem Bauch oder auf der Seite im Bett. Die Augen waren möglichst geschlossen, angeblich zur Herabminderung der Schmerzen. Bei der Untersuchung der Kopfhaut erwies sich der ganze Hinterkopf sowie die hintere Hälfte beider Scheitelbeingegend als deutlich hyperalgetisch; da kein Anhaltspunkt für eine Schädelbasisfraktur gefunden wurde, denn Blutungen aus der Nase oder Blutbrechen konnten nicht eruiert werden, die Ohruntersuchungen waren auch negativ, so mußte die Diagnose auf Commotio cerebri gestellt werden. Die Hyperalgesie zeigt sich hauptsächlich im 2. und teilweise im 3. Cervicalsegment.

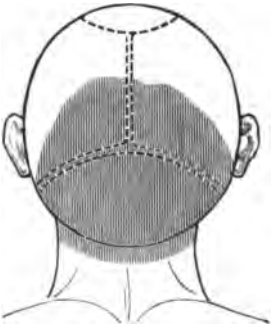

Fig. 10.

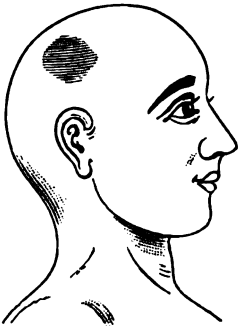

Fig. 11.

Dieser Fall zeigt uns so recht, wie wichtig es ist, bei einer in Frage kommenden Kopfverletzung die Sensibilität der Kopfhaut zu untersuchen, um dem Kranken die entsprechende Therapie angedeihen zu lassen und prophylaktische Maßnahmen zu ergreifen, als auch die Wichtigkeit bezüglich der Unfallfrage. Hätte man auf die Hyperalgesie der Kopfhaut nicht gefahndet, so hätte man leicht die Kopfschmerzen als Simulation oder doch wenigstens als übertrieben ansehen können, zumal man bei der Intensität der Kopfschmerzen lediglich auf die Glaubwürdigkeit der Verletzten angewiesen ist. Die Hyperalgesie jedoch gibt uns Aufschluß darüber, daß im Innern des Schädels eine Veränderung vor sich gegangen sein muß, wodurch sie erzeugt ist (siehe Fig. 10).

Fall XI, vom Herrn Geh.-R. Bardenheuer gütigst überlassen. Sch., Leo, 13 Jahre, Schüler, wurde vor zwei Jahren im Herbst beim Spielen von einem herabfallenden Balken gegen die rechte Kopfseite getroffen. Patient wurde bewußtlos von der Stelle des Unfalls fortgetragen; nach Angaben von Augenzeugen soll er 10 Minuten bewußtlos gewesen sein. Er selbst gibt an, von dem Unfall nur noch zu wissen, daß er den Balken hat herabfallen sehen, den Schlag hat er nicht gespürt. Nach $^1/_2$ Stunde

waren die Kopfschmerzen geschwunden und Pat. konnte an den Spielen wieder teilnehmen. Nach einigen Tagen traten die Kopfschmerzen wieder ein und haben sich bis jetzt in gleicher Intensität erhalten, als anfangs. Die subjektiven Klagen des Pat. bestehen jetzt in Kopfschmerzen, Stiche, die besonders morgens nach dem Aufstehen intensiv sind; gegen Nachmittag sollen sie verschwinden; die Schmerzen sitzen nur auf der rechten Seite in der Gegend des Tuber parietale. Hier besteht eine fünfmarkstückgroße hyperalgetische Zone, die sich aber nur beim leisen Berühren der Haut äußert; Zupfen an den Haaren ruft keinen Unterschied der Empfindlichkeit hervor; ebenso ist Druck und Klopfen an der hyperästhetischen Stelle kaum empfindlicher als auf der gesunden Seite. In diesem Falle handelt es sich um eine noch in der Gegend des r. Tuber parietale bestehende hyperästhetische Zone nach Commotio cerebri. Daß nur noch eine leichte Hyperästhesie vorhanden ist, beweist, daß beinahe die Grenze der normalen Empfindlichkeit erreicht ist und in absehbarer längerer oder kürzerer Zeit die normale Empfindlichkeit wieder eingetreten sein wird (siehe Fig. 11).

Fall XII. Schülerin N. N., 13 Jahre alt, erhält von der Lehrerin im Juni 1906 eine Ohrfeige gegen die linke Kopfhälfte; 6 Wochen später, während welcher das Kind öfters erbrochen hatte, über Schwindel und Kopfschmerzen klagte, wird das Kind von der Lehrerin zur Untersuchung dem Arzte überwiesen mit der Bedeutung, daß das Kind in der Schule unachtsam sei und angibt, nicht aufmerksam sein zu können. Das Kind selbst gibt an, daß es ihm unmöglich sei, längere Zeit in der Schule achtzugeben, es stellten sich bald darauf Kopfschmerzen und Übelkeit ein. Bei der Untersuchung des Kopfes bestand in der Gegend des linken Scheitelbeines und oberen Hälfte der linken Hinterhauptshälfte eine deutliche hyperästhetische Zone, die das Kind bei zartem Bestreichen mit der Hand den Kopf ausweichen ließ und im Gesicht einen Schmerzausdruck hervorrief. Das Ohr ist nicht untersucht worden und somit nicht zu eruieren, ob das Trommelfell intakt war. Der positive oder negative Befund am Trommelfell wäre aber auch gleichgültig bei Erklärung dieses Falles. Nach dem klinischen Bilde zu urteilen sind wir hier berechtigt, von einer Commotio cerebri zu sprechen, deren Folgen sich in Kopfschmerzen, Schwindel und oftem Erbrechen äußerten. Nach einer 4 wöchentlichen absoluten Bettruhe gingen die Erscheinungen der Kopfschmerzen, des Schwindels und Erbrechens zurück; ob die Hyperästhesien auch verschwunden waren, kann ich leider nicht angeben, da das Kind sich einer späteren ärztlichen Untersuchung entzogen hat.

Nach einem Rückblick auf die vorher genannten Krankengeschichten sehen wir hyperalgetische Zonen auftreten nach Schädelbasisfrakturen und Gehirnerschütterungen, welche unseres Erachtens bisher noch nicht beobachtet wurden. Daß Hyperalgesien auch nach anderen Erkrankungen des Gehirns auftreten können, ist hinreichend bekannt, so nach Meningitis, Gehirntumoren, Abszessen oder bei Hysterie oder sonstigen Nervenleiden. Die ersten Arbeiten über Hyperästhesien nach Erkrankungen innerer Organe sind von

Mackenzie und Head unabhängig voneinander erschienen. Mackenzie konnte bei gewissen Erkrankungen innerer Organe Punkte angeben, die sich auf den äußeren Druck äußerst empfindlich, ja schmerzhaft erwiesen und Head hat in seinen überaus fleißigen Untersuchungen ganz bestimmte Bezirke hyperästhetisch gefunden innerhalb deren der Höhepunkt der Schmerzempfindung als Maximalpunkt sich deutlich geltend machte. Im Laufe der Folgezeit sind alsdann diese Untersuchungen durch Arbeiten von Kocher und Sherrington und andere erweitert worden und zwar hauptsächlich in dem Sinne, für die einzelnen Rückenmarkssegmente die entsprechenden Hautbezirke zu finden. Zu diesem Zwecke verfuhr man in zweierlei Weise. Einmal durchschnitt man die hintere Wurzel eines Rückenmarkssegmentes und fand kaum einen Ausfall der Gefühlsfähigkeit, dann, um besser zum Ziele zu kommen, durchschnitt man oberhalb und unterhalb des zu untersuchenden Segmentes die hinteren Wurzeln und konnte nun das Ausdehnungsgebiet bestimmen. Hierbei ergaben sich, daß die Grenzen recht verschieden waren. Die einzelnen Nervengebiete gingen etwa bis zur Hälfte ineinander über. Kommt nun noch hinzu, daß die Untersuchungen nur an Tieren, speziell an Affen, ausgeführt wurden, so müssen wir sagen, daß die Bezirke der Ausdehnung der einzelnen Segmente beim Menschen noch nicht festgelegt sind. Es ist deshalb jede Mitteilung, die nur annähernd dazu beitragen könnte, in die hyperästhetischen Segmentzonen etwas Licht hineinzubringen, äußerst erwünscht, zumal in einer Zeit, wo man der Symptomatologie, speziell der Schmerzempfindung, ein erneutes und mit Recht unbedingt erforderliches Interesse entgegenbringt. Der sogenannte Kopf- oder Leibschmerz waren bisher nur Begriffe, unter denen sich der Arzt bezüglich ihrer Entstehung nicht viel vorstellen konnte. In letzter Zeit hat Lennander sich mit diesem dankbaren Thema intensiv beschäftigt, und durch seine Arbeiten ist in das Dunkel der Schmerzempfindung, speziell der Leibschmerzen und der Schmerzen des Knochen- und Gelenksystems, mehr Licht hineingedrungen. Auch die Ansicht sonstiger Autoren: Nothnagel, Wilms und mehrerer anderer bezüglich der Entstehung der Schmerzen wären hier dankbar zu erwähnen. Wie entstehen nun die hyperästhetischen Zonen? Head nimmt an, daß bei Erkrankungen innerer Organe der von diesen ausgehende Reiz auf dem Wege des Sympathicus zu dem dem erkrankten Organe zugehörigen Rückenmarkssegmente geleitet wird, wodurch alsdann in dem Hauptbezirke Hyperästhesie hervorgerufen wird, welches von dem Segmente seine sensiblen

Fasern erhält. Demnach wären nach Head die Zonen durch Ausstrahlung etnstanden. Dieser Ansicht stimmt Lennander nicht bei. Er huldigt vielmehr dem Standpunkte, daß es sich bei Schmerzempfindung stets um eine Lymphangitis handelt, also um eine Entzündung, die sich längs der Nerven, von dem erkrankten Organe ausgehend bis zu den spinalen Nerven fortsetzt. Er hofft hierüber später nach hinreichenderen Untersuchungen noch Genaueres angeben zu können. Diese Theorie der Entstehung durch Entzündung mag für alle Fälle der akuten und chronischen Erkrankungen der Eingeweide, auch bei Gehirnerkrankungen, so Meningitis-Abszeß usw. Geltung haben, würde jedoch bei den Hyperästhesien durch Gehirnverletzungen durch Schädelbasisbruch oder Commotio cerebri mit leichten Gehirnquetschungen kaum in Frage kommen, da es sich hier meistens um ganz aseptisch verlaufende Heilungen handelt und die Hyperästhesien noch lange nach erfolgter Heilung fortbestehen, wo man an eine Entzündung gar nicht mehr denken kann. Nach Lennander würde demnach die Schmerzempfindung eine Peri- rep. Neuritis sein, die auf den sensiblen Bahnen des Sympathicus sich fortpflanzt. Gegen diese Ansicht ist an und für sich nichts einzuwenden und wäre sie so auch leicht erklärbar. Nun wissen wir aber auch, daß Neuritiden nicht allein durch eine Entzündung, sondern auch durch Traumen vor allem, ich erinnere nur an die sehr hartnäckige Ischias nach Fall auf das Gesäß, vorkommen können, oder durch toxische Einwirkung — so nach Infektionskrankheiten und endlich durch chemische Einflüsse — Bleikolik — bedingt sein können. Alle diese schmerzauslösenden Momente könnten demnach bei Hauthyperästhesien in Frage kommen. — Sehen wir uns jetzt den Weg näher an, den der Reiz (die Schmerzen) vom Gehirn aus nehmen muß, um zur Peripherie zu gelangen. Der Kopf wird in seinen Gesichts- und Stirnteile etwa bis zur Sutura coronaria und nach unten exakt abschließend mit den Mandibula- wurde von N. trigeminus versorgt. Dieses Gebiet ist in all unseren Fällen freigeblieben und konnten wir uns in Fall 1 und 2 von diesen Grenzen genau überzeugen. Der übrige Teil des Kopfes sowie der Hals- und Schulterteil werden von den oberen 2—5 Cervicalsegmenten versorgt. Wie schon vorher angedeutet, sind die genauen Grenzen der einzelnen Cervicalsegmente noch nicht bestimmt, jedoch haben die Untersuchungen von Head, Sherrington, Kocher u. a. einigermaßen die Grenzen für die einzelnen Segmente angeben können, wenn auch bei allen Autoren nicht dasselbe Resultat erzielt wurde; so nimmt das 2. Cervicalsegment vorwiegend den Hinter-

kopf, das 3. Cervicalsegment etwa den Nacken und seitlich vorderen Hals, Sternomastoidzone nach Head, bis zur Schulter, das 4. Segment die Schulter bis zum Schultergelenk, das 5. die Gegend des Rückens in Höhe des oberen Schulterblattrandes ein. Näheres ist aus beistehender Figur nach Heads Versuchen zu ersehen; das weite Ineinandergreifen ist deutlich zu erkennen. Findet nun ein Reiz, sagen wir traumatische Verletzung des Gehirns, statt, dann wird auf dem Wege des Sympathicus, der als Plexus caroticus die Gefäße bis zur Endverzweigung umspinnt, der Reiz

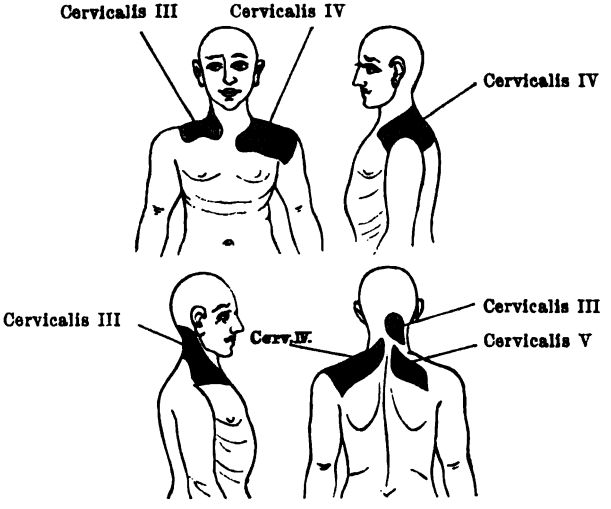

Fig. 12.
Versuch nach Head.

bis zum Ganglion cervicale supremum getragen und von hier aus durch die Rami communicantes in die peripheren Nerven geleitet. Mit dem Ganglion cervicale sup. stehen vornehmlich die oberen 4 Cervicaläste in Verbindung und so wird es nicht außer dem Bereiche der Wahrscheinlichkeit liegen, daß bei Durchtritt des Reizes durch das Ganglion supremum die 4 Cervialsegmente an dem Reize mitbetroffen werden. Es ist nicht nötig, daß jedesmal bei einer Gehirnverletzung der Reiz so stark sein muß, daß auch die unteren Teile des Ganglion sympathicus mit affiziert werden, sondern man kann sich vorstellen, daß zuerst das 2. Cervicalsegment betroffen wird, daß alsdann je weiter nach unten der Reiz geringer wird. Bei sehr intensiver Verletzung, z. B. nach Schädelschüssen, wo nicht

selten ein großer Teil der Gehirnsubstanz lädiert ist, wird der Reiz sich auch auf die tieferen Cervicalsegmente erstrecken können; auf das 5. und 6. Segement, wie ich später an 2 Fällen noch zeigen werde. Auch hierfür bietet die Anatomie leicht erklärliche Verhältnisse. Ein Blick auf den Atlas zeigt uns, daß der 4. und 5. Cervicalis durch Anastomosen verbunden sind; es würden in solchen Fällen die benachbarten Segmente mit anklingen, wie Kelling sich ausdrückt. Gerade letzteres Moment werden wir öfters heranziehen müssen, um zu erklären, daß nur das 2. und 3. Cervicalsegment hyperästhetisch wird, oder daß sogar das 2.—7. Cervicalsegment eine Hyperalgesie aufweist. Auch ist es durch die Anatomie bedingt, daß entsprechend der Verästelung der beiden Carotiden, wir nach einseitigen Gehirnverletzungen nur einseitige Hyperästhesie bekommen, wie ich das zur Genüge an den Fällen zeigen kann und daß wir mit Bestimmtheit sagen können, daß, wenn wir eine doppelseitige Hyperalgesie haben, beide Gehirnhemisphären verletzt sind. Bei Schädelschüssen würde demnach eine doppelseitige Hyperalgesie dafür sprechen, daß die Kugel über die Mittellinie hinausgegangen ist, bei Schädelbasisbrüchen darauf hindeuten, daß der Knochensprung oder die Gehirnläsion auch auf die andere Seite übergegangeu ist.

Weil wir imstande sind, uns auf Grund genauer anatomischer Kenntnisse die Hyperästhesie zu erklären, können wir sagen, daß die Hyperalgesie der Ausdruck in der Peripherie der Haut des Schädels für die Verletzung des Schädelinneren, also des Gehirns, bedeutet, und umgekehrt können wir aus der Ausbreitung der Hauthyperalgesie einen Rückschluß machen auf die innere Verletzung.

Die Prüfung der Hyperalgesie geschieht in der Weise, daß man mit der stumpfen Fingerkuppe ohne zu drücken, über den behaarten Kopf streicht, wobei die Patienten nicht selten mit dem Kopf ausweichen, oder indem man mit dem stumpfen Nadelende die Haut berührt, wobei die Patienten angeben, daß sie gestochen seien. Auch warm und kalt soll nicht unterschieden werden können; bei unseren Fällen ist nicht überall darauf hin geprüft worden, wo es aber geprüft ist, dort wurde kein Unterschied der Empfindung angegeben. Leises Zupfen der Haare dagegen, welches bei normaler Haut kaum empfunden wurde, wurde in allen Fällen als deutlich schmerzhaft charakterisiert. Interessant ist noch der Befund bei Fall 1 insofern, als dem Patienten leise Berührungen intensiv schmerzten, während hartes Drücken ihm ein angenehmes Gefühl bereitete. Subjektiv

werden die Schmerzen als Kribbeln, ähnlich dem Gefühl bei eingeschlafenen Extremitäten angegeben, oder als Stechen mit Nadelspitzen oder endlich als Gefühl beim Elektrisieren mit faradischem Pinsel gedeutet.

Alle Patienten klagten über Kopfschmerz, sei es um tiefen dumpfen Schmerz im Innern des Schädels oder über sogenannten reflektierten Schmerz, wie Head die oberflächliche Hyperästhesie nennt. Es gibt nach Head zweierlei Kopfschmerzen. Diese beiden Arten von Kopfschmerzen, welche sich dadurch kennzeichnen, daß bei dem tiefen dumpfen Schmerz im Innern des Schädels Klopfen und Drücken gegen den Schädel oberhalb der Gehirnaffektion Schmerzen verursachen, dagegen bei dem reflektierten die Hauthyperästhesie die Schmerzen bedingt, haben verschiedene Entstehung; der erste soll bedingt sein durch Affektion der Dura mater, sei es primär oder sekundär, während die zweite Art des Kopfschmerzes durch Affektion des Gehirns selbst hervorgebracht wird. Head belegt seine Ansicht mit 2 Krankengeschichten; die erste betrifft einen 15jährigen Schornsteinfeger, der in der rechten Parietalgegend einen dumpfen bohrenden Schmerz hatte, der sich in Anfällen zu großer Heftigkeit steigerte; es bestand keine Hyperästhesie der Haut; Klopfen und Drücken an dieser Stelle tat weh. Die Trepanation ergab einen 3 cm in die Tiefe ragenden Tumor im Sulcus Rolandi. Der zweite Fall betraf einen 39 Jahre alten Kellner. der an der rechten Kopfseite Hauthyperästhesie aufwies, ohne Druckschmerz zu haben, und die Sektion ergab einen haselnußgroßen Tumor der rechten Plexus chorioideus und Dilatation des Ventrikels. Das Fehlen der oberflächlichen Empfindlichkeit spricht nicht gegen einen eventuell bestehenden Gehirntumor, dagegen schwindet der Schmerz, wenn z. B. bei einem Gehirntumor, ein beträchtlicher Teil des Schädeldaches entfernt ist oder eine starke Purgation herbeigeführt wird. Hieraus folgert Head, daß der reflektierte Schmerz durch erhöhten intrakranillen Druck herbeigeführt werde. Dieser Ansicht von Head können wir nicht beistimmen, da bei allen unsern Fällen keine Symptome eines erhöhten Druckes im Schädelinnern konstatiert wurden, trotzdem sämtliche Fälle hyperalgetische Zonen, also reflektierten Schmerz, aufwiesen. Weder sofort nach der Verletzung noch später konnten Druckerscheinungen beobachtet werden.

Bezüglich der Intensität der Hyperalgesie konnten wir, wie auch Wilms in seinen Fällen, 2 verschiedene Stärken der Empfindlichkeit im Fall 1 und 2 beobachten. Die auf den Figuren 1 und 2 mit Kreuzchen bezeichneten Regionen stellen die stärker empfind-

lichen Stellen dar, während die gestrichelten Partien die weniger empfindlicher waren. Die erstere schließt auf beiden Figuren vorn in Höhe der Clavicula, hinten etwa in Höhe des 6. Halswirbeldornfortsatzes ab. Nach den Headschen Schemen zu urteilen, dürfte das ungefähr der Ausbreitung des 2.—4. Cervicalsegments entsprechen. Dieses ließe sich um so eher erklären, als gerade die Cervicales 2—4 bei ihrem Austritte neben dem Ganglion und in gleicher Höhe mit diesem durch wagerecht verlaufende Rami communicantes verbunden sind, während der Cervicalis 5 weiter tiefer unterhalb des Ganglion austritt und nur durch senkrecht verlaufende oder durch den Cervicalis 4 nach unten verlaufende Fasern in Verbindung steht.

Die Zeit, während welcher die Zonen bestehen können, kann eine sehr verschiedene sein. Wilms und Milner haben in ihren Fällen dieselben nach kurzer Zeit verschwinden sehen, wir hingegen haben bei all unseren Fällen dieselben bis über Monate, ja jahrelang bestehend beobachten können. Worauf das lange Bestehenbleiben z. B. nach einer Basisfraktur vor 2 Jahren in Fall 19 zurückzuführen ist, ist schwer zu sagen. Man könnte dann denken, daß bestehengebliebene Narben oder Callusbildung noch andauernd den Reiz unterhielten. Allerdings konnten auch wir in den Fällen, die sofort nach der Verletzung zu uns kamen, im Laufe der folgenden Tage und Wochen die Zone sich zurückbilden sehen, haben dieselbe aber niemals vollständig geschwunden — auch nach 4 monatlicher Behandlung — beobachten können.

Nicht zu verwechseln sind diese Hyperalgesien, der sogenannte reflektierte Schmerz, mit den Hyperästhesien, die nach Verletzung der motorischen Region in der Peripherie auftreten. Man nimmt an, daß der Sitz der Empfindung jedesmal in der Nähe des entsprechenden motorischen Zentrums liegt. Es wird sich demnach differentialdiagnostisch stets die gekreuzte Hyperästhesie von der gleichseitigen unterscheiden lassen, wie wir das im Fall 3 zu beobachten Gelegenheit hatten.

Beobachten wir nunmehr nach den allgemeinen Erörterungen über die Hyperalgesie die einzelnen Fälle etwas näher. In dem ersten Falle nach Schädelschuß konnten wir uns durch die Operation überzeugen, daß die Kugel niemals die Schädelbasis erreicht und dort größere Sympathicusgeflechte zerstört hatte; ferner war die Ausbreitung der Zonen auf beiden Seiten eine symmetrische, die für eine Affektion beider Gehirnhemisphären spricht. Bezüglich der verschiedenen Empfindlichkeits-Intensität der einzelnen Terri-

torien verweise ich auf das eben Gesagte hierüber. Der Rest der Hyperästhesie war nach 6 Monaten auf dem linken Scheitelbein verblieben, etwas noch über die Mitte hinausgehend und war die vorher bestandene Hyperalgesie nur noch als eine leichte Hyperästhesie zu bezeichnen.

Der 2. Fall betraf eine rechtsseitige Schädelbasisfraktur mit Commotiv cerebri. Die hyperalgetischen Zonen reichten hier bis zum Ellenbogen und dicht unterhalb der Brust hinab, so daß die Hyperalgesie sich hinten von der 2.—4. und vorn bis zur 2. Dorsalzone sich ausdehnte. Auch hier bestanden 2 verschiedene Territorien bezüglich der Intensität, eine obere bedeutend schmerzhaftere, die vorn in Höhe der rechten Clavicula und hinten etwa in Höhe des 6.—7. Halswirbeldornfortsatzes sich gegen die weniger empfindlichere absetzte. In diesem Falle konnte noch nach 1 Jahre die Hyperästhesie, ohne daß ihre Ausdehnung merklich abgenommen hatte, konstatiert werden.

Fall 3 bietet insofern Interesse, als wir bei ihm die ungekreuzte als auch die gekreuzte Hyperalgesie beobachten können; die ungekreuzte Hyperalgesie im Sinne Heads gibt sich als eine in Figur 3 dargestellte Zone auf dem rechten Scheitelbein wieder und ist als der Ausdruck der rechtsseitig bestehenden Schädelbasisfraktur aufzufassen. Die am rechten Arm anfänglich bestehenden Sensibilitätsstörungen sind auf einen Bluterguß in der motorischen Region zurückzuführen, von dem wir uns bei der Operation durch die zurückgebliebene, mit Blut imbibierte Narbe überzeugen konnten; Bestehen der Hyperalgesie noch nach 9 Monaten. Fall 4 stellt uns, einen linksseitigen Schädelbasisbruch dar, der seine hyperalgetischen Zonen vornehmlich im 2. resp. 3. Cervicalsegment hatte. Die späteren schweren Cervicalerscheinungen sind wohl auf eine Encephalomalacie zurückzuführen. Hier bestand noch nach $^1/_2$ Jahre deutlicher Hautschmerz, dessen Ausdehnungsgebiet sich im Laufe der Zeit etwas verkleinert hatte.

Der Fall 5 bietet uns Hauthyperalgesie nach einer Commotio cerebri. Da wir unter Commotio cerebri bekanntlich eine Schädigung der vitalen funktionellen Fähigkeit der Gehirnzellen verstehen ohne grob anatomische Veränderungen, wenn auch das mikroskopische Bild manchmal allerkleinste kapilläre Blutungen nachweisen konnte, so sind wir nicht berechtigt, die Entstehung der Hauthyperalgesie allein auf diese traumatischen Veränderungen zurückzuführen, sondern sind gezwungen, unbedingt an Verletzungen zu denken, die makroskopisch nachweisbar sind. Es wäre sonst auch merkwürdig, weshalb

die Hyperalgesie nach einer Commotio cerebri nur halbseitig auftreten sollte. Wir müssen deshalb an der Stelle, wo das Trauma eingesetzt hat, eine Gehirnkontusion annehmen, die grobe anatomische Läsionen gesetzt hat, sagen wir z. B. kleine Blutungen, wenn auch nicht in der Stärke, daß Herdsymptome ausgelöst werden können. Für diese Annahme sprechen alle Fälle, die ich mitteilen kann, in denen anamnestisch an der Seite der Einwirkung des Traumas die Hauthyperästhesie auftrat. Die Hyperästhesie bestand hier auf der linken Kopfseite und wenn in der Anamnese angegeben wird, daß der Mann mit dem Hinterkopf aufgeschlagen ist, so entspricht das nicht absolut der Wirklichkeit, da der Patient selbst von dem Unfall nichts weiß, und Augenzeugen auf diese für sie kleinen Momente keine Acht geben. Wir möchten deshalb annehmen, daß das Trauma auch hier höchstwahrscheinlich so stattgefunden hat, daß der Mann mehr mit der linken Hinterkopfseite aufgeschlagen ist und die linke Gehirnhälfte an der Stelle des aufgeschlagenen Schädels kontundiert wurde.

Fall 6 betrifft ebenfalls eine Commotio cerebri, wo noch nach $^1/_2$ Jahr Hauthyperästhesie im 2. und teilweise auch im 3. Cervicalsegmente konstatiert werden konnte. Da dieser Fall sich den vorigen gleicht, so brauche ich hier wohl auf ein epikritisches Urteil nicht näher einzugehen.

Nr. 6 betrifft einen Fall, der der Anamnese nach als reine Commotio cerebri ohne Knochenverletzung angesprochen werden muß. Hier bestand Hauthyperästhesie, denn von Hyperalgesien konnte man nicht sprechen vornehmlich im 2. und teilweise auch 3. Cervicalsegment; die Verletzung lag $1^1/_2$ Jahr zurück und waren die Kopfschmerzen die hauptsächlich im Vordergrunde stehenden Beschwerden des Mannes. Wir haben in den allgemeinen Bemerkungen über die Hyperästhesien überhaupt schon gesehen, daß jede hyperästhetische Zone einen Maximalpunkt hat. Wir konnten uns an mehreren Fällen überzeugen, daß nach längerem Bestehen der Zonen die Schmerzempfindung bis auf eine Fläche in der Gegend des Tuber parietale zurückgegangen war, so daß man wohl mit Recht annehmen kann, daß hier der Maximalpunkt für das 2. Cervicalsegment liegt. Fall 1 zeigte dieses Verhalten in auffallender Weise, indem bei seiner Entlassung noch in der Gegend des Tuber parietale die Hyperästhesie bestehen geblieben war. Hand in Hand mit der Abnahme der Ausbreitung geht auch die Abnahme der Intensität, so daß wir nach längere Zeit vorherliegender Verletzung nur noch hyperästhetische und keine hyperalgetische Zonen mehr

finden. Nach und nach werden auch die Hyperästhesien schwinden, obschon bei all unseren Fällen ein vollständiges Verschwinden noch nicht konstatiert werden konnte. Längere Beobachtungen dieser Verhältnisse werden uns im Laufe der Zeit hierüber näheren Aufschluß geben. Auch Head gibt an, daß jede Zone ihren Maximalpunkt habe, und daß an dieser Stelle die Intensität am größten sei und am längsten erhalten bleibe. Es schmilzt demnach die Zone konzentrisch bis zu ihrem Maximalpunkte zusammen. Daß auch in diesem Falle die Zonen auf der Seite liegen, wo die Verletzung des Schädels stattgefunden hat, beweist uns die noch bestehende und auf Druck noch empfindliche Narbe. Man könnte hier einwerfen, daß die Umgebung der Narbe die Hyperästhesie hervorgerufen habe. Dem wäre jedoch zu entgegnen, daß die Narbe an der Peripherie der Zone lag und nicht in deren Zentrum. Auch haben wir uns niemals davon überzeugen können, daß bei älteren Narben eine Überempfindlichkeit in einer Ausdehnung von 3—5 cm und mehr besteht.

Der Fall 8 beschreibt eine Hyperalgesie nach einer Schädelbasisfraktur, nach Fall auf den Schädel. Da beide 2. Cervicalsegmente betroffen sind, so wird der Verletzte wohl mit dem ganzen Schädel und nicht einseitig aufgeschlagen sein, oder wir müssen annehmen, daß die Schädelbasisfraktur beide Schädelhälften betroffen hat, wofür die Blutung aus der Nase und die blutunterlaufenen Augen sprechen. Auch die bei der letzten Untersuchung noch bestehenden intensiven Beschwerden lassen auf die Schwere der Verletzung deuten. Der Verletzte bot das Bild eines schweren Neurasthenikers. Bezüglich der Zonen sei hier zu erwähnen, daß ihre Grenzen nach 4 Monaten konzentrisch um etwa 2 cm eingeengt waren, und daß die Intensität nachgelassen hatte.

Fall 9 betrifft einen Unfallpatienten, der vor 3 Jahren mit der rechten Kopfseite gegen den Feuerblock der Maschine geschleudert wurde, und eine Schädelbasisfraktur rechts sowie eine Commotio cerebri davongetragen hatte. Hier war noch nach 3 Jahren auf den rechten hinteren Scheitelbein in der Nähe des Tuber parietale die hyperalgetische Zone überall deutlich nachzuweisen. Die Hyperalgesie hatte der Hyperästhesie Platz gemacht. An dieser Stelle empfand Patient deutlichen Druckschmerz und konnte er sich die Grenzen dieser Zone selbst exakt anzeichnen. Also auch hier wieder einseitige Schädelbasisfraktur und einseitig auftretende Hyperästhesie. Die früher bestehende Zone war höchstwahrscheinlich im Laufe der Zeit auf ihre jetzige Größe zusammengeschmolzen, wenigstens muß

man annehmen, daß dieselbe früher größer war, da das 2. Cervicalsegment ein größeres Gebiet beherrscht.

Der Fall 10 zeigt uns, wie überaus wichtig es ist, bei in Frage kommenden Kopfverletzungen die Sensibilität der Kopfhaut zu untersuchen. Pat. war vom Kassenarzt als Simulant dem Hospital überwiesen worden, bis die Untersuchung auf hyperalgetische Zonen und die Anamnese dann auch später die Commotio cerebri diagnostizieren konnten. In diesem Falle waren die Cervicalsegmente 2 vielleicht auch teilweise 3 rechts und links von der Hyperalgesie betroffen. Es war typisch für die Schmerzhaftigkeit der Haut, daß Pat. die Eisblase nicht vertragen konnte, obschon ihm an und für sich das Eis für seine Kopfschmerzen wohltat. Dies Symptom gibt auch Wilms in seinen Fällen an. Auch hier müssen wir annehmen, daß durch Kontusion der Hemisphären in ihren hinteren Teilen durch Aufschlagen auf den Hinterkopf makroskopische Läsionen des Gehirnparenchyms eingetreten sind, die die Hyperalgesie auslösten.

Fall 11 bietet insofern ein großes Interesse, als noch nach 2 Jahren nach einer Commotio cerebri eine Hyperästhesie von Fünfmarkstückgröße in der Gegend des rechten Tuber parietale bestand.

Dieser Fall liefert uns einen deutlichen Beweis für die Annahme, daß die Commotio cerebri allein kaum die Hyperalgesie auslösen kann, denn sonst müßte sie beiderseits auftreten. Es wäre demnach nur so die Hyperästhesie zu erklären, daß durch den gegen die rechte Kopfseite anschlagenden Balken das Gehirn aus seiner Ruhelage heraus gegen die Innenwand des rechten Schädels angepreßt wurde, wodurch einmal die Commotio entstand, dann aber auch die rechte Gehirnhälfte an ihrer Peripherie gegen die harte Knochenwand des Schädels gequetscht wurde und so mikroskopische anatomische Läsionen resultierten, die die Hauthyperästhesie auslösten. Daß die Hyperästhesien solange bestehen bleiben, hat vielleicht seinen Grund in der nach der Verletzung zurückbleibenden narbigen Veränderungen oder bei Schädelbrüchen in der Callusbildung, wodurch noch lange Zeit der Reiz unterhalten wird. Auch hier besteht der Rest der Zone in der Gegend des Tuber parietale, welches uns die Vermutung aussprechen läßt, daß hier der Maximalpunkt der hyperalgetischen Zone des 2. Cervicalsegmentes liegt.

Fall 12 zeigt uns die Hyperästhesie nach einer Commotio cerebri im linken 2. Cervikalsegment nach einer Ohrfeige gegen die linke Kopfhälfte. Auch hier müssen wir in anatomischem Sinne

eine Läsion der linken Großhirnhemisphäre annehmen, um die einseitige Hyperästhesie erklären zu können.

Resumieren wir aus den epikritischen Betrachtungen der Krankengeschichten, so sehen wir, daß die im Innern des Schädels stattfindenden Verletzungen sich nach außen auf die Haut projizieren als Hyperalgesien resp. als Hyperästhesien.

Umgekehrt können wir aus den Hauthyperästhesien auf eine Verletzung des Schädelinnern schließen, allerdings nur mit der Einschränkung, daß wir bestimmen können, ob die Verletzung der rechten oder linken Schädelhälfte angehört. Es scheint demnach, daß sich das sympathische Geflecht, welches die Blutgefäße begleitet, scharf in links und rechts teilt, wenn auch durch die Blutgefäße Kommunikationen zwischen rechts und links bestehen.

Haben die hyperalgetischen Zonen schon ein wissenschaftliches Interesse, so werden wir ihre wichtige Bedeutung für die Unfallheilkunde nicht außer Zweifel setzen können. Einmal stellen die Schädelbasisbrüche und Gehirnerschütterungen ein großes Kontingent der bei der Arbeit vorkommenden Verletzungen; wenigstens kann man diese Schädelverletzungen nicht als seltene bezeichnen, dann aber ist es oft für den Unfallbegutachter sehr schwer, ein genaues objektives Urteil zu fällen ohne positive Untersuchungsbefunde, und er ist lediglich auf die subjektiven Angaben des Verletzten angewiesen. Nicht selten klagen Verletzte mit Schädelbasisbrüchen und Gehirnerschütterungen über Kopfschmerzen und Schwindel noch nach langer Zeit und im allgemeinen hat man diese Zeit auf $1-1^1/_2$ Jahr bemessen, daß man diese Beschwerden als berechtigt anerkannt. Von unseren 12 mitgeteilten Fällen gehören 8 in das Gebiet der Unfallbegutachtung. Hiervon entfallen 4 auf eine Schädelbasisfraktur mit Commotio cerebri und 4 auf eine Commotio cerebri allein. In 2 Fällen konnten wir uns überzeugen, daß die Hyperästhesien noch nach 2 resp. 3 Jahren auftraten. Letzter Fall war von einem Chirurgen begutachtet worden in dem Sinne, daß objektiv keine Folgen der Verletzung mehr wahrzunehmen seien, infolgedessen die Erwerbsfähigkeit kaum mehr eingeschränkt sei, obschon der Verletzte noch über ständige Kopfschmerzen und Schwindel, besonders nach Kopfanstrengungen, Lesen, Schreiben oder auch nach sonstiger schwerer körperlicher Arbeit klagte. Und trotzdem kann man es dem Unfallbegutachter nicht verargen, wenn er nach 3 Jahren die Folgen einer Schädelbasisfraktur in diesem Sinne beurteilt, da er nur auf subjektive Angaben angewiesen ist, und der Verletzte selbstverständlich immer übertreibt. In solchen Fällen soll die

Untersuchung uns als ein objektives Untersuchungsmittel die Hand zu einer genauen Beurteilung bieten. Bestehen noch Hyperästhesien, dann ist es selbstverständlich, daß dieselben nur von Stellen im Innern des Schädels ausgelöst werden, die noch einen Reiz, eine gewisse Überempfindlichkeit bieten, denn sonst wäre die Hyperästhesie unmöglich. Infolgedessen sind die Angaben der Verletzten erklärlich und der Unfallbegutachter hat ein objektives Symptom, auf Grund dessen er die Begutachtung zu Gunsten und zu Recht des Verletzten fällen kann. Auch fühlt sich der begutachtende Arzt nicht selten in die Lage versetzt, über Kopfschmerzen nach einer stattgehabten Verletzung zu urteilen, ohne daß Zeugen für den Unfall vorhanden sind; der Verletzte klagt über Kopfschmerzen, jegliche andere Symptome fehlen. Es kann sich in solchen Fällen ebensogut um wirklich vorhandene Kopfschmerzen nach Gehirnläsion, als auch um Simulation handeln, denn wer wollte einem Simulanten nachweisen, daß er keine Kopfschmerzen habe. In solchen Fällen gibt auch die Hautuntersuchung uns Aufschluß, ob im Schädelinnern eine Läsion stattgefunden hat oder nicht. Die Untersuchung in solchen Fällen würde am besten während der Aufnahme der Anamnese auszuführen sein, ohne den Patienten direkt nach der Überempfindlichkeit zu fragen. Man streicht leise über den behaarten Kopf oder zupft leise am Haar. Macht dann der zu Untersuchende Abwehrbewegungen oder äußert sich in seinem Gesicht irgendein Schmerzausdruck, dann kann man die genauere Untersuchung vornehmen und man wird staunen, wie exakt oft die Grenzen der Überempfindlichkeit angegeben werden. Handelt es sich um weit zurückliegende Unfälle, dann wird man mit dieser Methode wohl kaum zum Ziele kommen, da meistens nur noch eine leichte Hyperästhesie besteht, auf die die Verletzten kaum etwas geben. In solchen Fällen soll man ruhig fragen, ob die Haut des Kopfes beim Bestreichen verschieden empfindlich ist. Da der Verletzte sich nicht vorstellen kann, daß eine leichte Überempfindlichkeit von Bedeutung ist, da ja meistens gar keine äußere Kopfverletzungen bestanden haben, so wird man immer von dem zu Untersuchenden die richtige Antwort erhalten. Anders verhält sich die Sache, wenn man durch kräftigen Druck die Kopfschmerzen prüfen will. Hierbei wird jeder Verletzte angeben, daß er Schmerzen habe, schon weil er glaubt, daß jeder kräftige Druck auf den Schädel wehe tun müsse.

Endlich ist dem Begutachter die Möglichkeit in die Hand gegeben, bei positivem Befunde der Zonen auf die richtige Lokalisation zu schließen, was bei dunkeln Fällen oft nicht unterschätzt werden darf.

Es soll nun nicht gesagt sein, daß bei sämtlichen Schädelbasisbrüchen und Gehirnerschütterungen die Zonen vorkommen müssen. Sie sind nur denkbar, wenn neben den beiden erwähnten Verletzungen auch noch Gehirnläsionen im grob anatomischen Sinne vorhanden sind. Wir haben auch mehrere Fälle von Commotio cerebi und Schädelbasisfraktur behandelt, wo keine Zonen vorhanden waren. Bei einer Schädelbasisfraktur liegen die Verhältnisse meistens so, daß das Gehirn in der Nähe des Knochenbruches mitverletzt ist, es braucht aber nicht zu sein, und dann fehlen die Zonen. Anders ist es bei der Commotio cerebri. Hier wird eine eventuelle Gehirnkontusion mit makroskopischen Läsionen abhängig sein von der Schwere der einwirkenden Gewalt. Jedenfalls kann man sich eine Commotio cerebri recht gut ohne jede andere gröbere Gehirnläsion vorkommend denken, denn oft genügen nur geringe Gewalten, um eine Commotio cerebri herbeizuführen.

Zum Schlusse ist es mir eine angenehme Pflicht, meinem verehrten Chef, Herrn Prof. Tilmann, für die Anregung zu der Arbeit und die vielfachen Winke bei Anfertigung derselben herzlichst zu danken.

Literaturverzeichnis.

1. Head, Die Sensibilitätsstörungen der Haut bei Visceralerkrankungen.
2. Wilms, Hyperalgetische Zonen bei Kopfschüssen. Grenzgebiete Bd. 11, 1903.
3. Derselbe, Hyperalgetische Zonen bei Kopfschüssen. Berliner klinische Wochenschr. 1904, Nr. 36.
4. Milner, Hyperalgetische Zonen bei Kopfschüssen. Berliner klin. Wochenschrift 1904, Nr. 17.
5. Oppenheimer, Lehrbuch der Nervenkrankheiten.
6. Spalteholz und His, Anatomischer Atlas.
7. Toldt, Anatomischer Atlas.
8. Thiem, Unfallerkrankungen. Handbuch der praktischen Chirurgie. 1902.
9. Kelling, Über die Sensibilitätsstörungen im Abdomen und über den Mac Burneyschen Druckpunkt. Archiv für Verdauungskrankheiten, Bd. 11, Heft 6.
10. Lennander, Leibschmerzen, ein Versuch, sie zu erklären. Mitteilungen aus den Grenzgebieten, 1906, Bd. 16, 1. Heft.
11. Brösike und Gegenbauer, Anatomie des Menschen. Nothnagels Handbuch der speziellen Pathologie und Therapie. 1904.
12. Kast, Zur theoretischen und praktischen Bedeutung Headscher Zonen bei Erkrankung der Visceralorgane. Berliner klin. Wochenschr. 1906, Nr. 32.

IV.

Aus der chirurgischen Universitätsklinik zu Königsberg.
(Professor Dr. Erich Lexer.)

Über Lungenkomplikationen nach operativen Eingriffen mit einem statistischen Beitrag aus der Königl. chirurgischen Klinik in Königsberg.

Von

Ewald Wolff.

Die Frage der postoperativen Lungenkomplikationen hat stets das Interesse der Chirurgen in Anspruch genommen. Besonders aber in letzter Zeit ist die Diskussion darüber, besonders über die postoperativen Pneumonien nach Laparotomien, lebhaft geworden. Noch auf dem 34. Chirurgenkongreß ist diese Frage eingehend erörtert worden. Aus einer großen Zahl von Kliniken wurde statistisches Material beigebracht. Auf Veranlassung von Herrn Prof. Lexer habe ich es versucht, eine Übersicht über die Lungenkomplikationen nach Operationen zu geben, die sich in der Königl. chirurgischen Klinik zu Königsberg in den letzten Jahren ereignet haben. Hierzu bearbeitete ich das Krankenmaterial vom 1. Juli 1906 bis zurück zum 1. Juni 1902, um die verschiedenen in diesem Zeitraume geübten Narkosenverfahren miteinander vergleichen zu können.

Die Ursachen und das Wesen der Lungenkomplikationen nach Operationen sind mannigfaltig.

Zunächst sind die schädigenden Momente während oder nach der Operation zu berücksichtigen, welche eine Lungenkomplikation herbeiführen oder ihr Auftreten begünstigen können.

Schon die Inhalationsanästhetica an und für sich, der Äther, das Chloroform und die Mischungen beider äußern einen schädigenden Einfluß auf die Lungen durch ihre rein toxische Wirkung.

„Die ersten Autoren, welche der vorausgegangenen Anwendung des Inhalationsanästhetica einen wesentlichen Einfluß auf die Entstehung mancher späteren entzündlichen Affektionen im Bereiche des Respirationstraktus zuzuschreiben wagten, sind Jessop, Lawson, Jacob, Richet und Demme gewesen, die sämtlich nach Äthernarkosen, Richet auch nach Chloroformnarkosen, Bronchitiden und Bronchopneumonien zur Entwicklung gelangen sahen" (Hahn).

Die rein toxische Wirkung auf die Tracheal- und Bronchialschleimhaut zeigt sich beim Äther in einer Hypersekretion, die den Charakter des entzündlichen Exsudates trägt, wie Fr. Müller aus ihrem ziemlich bedeutenden Eiweißgehalt nachwies. Dieselbe kann sich, auch ohne Mitwirkung von Bakterien, bis zu einer eitrigen steigern. Das eitrige Bronchialsekret fördert außerdem nach den Untersuchungen von Klippstein das Hinabwandern von Bakterien in hohem Maße (Eisenberg).

Die direkte Wirkung der Inhalationsanästhetica auf die Lungen selbst blieb ununtersucht, bis Poppert, Hölscher und Lindemann ihre Versuche anstellten. Poppert fand bei gewöhnlicher Inhalation von Äther mit der Wanscher-Großmannschen oder Juillardschen Maske und ziemlich konzentrierten Dämpfen Hyperämie der Lungen, multiple ausgedehnte Blutungen ins Lungengewebe und Lungenödem, am deutlichsten in den abhängigen Partien der Lungen. Ein weiterer sehr charakteristischer Befund für die Ätherlunge war fast ausnahmslos eine Verstopfung der kleinen Bronchien, was Poppert auf eine vermehrte Absonderung von Epithelzellen zurückführt. Infolge hiervon kam es zu einem Kollaps der zugehörigen Lungenbläschen, ähnlich wie bei der Bronchitis capillaris. Zur Erklärung der Blutung und des Lungenödems nimmt Poppert eine Schädigung der Gefäßwände an, die sich durch eine vermehrte Durchlässigkeit für Blutkörperchen und Blutflüssigkeit kundgibt. Diese Durchlässigkeit ist, wie Löwit nachgewiesen hat, als eine toxische Wirkung des Äthers aufzufassen und nicht als Folge einer Blutstauung. Durch Einatmen konzentrierter Chloroformdämpfe konnte Poppert bei lange fortgesetzter Inhalation auch Lungenblutungen erzielen, allein nicht annähernd in der Ausdehnung wie bei Äther. Dagegen gelang es nicht, Lungenödem hervorzurufen.

Lindemann bestätigte diese Befunde durch Experimente, nimmt aber als Ursache des akuten Lungenödems nach Ätherinhalation eine toxische Gefäßdilatation infolge Parese der Gefäßzentren und somit eine Alteration des gesamten Gefäßsystems an. Durch die

Erweiterung der Gefäße kommt es zu einer Insuffizienz und Lähmung des Herzens.

Hölscher fand bei seinen Experimenten weder akutes Lungenödem, noch heftigere entzündliche Reizung der Tracheobronchialschleimhaut oder des Lungengewebes selbst. Er hält die von Poppert gefundenen Lungenveränderungen für agonale Symptome und führt die Ätherpneumonie einzig und allein auf die Aspiration von Mundschleim zurück. Dagegen wendet Poppert ein, daß Hölscher nur mit schwachen Ätherdämpfen experimentiert hat und daher seine Untersuchungen für die gestellte Frage, ob Äther überhaupt unmittelbare Schädigungen der Lunge herbeizuführen imstande ist, ohne Wert sein. Außerdem würden auch in der Praxis konzentrierte Ätherdämpfe benutzt.

Poppert hat auch zum erstenmal in der Klinik einen Fall von akutem Lungenödem nach Äthernarkose beobachtet, der tödlich verlief und den er der Wirkung des Äthers zur Last legt. Außer seinem Fall stellt er noch sieben andere solche Fälle aus der Literatur zusammen, die alle innerhalb spätestens 32 Stunden nach der Operation zum Tode führten.

In letzter Zeit hat v. Lichtenberg die Einwirkung der Chloroformdämpfe auf die Lungen bei Kaninchen näher untersucht. Es wurde dazu der Roth-Drägersche Apparat benutzt. Dabei fand v. Lichtenberg stets über die ganze Lunge zerstreute Atelektasen, die durch Verstopfung der Bronchiolen hervorgerufen waren. Mikroskopisch zeigte sich Quellung und leichte Desquamation der Alveolarepithelien und in geringer Zahl rote Blutkörperchen in den Alveolen bei den Tieren, die zu Tode chloroformiert worden waren. Ausgedehnter waren die Blutungen nur bei den Tieren, die durch Verblutenlassen getötet wurden. Die Veränderungen waren der Dauer der Narkose (bis $7^1/_2$ Std.) proportional. Bei den Tieren, die länger als 48 Stunden am Leben blieben, fanden sich bronchopneumonische Herde.

Eine andere Art der direkten Schädigung der Lungen durch die Inhalationsnarkotica vermutet Lewin darin, daß sich die Gase in den Lungen teilweise kondensieren und örtlich reizen, besonders in den unteren Partien (Hahn).

Sicher aber vermögen unreine Präparate, Äther, der Aldehyd, Fuselöle, Essigsäure, Äthylsuperoxyd usw. enthält und Chloroform, das sich unter dem Einfluß von Luft und Licht, besonders offenem künstlichen Licht in freies Chlor, unterchlorige Säure, Aldehyd, Salzsäure, Ameisensäure usw. zersetzt, die Schleimhaut der Respirationsorgane

erheblich zu reizen. v. Bruns besonders, welcher der Äthernarkose in Deutschland wieder allgemeinere Verbreitung verschaffte (vor allem auf die dringenden Empfehlungen Gurlts hin), schreibt der Verunreinigung und Oxydation des Äthers die Hauptschuld bei der Entstehung von Bronchitiden und Pneumonien zu. Auch Zweifel und v. Angerer halten die Einatmung irrespirabler zersetzter Gase des Chloroforms und die nicht genügende Reinheit des Äthers für die Hauptursache der Bronchitiden und Pneumonien nach Operationen. Als auf Verlangen v. Bruns 1894 der Aether sulfuricus purissimus pro narcosi von Fabriken hergestellt wurde, besserten sich ihre Resultate.

Zöge v. Manteuffel beobachtete im Anschluß an Äthernarkose Blut im Sputum, was er für eine direkte Wirkung der Ätherdämpfe hielt. Diese Gefahr drohe besonders Tuberkulösen; daher soll man sie nicht ätherisieren.

Auch die normale baktericide Kraft der Lunge wird durch die Inhalation der Narkotica herabgesetzt. Die Versuche von Snel über Immunität und Narkose zeigen dies. Ähnlich wie durch Ermüdung, Erkältung, Hunger usw. die Immunität aufgehoben wird, so wird auch durch die Narkosemittel die normale baktericide Wirkung der Lunge, die Snel schon früher hervorgehoben hat, geschwächt. Snel narkotisierte Meerschweinchen mit Äther, Chloroform, Chloralhydrat und Morphium und injizierte unter großer Vorsicht, um keine Verletzungen zu machen, Milzbrandbazillen in die Trachea. Dabei ließ sich sehr deutlich nachweisen, daß die Narkose mit Äther, Chloroform und Chloralhydrat die baktericide Wirkung der Lunge herabsetzt. Ebenso fand Chapman, daß bei normalen Kaninchen die Einatmung von Reinkultur des Fränkelschen Diplococcus keine Erkrankung der Lunge verursachte, wohl aber trat Pneumonie auf, wenn er die Lungen durch Ätherinhalation schädigte.

Die Infektion, für die so der Boden durch die Schädigung des Lungengewebes, die Blutung, Exsudation, Atelektase, Herabsetzung der Immunität usw. infolge der toxischen Reizwirkung der inhalierten Dämpfe vorbereitet ist, kommt auf verschiedenen Wegen zustande.

Sie kann zunächst aus den Lungen selbst stammen. Denn Untersuchungen von Dürck, Besser, Boni, Quenzel, W. Müller haben ergeben, daß sich nicht nur in den oberen Luftwegen gesunder Menschen größere Mengen pathogener Bakterien finden (Streptokokken, Sarzine, Bazillen, Kokken usw.), sondern auch in

den Lungen selbst, oft mit abgeschwächter Virulenz (Eisenberg). Andere halten die Lungen allerdings für meist steril (Nauwerk, Fr. Müller). Weiterhin können die Entzündungserreger aus der Luft stammen und mit der Atmung in die Lunge gelangen, oder sie können auf dem Blut- und Lymphwege nach der Lunge verschleppt werden. Schließlich gelangen die Keime durch Aspiration in die Lunge.

Dies Moment ist wohl am häufigsten, auch ohne die vorher erwähnten Schädigungen der Lunge, die Ursache von Lungenkomplikationen nach Operationen. So halten z. B. Czerny, Leßhaft, Henle, Gottstein, Gerulanos, Lenhartz die Mehrzahl der Pneumonien nach Operation für Aspirationspneumonien. Zur Aspiration gelangt, abgesehen von Blut und Eiter bei Operationen in der Mundhöhle, Erbrochenes und Mundsekret. Infolgedavon kommt es zu bronchopneumonischen Herden, lobulären und lobären Pneumonien, Lungengangrän, gelegentlich zu Lungenabszeß (Gerulanos). Die Aspiration von Mageninhalt wird bei Äther und Chloroform wohl annähernd in gleicher Häufigkeit vorkommen. Denn wie Garrè angibt, erbricht ungefähr die Hälfte der Patienten nach Äther ebenso wie nach Chloroform. Doch ist die Einsaugung von Mageninhalt nicht so häufig die Ursache von Lungenerkrankungen als die Aspiration von Mundsekret. Dies gilt besonders für die Äthernarkose, so daß man geradezu von einer Ätherpneumonie spricht. Gebele erklärt dieselbe als eine einfache, von den Bronchien auf die von denselben versorgten Lungenabschnitte fortgeleitete katarrhalische Entzündung, während bei der Aspirationspneumonie die Entzündung auch auf das peribronchiale Gewebe übergreift (peribronchiale Pneumonie). Doch sind diese Formen klinisch wohl kaum zu trennen.

Es ist eine bekannte Tatsache, daß Äther während der Narkose eine Hypersekretion der Speichel- und Schleimdrüsen der Mundhöhle hervorruft, entweder durch zentrale (Hölscher, Schleich) oder örtliche Reize. Diese Vermehrung des Speichels und Schleims ist besonders geeignet, die entzündungserregenden Bakterien der Mund-, Nasen- und Rachenhöhle durch die Atemluft und die Schwere in die Lunge zu befördern. Denn durch die Lähmung der Schlund- und Kehlkopfmuskulatur und das Erlöschen der Reflexe kann die im Wachen sorgfältig gehütete Grenze gegen die tieferen Luftwege, die Glottis, überschritten werden. Daß Mundschleim, der in die tieferen Luftwege herabfließt, entzündungserregend auf das

Lungengewebe wirkt, hat schon Traube nachgewiesen, als er bei Tieren den Vagus doppelseitig durchschnitt (Vaguspneumonie). Auch Nauwerk betrachtet die Bronchopneumonien nach Äthernarkosen als eine Art „Autoinfektion", deren Quelle die Bakterien der Mundhöhle sind (Bibergeil). Daß auf diesem Wege Lungenentzündungen entstehen, haben Hölscher und Lindemann auch durch Experimente bewiesen. Sie brachten ätherisierten Kaninchen Karmin oder Gentianaviolett in die Mundhöhle und fanden dasselbe in die Lungen aspiriert. Lindemann konnte die Entstehung von Bronchopneumonien vermeiden, wenn er durch entsprechende Lagerung des Kopfes oder Hochlagerung des Beckens des Tieres dafür sorgte, daß der Speichel nach außen abfließen konnte.

Nach Großmann stammt das Sekret ausschließlich aus Nase, Mund und Rachen; eine Hypersekretion der Bronchialschleimhaut tritt nicht ein. Hölscher hat dies an Katzen und Hunden nachgeprüft und fand nach Inhalation von reinem Äther bei Hunden keine, bei Katzen nur eine geringe Vermehrung der Sekretion der Bronchialschleimhaut und nimmt diese Verhältnisse auch beim Menschen an (Hahn). Natürlich kann auch bei der Chloroformnarkose eine Aspiration von Mundsekret zustande kommen, doch tritt sie bei der Äthernarkose wegen der starken Hypersekretion ungleich häufiger ein. Aspiration tritt nicht nur bei Narkosen auf, die mit starkem Rasseln einhergehen, „sondern sie ist oft eine unmerkbare. Nur so kann man sich viele Bronchopneumonien erklären, bei denen keine grobe Aspiration stattgefunden hat" (Bibergeil.) Daß der zuletzt von Nagai beobachteten Lähmung der Flimmerhaare der Bronchialschleimhaut durch die Narkotica eine Bedeutung zukommt, dürfte wohl kaum anzunehmen sein, da die aspirierten Massen zu groß sind, als daß sie sich gegen dieselben wirksam erwiesen. Im Gegenteil ist die Tätigkeit der Flimmerhaare daran schuld, daß sich größere Sekretmassen in den oberen Luftwegen sammeln, die dann plötzlich bei einer kräftigen Aspiration die feinen Wege überschwemmen. Außerdem wird die Lähmung der Flimmerhaare von Hölscher auf Grund zahlreicher Versuche geleugnet. Das asperierte Mundhöhlensekret wird nach der Operation besonders dann schädlich, wenn es infolge des Wundschmerzes bei Bauchoperationen, der Schwächung des Körpers durch die Operation, der ständigen Rückenlage, Benommenheit u. a. nicht ausgehustet wird. So kommt es zu einer „Retention" (Czerny) und günstigen Entwickelung der Bakterien. Daher sind Laparotomierte ganz besonders in Gefahr, an „Aspirations-Retentionspneu-

monien" zu erkranken, weil sie des Wundschmerzes wegen jeden Hustenstoß ängstlich vermeiden. So erklärt es sich auch, daß Bronchitiden und Bronchopneumonien bei Kreißenden, die häufig noch unter ungünstigen Verhältnissen narkotisiert werden müssen, gewöhnlich nicht zur Beobachtung kommen, weil sie eben gut expektorieren können (Hahn). Poppert ist es zwar nicht gelungen, bei Tieren durch Inhaltion von Äther eine katarrhalische Pneumonie zu erzeugen, dagegen erhielt er eine typische Schluckpneumonie. Er erklärt die Tatsache, daß die Äthernarkose mehr als die Chloroformnarkose die Aspirationspneumonie begünstigt, dadurch, daß meist erst indirekt durch die Vermischung der erbrochenen Speiseteile mit dem Mundschleim die Verschleppung derselben in die Luftwege zustande kommt. Daher sei die Schleimabsonderung keine gleichgültige Nebenerscheinung der Äthernarkose.

Die Wirkung der Gemische von Chloroform und Äther auf die Lungen dürfte sich nicht viel anders gestalten wie beim reinen Äther, „denn wie Honigmann mitteilt, hat das englische Chloroformkomitee gefunden, daß eine Mischung von 4 Teilen Äther und 1 Teil Chloroform wie reiner Äther wirkt. Die Bestandteile des Gemenges verdunsten mit verschiedener Schnelligkeit und gehen annähernd nach dem Gesetze der fraktionierten Destillation einzeln über. Der Kranke steht also nach jedesmaligem Aufträufeln des Ätherchloroformgemenges anfänglich vorwiegend unter dem Einflusse des flüchtigeren Äthers" (Poppert). Entsprechend waren auch die Resultate bezüglich des Effektes auf die Lungen schlecht, die Poppert erhielt, als er versuchsweise 1897—1898 ein Gemisch von 1 Chl.:5 Äth. anwandte. Von 812 Laparotomierten starben 5 an Pneumonien. Außerdem erkrankten eine große Anzahl an Bronchitiden und leichten Pneumonien. Diese Lungenkomplikationen hörten sofort auf, als wieder Chloroform zur Narkose benutzt wurde. Um die ungleichmäßige Wirkung der einzelnen Bestandteile der Gemenge zu vermeiden, konstruierten Kappeler, Braun, Geppert u. a. Apparate, in denen Äther- und Chloroformdämpfe erzeugt werden und in beliebigem Gemisch und genauer Dosierung zur Einatmung gebracht werden können. Mit dieser Methode haben sowohl Poppert als auch Pfannenstiel, Leonhard, Weber, Hofmann, Krönig u. a. nach ihren Angaben sehr gute Erfolge gehabt.

Bezüglich der Frage, ob durch Aspiration nur lobuläre oder auch lobäre Pneumonien entstehen können, sagt Bibergeil: „Dürck fand in normalen Menschenlungen und den Lungen frisch getöteter

Tiere fast ausnahmslos Bakterien sehr verschiedener Art, auch pathogene, darunter den Fränkelschen Pneumococcus. Diese Befunde legen die Möglichkeit nahe, daß durch Aspiration während der Narkose gelegentlich auch eine echte lobäre Pneumonie entstehen kann. Bei der Seltenheit der postoperativen kruppösen Pneumonien könnte daran gedacht werden, daß die Aspiration in der Narkose einzig und allein die Lungenentzündung bedingt (Lenhartz). Es würde also die Autoinfektion während der Reflexhemmung zur Pneumonie führen. Da die Virulenz des Pneumococcus nicht so groß ist, die natürliche Scheidewand zu durchdringen, so muß noch eine Herabsetzung des Widerstandes des befallenen Organismus stattfinden." Desgleichen sucht Hahn die Entstehung der Pneumonie durch Aspiration von Fränkel-Weichselbaumschen Diplokokken oder Friedländerschen Bazillen zu erklären. Henle nimmt an, daß sie durch eine besondere Disposition entsteht. Zur Erklärung des Umstandes, daß die Aspirationspneumonie so auffallend häufig den rechten Lungenlappen betrifft, wird angeführt, daß der rechte Bronchus weiter ist (Bibergeil), steiler verläuft als der linke (Hofmann) und die Patienten mehr auf der rechten Seite liegen (Hahn).

Weiterhin begünstigen die Entstehung postoperativer Pneumonien vorher bestehende Erkrankungen der Respirationsorgane, besonders Bronchitis, Emphysem und Tuberkulose. Hierüber herrscht wohl bei den meisten Autoren dieselbe Ansicht. Die Statistik lautet hier ziemlich übereinstimmend. So erkrankten bei Henle von 205 Laparotomierten, die an Emphysem und Bronchitis litten, 34 = 16,6 Proz. an Pneumonie mit einer Mortalität von 8,3 Proz., während von den 1393 Laparotomierten mit gesunden Respirationsorganen nur 6,9 Proz. an Pneunomie erkrankten und 3 Proz. starben. Kelling erlebte bei 200 Fällen, von denen 13 an Bronchitis litten, sogar 10 mal bei letzteren Pneumonien. Ähnliche Resultate hatten Czerny, Bibergeil, Campiche, Kümmell u. a. — Durch Experimente hat Straßmann diese Tatsache festgestellt, indem er bei bronchitischen Hunden viel häufiger nach der Narkose pneumonische Erscheinungen fand als bei gesunden (Hahn[1]). Dieser schädigende Einfluß tritt besonders wieder bei der Äthernarkose

1) Auch v. Lichtenberg fand nach der Inhalation von Chloroform, daß Kaninchen, die an Tuberkulose der Lungen litten, viel zahlreichere Atelektasen derselben und stärkere Rötung der Trachea aufwiesen als solche mit gesunden Lungen.

hervor, weshalb auch fast übereinstimmend vor dem Gebrauch von Äther bei bestehenden Respirationserkrankungen gewarnt wird. Nur einzelne Autoren, wie Longhard, Pfannenstiel, Poncet sehen in denselben keinen Gegengrund für die Anwendung von Äther, Pfannenstiel wenigstens nicht in chronischen Lungenerkrankungen, und führen ihre günstigen Erfahrungen auf die Art und Weise zurück, wie sie die Narkose handhaben und das Verfahren, welches sie anwenden.

Natürlich wird auch das Verfahren der Narkose einen Einfluß auf die Entstehung von Pneumonien ausüben. Eisenberg glaubt sogar auf Grund der Statistik feststellen zu können, daß eine innerhalb gewisser Grenzen regelmäßige Beziehung der zu verschiedenen Zeiten geübten Narkosenverfahren zu den Lungenkomplikationen besteht. — Die Giftwirkung eines Gases bei der Inhalation hängt, wie zuerst P. Bert gezeigt hat, von dem Partialdruck desselben ab. In demselben Maße wird auch eine Schädigung des Lungengewebes eintreten. Hennike prüfte bei sehr genauer Versuchsanordnung die Einwirkung von Äther-, Chloroform- und Bromäthyldämpfen bei verschieden variiertem Partialdruck auf Ratten und Hunde. „Es zeigt sich ein fundamentaler Unterschied zwischen den Versuchen, die mit hohen und denen, die mit mittleren oder niedrigen Konzentrationen ausgeführt wurden. Denn bei ersteren ist die Todesursache eine plötzliche Lähmung des Atemzentrums, der Tod also eine direkte Folge der Vergiftung. Bei den letzteren aber tritt der Tod durch allmähliche Abkühlung ein, welche die Körpertemperatur bis 26,3° C herabsetzen kann. Der Übergang der beiden Todesarten scheint bei 7 Proz. Ätherdampf zu liegen. — Der Spielraum, der gegeben ist durch die Höhe derjenigen Konzentration, welche in kurzer Zeit durch Atemlähmung zum Tode führen kann und jener, welche gerade ausreicht, um eine brauchbare Narkose herbeizuführen bezw. zu unterhalten (Zone maniable, Pert) liegt bei Äther zwischen 8 Proz. bis 4 Proz.; für die Unterhaltung der Narkose genügt noch weniger. Beim Chloroform schwankt diese Zone zwischen 2 Proz. und 1 Proz. (Hennike). — Nach Gebhardt genügt schon ein Gehalt der Luft von ca. 0,5—1,3 Proz. Chloroformdampf zur Unterhaltung der Narkose. Daher liefert die Genfer- oder Erstickungsmethode mit der Juillardschen Maske, bei welcher der Volumprozentgehalt des Ätherdampfes zwischen 16,4 Proz. und 1,2 Proz. schwankt (Dresers) und die, wie Hofmann sagt, durch geflissentliche Überdosierung unter Luftabschluß

charakterisiert ist, so schlechte Resultate, daß Mikulicz, Grube, Monprofit sich wegen der häufigen Lungenkomplikationen entschlossen, die Äthernarkose wieder aufzugeben. Auch Longhard schiebt die schlechten Resultate bei Äthernarkosen nur auf diese Methode; Riedel nennt sie „unphysiologisch", Hofmann „widersinnig"; Lexer verwirft sie (s. allgemeine Chirurgie). Man hat sie mehr und mehr verlassen und benutzt weniger konzentrierte Dämpfe (Hofmann, Jaquet, Braun usw.). Hofmann versteht versteht unter einer modernen Äthernarkose die Methode, welche bei reichlichem Zutritt von Luft den Ätherverbrauch möglichst zu reduzieren bestrebt. Auch Krönlein bezieht seine so günstigen Resultate mit Äther — 5,6 ‰ Morbidität und 2,8 ‰ Mortalität an Pneumonie — vor allem auf die Art und Weise der Narkose: geringsten Verbrauch von Äther, Vermeidung einer zu langen und tiefen Narkose. — Longhard glaubt, daß die unangenehmen Nebenwirkungen bei der Erstickungsmethode mit der Juillardschen Maske hauptsächlich durch eine Kohlensäureintoxikation bedingt sei. Auch die Wanschersche Maske führe zu einer Überladung des Organismus mit Kohlensäure. Bei der von Witzel angewandten Schimmelbuschschen Maske trete das Toleranzstadium zu langsam ein, so daß man Chloroform und Morphium zu Hilfe nehmen muß. Er konstruierte daher eine Maske, bei der die folgenden Bedingungen erfüllt sind: 1. uneingeschränkte Zufuhr von atmosphärischer Luft, 2. Entfernung der ausgeatmeten Luft, 3. vollständige Verwertung des eingeführten und Kontrolle des verbrauchten Äthers. Mit derselben habe er bei 2700 Narkosen niemals nennenswerte Reizerscheinungen von seiten des Respirationstraktus erlebt und niemals Pneumonien, die dem Äther zur Last gelegt werden könnten. Von den fünf Pneumonien, die sich nach Laparotomien ereigneten, waren drei durch Aspiration von Erbrochenem bedingt, eine durch Embolie und eine durch Tamponade des Zwerchfellkuppelraums. — Dieselben Grundsätze werden auch bei der Chloroformnarkose Anwendung finden. Daher verdient auch hier die Tropfmethode den Vorzug vor allen anderen Verfahren. — Neben der Methode spielt auch die Handhabung der Narkose eine große Rolle bei der Entstehung der Pneumonie (Czerny).

Ferner kann die Abkühlung des Patienten während der Operation das Eintreten einer Lungenkomplikation begünstigen. Dieselbe wird herbeigeführt durch Freilegung, unzureichende Bedeckung und durch Waschen der Körperoberfläche, besonders aber durch

Eröffnung der Bauchhöhle. Daß das Peritoneum seine Wärme so leicht abgibt, erklärt Wegner aus der großen Flächenausdehnung desselben, dem Mangel jedes schützenden schlechten Wärmeleiters, der hohen Eigentemperatur der gefäßreichen intraperitonealen Organe und der feuchten Oberfläche der Serosa. Die Disposition zur Infektion durch Abkühlung kommt wohl durch den vasokonstriktorischen Einfluß derselben zustande, durch den eine Stauung und Zirkulationsstörung in den Lungen verursacht wird. „Während die Lungenkapillaren allmählich sich steigernder, selbst hochgradiger Belastung durch Dehnung nachgeben, ohne ihre Undurchlässigkeit zu verlieren, scheinen sie doch akut einsetzenden Stauungen gegenüber weniger widerstandsfähig zu sein" (Welch zit. bei Eisenberg). „Sawtschenko konnte Tiere, die gewöhnlich gegen Milzbrand immun sind, mit Anthraxbazillen infizieren, nachdem er den unteren Halsteil des Rückenmarks durchtrennt und dadurch die Temperatur herabgesetzt hatte. Lode sah bei Tieren, denen er den ganzen Körper rasiert hatte, nach Inhalation von Bac. pneumoniae häufiger Pneumonie eintreten als bei solchen, die er vor Abkühlung schützte. Durch kolossale Wärmeentziehung allein gelang es Dürck, bei Kaninchen Lungenentzündungen zu erzeugen. — Walther beobachtete blutiges Ödem in den Lungen künstlich erkälteter Tiere, Beck Gefäßzerreißungen und Infarkte, Rosenthal starke Hyperämien; Lassar fand die Lungengefäße oft stark erweitert; in Zillesens Versuchen boten die Lungen mikroskopisch das Bild der Stauung (Eisenberg). Auch Gerulanos, Fischel und Nebethan haben durch Abkühlung Lungenödem hervorgerufen (Henle). — Außerdem setzt die Narkose an und für sich die Körpertemperatur herab, sowohl Äther als Chloroform. Im Durchschnitt beträgt die Herabsetzung derselben 0,1—3,0° C (Wegner, Allen, Garrè, Hölscher). Sie kommt bei der Chloroformnarkose wahrscheinlich durch verminderte Wärmeproduktion zustande (Scheinesson), beim Äther durch Erweiterung der Gefäße (Angelesco u. a.). Narkotisierte Tiere reagieren auch viel leichter auf äußere Temperatureinflüsse als nicht narkotisierte (Müller). Allen, Müller, Hölscher, Gerulanos, Juillard und Henle halten die Abkühlung sogar für das hauptsächlichste prädisponierende Moment für Entstehung von postoperativen Pneumonien. Henle und Juillard meinen sogar, daß nach Einführung des heizbaren Operationstisches die Zahl der Pneumonien bedeutend zurückgegangen sei.

Auch nach der Operation treffen die Lungen noch Schädigungen, die verhängnisvoll werden können, zunächst die Hypostase. Bei

Patienten, die lange unbeweglich die Rückenlage einnehmen müssen, schoppt sich das Blut, der Schwere folgend, in den hintersten untersten Partien der Lunge an. Es kommt zur Stase und Atelektase einzelner Lungenabschnitte und Austritt seröser Flüssigkeit, weißen und roten Blutkörperchen. So entsteht ein Locus minoris resistentiae für die Ansiedlung von Bakterien. Das Zustandekommen der Hypostase wird durch alles begünstigt, was zu einer Schwächung des Herzens führt und damit zu einer Verlangsamung der Stromgeschwindigkeit des Blutes in der Lunge, also durch Erkrankungen des Herzens, Arteriosklerose, Alter, schwere Blutverluste, Marasmus. Entfernung großer Tumoren und Exsudate aus der Bauchhöhle. Schwächung des Organismus durch die Schwere des Eingriffes und der Erkrankung, Angst, Aufregung usw. Auch durch Chloroform (Scheinesson u. a.) und Äther tritt eine Schädigung des Herzens ein, bei letzterem erst indirekt (Lindemann, Joh. Müller, Riedel), „weil es sich infolge der Verminderung des Widerstandes im großen Kreislauf unter verminderter Füllung häufiger kontrahieren muß" (Eisenberg). Begünstigend für Hypostase wirkt auch, worauf Czerny zuerst aufmerksam machte, die Schmerzhaftigkeit beim Atmen nach Bauchoperationen. Infolgedessen unterdrückten die Patienten möglichst die Zwerchfellatmung. v. Bergmann und Körte halten die ungenügende In- und Exspiration für die wesentliche Ursache der postoperativen Pneumonie nach Laparotomie. Doch legt letzterer nicht so sehr Gewicht auf die Beeinträchtigung des Zwerchfells, „als vielmehr auf die ausgiebige Spaltung der Fascienverbindung in der Mittellinie des Epigastriums" (Bibergeil). Diesen Umstand hat man auch zur Erklärung dafür herbeigezogen, daß Männer häufiger an Pneumonie nach Bauchoperationen erkranken als Frauen, da erstere mehr auf die Bauchatmung angewiesen sind (Henle, Gebele).

Ein anderes Moment, das besonders bei Patienten, welche an Erkrankungen des Herzens und der Gefäße leiden, zu Zirkulationsstörungen in der Lunge führen kann und so veranlaßt, daß die in den Lungen befindlichen Bakterien festen Fuß fassen, sieht Kraske in der Beckenhochlagerung. Auch Czerny bringt die große Zahl der Pneumonien (20 Proz.) bei gynäkologischen Operationen mit der Beckenhochlagerung in Verbindung.

Heuser glaubt bei den postoperativen Pneumonien deutlich einen epidemischen Einfluß erkennen zu können. Die Pneumokokken kreisen im Blut und siedeln sich an dem Locus minoris resistentiae der durch Narkose, Abkühlung und Aspiration geschä-

digten Lunge an. Auch Kelling und andere sind der Ansicht, daß ein Teil der postoperativen Pneumonien En- und Epidemien zur Last fallen.

Schließlich können noch Lungenkomplikationen nach Operationen auf metastatischem Wege entstehen, auf dem Blut- und Lymphwege.

Am gefürchtetsten ist die Lungenembolie, da sie unerwartet und plötzlich auftritt und meist zum Tode führt; andernfalls kommt es zum Lungeninfarkt. Abgesehen von pyogenen Allgemeininfektionen, Erkrankungen des Herzens und der Gefäße und anderen Ursachen, die Thrombosen veranlassen und die Gefahr einer Lungenembolie herbeiführen, ist nach Albanos bei den sich sofort nach einer Operation entwickelnden Thrombosen sicher die Inanspruchnahme des Herzens durch die Narkose stark beteiligt. Albanos fand im Krankenhause in Hamburg-Eppendorf nach 1140 Laparotomien, die meist in Chloroformnarkose gemacht wurden, in 53 Fällen = 4,6 Proz. Thrombosen (Sonnenburg 5 Proz.), fast immer in den Beinen. Bei den 53 Fällen traten in 23 Fällen größere Lungenembolien ein (= 2 Proz. der Laparotomien, 43,0 Proz. der Thrombosen), 10 davon verliefen tödlich, meist sofort, 3 mal trat Lungengangrän ein, 6 mal Infarkt der Lunge ohne Infektion, einer starb an Bronchopneumonie. In 2 Fällen trat vollkommene Heilung ein.

Auch für entzündliche Lungenaffektionen hat man in neuerer Zeit embolische Prozesse in ausgedehnterem Maße verantwortlich gemacht. Zuerst haben Gussenbauer und Pietrzikowski 1889 dies für incarcerierte Hernien behauptet. Pietrzikowski erklärte die Entstehung der embolischen Pneumonie so, daß es in den Kapillaren und kleinen Venen eines längere Zeit eingeklemmten Darmstücks zur Bildung von Thromben kommt, die von der Darmwand her infiziert werden. Nach der Reposition des erholungsfähigen Darmes wird die Zirkulation wieder hergestellt, es lösen sich die Thromben und werden durch den erneuten Blutstrom nach der Lunge fortgetragen, wo sie in den Kapillaren haften bleiben und Pneumonien erregen. v. Bramann glaubt, daß diese Rolle vielmehr Thromben der Chylusgefäße spielen, eine Ansicht, die auch v. Bergmann stets vertreten hat. Pietrzikowski fand unter 401 Fällen von incarcerierten Hernien 57 postoperative Pneumonien (= 14 Proz.); 14 mal fand sich in den Krankengeschichten ein deutlich nachweisbarer hämorrhagischer Infarkt; 10 mal ließ sich mit ziemlicher Sicherheit die Entwicklung von lobulärer Pneumonie

aus einem embolischen Infarkt klinisch nachweisen. Von den 401 Fällen starben 102; 83 wurden seziert; bei 46 von diesen (= 55,8 Proz.) fanden sich pneumonische Veränderungen: 37 mal lobuläre, 9 mal lobäre Pneumonie. Bei gangränösem Darm, wo reseziert oder ein Anus praeternaturalis angelegt wurde, kamen niemals Lungenkomplikationen vor. — Dieser Ansicht trat Leßhaft entgegen. Er fand in den Sektionsprotokollen des Berliner pathologisch-anatomischen Instituts bei 85 operierten incarcerierten Hernien nur 9 Pneumonien = 10 Proz. Darunter waren 4 lobäre fibrinöse, 2 hypostatische Pneumonien, 2 Bronchopneumonien und 1 metastatische. Auch die Beschaffenheit des Darmstückes hatte nicht die Bedeutung, wie Pietrzikowski glaubte; denn 6 mal fanden sich auch bei gangränösem incarcerierten Darm Pneumonien. Leßhaft hält diese Pneumonien für Aspirationspneumonien. Auch Bibergeil fand Embolien, Infarkte und lobuläre Herderkrankungen nach Hernien nicht so häufig. Von 864 Hernien kamen auf 316 freie 2 Lungeninfarkte, auf 445 incarcerierte 1 Lungeninfarkt, 1 Lungenembolie, 1 Lungenabszeß, auf 103 gangränöse 1 Embolie und 1 Abszeß. Er verlangt ebenso wie König sen. und Henke, daß, um die Frage der hämatogenen Infektion zu klären, bakteriologische Untersuchungen angestellt werden, solange sei diese Annahme unbewiesen und unsicher. Nur Fischer und Lewy haben zwei Fälle beschrieben, bei denen sie im Bruchwasser incarcerierter Hernien und in bronchopneumonischen Herden Bact. coli commune Escherich fanden.

Aber auch bei anderen Operationen kann es zu embolischen Pneumonien, infizierten Infarkten, Abszessen und Gangrän der Lunge kommen. Besonders hat Sonnenburg auf dem Chirurgenkongreß 1902 die Ansicht vertreten, daß die Lungenkomplikationen nach Perityphlitis embolischen Ursprunges seien. Jeder Perityphlitiskranke sei möglicherweise Thrombenbesitzer; in der Umgebung des entzündlichen Herdes seien immer Thromben vorhanden. Er hatte unter 1000 Appendicitisoperationen 45 mal Pneumonien, von denen 37 embolisch waren. Ebenso können auch andere infektiöse Prozesse, besonders wenn sie sich in der Umgebung zahlreicher Venen abspielen, zur Entwicklung von Thromben führen. Ferner gibt dazu Veranlassung die Unterbindung der Gefäße, der Wasserverlust bei längerem Offenhalten der Bauchhöhle. Herzschwäche usw.

Die durch Embolie entstandenen Pneumonien zeichnen sich gegenüber den katarrhalischen nach den Experimenten von Cohnheim und Panum nur durch ihre Unabhängigkeit von den Bronchialverzweigungen aus (Eisenberg). Gottstein hat darauf hinge-

wiesen, daß auch nicht infizierte Emboli Lungenerkrankungen verursachen können. Es genügt, daß sie in den Lungen Zirkulationsstörungen setzen. „Ist erst eine Schädigung des Lungenparenchyms erfolgt, so tritt das aus der Mundhöhle herabgeflossene Sekret mit seinen zahllosen virulenten Bakterien in Wirksamkeit und ruft eine Entzündung des Gewebes hervor." Doch hält sich auch Gottstein nicht für berechtigt, die Embolie mit Sicherheit als eine Ursache der Pneumonien nach Bauchoperationen hinzustellen, bis genauere Beobachtungen klinischer und experimenteller Natur darüber Aufschluß geben. Andere Autoren dagegen sind überzeugt, daß ein großer Teil der postoperativen Pneumonien nach Laparotomien auf embolischem Wege zustande kommt, so außer Gussenbauer-Pietrzikowski und Sonnenburg, Richet, Schauta, Fischer, Lewy, Kocher, Kelling, Gerulanos, Chlumsky u. a. Die Annahme der hämatogenen Infektion ist auch imstande, die immerhin häufigen, spät auftretenden Pneumonien zu erklären (Henle).

Die Frage, auf welchem Wege nach Bauchoperationen die Thromben zur Lunge gelangen, wird erörtert, seitdem man überhaupt auf das Vorkommen embolischer Pneumonien geachtet hat. Pietrzikowski schon fragte sich: „Sollten diese Thromben das Kapillarsystem der Leber passieren .... oder gibt es direkte Kommunikationen zwischen den Mesenterialgefäßen und den unteren Hohlvenen? Nach den Untersuchungen von Stahl und Walter, Retzius, Hyrtl, Sappey u. a. stehen Anastomosen zwischen dem Pfortadersystem und den unteren Hohlvenen auf verschiedenen Gefäßbahnen, wenigstens für den Menschen, außer Frage." Daß die relative Weite der Leberkapillaren — sie beträgt nach Stöhr 10 bis 14 μ — die Verschleppung auf diesem Wege zuläßt, nimmt besonders Pietrzikowski an, außerdem Gussenbauer, Gottstein, Gerulanos, Henle.

„Von den Anatomen wird die Möglichkeit der Verschleppung eines Embolus von der Bauchhöhle in die Lungen auf dem Pfortaderleberweg negiert." (Gebele.) Es kommen dann die Verbindungen der Wurzelvenen der Pfortader mit der Vena cava, hypogastrica und den Ösophagusvenen in Betracht. Die sind in der Hauptsache nach Gebele:

1. Anastomosen des Plexus pudendohaemorrhoidalis und der unteren Hohlvene durch die Venae haemorrhoidales superiores.

2. Anastomosen der kleinen Gekrösewurzelvenen mit den retroperitoneal gelegenen Venae lumbales.

3. Anastomosen der Magenvenen mit den Ösophagusvenen. —

Außerdem glaubt Kelling, daß in den retroperitonealen Venen Thromben zustande kommen, weil die Lymphgefäße der Venenwände mit denen der Mesenterien in Verbindung stehen (z. B. bei eitrigen Typhlitiden und eingeklemmten Brüchen).

Von Experimenten, welche über das Vorkommen embolischer Pneumonien angestellt wurden, sind besonders die von Gebele zu erwähnen. Er suchte durch dieselben zu beantworten,

1. ob und nach welchen Bauchoperationen Lungenembolien auftreten;
2. ob und unter welchen Umständen embolische Pneumonien zustande kommen;
3. welchen Weg die Emboli von der Bauchhöhle zu den Lungen einschlagen?

Er machte daher bei Kaninchen in Chloroformnarkose Unterbindungen von Gefäßen, künstliche Flexuren, Magen- und Darmresektionen usw. Es fanden sich bei 40 so behandelten Kaninchen, wo er teilweise Infektion des Peritoneums eintreten ließ, teilweise dieselbe verhinderte, 12 mal embolische Lungenaffektionen, darunter 4 mal embolische Pneumonie. Seine Resultate sind folgende:

„1. Neben der Aspiration, die die häufigste Ursache der Lungenkomplikationen nach Bauchoperationen darstellt, neben der Hypostase, neben dem Narkoticum (Äther), der Abkühlung und der direkten Mikroorganismeninvasion, ist die Embolie als ein beachtenswerter Faktor bei Entstehung der Lungenkomplikationen nach Bauchoperationen zu betrachten.

2. Zur Lungenembolie können nicht nur bestimmte, sondern sämtliche Bauchoperationen führen.

3. Ungefähr ein Drittel der Lungeninfarkte hat eine embolische Pneumonie zur Folge.

4. Zur Entwicklung der embolischen Pneumonie sind Infektionskeime erforderlich.

5. Die Bakterien gelangen in der Regel primär mit dem Embolus zur Lunge, doch können sie auch sekundär zu ihm stoßen.

6. Die embolische Pneumonie, die zunächst meist einen hämorrhagischen Charakter trägt, bevor es zur Abszedierung kommt, ist vom Bronchialverlauf unabhängig, insulär. Die Herde sitzen mit Vorliebe subpleural.

7. Der Leberweg ist für die direkte Verschleppung der Emboli in die Lunge ausgeschlossen und kommt nur für Bakterien in Betracht, denen sich Elemente des Blutes nach Zurücklegung des Lebernetzes anlegen können.

8. Eine sekundäre Verschleppung der Leberemboli zur Lunge ist nach eitriger Einschmelzung derselben möglich.

9. Die direkte Verschleppung von Thromben vermitteln nur Anastomosen der Pfortader und der Vena cava inferior.

10. Die postoperativen Thromben können auch aus Gefäßen, welche in der Nähe des Operationsfeldes liegen, stammen."

Aus dem Material der Münchener chirurgischen Klinik stellte Gebele fest, daß auf 6,43 Proz. Lungenkomplikationen 1,17 Proz. embolische Pneumonien kamen. Nur 1 mal fand sich eine Metastase in der Leber.

Stolper (Breslau) wies auf dem XXX. Chirurgenkongreß darauf hin, daß auch Fettembolien der Lunge eine Ursache für Pneumonien nach Laparotomien sein könne. An dieselbe könne sich eine Lungenentzündung anschließen.

Merkwürdigerweise habe ich in dem Material der Königsberger chirurgischen Klinik 2 Fälle gefunden, bei denen Bronchopneumonie mit Fettembolie vereint war. (Es handelte sich einmal um eine Resectio coxae bei einem jungen Manne. Exitus am zweiten Tage. Sektionsbefund: Hochgradige Fettembolie, im linken Unterlappen ausgedehnte, im rechten beginnende bronchopn. Infiltrate. Der zweite Fall betraf einen 55jährigen Mann mit sehr starkem Fettpolster, bei dem die Radikaloperation einer sehr großen Inguinalhernie gemacht wurde. Die Reposition des Bruchsackinhaltes [Dünndarm] war schwierig. Bei der Sektion fand man beiderseits Fettembolie und Bronchopneumonie.)

Schließlich können auch durch Infektion auf dem Lymphwege postoperative Pneumonien entstehen. Hierbei kommen nur Bauchoperationen in Betracht. In letzter Zeit ist die Infektion auf dem Lymphwege hauptsächlich durch Infektion des Zwerchfellkuppelramus von Mikulicz und Kelling betont worden. Kelling hält für die Hauptursache der postoperativen Pneumonien nach Laparotomien die Infektion des Operationsterrains, nämlich der Organgewebe, der Mesenterien und der freien Bauchhöhle, infolge der Eingriffe. Ihm fiel das auffallend häufige Vorkommen von Pneumonien nach Magenoperationen auf, sowohl in seiner als auch in anderen Kliniken. Er selbst hatte z. B. im Winter 1898/99 nach Magenoperationen bei jedem fünften Fall etwa eine Pneumonie; Chlumsky bei Gastroenterostomierten 20 Proz. Pneumonien. In Czernys Statistik bildeten die Operationen in der Oberbauchgegend nur den dritten Teil aller Laparotomien, während auf sie zwei Drittel der nach Laparotomien überhaupt gefundenen Lungenentzündungen entfielen (Eisenberg). Bei Eingriffen im unteren Teil der Bauchhöhle kamen Pneumonien

viel seltener vor. Kelling kam so zu dem Schluß, daß der Ort des Eingriffes eine Ursache mitbringen müsse, und zwar dadurch, daß besonders durch Aspiration von Luft in den subdiaphragmalen Raum viele Keime direkt unter das Zwerchfell gebracht würden und auf dem Lymphwege nach der Lunge gelangten. „Daß vom subdiaphragmalen Raum aus Pneumonien entstehen können, ist zweifellos" (vgl. lymphatische Pneumonien bei Peritonitis, pleurogene oder interstitielle lymphangitische Pneumonie). „Es ist auch nicht wunderbar, daß Pneumonien ohne Peritonitis entstehen kann, denn die Keime werden sehr schnell durch das Zwerchfell nach der Lunge geschafft" (Kelling). Die Wege, auf welchen sie dorthin gelangen, sind nach Kelling folgende:

1. die Lymphbahnen des Mediastinums,
2. des Zwerchfells (Stomata),
3. die unmittelbaren Kommunikationen der Lymphgefäße des Zwerchfells mit den Venae phrenicae. Zur Entstehung der Pneumonie nimmt Kelling an, daß die Entzündungserreger, welche das Zwerchfell durchwandert haben, durch besondere mechanische Verhältnisse (Starrheit des Lungengewebes infolge Stauung, embolischen Infarkt, Ödem usw. und negativer Druck in den Lymphgefäßen der Lunge bei der Inspiration) in die Lunge angesaugt werden. Daß das Zwerchfell eine erhebliche aufsaugende Kraft gegenüber dem übrigen Bauchfell hat, kann man daraus ersehen (v. Recklinghausen), daß Fettkügelchen und Farbstoff, die man experimentell in den Zwerchfellraum brachte, in den Lymphgefäßen, welche in der Pars tendinea mit der Bauchhöhle kommunizieren, ferner in Lymphdrüsen entlang des Ösophagus, der Aorta und des Bronchialbaums nach 8—10 Minuten nachgewiesen werden konnten (v. Recklinghausen, Affanasiew, Payr, Martina). Nötzel konnte Milzbrandbazillen, die er intraperitoneal verimpft hatte, nach 10 Minuten im Blute nachweisen (Eisenberg). Henle brachte Gazebausche voll Streptokokkenbouillonkultur in die Bauchhöhle von Kaninchen und begünstigte durch Narkose und Abkühlung die Entstehung von Pneumonien. Im pneumonischen Exsudat fand er die betreffenden Mikroorganismen. Auch Kehr führt die Pneumonien nach Gallensteinoperationen auf direkte Einwanderung von Mikroorganismen durch die Lymphstomata des Zwerchfells zurück.

Den Beweis für die Richtigkeit seiner Annahme sah Kelling darin, daß er im folgenden Jahre 1899/1900 nur eine embolische Pneumonie erlebte, als er einen anderen Operationssaal bezog, in dem aufs sorgfältigste für staub- und keimfreie Luft gesorgt war. Henle

führt sehr richtig gegen Kelling an, daß sich ein öfteres Zusammentreffen von Pneumonie und lokaler Infektion nachweisen lassen müßte, in seiner Statistik aber Pneumonien in der Mehrzahl ohne intraabdominale Infektion gefunden wurden. Desgleichen wendet Bibergeil ein, daß in seiner Statistik bei 10 echten Pneumonien nur 2 mal der Wundverlauf nicht aseptisch war. Außerdem müsse immer zuerst eine Pleuritis entstehen, wenn sich an eine Peritonealinfektion eine Lungenentzündung anschließe; bei seinem Material aber entstand stets entweder die Pneumonie für sich ohne Pleuritis oder umgekehrt. Daher sei dieser Infektionsweg zweifelhaft. — Eine andere Art der Infektion auf dem Lymphwege hat schon früher, 1898, v. Bramann angenommen. Er glaubt, daß bei der primären Darmresektion nach incarcerierten Hernien die lobulären Pneumonien nicht immer auf die Aspiration erbrochener Massen zurückzuführen seien, sondern in der Mehrzahl der Fälle auf kapilläre Embolien von den Chylusgefäßen aus.

In der Mehrzahl der Fälle wird für das Zustandekommen einer postoperativen Pneumonie nicht das eine oder andere schädigende Moment ausschlaggebend sein, sondern meist wird eine Kombination derselben wirksam sein.

Im höchsten Grade überraschend war es, als Gottstein mitteilte, daß sich Pneumonien nach Laparotomien bei Schleichscher Lokalanästhesie noch häufiger finden, als nach allgemeiner Narkose. Er fand nämlich in der Breslauer Klinik 1895/96 bei 114 unter Lokalanästhesie am Bauch Operierten 27 mal Lungenerkrankungen (= 24 Proz.). Wenn er davon 4 Fälle von lymphatischer Pneumonie bei Peritonitis, 7 Fälle von Aspirationspneumonie durch Erbrechen und 1 Fall, bei dem die Pneumonie erst nach mehr als 3 × 24 Stunden auftrat, abzog, um die Lungenerkrankung zu erhalten, die als Folge der Narkose aufzufassen waren, blieben noch 15 Fälle (= 13 Proz.). Diesen standen bei Chloroformnarkosen nur 5,8 Proz. Lungenerkrankungen gegenüber. Das Ergebnis der folgenden Jahre war:

1896/97. Chloroform: 4,2 Proz. Pneumonien.
Schleich: 9 Proz. Lungenerkrankungen, wovon 6 Proz. Pneumonien.

1897/98. Chloroform: 3,6 Proz. Lungenerkrankungen, wovon 6 Proz. Pneumonien.
Schleich: 16,0 Proz. Lungenerkrankungen, wovon 9,8 Proz. Pneumonien.

Bei 74 unter Lokalanästhesie nicht am Bauch Operierten kam es nur einmal zu einer metastatischen Pneumonie bei einem Mann mit

Prostatahypertrophie. Auch v. Mikulicz fand in seiner Statistik, daß die Zahl der Pneumonien nach Struma- und Bauchoperationen außer bei Gastrostomien bei Schleichscher Anästhesie größer ist als bei Chloroform- und Äthernarkose. Dieselben Resultate hatte Henle.

Diese Tatsache zeigt, daß man früher der Narkosenwirkung beim Zustandekommen von postoperativen Pneumonien sicher ein zu großes Gewicht beigelegt hat. Poncet sagt sogar — allerdings ohne Bezug auf diese Tatsache — daß vermutlich Lungenkomplikationen bei Operierten, die nicht narkotisiert wurden, ebenso häufig sind, als bei solchen, die Chloroform oder Äther erhielten. Sie beweist aber nicht, wie Eisenberg bemerkt, daß die Narkose niemals an der Pneumonie schuld ist, sondern sie zeigt nur die überwiegende Bedeutung der bei der Laparotomie mitwirkenden Umstände.

Die Lungenkomplikationen, welche aus allen diesen während und nach der Operation wirkenden Schädigungen folgen, lassen sich vielleicht folgendermaßen einteilen:

1. Bronchitiden.
2. lobuläre Pneumonien, verursacht durch Aspiration (Narkosenaspiration und Erbrechen), Hypostase mit Infektion oder Embolie infektiösen oder nichtinfektiösen Materials,
3. lobäre Pneumonien,
4. Lungengangrän,
5. Lungenabszeß,
6. hämorrhagische embolische Infarkte und Lungenembolien,
7. akutes Lungenödem.

Klinisch treten die infolge Abkühlung, Narkosenschädigung und Aspiration entstandenen Lungenerkrankungen sehr bald in Erscheinung, am selben oder nächsten Tage, die hypostatischen Pneumonien ca. am 3.—5. Tage. Sie machen geringere klinische Symptome. Die embolischen Pneumonien stellen sich meist erst am 5.—14. Tage ein mit plötzlichem Schmerz, Fieber, vielfach pleuritischen Erscheinungen, eitrigem eventuell blutigen Sputum. Sie sitzen meist rechts hinten und zwar auffallend oft in der Gegend zwischen Scapulaspitze und Wirbelsäule.

Um die Häufigkeit der Lungenkomplikationen nach den einzelnen Operationen und vor allem nach den verschiedenen Narkoticis festzuhalten, habe ich 3162 Operationen aus der Zeit vom 1. VI. 1902 bis 1. VII. 1906 zusammengestellt. Dazu habe ich noch 81 Operationen aus der Privatklinik von Herrn Professor Lexer genommen. Im ganzen sind es also 3248 Operationen. Mitgerechnet

sind nicht: Operationen an der Lunge, den Luftwegen und Empyemoperationen.

In der Zeit vom 1. Juni 1902 bis 1. Oktober 1905 wurde fast nur Äther und Billrothsche Mischung benutzt, seit dem 1. Oktober 1905 fast ausschließlich Chloroform. Von den 3248 Operationen wurden 1806 in Äthernarkose ausgeführt, 744 in Narkose mit Billrothscher Mischung oder Kombination von Chloroform und Äther, 532 in reiner Chloroformnarkose, 78 unter Lokal-, 88 unter Lumbalanästhesie. Bei der Äthernarkose wurde meist die Juillardsche Maske benutzt, selten die Tropfmethode angewandt; oft wurde vorher, besonders bei Bauchoperationen 0,01—0,02 Morphium gegeben. Die Anwendung des Roth-Drägerschen Apparates ist 28 mal, des Junkerschen 27 mal notiert.

Die Operationen in Äthernarkose verteilen sich auf die verschiedenen Regionen des Körpers folgendermaßen:

150 Operationen an den oberen Extremitäten (inkl. Schulter); ohne Lungenkomplikationen.

575 Operationen an den unteren Extremitäten (inkl. Hüfte); darunter fand sich 7 mal fieberhafte Bronchitis (Br.), 1 mal kruppöse Pneumonie (kruppöse Pn.), 1 mal Bronchopneumonie (Brpn.), 1 mal embol. hämorrhagische Herde und embol. Lungenabszesse bei pyog. Allgemeininf. nach Osteomyel. purul. tib., 3 mal Verschlechterung alter tuberkulöser Prozesse (Tuberk.).

108 Operationen am Rumpf (exkl. Mamma); darunter 1 mal Br., 1 mal multiple embol. pneumonische Herde bei pyog. Allgemeininf. nach Incision eines paranephritischen Abszesses.

87 Mammaamputationen, darunter 2 Brpn., 1 Br.

66 Operationen an Hals und Kopf (außer Mundhöhle), dabei 1 Brpn. nach Trepanation des Schädels.

10 Operationen in der Mundhöhle und an den Lippen, dabei 1 Br.

12 Sect. altae, dabei 1 Brpn,, 1 kruppöse Pn. und 1 Br.

37 Nierenoperationen, dabei 1 Br. und 1 Pleuritis exsudativa.

163 Operationen an den äußeren Genitalien und in der Regio perinealis, dabei 2 Br., 1 kruppöse Pn. nach Ablatio eines durch Elephantiasis enorm vergrößerten Mons veneris, 1 Lungeninfarkt nach Ligatur von Hämorrhoiden.

101 Appendicitisoperationen im anfallfreien Stadium, dabei 2 Br., 1 hypostatische Pn., 1 embol. Pn., 1 kruppöse Pn. und 1 Pleuritis exsudativa mit Br.

27 Appendicitisoperationen im Anfall, dabei 1 Brpn. und 1 kruppöse Pn. beiderseits, rechts mit Übergang im Gangrän.

17 Operationen von Peritonealabszessen, dabei 1 hypostat. Pn. und 1 Pleuritis exsudativa.

133 Operationen freier Hernien, dabei 10 Br., 1 hypostat. Pn., 1 kruppöse Pn. und 1 embol. Infarkt.

35 Operationen incarcerierter Hernien, dabei 2 Br., 1 Brpn., 1 embol. Infarkt und 2 Lungenembolien.

70 Gastroenterostomien, dabei 3 Br., 3 Brpn. und 2 kruppöse Pn.

38 Operationen an den Gallenwegen und der Leber, dabei 3 Br., 1 Brpn., 1 kruppöse Pn. beiderseits mit Empyem rechts, 1 hypostat. Pn. und 1 multipler Lungenabszeß.

22 Amputationen und Resektionen des Rektums, dabei 2 Br. und 1 eitrige Pleuritis bei eitriger Peritonitis.

16 Resektionen am Magen, dabei 1 Br., 1 Brpn., 1 embol. Pn. mit eitriger Br. und Pleuritis.

141 sonstige Operationen mit Eröffnung des Peritoneums, dabei 10 Br., 1 Aspirationspneumonie (schwere Bauchverletzung mit Darmprolaps und Darmruptur), 1 kruppöse Pn. (Exstirp. lienis bei Morb. Bantii), 2 Brpn. (Lap. wegen Ulcus ventr. perforat.), 1 Brpn. sinist. und Pleuritis seropurulenta dextra (Exstirp. lienis bei Morb. Bantii), 1 Lungengangrän und Br. foetida (Gatrostomie), 2 Lungenembolie (Ulcus ventr. perf. und Jejunostomie).

Auf 1806 Äthernarkosen kamen also 96 Lungenkomplikationen = 5,3 Proz. und zwar

47 Bronchitiden	= 2,6	Proz.
15 Brpn.	= 0,83	„
10 kruppöse Pn.	= 0,55	„
3 embol. Pn.	= 0,16	„
4 hypostat. Pn.	= 0,22	„
3 Lungeninfarkte	= 0,16	„
4 Lungenembolien	= 0,22	„
2 Lungenabszesse	= 0,11	„
1 Lungengangrän	= 0,055	„
3 Verschlechterungen alt. Tuberk.-Processe	= 0,16	„
4 Pleuritiden	= 0,22	„

Um nun diejenigen Lungenkomplikationen zu finden, die in direktem Zusammenhang mit der Narkose und Operation gebracht werden können, habe ich von den obenstehenden abgezogen die embolischen Lungenkomplikationen, die lymphatischen nach Peritonitis, die reinen Sektionsbefunde, die Lungenerkrankungen, die später als nach 3 × 24 Stunden auftraten und die Aspirationspneumonien bei Operationen in der Mundhöhle. Es bleiben dann noch 58 Lungenerkrankungen, also etwa die Hälfte der Lungenerkrankungen überhaupt, übrig = 3,2 Proz.

Darunter befinden sich:

39 Br.	= 2,0 Proz.	(i. g. 2,6 Proz.)
10 Brpn.	= 0,55 „	(„ „ 0,83 „)
5 kruppöse Pn.	= 0,27 „	(„ „ 0,55 „)
2 hypostat. Pn.	= 0,11 „	(„ „ 0,22 „)
1 Lungengangrän	= 0,055 „	(„ „ 0,055 „)
1 Tuberk.	= 0,055 „	(„ „ 0,16 „)

Relativ am meisten beteiligt sind also Bronchitis, Bronchopneumonie und Lungengangrän.

Interessant wird es sein, zu sehen, in welchem Verhältnis die Lungenkomplikationen bei Operationen vorkamen, die mit Eröffnung des Peritoneums einhergehen (inkl. Hernien) und solchen, die das Peritoneum unberührt lassen. Bei ersteren (600 Operationen) fanden sich 68 Lungenkomplikationen = 11,3 Proz., speziell Pneumonien 23 = 3,83 Proz.; bei letzteren (1206 Operationen) 28 Lungenkomplikationen = 2,3 Proz., speziell Pneumonien nur 9 = 0,75 Proz.

In Narkose mit Billrothscher Mischung oder Kombination von Chloroform und Äther wurden 744 Operationen ausgeführt.

31 Operationen an den oberen Extremitäten, darunter 1 mal Br.

117 Operationen an den unteren Extremitäten (inkl. Hüfte); dabei 2 Br., 1 Brpn., 2 Tuberk., 1 eitrig. fibrinöse Pleuritis.

34 Operationen am Rumpf, dabei ein Fall von mehrmaliger nicht tödlicher Lungenembolie bei pyog. Allgemeininf., 35 Tage nach Incision in der Lumbalgegend.

9 Mammaamputationen, ohne Lungenkompl.

209 Operationen an Hals und Kopf, dabei 4 Br., 2 Brpn. (Operation eines Sarkoms der Schädelbasis, Exstirpation carcin. Halsdrüsen).

119 Operationen in der Mundhöhle, dabei 10 Br., 8 Brpn., 1 Lungenabszeß.

7 Sect. altae, dabei 1 Br.
11 Nierenoperationen, dabei 1 Br.
34 Operationen an den äußeren Genitalien und in der Peritonealgegend, dabei 2 Br.
33 Appendicitisoperationen im anfallfreien Stadium, dabei 2 Brpn., 5 embol. Lungeninfarkt, 1 Tuberk.
6 Appendicitisoperationen im Anfall, dabei 1 Br.
6 Operationen von Peritonealabszessen, darunter 1 Br., 1 kruppöse Pn,
43 Operationen freier Hernien, dabei 6 Br., 2 Brpn.
7 Operationen incarcerierter Hernien, dabei 1 Brpn., bei pyogener Allgemeininf.
18 Gastroenterostomien, dabei 2 Br., 1 Brpn.
14 Operationen an der Leber und Gallenwegen, dabei 1 Br.
5 Resektionen am Magen, dabei 1 beiderseitige Brpn. mit rechtseitiger Gangrän und jauchiger Br., 1 embol. Pn. und 1 kleine Lungenembolien.
5 Amputationen und Resektionen am Rektum ohne Lungenkompl.
36 sonstige Operationen mit Eröffnung des Peritoneums, dabei 4 Br., 1 kruppöse Pn. bei Peritonitis purulenta nach Anlegung einer Witzelschen Fistel, 1 Brpn. (Resektion flex. sigmoid. und Kolostomie wegen Volvolus der Flexur), 1 miliare pneumonische Herde nach zirkulärer Gangrän und allgemeiner Peritonitis bei Volvolus der Flexur, 1 Pleuritis exsudativa sinistr. und seropurulenta dext. nach Laparotomie und Drainage bei Pancreatitis purul.

Auf 744 Narkosen mit Billrothscher Mischung oder Kombination von Chloroform und Äther kamen also 72 Lungenkomplikationen = 9,8 Proz., also fast doppelt so viele wie bei Äther. Der Grund hierfür liegt aber in dem verschiedenen Krankenmaterial; denn die gemischte Narkose wurde meist bei solchen Patienten angewandt, die schon vorher an Lungenerkrankungen litten (Bronchitis, Emphysem usw.); außerdem gelangte sie besonders bei Operationen in der Mundhöhle zur Anwendung, nach denen die relativ meisten Erkrankungen eingetreten sind. Die Beteiligung der einzelnen Lungenerkrankungen siehe Tabelle (hinten).

In direktem Zusammenhang mit Narkose und Operation können gebracht werden 36 Lungenerkrankungen = 4,6 Proz. (ca. die Hälfte), und zwar folgende:

27 Br.	= 3,6	Proz.	(i. g.	4,6	Proz.)
5 Brpn.	= 0,67	„	„ „	2,3	„
1 Lungengangrän	= 0,14	„	„ „	0,14	„
3 Tuberk.	= 0,4	„	„ „	0,4	„

Wenn man die Bauchoperationen (inkl. Hernien) denjenigen ohne Verletzung des Peritoneums gegenüberstellt, so erhält man folgendes Resultat: Bei ersteren (173 Operationen) 35 Lungenkomplikationen = 20,0 Proz., speziell Pneumonien 12 = 6,9 Proz.; bei letzteren (571 Operationen) 37 Lungenkomplikationen = 6,0 Proz., speziell Pneumonien 11 = 2,0 Proz. Läßt man die Operationen in der Mundhöhle fort, so stellen sich die Zahlen sogar folgendermaßen dar: 20,0 Proz. resp. 6,9 Proz. gegenüber: 3,3 Proz. resp. 0,5 Proz.

In Chloroformnarkose wurden 532 Operationen ausgeführt:

33 Operationen an den oberen Extremitäten ohne Lungenkompl.

69 Operationen an den unteren Extremitäten ohne Lungenkompl.

31 Operationen am Rumpf, ohne Lungenkompl.

17 Mammamputationen, ohne Lungenkompl.

77 Operationen an Hals und Kopf, dabei 1 Brpn. nach Ösophagotomie.

67 Operationen in der Mundhöhle, dabei 1 Br., 2 Brpn., 1 kruppöse Pn. rechts mit Pleuritis exsudativa links.

7 Sect. altae ohne Lungenkompl.

8 Nierenoperationen ohne Lungenkompl.

25 Operationen an den äußeren Genitalien und in der Peritonealgegend ohne Lungenkompl.

35 Appendicitisoperationen im anfallfreien Stadium, dabei 1 Br., 1 Tuberk.

22 Appendicitisoperationen im Anfall, dabei 1 Brpn.

3 Operationen von Peritonealabszessen ohne Lungenkompl.

40 Operationen freier Hernien, dabei 2 Brpn., 1 embolische Pneumonie.

7 Operationen incarcerierter Hernien, dabei 1 Brpn., 1 kruppöse Pneumonie.

20 Gastroenterostomien, dabei 1 Brpn.

7 Operationen an den Gallenwegen, dabei 1 Brpn.

6 Resektionen am Magen, dabei 2 kruppöse Pneumonien.

7 Amputationen und Resektionen des Rektums, dabei 1 Br., 1 hypostat. Pneumonie.

51 sonstige Bauchoperationen, dabei 3 Br., 2 embol. Infarkte.

Auf 532 Chloroformnarkosen kamen also 24 Lungenkomplikationen = 4,5 Proz. Die Beteiligung der einzelnen Lungenerkrankungen siehe Tabelle. In direktem Zusammenhang mit der Narkose und Operation können hiervon 10 Lungenerkrankungen = 1,9 Proz. gebracht werden und zwar:

4 Br.	= 0,75 Proz.	(i. g. 1,7 Proz.)
4 Brpn.	= 0,75 „	„ „ 1,3 „
1 kruppöse Pn.	= 0,18 „	„ „ 0,58 „
1 Tuberk.	= 0,18 „	„ „ 0,18 „

Auf 198 Bauchoperationen (inkl. Hernien) kamen 18 Lungenerkrankungen = 9,0 Proz., spez. Pneumonien 8 = 4,0 Proz. Auf die Operationen ohne Eröffnung des Peritoneums (334), entfallen 6 Lungenkomplikationen = 1,8 Proz., spez. Pneumonien 4 = 1,2 Proz.

Wenn man die verschiedenen Lungenerkrankungen bei den einzelnen Narkoticis untereinander vergleicht und die Gesamtzahl der Lungenerkrankungen nach sämtlichen Operationen berechnet, so erhält man folgendes Bild:

Lungenerkrankung	Äther (1806 Operationen)	Äther und Chloroform (744 Oper.)	Chloroform (532 Oper.)	Gesamtoperationen 3082.
Br.	47 = 2,6 %	36 = 4,6 %	9 = 1,7 %	92 = 3,0 %
Brpn.	15 = 0,83 „	19 = 2,4 „	7 = 1,3 „	41 = 1,33 „
Kruppöser Pn.	10 = 0,55 „	2 = 0,27 „	3 = 0,57 „	15 = 0,48 „
Hypost. Pn.	4 = 0,22 „	—	1 = 0,18 „	5 = 0,16 „
Embol. Pn.	3 = 0,16 „	1 = 0,14 „	1 = 0,18 „	5 = 0,16 „
Embol. Infarkt.	3 = 0,16 „	5 = 0,67 „	2 = 0,37 „	10 = 0,32 „
Lungenembolie	4 = 0,22 „	2 = 0,27 „	—	6 = 0,2 „
Abszeß	2 = 0,11 „	1 = 0,14 „	—	3 = 0,1 „
Gangrän	1 = 0,055 „	1 = 0,14 „	—	2 = 0,063 „
Tuberk.	3 = 0,16 „	3 = 0,4 „	1 = 0,17 „	7 = 0,23 „
Pleuritis	4 = 0,22 „	2 = 0,27 „	—	6 = 0,2 „
Summa	96 = 5,3 %	72 = 9,8 %	24 = 4,5 %	192 = 6,23 %
In direktem Zusammenhang mit Narkose (und Operat.)	58 = 3,2 %	36 = 4,6 %	10 = 1,9 %	104 = 3,4 %

Die geringste Prozentzahl weist das Chloroform auf, besonders bei den Lungenerkrankungen, die in direktem Zusammenhang mit der Narkose und Operationen stehen.

Lungenkomplikationen nach

	Bauchoperationen inkl. Hernien	Anderen Operationen
Äther	11,3 %, Pn. 3,83 %	2,3 %, Pn. 0,75 %
Äther und Chlorof.	20,0 „ „ 6,9 „	6,5 „ „ 2,0 „
Chloroform . . .	9,0 „ „ 4,0 „	1,8 „ „ 1,2 „
Gesamtoperationen	13,4 %, Pn. 4,91 %	3,5 %, Pn. 1,32 %

Diese Tabelle zeigt außer dem Überwiegen der Lungenerkrankungen nach Bauchoperationen, daß die Zahl der Lungenkomplikationen überhaupt und auch der Pneumonien bei Chloroform unter dem arithmetischen Mittel bleibt. — Von der Gesamtzahl der Bauchoperationen fanden sich in 4,91 Proz. der Fälle Pneumonien. Zum Vergleich führe ich die Zahlen einiger Autoren an: Czerny fand 3,9 Proz. Pneumonien nach Laparotomien, Kümmell 2,5 Proz., Trendelenburg 5 Proz., Henle 8,0 Proz., Kausch 2,4 Proz., Bibergeil 3,5 Proz., Gebele 6,43 Proz., Chlumsky 2,9 Proz., Gottstein (bei Chloroform) 1895/96 5 Proz., 1896/97 4,2 Proz., 1897/98 3,6 Proz., Krönlein (bei Äther) 0,56 Proz.

Von großem Einfluß zeigten sich vorher bestehende Erkrankungen der Lunge. Von den 192 Patienten, die an postoperativen Lungenkomplikationen erkrankten, litten 53 vorher an Bronchitis, Lungenemphysem oder Tuberkulose der Lungen, also mehr als der vierte Teil, wenn man die embolischen Prozesse abzieht, sogar 31 Proz.

Auffallend stark war die Beteiligung der Männer gegenüber den Frauen. Von ersteren erkrankten 141, von letzteren 51, was wohl zum größten Teil mit dem eben erwähnten Umstande zusammenhängen mag, da Männer wegen der Art ihrer Beschäftigung, besonders bei hiesigem Klima, durch Tabak und Alkohol mehr an Bronchitiden leiden an Frauen.

Wie in den anderen mitgeteilten Statistiken fand ich auch ein bedeutend häufigeres Vorkommen der Lungenkomplikationen auf der rechten Seite. Während aber Henle keinen Einfluß der Jahres-

zeit erkennen konnte, sah ich deutlich eine Zunahme der Lungenerkrankungen im Winter 1904.

Von den 3082 Operierten starben 158 = 3,2 Proz. Dabei waren Lungenkomplikationen die Todesursache oder spielten wenigstens mit eine Rolle, abgesehen von reiner Bronchitis, in 45 Fällen = 1,1 Proz. sämtlicher Operationen und 45 Proz. der Lungenkomplikationen (von den 192 Lungenkomplikationen sind die 92 Bronchitiden dabei wieder abgerechnet).

Bei 44 von den 45 Todesfällen wurde die Diagnose der Lungenkomplikation durch die Sektion sichergestellt. Wenn wir die Mortalität der Pneumonien allein berechnen, so kommen auf die 61 Pneumonien 32 Todesfälle, also eine Mortalität von 54 Proz. Die Mortalität durch Pneumonie bei den gesamten Operationen beträgt demnach 1 Proz. (die Morbität 2 Proz.).

Schwere Erkrankungen des Herzens wurden in den 44 obduzierten Fällen 7 mal gefunden, Peritonitis purulenta (allgemeine und umschriebene) 18 mal. (8 Brpn., 1 Brpn. mit Pl. exs., 1 Gangrän mit Brpn., 1 Aspirat-Pn., 1 hypostat. Pn., 3 kruppöse Pn., 2 Pleur. pur., 1 Lungenembolie.) [1])

Bei Berücksichtigung des Alters ergab sich folgendes:

Es erkrankten im Alter von

2 Monaten	bis	15	Jahre	36,	davon	starben	3 =	8,3	Proz.
15 Jahre	„	25	„	20	„	„	4 =	20	„
25 „	„	35	„	21	„	„	4 =	19	„
35 „	„	45	„	38	„	„	5 =	13	„
45 „	„	55	„	35	„	„	12 =	34	„
55 „	„	65	„	23	„	„	11 =	47	„
65 „	„	75	„	17	„	„	6 =	35	„
75 „	„	85	„	2	„	„	0 =	0	„

Nicht unerwähnt will ich lassen, daß unter den wenigen Fällen, die ohne Operation starben und obduziert wurden, 4 mal Brpn., 1 mal kruppöse Pn., 1 mal hypostatische Pneumonie, 1 mal embolischer Lungeninfarkt, nur 1 mal Lungenembolie gefunden wurde.

Schließlich teile ich noch die Lungenerkrankungen nach Lumbal- oder Lokalanästhesie mit. — In Lumbalanästhesie wurden

---

1) Peritonitis ohne Lungenkomplikation (abgesehen von Hyperämie der Lungen und agonalem Ödem) fand sich in 27 tötlich verlaufenden Fällen. 17 von diesen wurden seziert, bei den übrigen 10 wurden im Leben keine Lungenveränderungen nachgewiesen.

88 Operationen ausgeführt. Auf 17 mit Eröffnung des Peritoneums kam 1 mal Bronchitis und 1 mal hypostatische Pneumonie. Auf die übrigen 71 Operationen kamen ebenfalls 2 Komplikationen, 1 embolischer Infarkt und 1 tödliche Lungenembolie, beide nach Sectio alta.

Unter Lokalanästhesie wurden 78 Operationen ausgeführt. Bei 9 Operationen mit Eröffnung des Peritoneums fand sich 1 mal Bronchitis, 1 mal Bronchopneumonie, beide nach incarcerierten Hernien, 1 mal frische Thromben in den Arterienästen des rechten unteren Lungenlappens. Bei den übrigen 69 Fällen kamen 4 Lungenkomplikationen vor, 1 mal Bronchitis, 1 mal Aspirationspneumonie, 1 mal embolische Pneumonie bei Phlegmone der Corpora cavernosa penis und 1 mal Lungenembolie.

Literaturverzeichnis.

1. Albanus, Thrombosen und Embolien nach Laparotomien. Bruns' Beiträge, Bd. 40.
2. Bibergeil, Über Lungenkomplikationen nach Bauchoperationen. Langenbecks Arch., Bd. 78.
3. v. Bramann, Zentralblatt für Chirurgie. 1898.
4. Chapmann, Postoperative Pneumonia with experiments etc. Hildebrandts Jahrbücher. 1904.
5. Eisenberg, Über die Entstehung von Pneumonien nach Operationen, insbesondere nach Laparotomien. Diss. Leipzig 1906.
6. Fischer und Levy, Zwei Fälle von incarc. gangrän. Hernie mit komplizierenden Bronchopn. Bakt. Untersuchung. Deutsche Zeitschr. f. Chir., Bd. 32.
7. Gerulanos, Lungenkomplikationen nach operativen Eingriffen. Deutsche Zeitschr. f. Chir., Bd. 57.
8. Gottstein, Erfahrungen über lokale Anästhesie in der Breslauer chirurgischen Klinik. Langenbecks Archiv, Bd. 57.
9. Gunning, Pneumonien in der Klinik von Krönlein. Bruns' Beiträge, Bd. 28.
10. Hahn, Über das Wesen und die Ursache der im Anschluß an die Narkose auftretenden Lungenentzündungen. Diss. Leipzig 1899.
11. Henle, Über Pneumonie und Laparotomie. Verhandlungen der Deutschen Gesellschaft für Chirurgie, XXX.
12. Hennicke, Vergleichende Untersuchungen über die Gefährlichkeit der gebräuchlichen Inhalationsanästhetica. Diss. Bonn 1895.
13. Hölscher, Experimentelle Untersuchungen über die Entstehung der Erkrankungen der Luftwege nach Äthernarkosen. Langenbecks Archiv, Bd. 57.
14. Hofmann, C., Über die einzelnen Phasen der Betäubung zu Beginn der Narkose. Zentralblatt f. Chirurgie. 1903.

15. Derselbe, Die moderne Äthernarkose. Münchner med. Wochenschr. 1903, Nr. 46.
16. Kelling, Lungenentzündungen nach Laparotomie. Verhandlungen der Deutschen Gesellschaft für Chirurgie, XXXIV.
17. Derselbe, Zur Frage der Pneumonien nach Laparotomie in der Nähe des Zwerchfells. Münchner med. Wochenschr. 1900, Nr. 34.
18. Kraske, Über Beckenhochlagerung und ihre Gefahren. Langenbecks Arch., Bd. 71.
19. Lexer, Lehrbuch der allgemeinen Chirurgie, Bd. I.
20. v. Lichtenberg, Experim. Beitrag zur Frage der Entstehung der Pneumonien nach Narkosen. Münchner med. Wochenschr. 1906.
21. Longhard, Beiträge zur Äthernarkose. Münchner med. Wochenschr. 1903, Nr. 24.
22. Mikulicz, Die Methoden der Schmerzbetäubung und ihre gegenseitige Abgrenzung. Langenbecks Archiv, Bd. 64.
23. Derselbe, Chloroform oder Äther? Berliner klin. Wochenschr. 1894, Bd. 46.
24. Pfannenstiel, Über die Vorzüge der Äthernarkose. Hildebrandts Jahrbücher. 1903.
25. Pietrzikowski, Beziehungen der Lungenentzündungen zum eingeklemmten Bruch. Verhandlungen der Deutschen Gesellschaft für Chirurgie, XVIII.
26. Poncet, A propos de la chloroformisation et de l'ethérisation. Hildebrandts Jahrbücher. 1902.
27. Poppert, Über einen Fall von Äthertod infolge Lungenödem. Deutsche med. Wochenschr. 1894, Nr. 37.
28. Derselbe, Experimentelle und klinische Beiträge zur Äthernarkose und Ätherchloroformmischnarkose. Deutsche Zeitschrift f. Chirurgie, Bd. 67.
29. Snel, Immunität und Narkose. Berliner klin. Wochenschr. 1903, Nr. 10.

V.

Aus dem Allgemeinen Krankenhaus St. Georg in Hamburg.
(Oberarzt: Dr. Wiesinger.)

Über subkutane Luxationen des Talus mit besonderer Berücksichtigung der blutigen Repositionsmethode.

Von

Dr. **Schlagintweit**,
früherer Sekundärarzt, jetzt leitender Arzt des Ambulatoriums Eppendorf.

(Mit Tafel I.)

In den letzten 6 Jahren sind auf der chirurg. Abteilung des Allgemeinen Krankenhauses St. Georg in Hamburg bei einer Durchschnittsbelegzahl von 350 Betten 4 Fälle von Luxatio tali zur Beobachtung gekommen, welche sowohl durch ihre Seltenheit als auch durch ihren günstigen Ausgang besonderes Interesse bieten dürften. Sind die Luxationen des Talus als solche schon als äußerst seltene Luxationen zu bezeichnen, es fand z. B. Krönlein unter 400 Luxationen nicht eine Verrenkung des Talus, so sind gerade diese 4 folgenden Fälle im besonderen als außergewöhnliche zu bezeichnen. Zunächst mögen die in unserem Röntgen-Institut (Dr. Albers-Schönberg) angefertigten Bilder und die Krankengeschichten der 3 Patienten folgen.

Fall 1. Patient kam am 6. IV. 1906 auf mit den Erscheinungen einer schweren Verletzung des rechten Fußes in der Gegend des Fußgelenkes. Anamnestisch gab der Patient an, daß er beim Ausladen von Teersäcken beschäftigt gewesen sei. Ein Teil der Ladung war bereits gelöscht, als der Patient hoch oben auf der noch im Leichter befindlichen Ladung sitzend das Gleichgewicht verlor und in den leeren Teil des Leichters stürzte. Während er mit dem linken Fuß sofort fest auf den Boden kam, kippte er mit dem rechten Fuß um und hatte das Gefühl, daß der Fuß gebrochen sei. Er konnte wegen der heftigen sofort auftretenden Schmerzen den Fuß nicht mehr ansetzen und wurde wegen Unterschenkelbruchs mittels Krankenwagens dem Krankenhause zugeführt.

Bei der äußeren Besichtigung des Fußes bot derselbe das Bild einer schweren, dicht vor der Durchspießung der Weichteile stehenden Fraktur. Der Fuß war geschwollen, die Haut livide verfärbt und nach der inneren Seite des Fußes gerichtet, so daß der Fuß in leichter Varusstellung fixiert war. Die Schmerzhaftigkeit des Fußes bei leichter Berührung war so erheblich, daß eine genaue Untersuchung ohne weiteres nicht möglich war. Beifolgende stereoskopische Aufnahme zeigt den Stand des Fußes vor der Reposition sehr deutlich (s. Taf. I, Fig. 1). Unter Narkose fühlte man auf der Kleinzehenseite des Fußes deutlich den Malleolus externus weit vorragend und medialwärts vor diesem einen anderen Körper, der dem Gelenkkopf des Talus ähnlich geformt, sich deutlich abtasten ließ. Passive und aktive Bewegungen waren auch in Narkose unmöglich. Aus diesem Befunde wurde die Möglichkeit, daß es sich um eine isolierte Luxation des Talus, und zwar eine subkutane Luxation, bei welcher der Talus völlig sich um seine Achse gedreht habe, handeln konnte, angenommen, eine Ansicht, die durch die sofort mit Röntgenstrahlen vorgenommene Untersuchung bestätigt wird (Taf. I, Fig. 2). Die Reproduktion des Röntgenbildes zeigt nun, daß es sich im vorliegenden Falle um eine totale Luxation des Talus handelte. Die Luxation war derart erfolgt, daß der Talus sich um seine sagittale Achse gedreht hatte und zwar so, daß die obere Gelenkfläche des Talus, d. h. die Gelenkfläche des Talocruralgelenks nach unten auf dem Calcaneus zu liegen gekommen war, während die Gelenkfläche zwischen Talus, Calcaneus und Os naviculare nach oben der Tibia und Fibula zugekehrt lag. Die unter der Haut zu fühlende, als Gelenkfläche anzusprechende Vorwölbung entsprach dem umgekehrten Taluskopf.

Verschiedene Versuche, die Luxation auf unblutige Weise in Narkose zu reponieren, mißglückten und so entschlossen wir uns in Anbetracht der üblen Folgen, die ein nicht reponierter Talus für die Funktionsfähigkeit des Fußgelenks nach sich bringt, auf blutige Weise die Luxation zu reponieren. Zu diesem Zweck wurde ein Schnitt über den zu fühlenden Taluskopf zwischen den Streck- und Beugesehnen gemacht. Nachdem die Sehnen beiderseits seitwärts abgezogen waren, konnte der Kopf des Talus freigelegt werden. Wie schon im Röntgenbild zu erkennen war, war der ganze Talus um seine sagittale Achse gedreht und etwas nach außen verschoben. Der Bandapparat des Talocruralgelenks sowie des vorderen und hinteren Fußgelenks war gänzlich zerrissen. Die Reposition des Talus gelang mittels Kugelzange bei stark plantar und auswärts rotiertem Fuß ohne besondere Schwierigkeit. Nach erfolgter Reposition wurde der Versuch gemacht, die noch erhaltenen Bänder durch Naht wieder zu vereinigen, ein kleiner Docht von 1 proz. Isoformgaze wurde in die Wunde gelegt und nach Vernähung der Wunde der Fuß in seine richtige Lage mittels Gipsverbandes fixiert. Das Röntgenbild (s. Taf. I, Fig. 3), das sofort nach der Operation angefertigt wurde, zeigt deutlicher wie es mit Worten ausgeführt werden könnte, wie schön es gelungen ist, in diesem Falle durch die Operation eine völlige Reposition bei dieser Verletzung zu erzielen.

Der Heilverlauf war zunächst ein sehr guter, nach 8 Tagen wurde der Gipsverband entfernt, die Wunde war per primam verheilt. Auf der Haut befand sich noch die durch den Druck hervorgerufene oberflächliche

Nekrose in Demarkierung begriffen. Die Beweglichkeit im Talocruralgelenk ist sehr gut.

Fall 2. In diesem Fall handelt es sich um eine Luxation des Talus nach vorne außen, der dadurch kompliziert ist, daß es sich zu gleicher Zeit um eine Luxation des Malleolus externus und eine Fraktur der Fibula im unteren Drittel handelt.

Die Patientin kam 7. IV. ins Krankenhaus und gab an, sie sei im Wortwechsel mit einer anderen Frau gestoßen worden und dann zu Boden gefallen, mit dem rechten Fuß sei sie irgendwo hängen geblieben, aber wie der Vorgang gewesen sei, wisse sie nicht. Zunächst hatte sie nur das Gefühl, daß mit dem Fuß irgend etwas passiert sei; sie versuchte aufzustehen, konnte jedoch nicht auftreten, weil sie bemerkte, daß sie keinen Halt im rechten Fuß hatte, daß er vielmehr schlaff herabhing, darnach seien heftige Schmerzen aufgetreten. Aus diesem Grunde kam Patientin sofort ins Krankenhaus. Der objektive Befund bei der Patientin war folgender: Der Fuß ist stark plantar flektiert und in dieser Stellung federnd fixiert, jede Bewegungsfähigkeit im rechten Fußgelenk ist aufgehoben. Am unteren Ende der Fibula ist deutlich eine Fraktur nachweisbar, während am Malleolus externus eine Fraktur nicht festzustellen ist. Bei genauer Untersuchung der verletzten Extremität, welche bei der äußerst verständigen Patientin ohne Mühe gelingt, fühlt man sehr deutlich den luxierten Taluskopf durch die Haut durch. Die Weichteile in der Umgebung der Verletzung sind auch in diesem Falle livide verfärbt. Das Röntgenbild zeigte, daß es sich im vorliegenden Falle um eine Fraktur der Fibula, wie auch klinisch nachweisbar war, ferner um eine Absprengung des untersten Stückes des Malleolus externus handelte, daß ferner der Talus nach vorn luxiert war und zwar nach vorn und außen, so daß der Talus fast völlig quer stand. Taf. I, Fig. 4 versucht diese Stellung des Talus im Röntgenbild zu zeigen. Bei der Operation war der Befund folgender: Die Verbindung zwischen Talus, Fibula und Tibia ist völlig gelöst, man sieht direkt auf die obere Gelenkfläche des Talus. Ferner ist der Talus aus seiner Gelenkverbindung mit dem Os naviculare ausgelöst und steht über den Os cuboideum.

Auch in diesem Falle wurde in Narkose unter kräftigem Zuge der Versuch gemacht, die Fraktur in möglichst gute Stellung zu bringen, sowie den Talus zu reponieren. Während der erste Zweck, die Malleolen und die Fraktur in die richtige Stellung zu bringen, leicht gelang, blieb leider der Wunsch, den Talus zu reponieren, unerfüllt. Aus diesem Grunde wurde auch in diesem Falle die blutige Reposition versucht und mit demselben Erfolg wie im Falle 1. Nach Freilegung des Talus und Mobilisierung der Beugesehnen, die in diesem Falle das Hindernis bildeten, gelang es leicht, den Talus zu reponieren. Die weitere Behandlung entsprach Fall 1. Die Patientin, die vor der Reposition äußerst heftige Schmerzen im Fußgelenk äußerte, ist seit der Reposition absolut schmerzfrei geblieben.

Fall 3. Dieser Fall sei deshalb eingefügt, weil es sich hier um eine seltene Luxation handelt, die unblutig reponiert ist. Es handelte sich um eine Luxatio pedis sub talo, bei der der Talus ebenfalls aus vielen Gelenk-

verbindungen gelöst, ein Teil der Gelenkbänder zerrissen und der Talus in seinen Ernährungsbedingungen wesentlich beeinträchtigt war. (Eine genaue Beschreibung des Falles gab Bertelsmann in der Deutschen Zeitschrift für Chirurgie, Bd. 69.) Das Krankenlager des Patienten war, um das kurz anbei zu bemerken, ebenso langdauernd, wie das des vorher geschilderten operierten Falles; es währte 8 Wochen und machte ebenfalls eine mediko-mechanische und orthopädische Behandlung nötig. Hier handelte es sich um eine Luxatio pedis sub talo. Anamnestisch ist folgendes zu erwähnen: Der Patient verunglückte beim Turnen, indem er vom Bock abspringend auf die Zehenspitzen sprang, dabei den Halt verlor und mit dem rechten Fuß nach einwärts umkippte. Er fiel sofort um und fühlte einen heftigen Schmerz im Fuß, der es ihm unmöglich machte, aufzustehen.

Befund: Es handelt sich um einen kräftig entwickelten Menschen mit gesunden inneren Organen.

Der rechte Fuß wird fixiert gehalten und kann aktiv nicht bewegt werden. Es besteht eine supinative Spitzfußstellung, der äußere Fußrand ist leicht konvex, der innere leicht konkav gestaltet. Der innere Knöchel ist verstrichen, der äußere tritt scharf hervor. Die Fußgelenksgegend ist in geringem Maße ödematös geschwollen. Auffallend ist ferner eine Verlängerung der Ferse, jedoch ist dabei die Achillessehne nicht straff gespannt, sondern macht einen kleinen nach hinten offenen Bogen.

Bei der Betastung ist die Gegend des inneren Knöchels ausgesprochen empfindlich, des äußeren jedoch fast gar nicht. Auf dem Fußrücken fühlt man dicht an dem schlecht durchzutastenden unteren Tibiaende einen knöchernen, scheibenartigen Vorsprung, der als Taluskopf angesprochen wird. Der Talus ist luxiert und reitet auf der lateralen Oberfläche des Os naviculare. Bei passiven Bewegungen vermag man im Fußgelenk fast schmerzlos Bewegungen in beschränktem Maße auszuführen.

Das im Anschluß an diese Untersuchung aufgenommene Röntgenbild bestätigt die vor der Röntgenuntersuchung gestellte Wahrscheinlichkeitsdiagnose: Luxatio pedis sub talo.

In dem stereoskopisch aufgenommenen Röntgenbild (s. Taf. I, Fig. 5) sieht man ganz genau

1. daß das Talocruralgelenk in normaler Weise erhalten ist;

2. daß der Taluskopf nach außen und vorn verschoben, demnach der Fuß nach unten und innen luxiert ist. Man kann feststellen, daß der Taluskopf auf der Gelenkgegend zwischen Os naviculare und Cuboideum reitet und daß er zirka um die halbe Achse des Naviculare nach vorn und außen gerückt ist;

3. von einer etwaigen Fraktur ist nichts zu sehen. Die Diagnose: Luxatio pedis sub talo ist also bestätigt und unter Chloroformnarkose gelingt es, bei kräftigem Zuge am Fuße den Talus von seiner Unterlage abzuheben und der Fuß federt von selbst in seine normale Lage hinein. Der erste Versuch, durch Zug an der Ferse und Druck auf den Taluskopf die Einrenkung zustande zu bringen, führte nicht zum Ziel. Taf. I, Fig. 6 zeigt die Stellung des Fußes nach der Reposition. Die Nachbehandlung war genau dieselbe wie im Falle 2.

Ein vierter Fall von Luxatio pedis sub talo kam im Laufe Juli dieses Jahres bei uns zur Beobachtung. Hier war ein Fehltritt auf das Trittbrett

eines bereits in Fahrt befindlichen Vergnügungszuges das auslösende Moment zu dieser seltenen Luxation und auch hier gelang es unter Narkose, die Reposition des luxierten Talus (wie in Fall 3) zu erreichen und eine völlige Herstellung der Funktion des Fußgelenkes nach 6 Wochen zu erzielen. Der Pat. trug 8 Tage lang einen fixierenden Verband, wurde dann 7 Tage lang massiert, aktiv, passiv bewegt, nach 6 Wochen ging Pat. mit einem Stock ohne Verband.

Wir haben es also bei allen 4 Fällen mit einer Luxation des Talus zu tun, im Falle 2 mit einer Luxation des Talus und Fraktur der Malleolen, im ersten Falle mit einer Doppelverrenkung des Talus nach Malgaignes Bezeichnung, weil im Gegensatz zur Luxatio pedis sub talo bei dieser Art der Verrenkung der Talus aus allen seinen Verbindungen gelöst, vollständig um 180° gedreht war.

Daß bei dem gerade in dem Bezirke des Krankenhauses St. Georg in Hamburg sehr großen Unfallmaterial so selten derartige Verletzungen wie Luxationen des Talus zu verzeichnen sind, bestätigen die Angaben Krönleins. Bei unserem großen Unfallsmaterial waren es in der Zeit von 6 Jahren nur 4 Fälle reiner Talusluxation.

Was den Mechanismus betrifft, der zum Zustandekommen dieser Art Verletzung nötig ist, so sind bestimmte Angaben hierüber nicht vorhanden. Versuche an der Leiche, die Verletzung hervorzubringen, sind bislang, soweit mir die Literatur zugänglich, nicht geglückt. Nach Henke wird der Talus durch eine forcierte Plantar- oder Dorsalflexion aus seiner Verbindung mit Tibia und Fibia herausbefördert. Beim Zustandekommen der Luxation wird er dann durch eine gewaltsame Adduktion oder Abduktion aus dem Talotarsalgelenk gebettet (nach Stetter erfolgt die Luxation gerade in umgekehrter Richtung: forcierte Abduktion oder Adduktion der Dorsal- oder Plantarflexion vorausgeht).

Über den Mechanismus des Zustandekommens der Luxation in unseren 4 Fällen näheres zu sagen, bin ich nicht imstande. Die Verletzung selbst entsteht in so rascher Weise, daß die Patienten über die einzelnen Phasen des „Unfalls" gar nichts angeben können. Mit starken Schmerzen in der verletzten Extremität werden die Patienten eingeliefert und die stereotype Antwort auf alle Fragen beschränkt sich vor der Reposition nur auf die Angabe, daß die oder der Patient gefallen sei; ein Ausexaminieren der Patienten betrefft der Untersuchung dieses Unfalls ist deshalb zwecklos und gibt über den Mechanismus der Verletzung absolut keinen Aufschluß.

Der Mechanismus, der diese schwere Verletzung hervorruft, ist schwer zu erklären. Auf alle Fälle gehört zum Zustandekommen dieser Luxation die Einwirkung einer rotierenden Kraft entweder übertragen von der Tibia auf den Talus oder durch Einwirkung der Muskeln oder durch zwei einander entgegengesetzt wirkenden Kräfte.

Bii allen 4 uns zu Gesicht gekommenen Patienten handelte es sich um ein schweres Trauma, daß in dem Augenblick den Fuß traf, als der schwerere Oberkörper auf den plantarflektierten und einwärts rotierten Fuß ruhte. Der Mechanismus der Verletzung ging dann nach unserer Meinung so vor sich, daß zur Entstehung der Luxation nach der Stetteschen Ansicht hier zunächst eine forcierte Abduktion des Fußes bestand, wonach der starke Apparatus ligamentosus im Sinus tarsi zerriß und dann durch Umkippen des ganzen Körpers bei fixiert plantarwärts gerichtetem Fuß der Talus nach vorn-außen gehebelt wurde.

Für die Behandlung isolierter Talusluxationen bieten diese 4 Fälle entschieden in verschiedener Beziehung interessante Anhaltspunkte.

In den Fällen 3 und 4 handelt es sich um eine Luxatio tali, bei dem zwar die Subkutane Reposition gelang, jedoch mußte bei der schweren Verletzung mit Sicherheit der äußere Bandapparat zerrissen sein und der Talus schwer in seinen Ernährungsbedingungen gestört sein.

Im Falle 1 und 2 konnten wir uns durch die Operation im genauesten orientieren über die Schwere der Verletzung des Bandapparates. Im ersten Falle war der Talus vollständig aus allen seinen Gelenkverbindungen gelöst, völlig um 180° gedreht und alle in den Gelenkbändern verlaufenden Gefäße schwer geschädigt. Zunächst war der Verlauf außerordentlich günstig. Pat. hatte keinerlei Schmerzen, keine Temperaturen. Der Pat. war ohne Verband fähig, alle Bewegungen im Fußgelenk auszuführen ohne Schmerzen. Von einer kleinen nekrotischen Hautwunde aus bildete sich nach sechswöchentlichem fieberfreien Wundverlauf eine erysipellatöse Entzündung, die, in die Tiefe fortschreitend, zur Vernichtung des Fußgelenkes führte und nach 12 Wochen die nachträgliche Exstirpation des Talus und Tamponade des Fußgelenkes nötig machte.

Im Falle 2 konnten wir bei der Operation feststellen, daß der Talus aus seiner oberen Verbindung mit Tibia und Fibula sowie mit dem Osnaviculare gelöst war und also von diesen Gelenkflächen und Kapselbändern nicht mehr ernährt werden konnte. Trotz des

verhältnismäßig großen Eingriffes heilte der reponierte Talus ohne Störung unter aseptischen Kautelen ein.

Beide operativ behandelten Fälle zeigen, daß die Furcht vor der Nekrose des luxierten und reponierten Knochens, die die alten Autoren mit Malgaigne wegen der schlechten Ernährungsbedingungen für unabweisbar hielten, nicht berechtigt ist, sondern daß die Untersuchungen Schlatters auch in diesen Fällen sich bewährt haben und daß beide operativ behandelten Fälle beweisen, daß die Ernährungsbedingungen des Talus viel kompliziertere und vor allem viel vielseitiger sind, als man früher annehmen konnte, und deshalb die Exstirpation des isoliert luxierten Talus nur dann gerechtfertigt ist, wenn derselbe entweder völlig zersplittert ist, oder aber seine Einheilung nach erfolgter Reposition sich nicht einstellt. Selbst partielle Resektionen und Repositionen scheinen ebenfalls ganz gute funktionelle Resultate zu liefern. Ein endgültiges Resultat liegt hierüber jedoch nicht vor.

Bis jetzt sind nach einer Zusammenstellung von v. Schiemann 6 Fälle von unkomplizierten Luxationen des Talus beschrieben und zwar der erste 1891 von Bergmann, 1893 je einer von Seiler und Gärtner, 2 Fälle von Bramann und 1 Fall von Schiemann, welche auf blutige Weise reponiert sind.

Bei den von uns beobachteten Fällen subkutaner Luxation des Talus sind 2 auf unblutige Weise reponierte geheilt. 2 Fälle wurden nach operativem Eingriff zur Reposition gebracht. Von diesen ist leider bei einem Patienten die Notwendigkeit zutage getreten, den Talus nach langer Zeit (12 Wochen) infolge einer von äußerlichen Einwirkungen entstandenen Eiterung zu exstirpieren, während beim 2. operativ in Angriff genommenen Falle die Heilung prompt erfolgte und eine Restitutio ad integrum eintrat.

Wenn auch durch mißliche Umstände im ersten operativ in Angriff genommenen Fall zum Schlusse nicht der gewünschte Erfolg erzielt wurde, so beweisen doch beide, besonders der 2. Fall, daß die Ansicht Bergmanns zu Recht besteht, daß bei aseptischer Behandlung die blutige Reposition des isoliert luxierten Talus zu versuchen ist und gute Erfolge zeitigt und irreponible subkutane Luxationen des Talus nicht stets dessen Exstirpation, sondern versuchsweise dessen blutige Reposition erheischen.

(Eine genaue Beschreibung des Falles gab Bertelsmann in der Deutschen Zeitschrift für Chirurgie, Band 69).

Erklärung der Abbildungen auf Tafel I.

Fig. 1. Stellung des Fußes von Fall 1 vor der Operation.
Fig. 2. Röntgenbild der Totalluxation vor der Reposition.
Fig. 3. Röntgenbild der Totalluxation nach der Reposition.
Fig. 4. Röntgenbild von Fall 2.
Fig. 5. Röntgenbild von Fall 3 vor der Reposition.
Fig. 6. Röntgenbild von Fall 3 nach der Reposition.

Fig. 4.

Fig. 5.

Druck von Richard Hahn (H. Otto) in Leipzig.

VI.

Aus der Königsberger chirurgischen Klinik
des Prof. Dr. Erich Lexer.

Über Cava-Resektion in einem Fall von Mischgeschwulst der Nierenkapsel.

Von

Dr. M. Draudt,
Assistenzarzt.

(Mit 2 Abbildungen.)

Die Frage nach der Entstehung der sogenannten embryonalen Mischtumoren der Niere ist noch immer weiterer Klärung und eingehender embryologischer Studien bedürftig. Wenn auch die auf entwicklungsgeschichtlicher Grundlage beruhende Hypothese von Wilms, die die mesodermalen Zellen der Urnierengegend für die Entstehung derartiger Geschwülste verantwortlich macht, die Frage nach der Herkunft aller der verschiedenartigen Bestandteile in gewisser Hinsicht weiter gebracht hat, so hielt doch Wilms selbst die ganze Frage damals noch nicht für spruchreif und hat viele Gegner seiner Anschauungsweise gefunden. Auch gegenwärtig steht man noch nicht auf dem Boden einer einheitlichen Auffassung bezüglich der kindlichen Nierentumoren. Fast jeder Autor hat seine eigne Ansicht, mit der er sich mehr oder weniger einem der großen Heerlager, ob aus der Urnierenanlage oder der fertigen Niere entstanden, anschließt.

Ohne mich zunächst tiefer mit der Streitfrage nach der Geschwulstherkunft zu befassen, möchte ich im folgenden einen höchst bemerkenswerten Fall veröffentlichen, in der Annahme, daß jede derartige Mitteilung, insbesondere, wenn sie gegenüber der Mehrzahl der Beobachtungen Abweichendes enthält, nach mancherlei Seiten hin Interesse bieten kann. Der Fall kam in der Königsberger Klinik von Herrn Prof. Lexer zur Beobachtung, dem ich für freundliche Überlassung zu Dank verpflichtet bin.

Hermann D., 2 Jahre alt. Etwa seit einem Monat vor der Aufnahme zunehmende Auftreibung des Leibes. Blut soll im Urin niemals vorhanden gewesen sein.

Ziemlich kleines, sehr blasses Kind in mäßigem Ernährungszustand. Ödeme fehlen. Das Abdomen ist fast kugelförmig vorgewölbt durch einen riesigen Tumor, der die ganze rechte Bauchhälfte einnimmt und weit über die Mittellinie nach links hinüberreicht. Oben geht der Tumor direkt in die Leberdämpfung über, nach links reicht er bis zum äußeren linken Rektusrand, nach unten bis fast zur Symphyse. Die gut verschiebliche Bauchhaut zeigt stark erweiterte Venen. Der Tumor selbst ist auf der Unterlage kaum verschieblich und bewegt sich bei der Atmung nicht mit. Die Oberfläche ist glatt, die Konsistenz hart, ergibt den Eindruck undeutlicher Fluktuation. Im Urin sind Zucker und Eiweiß nicht vorhanden, im reichlichen Sediment keine Tumorbestandteile, kein Blut, reichlich Phosphate.

27. XI. Operation. Prof. Lexer. In Chloroformnarkose, die ohne Störung verlief, 20 cm langer schräger Lumbalschnitt. Nach Durchtrennung von Muskulatur und Fascien muß sogleich das Peritoneum eröffnet werden, das mit dem Tumor in den vorderen Abschnitten fest verwachsen ist und sich von ihm nicht abschieben läßt. Während der Tumor unter schrittweisem Vordringen und Zurückhalten der Därme zu lösen versucht wird, reißt die sehr morsche Masse ein, und es ergießt sich reichlich hämorrhagisch braune Flüssigkeit. Beim weiteren Vordringen nach vorne kommt man in ein eigenartig sulzig-hämorrhagisches Gewebe, das dem Tumor in großer Ausdehnung dicht anliegt und offenbar einer Blutung entspricht, die vor einigen Tagen stattgefunden zu haben scheint. Nach dem oberen Pol zu liegt der Tumor der Leber an, mit der er aber nicht verwachsen ist. Nach dem nun möglichen Herauswälzen des Tumors sieht man dicht neben der Wirbelsäule ein gut 3 cm breites blaues, bandartig zusammengedrücktes Gefäß mit dem Tumor untrennbar zusammenhängen, offenbar die Vena cava!

Da dieselbe von dem Tumor nicht zu lösen ist, wird nun mittels doppelter Umstechung ein etwa 3 cm langes Stück der Vene reseziert und der nun nur noch mit der Hinterwand festhängende Tumor nach Unterbindung einiger größerer Gefäße rasch herausgewälzt. An Stelle des Tumors wird sterile Gaze gebracht, etwa 1 Liter warme Kochsalzlösung in die Bauchhöhle gegossen und die große Wunde bis auf die Tamponöffnung durch einige durchgreifende Nähte geschlossen.

Pat. überstand die Operation, war aber in den nächsten Tagen ganz außerordentlich blaß. Es war ein merkwürdiger Anblick, beim Verbandwechsel die große, absolut blutleere Wundhöhle zu sehen, aus der auch beim Herausnehmen des Tampons kein Blutstropfen sichtbar wurde. Unter öfterem Eingießen von steriler Kochsalzlösung in die Bauchhöhle (die Nähte hatten sehr bald durchgeschnitten und die ganze Wunde lag offen da) erholte sich Pat. immer mehr. Nach etwa 8 Tagen begann eine zunächst minimale Granulationsbildung. Nach einem Vierteljahr war die ganze große Wunde vollkommen geschlossen, so daß Pat. im Ärzteverein rezidivfrei vorgestellt werden konnte. Bemerkenswert ist, daß von Anfang an niemals irgendwelche Stauungserscheinungen in den unteren Extremitäten

aufgetreten sind. Dagegen hatte sich in ganz hervorragend deutlicher Weise ein Bauchwand-Venennetz gebildet, an dem sich in erster Linie die epigastrischen Gefäße beteiligten, ein eigentliches Caput medusae fehlte.

Kaum 14 Tage nach der Vorstellung begann dann der Tumor mit unheimlicher Schnelligkeit wieder zu wachsen, an dessen erneute Entfernung nun natürlich nicht mehr zu denken war. Sehr bald war der Umfang des Leibes vor der Operation wieder erreicht und der Bauch schließlich in eine vollkommene Kugel verwandelt. Unter zunehmendem Kräfteverfall erfolgte am 2. V. 1906 der Exitus letalis.

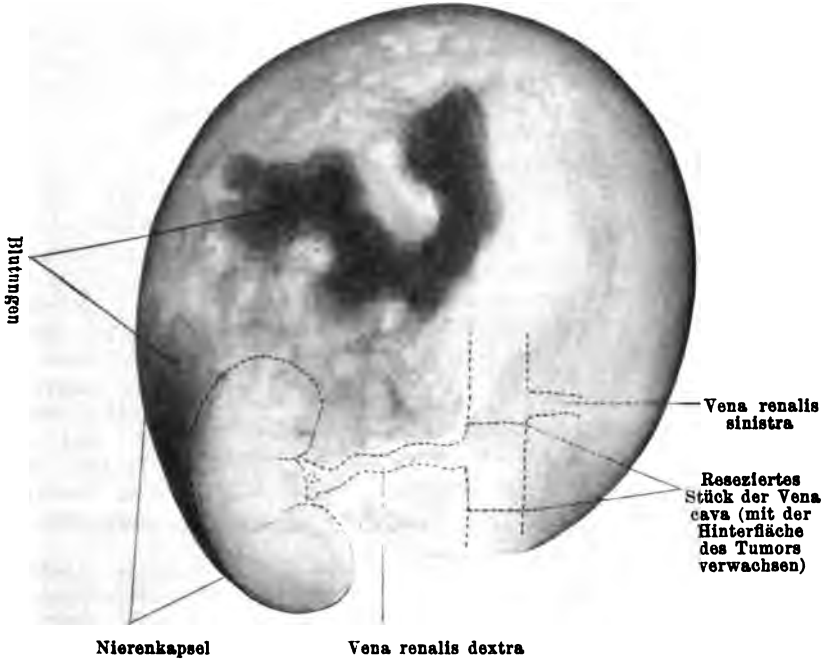

Fig. 1.

Die beiden Punkte, die ein ganz besonderes Interesse bei unserem Fall beanspruchen, die Art des Tumors einerseits und die Tatsache der Cavaresektion andererseits, erfordern, um Wiederholungen zu vermeiden, eine Zweiteilung des Stoffes. Zunächst sei also über die Natur des Tumors berichtet.

Die beigefügte Skizze mag die Lagebeziehungen des Tumors zu Niere und Kapsel sowie die ungefähre Lage der Resektionsstelle der Cava veranschaulichen helfen.

Die Untersuchung des Tumors, die zum Teil im hiesigen pathologischen Institut (Prof. Beneke) vorgenommen worden ist, forderte folgende, sehr interessante Verhältnisse zutage.

Makroskopisch ergab sich zunächst schon unmittelbar nach der Operation, daß die Niere selbst auf den ersten Blick gar nicht an der Geschwulstbildung beteiligt schien; sie sah äußerlich im wesentlichen normal aus und lag dem unteren Pol der Geschwulst nur an, oder war zum Teil in ihn hineingeschoben.

In der Länge mißt die Niere 9 cm, ihre Rinden- und Marksubstanz ist blaß, verschmälert; an den dünnsten Stellen messen beide zusammen nur 8 mm. Das Nierenbecken ist dilatiert, glatt, blaß, seine Schleimhaut verdickt. Die Nierenkapsel ist in der oberen Hälfte des Organes durch ein frisches, flaches Hämatom abgehoben; weiter nach aufwärts wird sie derber und dicker und bildet einen über kindskopfgroßen Sack, dessen Wanddicke 1—2 mm beträgt. Die Außenwand dieses Sackes ist von Fettgewebe bedeckt und ziemlich glatt. Nebennierenteile werden an derselben nicht gefunden. Die Innenfläche erscheint etwas gefeldert, der Innenwand einer Harnblase nicht unähnlich. Überall sitzt derselben ein weiches, oft hämorrhagisch infiltriertes grauweißliches Geschwulstgewebe an. Dasselbe ist markweich, sehr zerreißlich und enthält Abschnitte mit sarkomähnlichem Bau, nämlich Gefäßstränge mit grauem Sarkommantel, außerdem aber eine Anzahl sehr kleiner, praller, wasserklarer Cysten. Diese Tumormasse geht direkt in das Hämatom der Kapsel über. Das Nierengewebe ist in der Gegend des oberen Nierenpoles oberflächlich von dem Tumor ergriffen und sieht wie angenagt aus, doch dringt die Wucherung nirgends tief ins Nierengewebe ein. Die Blutgefäße des Tumors sind z. T. mit geronnenem Blut gefüllt. Alle Blutungen mit Ausnahme einer Stelle scheinen erst kürzlich entstanden zu sein.

Die rechte Nierenvene ist stark zusammengedrückt, sie ist thrombenfrei und geht spaltförmig in die Vena cava über, von der ein etwa 3 cm langes Stück an dem Präparat hängt. Auch dieses Stück ist frei von Thrombose. Die Einmündungsstelle der linken Vena renalis ist an dem resezierten Venenstück nicht mitgetroffen.

Die mikroskopische Untersuchung der Tumormassen läßt an den meisten Stellen deutlich entwickelte Drüsengänge erkennen. Dieselben bilden entweder schmale, an embryonale Tubuli recti erinnernde Gänge oder größere Gruppen engerer und weiterer Kanäle mit einem mehr oder weniger deutlichen, sehr dichtgedrängten Zylinderepithel, welches bisweilen mehrschichtig erscheint. Die Zellen sind annähernd gleich groß, ihr Protoplasma indifferent. Die Lumina der Kanäle sind relativ eng, enthalten vereinzelt kleine, hyaline Zelltrümmer und auch rote Blutkörperchen. Diese Epithelkanäle ruhen vielfach auf einem mäßig zellreichen Stroma, welches in Form schmaler Papillen zwischen den Kanälen aufsteigt, so daß Bilder wie bei einem papillären Adenom entstehen. An anderen Stellen umschließt das Stroma breitere Gruppen der Kanäle und dringt nur spärlich zwischen dieselben ein, bildet aber zwischen den Gruppen eine reichliche Spindelzellwucherung. In diesen Abschnitten finden sich vielfach frische Blutungen.

Endlich gibt es Partien, in welchen das Epithelgewebe einem kleinzelligen Rundzellengewebe aufsitzt, dessen Kerne den Epithelien so dicht ansitzen und derartig gleichen, daß eine Abgrenzung beider Formen streckenweise große Schwierigkeiten hat. Dieses zellreiche, sarkomähnliche Ge-

webe hebt sich von dem übrigen Stroma scharf ab und zeigt besondere Neigung zu Nekrose und Blutungen. In manchen Partien bildet es isoliert, ohne Drüsen, größere Abschnitte. Diese Teile gleichen dann durchaus einem kleinzelligen Sarkom und zeichnen sich auch durch ihren Reichtum an weiten Gefäßen aus.

In einem anderen Bezirk habe ich dann noch in einem vorwiegend spindelzelligen, sehr lockeren Stroma, das aber auch vereinzelt sternförmige Zellen enthält, größere oder kleinere Züge von glatten Muskelfasern gefunden, die stellenweise zu förmlichen Zöpfen oder breiten Bändern anwachsen, die sich in ganz unregelmäßiger Anordnung kreuz und quer durchflechten. Wie in dem von Vogler beschriebenen Fall, den Wilms erwähnt, erinnern die letztgenannten in ihrer breiten Ausdehnung an quergestreifte Muskelfasern, doch fehlt die Querstreifung.

In Übereinstimmung in allen wesentlichen Punkten mit den bisher über diesen Gegenstand in der Literatur niedergelegten Daten ergibt sich also aus unserer Untersuchung, daß es sich um eine in ihrer Erscheinungsweise typische embryonale Mischgeschwulst der Niere handelt.

Nach dem Ausspruch von Wilms, diese Gebilde unbedingt als einen für sich wachsenden „Privatorganismus" aufzufassen, der seine Topographie für sich besitzt, habe ich versucht, durch eine auf die verschiedensten Regionen sich erstreckende Untersuchung über die Gesamtstruktur Aufschluß zu erhalten. Außer den oben genannten habe ich aber keine anderen fremdartigen Bestandteile, wie Knorpel oder gar Knochen, finden können.

Knochen ist übrigens kürzlich zum ersten Male von Hedrén in einem derartigen Tumor gefunden worden und damit gewissermaßen eine theoretische Forderung im Sinne von Wilms erfüllt worden. Das seither stets beobachtete Fehlen von Knochen hat Wilms bekanntlich auf rein mechanische Einflüsse zurückführen wollen, indem nach ihm die zur Knochenbildung notwendigen äußeren Wachstumsbedingungen fehlen; die Möglichkeit der Entwicklung von Knochen mußte natürlich nach seiner Hypothese vorliegen. Durch das nunmehr festgestellte Vorkommen von Knochen werden meiner Auffassung nach zugleich die letzten Schwierigkeiten weggeräumt, die sich Wilms noch bei Beantwortung der Frage entgegenstellten, ob primäre Mesenchymkeime in der Tat die Mutterzellen für die Bindegewebsformationen in den Nierenmischtumoren sein können. Hedrén, der hinsichtlich der Pathogenese ausführlich auf die Hypothesen von Wilms und Busse eingeht, neigt trotzdem mehr der Birch-Hirschfeldschen Anschauung zu, wenn er auch die Entscheidung noch von weiteren embryologischen Studien abhängig machen will.

Solange noch keine sicheren Beweise vorliegen, ob man die Entstehung dieser Tumoren aus Mesenchymzellen der frühesten Fötalperiode oder aus der fertigen Nierenanlage herleiten soll, bleibt es persönliche Ansichtssache, welcher der beiden Anschauungen man sich zuwenden will. Meinem Gefühl nach entspricht am ehesten trotz der vielen entgegengesetzten Ansichten die erste Hypothese und ich stehe auf dem Boden der Wilmsschen Auffassung, wenn ich annehme, daß bei unserem Tumor sich aus einem zunächst noch undifferenzierten embryonalen Keimgewebe Bindesubstanzelemente einerseits und Bildungen epithelialer Natur andererseits entwickelt haben. Aus der Schwierigkeit, in unserem Falle epitheliale oder nichtepitheliale Elemente stellenweise mit Sicherheit zu trennen, ist jedenfalls der Schluß erlaubt, daß die einen aus den anderen entstanden sind. Hier mag man nun annehmen, wie ich es eben andeutete, daß aus einem ursprünglich embryonalen Keimlager, das durch Versprengung aus den mesodermalen Zellen der Urnierengegend als Matrix hervorging, sich Zellanhäufungen bilden, die, von mehr spindeligen Elementen umgeben, allmählich immer mehr und mehr epithelialen Charakter annehmen und sich schließlich zu vollkommenen Drüsenschläuchen heranbilden. Andere und die Mehrzahl haben die gerade umgekehrte Auffassungsweise, wenn sie Birch-Hirschfeld folgen, nach dessen Meinung die Drüsen durch atypische Wucherung zu rundzelligen Elementen werden sollen.

Der erste Anstoß zur Keimverlagerung mag in einem in frühestem Embryonalstadium erworbenen Trauma liegen. Was die Ursache des postembryonal beginnenden unbegrenzten Wachstums sein mag, ob ein erneutes Trauma, ein Anstoß unbekannter Natur von innen heraus, Attraxinwirkung, wir wissen es noch nicht.

Freund hat auf der 78. Naturforscherversammlung geäußert: es läßt sich denken, daß der Vorgang der Weiterentwicklung einer dislocierten oder in der Teilung zurückgebliebenen Blastomere auch im späteren Leben vorkommen kann, d. h. daß es erworbene Embryome gibt. Aber das Wie bleibt vorläufig dunkel. Warum entstehen diese Geschwülste meistenteils im jugendlichen Alter? Es bedarf doch offenbar nur eines ganz geringen Anstoßes, um die enorme Wachstumstendenz solcher Tumoren zum Ausbruch anzuregen, die ganz der embryonalen Wachstumsschnelligkeit entspricht, wie sie im späteren Leben nirgends wieder erreicht wird. Sollte man in dieser ungeheuren Wachstumsenergie nicht auch einen Hinweis

erblicken können, das Datum der Keimversprengung in die allerfrühzeitigste Periode zu verlegen?

Auf dem anderen Boden bezüglich der Erklärung der Geschwulstgenese stehen neben vielen anderen Busse und Muus, die die Mischgeschwülste aus der fertigen Niere entstehen lassen. Gegenüber ihrer Erklärung führt Wilms an, daß mehrfach kindliche Mischtumoren außerhalb der Nierenkapsel lagen und meint, daß diese Tatsache sich eher für eine Abstammung aus der Urniere, als aus der Niere verwerten läßt. Hingegen muß gerade dieser Grund als hinfällig angesehen werden, seit Imbert auf Serienschnitten durch junge menschliche Embryonen neben der Niere in der Kapselanlage kleine abgesprengte Partikel von Nierenstruktur gefunden hat, welche durch einen feinen Stiel mit der Hauptniere zusammenhängen. Imbert meint, daß vielleicht solche außerhalb des Hauptorganes angelegte Zellhaufen bei weiterer Entwicklung die in Rede stehenden Mischgeschwülste bilden, wobei nach ihm aber immer noch die Entstehung der quergestreiften Muskeln weiterer Aufklärung bedarf. Früher hatte er dieselben durch Metaplasie aus den in der normalen Niere des Embryo sehr reichlichen glatten Muskeln entstehen lassen. Wenngleich man nicht gerne an den Gedanken der Metaplasie herangeht, würde sich vielleicht dafür das Aussehen der Muskelfasern unseres Falles sowie zahlreicher Zwischenstufen aus anderen Fällen verwerten lassen, die äußerlich bis auf die fehlende Querstreifung viel Ähnlichkeit mit quergestreiften Muskelfasern haben.

Busse weist darauf hin, daß im embryonalen Muskelgewebe die Muskelfasern mit zunehmendem Alter an Breite und Länge wachsen und daß dementsprechend auch die Differenzierung des Protoplasmas fortschreitet, mit anderen Worten, auch die Querstreifung deutlicher wird. Es steht also die Breite der Fasern in einem direkten Verhältnis zu dem Alter und der Querstreifung der Fasern. In den embryonalen Geschwülsten besteht nun in der Tat ein solches Verhältnis nicht, sondern gerade, wenn die Fasern breit entwickelt sind, ist oft, wie auch in unserem Fall, von Querstreifung entweder überhaupt nichts zu sehen, oder sie ist nur gerade in ihren ersten Anfängen angedeutet. Wollte man also den Maßstab zur Beurteilung solcher Fasern aus der Entwicklungsgeschichte entlehnen, so würde man bei der Bestimmung des Alters auf Schwierigkeiten stoßen. Busse behauptet nun, daß solche Muskelfasern bei der normalen Muskelentwickelung überhaupt nicht vorkommen und daß in solchen Geschwülsten die Metaplasie aus

der glatten Muskelsubstanz in quergestreifte erst sehr spät oder nur äußerst unvollkommen eintritt.

Der Ansicht der Gegner der Wilmsschen Theorie wird am besten Ausdruck verliehen durch die Zusammenfassung, die Jenckel als Schluß einer bemerkenswerten Arbeit über die embryonalen Drüsengeschwülste der Niere gibt:

> Es ist nicht nötig, für alle Nierenmischgeschwülste nach der Hypothese von Wilms eine Keimversprengung aus frühester Fötalperiode anzunehmen, da in der Nierenanlage selbst ein Gewebe vorhanden ist, aus welchem sich alle Bestandteile, welche die Mischgeschwulst zusammensetzen, erklären, bezw. ableiten lassen. Das Vorkommen ektodermaler Bestandteile in diesen kompliziert zusammengesetzten Nierentumoren spricht eher gegen als für die Theorie von Wilms, da die Beziehungen zwischen Wolffschem Gang und Ektoderm erst hervortreten zu einer Zeit, wo die Differenzierung des Mesoderms in Myo- und Nephrotom bereits durchgeführt ist. Jedenfalls lassen sich die ektodermalen Bestandteile durch Störungen in dem späteren Stadium der Entwicklung als Produkte der Nierenkeimanlage selbst erklären.

Bezüglich des Ausgangspunktes für unseren Tumor besteht eine Abweichung von dem gewöhnlichen Bilde, insofern ich den Beginn der Wucherung als außerhalb der Niere entstanden annehmen möchte. Er reiht sich damit den sehr seltenen Fällen an, in denen man die Nierenkapsel als Ort des ersten Beginnes des Geschwulstwachstums ansehen kann. Wilms konnte 1899 nur 2 Fälle, als mit Wahrscheinlichkeit in dieser Weise zu deuten, anführen, nämlich die von Brock und Vogler.

L. Bork hat 1901 eine Zusammenstellung von Nierenkapselgeschwülsten gegeben. In der überwiegenden Mehrzahl handelt es sich um Myxolipome und Fibrome. Aber einer der Fälle ließe sich vielleicht in unsere Kategorie mit einbeziehen und zwar der Fall Wagner-Thiersch (Nr. 9 der Tabelle). Hier handelte es sich bei einem 3jähr. Mädchen um ein großes Sarkom, welches von der Nierenkapsel ausgehend die Substanz der Niere fast ganz unberührt gelassen hatte. Leider fehlen nähere Angaben über die Natur des Tumors, so daß man nur aus dem Alter des Kindes und aus dem klinischen Verlauf, der mit dem unsrigen viel Ähnlichkeit aufweist, namentlich auch bezüglich der Verhältnisse der Vena cava, vermutungsweise auf Analogie schließen kann.

In dem Umstand, daß die Niere selbst in ihrer äußeren Form vollkommen erhalten dem unteren Tumorpol anliegt, während die Geschwulst unter Abhebung der Nierenkapsel sich zwischen diese und Niere hereinschiebt, scheint mir doch ein wichtiges Zeichen

dafür zu liegen, daß der Tumor extrarenal entstanden ist. Daß die Niere am oberen Pol vom Tumor wie angenagt erscheint, indem die Wucherung stellenweise, wenn auch nicht tief, in sie hineindringt, spricht meines Erachtens nicht dagegen, sondern im Gegenteil dafür, denn es scheint zu beweisen, daß das Geschwulstwachstum von außen her kam und sich gegen die Niere richtete. Die letztere beteiligt sich ja erfahrungsgemäß in keiner Weise an dem Wachstum der Geschwulst.

In allen anderen Punkten reiht sich unser Fall durchaus gleichartig dem bisher beobachteten an: das Vorkommen bei einem jugendlichen Individuum, das enorm schnelle Wachstum, Fehlen von Blut im Urin im Gegensatz zu den Hypernephromen der Erwachsenen, das äußerst schnelle Rezidivieren nach der Exstirpation, das alles sind bekannte Erscheinungen. Ich kann an dieser Stelle gleich erwähnen, daß die Sektion keine Metastasen in anderen Organen ergab (die wie gewöhnlich bei Mischtumoren nur relativ selten, etwa in 30 Proz. der Fälle auftreten); auch konnte in der anderen Niere kein Tumor gefunden werden, während doppelseitiges Vorkommen hier verhältnismäßig oft beobachtet wurde.

Ich komme nun nach Besprechung der pathologisch-anatomischen Verhältnisse zum zweiten Teil meiner Betrachtung, die sich mit der Resektion der Vena cava befassen soll. Eine Naht der Vene bietet heutzutage so wenig Ungewöhnliches mehr, daß ich diese Fälle außer acht lassen kann und nur die wirklichen Unterbindungen beziehungsweise Resektionen im Gebiet der Vena cava gelegentlich der Besprechung unseres Falles berücksichtigen will.

Ehe ich auf die Frage nach der Berechtigung zu diesem Eingriff und seine Folgen eingehe, will ich kurz noch einmal erwähnen, daß bei der Operation unseres Falles die Sache so stand, daß die Resektion der V. cava sich als notwendig herausstellte, wenn man überhaupt die begonnene Operation zu Ende führen und an eine, wenigstens nach menschlicher Voraussicht, radikale Entfernung des Tumors denken wollte. Der Tumor ging untrennbar in die Venenwand über und in ihr auf, so daß eine einfache Naht der Venenwand nach Ablösung der Geschwulst gar keinen Wert gehabt hätte.

Einzelne Autoren stehen allerdings auf dem Standpunkt, daß die kindlichen Nierentumoren überhaupt ein Noli me tangere für den Chirurgen darstellen. Da in neuerer Zeit aber ab und zu Fälle veröffentlicht wurden, in denen eine embryonale Mischgeschwulst

der Niere exstirpiert wurde, ohne daß ein Rezidiv auf dem Fuße folgte (allerdings ist die Beobachtungszeit meist keine sehr lange gewesen), ist man, glaube ich, verpflichtet, solche Tumoren doch zu operieren. Auch Israel sieht trotz der besonders großen Recidivfähigkeit dieser Geschwülste des Kindesalters keine Gegenanzeige gegen die Operation.

Der Eingriff selbst gestaltete sich bei uns außerordentlich einfach. Sobald nach Beiseitewälzen des Tumors klar war, daß man die mit ihm verwachsene Vena cava vor sich hatte, war das Handeln ein gegebenes. Die reichliche Venenentwickelung auf der Bauchhaut, sowie das bandartige Zusammengedrücktsein des Gefäßes, das sich auch beim Emporheben des Tumors und dadurch bewirkter Lüftung des Lumens nicht bemerkbar stärker füllte, ließen mit Sicherheit annehmen, daß sich bereits ausreichende Kollateralen gebildet haben mußten, um die Vene ohne Gefahr wegnehmen zu können. Es wurde deshalb schnell, um so mehr als der Zustand des Kindes im Verlaufe der Operation eine rasche Beendigung erheischte, ober- und unterhalb der Verwachsungsstelle je ein Katgutfaden um das Gefäß gelegt, der noch durch eine daneben gelegte Seidenligatur gesichert wurde und nach Abbindung das ganze etwa 3 cm lange Stück reseziert.

Irgendwelche Schwierigkeiten bei Isolierung des Gefäßes haben sich bei uns nicht herausgestellt. Goldmann gibt z. B. bei seinem Fall an, daß es ihm nur mit großer Mühe gelungen sei, die Vena cava von der Aorta zu isolieren. Davon haben wir in unserem Fall nichts wahrgenommen. Es gelang überraschend leicht, die Unterbindungsfäden zu legen und nach Durchschneidung peripher- und zentralwärts folgte das resezierte Gefäß mit dem herausgewälzten Tumor ohne weiteres.

An welcher Stelle die Unterbindung lag, das zeigte sich erst nach Betrachtung des Präparates, beziehungsweise ergab es zum Teil erst die Sektion. Das Präparat zeigte, daß die rechte Nierenvene in den Bereich der Resektion gefallen war. Sie war stark zusammengedrückt und ging spaltförmig in die V. cava über, war im übrigen thrombenfrei. Über die Lage der linken V. renalis konnte bei der Operation keine Sicherheit gewonnen werden. Erst der weitere Verlauf und die Sektion ergaben, daß sie proximal, d. h. also herzwärts von dem abgebundenen Gefäßbezirk gelegen war.

Im großen ganzen ist die Tatsache bei Fällen wie in dem unsrigen ohne allzu große Bedeutung, ob die Nierenvene ober- oder unterhalb der Ligatur einmündet. Gesetzt, die Stelle der notwen-

digen Ligatur läge so ungünstig, daß die Vene der gesunden Niere mit in den Bereich der Unterbindung fiele, so wäre eben das Kind höchstwahrscheinlich mit und ohne Operation sicher verloren. Eine Wandresektion mit folgender seitlicher Naht dürfte bei so breiter Verwachsung nicht in Betracht kommen.

Der Weitertransport des venösen Blutes auf dem gewöhnlichen Wege war durch den Druck des wachsenden Tumors doch schon seit einiger Zeit aufgehoben und die außer Funktion gesetzte Cava zwang das venöse Blut auch der linken Niere, sich frühzeitig genug andere Gefäßbezirke als Kollateralbahnen zugänglich zu machen, so daß man eigentlich annehmen könnte, daß die letzteren ausreichen müßten. Experimente haben aber gezeigt, daß trotzdem in einer Reihe von Fällen der Tod infolge schwerer Schädigungen der Niere eintritt. Bei Extremitätengefäßen würden die Kollateralbahnen in jedem Falle ausreichend sein. Goldmann hat zum ersten Male darauf hingewiesen, daß die großen Abdominalgefäßstämme eben eine zweifache Aufgabe zu erfüllen haben, daß sie außer ihrer Leitungsfunktion auch Ernährungsfunktionen zu übernehmen haben, denen die Kollateralbahnen offenbar nicht in ausreichendem Maße gewachsen sind. Allerdings haben sich dem eben Gesagten andere Autoren entgegengestellt. Tuffier hält es z. B. nicht für erwiesen, daß Unterbindung der Vena cava selbst innerhalb des Bereiches des Nierenstieles notwendig die zweite Niere gefährdet hätte. Wenigstens hat er experimentell vielfach die Nierenvene abgebunden, ohne darnach die entsprechende Niere verändert zu finden. Es wären also erneute Experimente anzustellen, um die Bedingungen zu ergründen, unter denen es möglich ist, mit Erhaltung der zweiten Niere die Cava auch oberhalb zu ligieren.[1])

1) Ein Beispiel für diese Möglichkeit liefert ein von Wendel beobachteter Fall von Thrombose der Cava inferior, die nach lumbaler Nephrektomie wegen Epinephroid eingetreten war. Trotz des Verlustes der rechten Niere, und trotzdem die Geschwulstthrombose bis in den rechten Vorhof reichte, konnte der Kranke noch längere Zeit weiter leben. Die linke Niere erwies sich bis zuletzt als suffizient. Die hervortretenden Symptome: häufiges Erbrechen, pralle Ödeme an beiden Beinen, eine Hämaturie, die als Stauungsblutung aufgefaßt wurde, sowie die starke Entwicklung der Unterhautvenen an Oberschenkeln und Bauch ließen die Diagnose schon bei Lebzeiten stellen. Nach dem Tode ließ sich durch Injektion von roter Leimmasse, die von der linken V. femoralis aus vorgenommen wurde, nachweisen, daß sich der Nierenkreislauf vollkommen wieder hergestellt hatte. Durch Vermittlung der V. lumbalis füllten sich die mächtig erweiterten Kapselvenen und mikroskopische Schnitte zeigten, daß die Injektion bis in die Capillaren hinein gelungen war. Der

Wesentlich anders liegt die Sache natürlich bei der „ligature brusque“ der Franzosen, wo die Cava-Unterbindung ohne vorbereitende Stenosierung des Lumens erfolgt. In solchen Fällen ist der Tod die unausbleibliche Folge, sobald die Ligatur oberhalb, d. h. zentralwärts von der Einmündungsstelle der Vena renalis angelegt wird. Purpura schließt aus seinen zahlreichen experimentellen Untersuchungen nach Houzel als erste und Hauptfolgerung: „En aucun cas la vie n'est possible avec la ligature au premier temps de la veine cave inférieure en un point quelconque, depuis l'union de la veine iliaque primitive jusqu'au foie; c'est encore plus difficile au-dessus de la veine rénale.“

Dieser Schluß ist heutzutage nicht mehr in seinem vollen Umfang aufrecht zu erhalten, sondern wie zahlreiche Experimente und die Erfolge am Menschen gezeigt haben, ist man durchaus in jedem Falle berechtigt, die Cava zu resezieren, sobald man sich nur unterhalb der Nierenvene hält.

Goldmann hat in seinen Bemerkungen über die Herstellung des venösen Kollateralkreislaufs die Bedingungen erörtert, unter denen derselbe zustande kommt. Er fand, daß die vis a tergo, welche von der Arterie ausgeht, wohl den intravenösen Druck erhöht und die kollateralen Bahnen der ligierten Venen zu entfalten vermag, daß aber neben dieser Kraft noch andere Umstände mitwirken. An der Hand namentlich der experimentell gewonnenen Beobachtungen von Bier über die reaktive Hyperämie stellt er folgende Momente als maßgebend für die Herstellung des kollateralen Venenkreislaufs hin:

1. Unversehrte Kollateralbahnen,
2. Normaler Blutdruck,
3. Fehlen aller Zustände, die die normale Fähigkeit der kleinen Gefäße, sich gegen venöses Blut zu wehren, beeinträchtigen oder gar aufheben,
4. offene Lymphbahnen.

Auf die nähere Erörterung dieser 4 Punkte kann ich mich hier nicht weiter einlassen; ich verweise dazu auf die Bemerkungen, die Goldmann hierüber gemacht hat. Ich will nur hervorheben, daß in unserem Falle alle oben aufgestellten Bedingungen erfüllt

Fall zeigt, wie groß die Anpassungsfähigkeit des Kreislaufs durch Ausbildung von Kollateralen bei solchen Gelegenheiten sein kann, und lehrt namentlich auch die Wichtigkeit der Nierenkapselgefäße, wenn die Verlegung der betreffenden Gefäße langsam und allmählich erfolgt.

waren und also kein Grund vorhanden war, der sich einer regelrechten Herstellung des Kollateralkreislaufs entgegengestellt hätte. Ob es in unserem Falle zu einer irgendwie bedeutenderen Neubildung von Venen gekommen ist, ist schwer zu beurteilen. In der Regel reichen ja die präformierten Bahnen für die Herstellung des definitiven Kollateralkreislaufs aus. Eine wirkliche Neubildung oder auch nur exzessive Erweiterung vorhandener Venen findet nach Goldmann nur statt, wenn infolge einer Neubildung neben dem Hauptgefäßstamm auch seine Wurzeln und die perivaskulären Lymphräume ergriffen sind.

Ich befand mich in unserem Fall in der glücklichen Lage, die Gefäße der Leiche nach dem Vorgang von Goldmann injizieren zu können. Ich habe zunächst in der von Lexer ausführlich beschriebenen Weise sämtliches Blut aus der Leiche vermittels Durchspritzen mit warmer Kochsalzlösung ausgewaschen. Dann wurden, um eine reine Injektion nur des Venensystems zu erhalten, die in das Herz eintretenden Gefäße abgebunden und nun in die rechte V. femoralis eine Quecksilberterpentinölverreibung langsam injiziert.

An der Tatsache, daß sich ein noch besseres Injektionsresultat und ein klareres Röntgenbild (vgl. Fig. 2) leider nicht erreichen ließ, tragen verschiedene Umstände schuld. Einmal liegt dieselbe in dem enormen Tumor selbst, der einen ziemlichen Schatten ergibt. Er ist auch die Ursache, daß nur eine relativ geringe Menge der Injektionsflüssigkeit zur Anwendung kommen konnte. Bei größerer Menge derselben bestand die Gefahr, daß der Druck in den Gefäßen, der wegen des abgebundenen Herzens nicht entlastet werden konnte, zu groß geworden wäre und sich das Quecksilber alsdann in den morschen Tumor ergossen und so überhaupt jede Einsicht genommen hätte. Es wäre ja ein Ausweg gewesen, wenn man den Tumor vor der Injektion herausgenommen hätte, allein ich mußte mir sagen, daß bei den starken Verwachsungen dabei so viele Gefäßlumina eröffnet worden wären, daß die Injektionsmasse die freie Bauchhöhle erfüllt und so wieder ein Röntgenbild illusorisch gemacht hätte. Daher mußte ich mich mit dem gewonnenen Resultat begnügen, das immerhin die Punkte, die von Wichtigkeit sind, erkennen läßt.[1])

Im wesentlichen wird auf dem Röntgenogramm das sehr ausgedehnte peri- und prävertebrale Venennetz, das meiner Ansicht nach ganz zweifellose Erweiterung der Venenlumina erkennen läßt,

1) Zur Reproduktion wurden von Herrn Maler Braune die injizierten Gefäßstämme noch übermalt.

Fig. 2.

sichtbar. Ob sich auch wirklich neugebildete Gefäße darunter befinden, diese Frage ist natürlich schwer zu beantworten. Es macht aber doch fast den Eindruck, als ob in dem Gewirre von venösen

Gefäßen auch Neubildung Platz gegriffen hätte. Deutlich tritt auf der rechten Seite der Figur die Vena azygos mit im oberen Teil des Bildes aus ihr hervorgehenden Intercostalvenen hervor; sie scheint nicht erweitert zu sein. Weniger deutlich wird die Vena hemiazygos aus dem Gewirre der Venenverzweigungen herausdifferenziert. Eine beträchtliche Erweiterung scheinen dagegen die Vv. lumbales erfahren zu haben, die man besonders auf der Tumorseite als stark entwickelte Stämme verlaufen sieht. Man sieht ferner die Gefäße, die von der linken gesunden Niere herkommen.

Schließlich ist, wenn auch nur unvollkommen, die Entwicklung der Anastomose zwischen Mammariae intt. und epigastrischen Gefäßen angedeutet. Diese Gefäße liegen infolge der kugelförmigen Wölbung des Bauches durch den Tumor natürlich weit ab von der Platte und sind deshalb nicht so klar wie die der Platte zunächst liegenden prävertebralen Venen. Aber man erkennt doch mit hinreichender Deutlichkeit, wie die Mammariae intt. in nach außen leicht konvexem Bogen herunterkommen und ihnen entgegen sich die epigastrischen Gefäße in ebenfalls nach außen konvexem Bogen hinaufziehen. An dem Körper des Kindes war das eben geschilderte Verhalten natürlich weit deutlicher festzustellen, als auf der Röntgenplatte.

Durch unser Röntgenbild erfahren die experimentell gewonnenen Befunde anderer Autoren ihre Bestätigung und man sieht, daß auch beim Menschen ein ganz übereinstimmendes Resultat nach operativer Resektion der V. cava inferior sich einstellt.

Nach Poirier umfassen die Kollateralbahnen die Vena azygos, Vv. lumbales und sacrales, diaphragmaticae, vertebrales, renales und deren Fettkapseläste, die Venen der vorderen Bauchwand und schließlich die Vena portarum mittels ihrer zahlreichen Anastomosen mit der Cava. Über die letzteren machte Sinclair-White auf der 74. Jahresversammlung der Brit. med. Assoz. zu Toronto (1906) eine Bemerkung gelegentlich der Besprechung von Störungen des Pfortaderkreislaufs, indem er auf das sog. „Sappeysche akzessorische Pfortadersystem“ hinwies; damit sind die Venen gemeint, die im Lig. falciforme und rotundum der Leber verlaufen. Außer diesem Weg führt er noch 3 andere Gefäßbezirke an, die Verbindungen zwischen dem Pfortadersystem und dem übrigen Gefäßsystem bilden, nämlich Anastomosen zwischen den Venen des Magens und der Speiseröhre, Anastomosen zwischen den 3 Hämorrhoidalvenen und schließlich das Retziussche Venensystem, das retroperitoneal hinter Pankreas, Duodenum und Colon transversum verläuft.

Unser Röntgenbild ergibt nicht, daß der eine oder andere von diesen Wegen in unserem Fall ausgedehnter mit benutzt worden wäre. Allenfalls ließe sich das nur von dem Hämorrhoidalgeflecht sagen, das ja durch den Plexus hypogastricus eine direkte Verbindung zwischen Pfortadersystem und unterer Hohlvene herstellt.

Ganz ähnliche Bilder wie wir hat Goldmann erhalten, der Föten, bei denen die V. cava reseziert war, von der Vena femoralis aus eine Wismut-Öl-Emulsion injizierte. Besonders deutlich fand auch er die prä- und intravertebralen Kollateralbahnen ausgebildet. Diese scheinen bei der Verödung der Cava in erster Linie benutzt zu werden, wie dies bereits Poirier zum Ausdruck bringt, indem er sagt: Suivant le siège de l'oblitération c'est telle ou telle de ces voies, qui est utilisée de préférence. Mais d'une manière générale ce sont les veines rachidiennes, soit extérieures azygos et lombaires, soit les plexus intrarachidiens, qui sont la principale voie de retour."

Die 6 bisher bekannt gewordenen Fälle von Cava-Unterbindung beziehungsweise Resektion seien hier kurz zusammengestellt:

1. Küster. Lumbale Nephrektomie wegen infiltrierenden Carcinoms. Resektion der V. cava. Tod infolge Anurie 26 Std. post op.

2. Bottini. Exstirpation eines prävertebralen Lymphosarkoms. Einriß der Vena cava; Resektion; vorübergehendes Ödem. Heilung.

3. Houzel. Nephrektomie wegen Pyonephrose, Einriß der Vena cava. Ligatur; vorübergehendes Ödem. Dauerheilung.

4. Heresco. Nephrektomie wegen Steinpyonephrose auf transperitonealem Wege. Verletzung der Vena cava, Ligatur; keinerlei Störungen. Heilung.

5. Hartmann. Transperitoneale Nephrektomie wegen Pyonephrose. Einriß der Vena cava, Ligatur. Heilung ohne Zwischenfälle.

6. Goldmann. Nephrektomie wegen Pyonephrose; Einriß der Vena cava; Ligatur; Exitus.

Diesen Fällen reiht sich an als

7. Lexer. Exstirpation einer embryonalen Nierengeschwulst. Verwachsung mit der Vena cava. Resektion. Heilung ohne Kreislaufsstörungen. Exitus $^1/_2$ Jahr später wegen Rezidiv.

Aus allen diesen Fällen geht die vielfältig schon vorher durch Experimente festgestellte Tatsache hervor, daß man durchaus berechtigt ist, die Vena cava unterhalb des Zuflusses der Venae renales unbedenklich zu unterbinden bezw. zu resezieren.

Namentlich haben Gosset und Lecène nach ihren Versuchen das in dem Satz zum Ausdruck gebracht, daß die Unterbindung der

Cava an eben genannter Stelle in keinem Falle von irgendeiner pathologischen Erscheinung gefolgt ist: es tritt meist nicht einmal Ödem der unteren Extremitäten auf.

Bedenklich wird die Ligatur erst, wenn man sie oberhalb der Einmündungsstelle der Nierengefäße vornimmt; dann treten allerdings trotz ausreichend erscheinender Anastomosen schwere Schädigungen der Nieren ein, die in kurzer Zeit den Tod zur Folge haben können. Ein abschließendes Urteil ist indes zurzeit über diesen Punkt noch nicht zu fällen, da Tuffier z. B., wie ich vorher erwähnte, anderer Ansicht ist.

Welchen Weg man bei Verletzungen der Cava wählen soll, ob seitliche Naht oder Ligatur, bezw. Resektion, das scheint mir im allgemeinen ziemlich gleichgültig zu sein. Heresco tritt allerdings mehr für die Ligatur ein. Er meint, sie sei bei Verletzungen der Vena cava gelegentlich von Nephrektomien vorzuziehen, namentlich wenn es sich um Neubildungen der Niere mit geschwellten Drüsen handelt. Ihm ist es vorgekommen, daß die geschwellten Drüsen eine Embolie der Vene veranlassen können, die durch Ligatur zu vermeiden ist.

Den gleichen Standpunkt bezüglich der Naht scheint Lejars einzunehmen. In seinem Bericht über die Ligatur der großen Venenstämme auf dem französ. Chirurgenkongreß 1906 führt er an, daß die Ligatur der Cava inferior, solange sie unterhalb der Nierenveneneinmünduug gelegen bleibt, nicht die ehedem so gefürchteten Zufälle veranlaßt und in der Praxis das beste Verfahren zur venösen Blutstillung bildet. Hingegen bewährt sich die Naht, wie er meint, so verlockend sie auch scheinen mag, nur bei Verletzungen der Vena portarum und der Cava oberhalb des Nierenveneneintritts, wo der plötzliche Stillstand der Zirkulation tödlich wirken würde.

Jedenfalls wird man bei zielbewußtem Vorgehen gelegentlich der Exstirpation großer Tumoren von vornherein nur eine Ligatur oder Resektion ausführen können; eine seitliche Naht wird in den seltensten Fällen möglich sein. Inwieweit die Ausbildung der Gefäßchirurgie imstande sein wird, hier erfolgreich in Tätigkeit zu treten, muß die Zukunft lehren. Im allgemeinen wird der meist elende Zustand der kleinen Patienten eine langdauernde Operation kaum gestatten.

Literaturverzeichnis.

1. Wilms, Die Mischgeschwülste. I. Abteil.: Die Mischgeschwülste der Niere. Leipzig 1899.
2. Hedrén, Zieglers Beiträge 1906, Bd. IV, Heft 1.
3. Busse, Virchows Archiv, Bd. 157, S. 346.
4. Muus, Virchows Archiv, Bd. 155, S. 401.
5. Imbert, L., Les nouvelles idées sur la pathogénie des tumeurs malignes du rein. Montpellier méd. 1900, S. 462.
6. Derselbe, Sur deux cas de tumeur mixte du rein. Montpellier méd. 1901, Nr. 17.
7. Jenckel, A., Deutsche Zeitschr. f. Chir., Bd. 60, S. 500.
8. Bork, L., Archiv f. klin. Chir.. Bd. 63, S. 928.
9. Wagner, Deutsche Zeitschr. f. Chir., Bd. 24, S. 505.
10. Israel, Chirurgische Klinik der Nierenkrankheiten. Berlin 1901.
11. Goldmann, Beiträge zur klin. Chir., Bd. 47, S. 162.
12. Houzel, Bull. et mém. de la soc. de chir. 1902, Nr. 18.
13. Derselbe, Revue de Chir., Bd. 27, S. 285.
14. Derselbe, Archives provinciales de Chir. Sept. 1905, No. 9.
15. Bier, Virchows Archiv, Bd. 147, S. 256.
16. Lexer, Kuliga und Türk, Untersuchungen über Knochenarterien. Berlin 1904.
17. Poirier, Anatomie humaine, Bd. II, 2, S. 990.
18. Sinclair-White, Ref. Münchner med. Wochenschr. 1906, Nr. 42.
19. Küster, Deutsche Chirurgie, Lief. 52b. Stuttgart 1896—1902, S. 614.
20. Bottini-Houzel, Revue de Chir. 1903, Bd. 27, S. 456.
21. Heresco, Bull. et mém. de la soc. de chir. 1902, No. 40.
22. Hartmann, Bull. et mém. de la soc. de chir. 1904, No. 2.
23. Gosset et Lecène, Ref. bei Goldmann, Beiträge zur klin. Chir., Bd. 47, S. 169.
24. Lejars, Ref. Münchner med. Wochenschr. 1906, S. 2275.
25. Wendel, Verhandl. der Deutschen Gesellsch. f. Chir. 1904, S. 288.

VII.

Aus der königl. chirurgischen Universitätsklinik zu Königsberg i. Pr.
(Professor Dr. Erich Lexer.)

Ostitis gummosa mit Spontanfraktur.

Von

Dr. **Paul Frangenheim**,
Assistenzarzt.

Die bei syphilitisch Infizierten beobachteten pathologischen Frakturen werden auf eine durch die Allgemeininfektion bedingte Knochenatrophie oder auf lokale Erkrankungsherde in einzelnen Knochen zurückgeführt. Nur wenige Tatsachen können beigebracht werden, die die Annahme einer allgemeinen Skeletterkrankung bei den schweren Formen der Syphilis rechtfertigen könnten. Es sind nur die Untersuchungen von Charpy[1]) und Guérin über die Ursache der vermehrten Knochenbrüchigkeit bei luetischen Individuen, die immer erwähnt werden. Diese Untersuchungen ergaben, daß äußerlich unveränderte Wadenbeine von Syphilitischen bei einer weit geringeren Belastung brechen, als wie dieselben Knochen von gesunden Personen; ferner wurden chemische Veränderungen der Knochensubstanz nachgewiesen: der Gehalt an Fluorcalcium betrug in 100 Teilen Knochenasche bei Syphilitischen 1,99 gegen 2,43 in der Norm. Histologische Veränderungen konnten an den kranken Knochen nicht festgestellt werden. Von anderer Seite wurden an den Knochen Syphilitischer in den Spätstadien Strukturveränderungen gefunden, die als Osteoporose aufzufassen sind.

Ob die Untersuchungen von Charpy und Guérin allgemeine Bedeutung haben, sei dahingestellt. Eine Nachprüfung der Tatsachen an einem größeren Material ist bisher nicht erfolgt. Von

1) Charpy, De la fragilité des os chez les syphilitiques. Annal. de dermat. et syph. Vol. VI.

einer neueren Untersuchungsmethode, der Röntgenographie, ist hier vielleicht Aufklärung zu erwarten. Kienböck[1]) untersuchte das Knochensystem eines Mannes, der an luetischer Kachexie, die zu allgemeiner Amyloidose geführt hatte, verstorben war, konnte aber keine Knochenatrophie nachweisen. Die Diagnose pathologische Fraktur infolge syphilitischer Malacie des Knochens kann allenfalls dann gestellt werden, wenn lokale Veränderungen an der Bruchstelle nicht aufzufinden sind.

Eine Beobachtung spricht noch zugunsten der Annahme einer allgemeinen Atrophie des Skeletts als Ursache von pathologischen Frakturen bei Syphilis. Das sind die als Periostitis syphilitica bezeichneten Verdickungen der unteren Extremitäten, die nicht spezifische Entzündungen darstellen, sondern als eine ossifizierende Periostitis zu betrachten sind, mit der Bestimmung, den porotischen Knochen funktionellen Anforderungen anzupassen. An den unteren Gliedmaßen wird also die Knochenbrüchigkeit durch einen Vorgang geradezu verhindert, der die bekannten sklerotischen Knochen erzeugt. An den oberen Gliedmaßen fehlt die Belastung; ein Ersatz der geschwundenen Knochensubstanz erfolgt nicht mit der Notwendigkeit, wie ihn die statischen Anforderungen, die an die unteren Extremitäten gestellt werden, auslösen. Somit müßten bei der Syphilis hauptsächlich die oberen Gliedmaßen Sitz von Spontanfrakturen infolge abnormer Knochenbrüchigkeit sein. Die bisherige Kasuistik spricht nicht dagegen.

Als häufigere Ursache von pathologischen Frakturen in den Spätstadien der Syphilis sind die als Ostitis, Periostitis und Oteomyelitis gummosa benannten lokalen Erkrankungen des Knochensystems anzuschuldigen. Welcher Anteil des Knochens zuerst erkrankt, ist noch unentschieden, eine spezifische Erkrankung der Corticalis soll es überhaupt nicht geben. Von einigen Autoren wird die Erkrankung des Markes für das Primäre gehalten, von dort sollen sich die Veränderungen durch die Gefäßkanäle hindurch nach der Oberfläche des Knochens ausbreiten. Andere nehmen die umgekehrte Entstehungsart an und halten die Erkrankung des Periostes für das Primäre.

Durch Chiaris[2]) Untersuchungen wissen wir, daß centrale Gummata im Mark der langen Röhrenknochen viel häufiger vor-

1) Kienböck, Zur radiographischen Anatomie und Klinik der syphilitischen Knochenerkrankungen an Extremitäten. Zeitschr. f. Heilkunde, Bd. 23.

2) Chiari, Zur Kenntnis der gummösen Osteomyelitis in den langen Röhrenknochen. Vierteljahrsschrift f. Dermat. und Syph., Bd. XIV.

kommen, als man allgemein glaubt. Unter 27 Fällen, die bei der Sektion die Spätformen der erworbenen Syphilis zeigten, fanden sich bei 9 Brüchen gummöse Veränderungen im Mark der Röhrenknochen. Öfters handelte es sich um multiple Herde. Der Befund wurde meistens erst bei der Sektion erhoben, während des Lebens bestanden keine Erscheinungen. Wenn auch nicht in jedem Falle alle Knochen untersucht werden konnten, so dürfte doch hinsichtlich der Lokalisation der zentralen Knochengummata die Annahme berechtigt sein, daß Femur und Tibia am häufigsten befallen werden: denn in 10 Fällen fanden sich 6 mal Gummata im Femur, 5 mal in der Tibia, 4 mal im Humerus und 1 mal im Radius. Wir werden sehen, daß diese Zahlen mit der Lokalisation der klinisch beobachteten pathologischen Frakturen bei Syphilis nicht ganz übereinstimmen. Denn die meisten Knochenbrüche bei Syphilitischen fanden sich am Oberarm und dem Schlüsselbein.

Bei der angeborenen Syphilis kommen Spontanbrüche vor und nach der Geburt zustande. Sitz derselben ist die Metaphyse der Röhrenknochen in der Nähe der Knorpelfuge. Die Frakturen sind nicht zu verwechseln mit den häufigen spontanen Epiphysenlösungen.

Die pathologischen Frakturen bei der Syphilis sind bisher kaum Gegenstand eingehender Untersuchung gewesen. Über ihre Heilung, sowie die der pathologischen Frakturen überhaupt finden sich in der Literatur nur spärliche Notizen. An der Hand einer Beobachtung der Königsberger Klinik Ostitis gummosa des rechten Radius mit Fraktur soll vor allem ein Befund mitgeteilt werden, der als Heilungsvorgang bei einer pathologischen Fraktur gedeutet werden muß.

Die 29jährige Frau A. R. (aufgenommen 30. X. 1906) lebt seit Jahren in kinderloser Ehe. Aborte sind nicht erfolgt. Die Pat. leidet seit einem Jahre an Schmerzen im rechten Unterarm, die sich allmählich verschlimmerten und zur Zeit der Aufnahme in die Klinik bis in die Fingerspitzen ausstrahlen sollten. Seit Monaten besteht eine Verdickung in der Mitte des rechten Unterarms, die auf das Tragen von schweren Körben zurückgeführt wird. Nach länger fortgesetztem Jodkaligebrauch war keine Besserung zu bemerken. Mehr ergab die Vorgeschichte nicht.

Bei der Aufnahme sah die Pat. sehr elend aus. Die Haut und die sichtbaren Schleimhäute zeigten einen gelblichen Farbenton. In der Mitte des rechten Unterarms fand sich in der radialen Hälfte eine längsovale, annähernd hühnereigroße Anschwellung, über der die Haut glänzend und straff gespannt, aber sonst nicht verändert war. Die Anschwellung zeigte keine deutlichen Grenzen, auch bei der Palpation nicht. Ihre Oberfläche war glatt, die Haut darüber war nur schwer in Falten abzuheben. Die Anschwellung war mit dem Radius verwachsen. Ihre Konsistenz war hart.

Auf Druck war das erkrankte Gebiet schmerzhaft. Rotationsbewegungen des Unterarms waren nicht ausführbar. Eine Verwachsung zwischen Radius und Ulna wurde angenommen. Die Muskulatur des rechten Armes war atrophisch.

Das Radiogramm ergab eine Fraktur des Radius an der Grenze von oberem und mittlerem Drittel mit Winkelstellung der Bruchenden (Scheitel ulnarwärts). Das ganze mittlere Drittel des Radius ist erkrankt. Die Knochenveränderungen reichen nur 2 cm über die Bruchstellen hinaus nach oben, nach abwärts ist der Knochen in größerer Ausdehnung ergriffen. Und zwar ist die Corticalis an der erkrankten Stelle nicht zu erkennen, sie erscheint aufgefasert; unregelmäßige Auflagerungen finden sich zu beiden Seiten des Knochens. Am massigsten sind sie 1 Finger breit unterhalb der Bruchstelle entwickelt, wo sie bis zur Ulna herüberreichen, deren Periost an dieser Stelle deutlich verdickt ist. Ein Sequester ist nicht zu sehen. Der ganze Herd zeigt einen gleichmäßigen Schatten. Die übrigen Teile des Radius zeigen etwas Struktur. Knochenatrophie besteht in geringem Maße an der Ulna und den Knochen der Hand.

Die Diagnose schwankte zwischen Lues und Tumor. Erstere wurde für wahrscheinlicher gehalten, der elende Allgemeinzustand der Pat. sprach für eine bösartige Neubildung. Der Operationsplan ging dahin, nach Freilegung des Krankheitsherdes und Probeexzision aus demselben die sofortige mikroskopische Untersuchung über die weiteren Maßnahmen entscheiden zu lassen. Nach dem ersten Schnitt war die Diagnose geklärt, die mikroskopische Untersuchung ergab außerdem, daß ein entzündlicher Prozeß vorlag.

Nach Durchtrennung der Haut lagen ockergelbe, trockne, bröcklige Massen zutage, die dem Knochen in einer Ausdehnung von 10 cm ringsum als umschriebene Höcker anlagen und bis zur Ulna reichten. Der erkrankte Teil des Radius (mittleres Drittel) wurde in der Kontinuität reseziert. Das Periost konnte nicht abgelöst werden, da es allseits von gelben Massen durchsetzt war. Das in der Länge aufgesägte Präparat zeigte überall, besonders an Stelle der Markhöhle, jene trockenen gelben Massen, die nach dem ersten Einschnitt auffielen. Im Markraum glichen diese Massen durch einen etwas helleren Farbenton und den matten Glanz dem Stangenschwefel. Von der Corticalis waren stellenweise Reste erhalten, die hier aber verbreitert, sklerosiert sind. Eine Dislokation der Fragmente an der Bruchstelle bestand nicht, nirgends waren Eiter oder Sequester zu sehen. Entsprechend der Stelle, wo im Radiogramm die periostalen Auflagerungen bis zur Ulna heranreichten, wurden aus den benachbarten Weichteilen (Muskulatur) einige Stücke ausgeschnitten.

Makroskopisch war die Muskelsubstanz von breiten Septen unterbrochen, die fibrösen Charakter zeigten, stellenweise auch wie Knorpel aussahen und sich hier auch in einigen Bezirken knochenhart anfühlten.

Die Diagnose wurde vor allem auf Grund der charakteristischen gelben Herde, auf die neuerdings Landow[1]) die Aufmerksamkeit

1) Landow, Zur Pathologie und Chirurgie der Osteomyelitis gummosa. Deutsche Zeitschr. f. Chir., Bd. 79.

gelenkt hat, auf eine gummöse Erkrankung des Knochens gestellt. Sie wurde durch das Mikroskop bestätigt.

Zunächst sei bemerkt, daß die Färbung der periostalen Gummata auf Spirochäten (nach Levaditi) ergebnislos war. Die aus der Muskulatur entfernten Stücke zeigten in Schnitten an einigen Stellen noch deutliche Längsstreifung. In diesen fest normalen Bezirken stößt man häufiger auf Ansammlungen von Lymphocyten und Leukocyten, die sich in der Umgebung von Gefäßen befinden. Man sieht aber auch Infiltrate ohne Gefäße. Die schwersten Veränderungen zeigen die Gefäße, alle Wandschichten der Arterien und Venen sind betroffen. An Stelle des Lumens findet sich ein kapillarer Spalt, oft ist aber überhaupt kein Lumen zu erkennen. Der Übergang von der annähernd normalen Muskulatur zu den größeren gummösen Herden erfolgt mit scharfer Grenze. Neben deutlich erkennbaren Muskelfasern liegen fast ohne Übergang zahlreiche Granulationszellen, ohne Riesenzellen, untermischt mit Zellen von epithelialem Charakter, von denen die Muskulatur ganz oder teilweise verdeckt wird. Die Reste der Muskelsubstanz sind an der homogenen Färbung zu erkennen. Es gibt aber Bezirke, wo nichts von der Muskulatur erhalten ist, außerdem solche, in denen Kerntrümmer bei dem Fehlen jeglicher Zellen den vollkommenen Gewebstod anzeigen.

Ein Befund an den Muskelteilen, die in der Nähe der Frakturstelle bis zur Ulna reichten, (Muskulatur der Streckseite) verdient besondere Beachtung. Makroskopisch sah man Streifen von Muskelsubstanz von breiten Bindegewebszügen und Knorpel unterbrochen, der Knorpel fühlte sich stellenweise knochenhart an. Die Gewebsstücke wurden nach vorheriger Entkalkung in Celloidin eingebettet. An diesen Schnitten findet sich in den Bezirken mit noch geringeren Veränderungen das intermuskuläre Bindegewebe gewuchert, es bildet schmälere oder breitere Septen zwischen den Muskelfasern, schließlich nimmt es überhand und von der Muskulatur bleiben nur noch Schollen oder Querscheiben übrig. In der erhaltenen Muskulatur finden sich kleinzellige Infiltrate, Gefäßwandverdickungen, sowie größere oder kleinere Fettzellen. Im intermuskulären Binde- und Fettgewebe liegen große Infiltrate, alle hier befindlichen Gefäße sind stark verändert: sie zeigen dichte Zellwucherungen in der Adventitia und Media und Verdickung der Intima, die bis zum vollständigen Verschluß des Lumens führt. Rundzellenanhäufungen finden sich nicht regelmäßig in der Umgebung der Gefäße. Die intermuskulären Septen nehmen allmählich durch Zellwucherung an

Breite zu, es folgen Bezirke, wo Rundzellen mit stark färbbarem Chromatin, große spindelförmige und unregelmäßig geformte epithelioide Zellen in einem gefäßreichen faserigen Zwischengewebe liegen. Das Zwischengewebe wird an einigen Punkten immer spärlicher und liegt nur an der Peripherie der Granulationsherde. Besonders erwähnenswert sind größere am Rande der Schnitte gelegene Inseln von hyalinem Knorpel, die einen großen Zellreichtum aufweisen. Die Knorpelhöhlen sind von wechselnder Größe, größer als in der Norm, die in ihnen liegenden Zellen sind verschieden gestaltet und zeigen verschiedenen Reichtum an Protoplasma. Die Zellen füllen stellenweise die Höhlen nicht ganz aus, sie haben hier wenig Protoplasma, das meistens in der Mitte der Höhlen liegt. Der Kern ist geschrumpft. Eine bestimmte Anordnung oder Lagerung der Knorpelzellen ist nicht nachzuweisen. Die Knorpelinseln zeigen ausgedehnte streifige Verkalkungen in der Grundsubstanz, besonders in der Mitte der Herde. Normale Knorpelzellen finden sich vorwiegend am Rande der Knorpelinseln. Hier ist auch der Übergang der unregelmäßig gestalteten, vielfach sternförmigen Bindegewebszellen (Chondroblasten) in Knorpelzellen zu beobachten. An anderen Randpartien der Knorpelherde wird der Knorpel durch Metaplasie in Knochen verwandelt, während im Innern die Umwandlung des Knorpels in Knochen nach Art der endochondralen Ossifikation vor sich geht. Mit diesen Knorpelinseln stehen in unmittelbarer Verbindung neugebildeter Knochen und osteoides Gewebe mit netzartiger Anordnung der Knochenbälkchen. Die Knochensubstanz liegt im intermuskulären Bindegewebe und ist von Granulationszellen allseits umgeben. Ein Teil der Knochenbälkchen zeigt im Innern noch Reste von Knorpelgewebe, am Rande einen einreihigen Osteoblastensaum, der sich aber nicht regelmäßig findet. Am deutlichsten ist er dort ausgebildet, wo sich in dem neugebildeten Knochengewebe gefäßhaltiges, junges Bindegewebe befindet, das von dieser Stelle aus die (endochondrale) Verknöcherung zu Wege brachte. Am weitesten innerhalb der Muskulatur liegen spongiöse Knochennetze, die durch Osteoblasten gleichsam skizziert sind und die in ihrem Innern schmale Streifen von verkalkter Knorpelgrundsubstanz oder chondroide Zellen aufweisen; zwischen dem Osteoblastensaum und dem in der Nähe der Knochenbälkchen gelegenen Knorpelgewebe befindet sich ein heller homogener Saum. Der Osteoblastensaum ist nicht überall einreihig, er ist nicht so regelmäßig, wie man ihn sonst zu sehen gewöhnt ist und in dem Bindegewebe zwischen den spongiösen Netzen finden sich neben chromatinreichen Rund-

zellen zahlreiche Zellen, die an Osteoblasten erinnern. In der nächsten Umgebung des neugebildeten Knochens liegt gummöses Gewebe, das stellenweise durch seinen Gefäß- und Bindegewebsreichtum auffällt.

Die Knorpelinseln mit dem angelagerten Knochen dringen weit in die Muskulatur hinein. Auf einer Seite werden sie ganz von der Muskulatur umfaßt. Diese verhält sich aber vollkommen passiv. Der neugebildete Knochen sowie die Massen von hyalinem Knorpel liegen demnach in dem nach Zerstörung der Muskulatur neugebildeten Bindegewebe und in dem gewucherten inter- und intramuskulären Bindegewebe.

Die Veränderungen am Knochen sind kurz erledigt: In der Markhöhle findet sich gummöses Gewebe, vorwiegend aus Rundzellen bestehend, stellenweise mit fibrösem Zwischengewebe. In größeren Bezirken nimmt das Markgewebe keine Farbe an. Allenthalben sieht man im Mark allseits angenagte Knochenbälkchen mit leeren Knochenhöhlen ohne Zellen. Ganz vereinzelt liegen in den lakunären Randdefekten Riesenzellen (Osteoklasten). Die Corticalis ist von ungleicher Breite, oft um ein Vielfaches verdickt. Durch Knochenneubildung, die vom Periost ausgeht, wird sie noch massiger. Der neugebildete Knochen liegt der alten Compacta ohne scharfe Grenze an. Hier liegen auch Inseln von hyalinem Knorpel, deren streifig verkalkte Grundsubstanz direkt aus dem alten lammellösen Knochen hervorzugehen scheint oder durch eine lakunäre Grenzlinie gegen den subchondralen alten Knochen abgesetzt ist. Der neugebildete Knochen zeigt netzartige Anordnung; in den Maschen des Netzes liegen ein oder mehrere Gefäße und junges Bindegewebe. In anderen Schnitten sieht man, von der Corticalis ausgehend, korallenartige spongiöse Massen, die nach periostalem Typus in Knochen übergeführt werden und in den sehnigen Ansatz der Muskulatur vordringen. Daneben findet sich normales Periost, dessen Schichten zu erkennen sind, aber auch Stellen mit scharf umschriebenen Infiltrationsherden in der adventitiellen Schicht. Andere Präparate zeigen die Corticalis in großer Ausdehnung nekrotisch, überall angenagt, ohne Knochenzellen. Dieser abgestorbenen Corticalis sitzt dann ein breites Lager von neugebildetem spongiösem Knochen auf, der meistens einen deutlichen Osteoblastensaum aufweist, aber auch große Inseln von hyalinem Knorpel sind hier anzutreffen. Ein Teil der jungen Knochenbälkchen zeigt noch im Innern Knorpelreste. In den Maschen des spongiösen Knochens findet sich ein markähnliches junges Bindegewebe.

Am Knochen finden sich rarefizierende und osteoplastische Vorgänge. Bei dem Knochenabbau vermissen wir die sonst so reichlich vorhandenen Osteoklasten; da aber der zerstörte Knochen in einem gänzlich nekrotischen Gewebe liegt, muß man wohl annehmen, daß auch die Osteoklasten zugrunde gegangen sind. An einigen Stellen, wo sich der lakunär zerstörte Knochen in dem spezifischen, gummösen Gewebe befand, waren noch vereinzelte Riesenzellen (Osteoklasten) in den Lakunen zu finden. An den osteoplastischen Prozessen ist vorwiegend das Periost, daneben das Mark beteiligt. Der Corticalis, auch der abgestorbenen aufliegend, werden vom Periost aus nach dem periostalen Typus, sowie auf endochondralem Wegen große Massen von spongiöser Knochensubstanz neugebildet, die bis weit in die sehnigen Ansatzstellen der Muskeln und in ihre Fascien hineinreichen. Daneben befinden sich in der adventitiellen Schicht des Periosts gummöse Herde.

Die Veränderungen am Knochen sind bekannt als charakteristische Äußerung der syphilitischen Erkrankung des Knochensystems in den Spätstadien der Lues. Was uns zu der Mitteilung unserer Beobachtung veranlaßt, sind die am Radius beobachtete pathologische Fraktur, ferner gewisse Veränderungen in den der Bruchstelle benachbarten Weichteilen, besonders im intermuskulären Bindegewebe, deren histologische Einzelheiten erwähnt wurden.

Die bisher bei der Syphilis beobachteten und in der Literatur[1]) bekannt gegebenen pathologischen Frakturen betrafen mit Einschluß unseres Falles

den	Humerus	22 mal
den	Oberschenkel	15 „
die	Clavicula	15 „
den	Radius	5 „
die	Tibia	4 „
die	Rippen	2 „
die	Patella	1 „

Die bisherigen Beobachtungen berechtigen nicht zu der Annahme, daß bestimmte Abschnitte der einzelnen Knochen mit Vorliebe von der pathologischen Fraktur betroffen werden, d. h. also auch Sitz des gummösen Herdes sind. Das deckt sich mit den Untersuchungen Chiaris, der zentrale gummöse Herde in größerer Anzahl und in

1) Literatur bei Grunert, Über pathologische Frakturen. Deutsche Zeitschrift f. Chir., Bd. 76.

den verschiedensten Teilen der langen Röhrenknochen fand, in einem Falle zählte er in beiden Tibien im Mark neun, in der Spongiosa elf gummöse Herde.

Der Oberarm war am häufigsten Sitz der Spontanfraktur. Das könnte durch eine klinische Erfahrungstatsache erklärt werden. An den oberen Gliedmaßen bleibt, wie erwähnt, die an der unteren häufiger beobachtete ossifizierende Periostitis aus, die durch den Reiz der funktionellen Inanspruchnahme der unteren Extremitäten hervorgerufen wird und bestimmt ist, kompensatorisch den malacischen Knochen widerstandsfähiger zu machen. Und diese Erfahrungstatsache legt den Gedanken an eine allgemeine Knochenbrüchigkeit bei der Syphilis nahe, exakte Untersuchungen über diesen Punkt stehen aber noch aus.

Es ist zu erwarten, daß die Röntgenologie hier unsere Kenntnisse erweitern wird. Jedenfalls werden wir erfahren, daß die lokalen Veränderungen der Knochen hauptsächlich schuld an den pathologischen Frakturen bei der Syphilis sind. Allerdings sind wir noch weit davon entfernt, die luetischen Knochenveränderungen der Spätformen der Lues im Skiagramm bestimmt diagnostizieren zu können. Das Fehlen einer Röntgenpathologie macht sich hier oft bemerkbar. Die Radiogramme sind verschieden, je nachdem nur ein Teil des Knochens vorwiegend erkrankt ist. Das zentrale Gumma gibt ein anderes Bild, als wir es erhalten, wenn gleichzeitig alle Teile des Knochens, besonders das Periost, in ausgedehntem Maße erkrankt sind. Durchbrüche nach außen mit sekundärer Infektion der Weichteile und des Markes mit Eitererregern, ferner Sequesterbildungen komplizieren das Bild. Einmal fand ich bei einer syphilitischen Spontanfraktur eine ganz scharfe Bruchlinie.

Die Erfahrung hat gelehrt, daß die pathologischen Frakturen bei der Lues oft überraschend schnell und unter reichlicher Callusbildung heilen. Aber es ist mir aufgefallen, daß trotz der Bruchheilung der Prozeß im Knochen abseits der Bruchstellen fortschreitet. Das gibt einen Fingerzeig für die Behandlung dieser Knochenveränderungen, die einer konservativen spezifischen Therapie vielfach zu trotzen scheinen.

Auf die in unserem Falle beobachtete pathologische Fraktur, von der die Patientin nichts wußte, möchte ich noch eingehen. Es ist schwer zu entscheiden, ob die beschriebene, stellenweise ziemlich reichliche periostale Knochenneubildung, die in ihrem Bau an den periostalen Callus erinnert, bestimmt war, zur Heilung der Fraktur beizutragen oder der bei gummösen Prozessen häufig be-

obachteten ossifizierenden Periostitis entspricht. Die ausgedehnte Erkrankung des Periosts an anderen Stellen des Knochens, zumal an der Bruchstelle, macht die Annahme, daß der periostalen Knochenneubildung Heilzwecke innewohnen, nicht wahrscheinlich. Um so mehr müssen wir dieses von der Knochenneubildung in den der Bruchstelle benachbarten Weichteilen annehmen. Im Röntgenogramm erschien sie als Schatten, der von der Bruchstelle zur Ulna hinüberzog, deren Periost an dieser Stelle verdickt war. Histologisch fanden sich in die Muskulatur hineinreichend, und zwar in dem verbreiterten intermuskulären Bindegewebe entwickelt große Inseln von hyalinem Knorpel, die nach endochondralem Typus und durch Metaplasie des Knorpels in Knochen übergeführt werden. In den neugebildeten netzartig angeordneten Knochenbälkchen liegen Zellen von chondroidem Charakter, besonders an der Färbung leicht erkennbar, die den Ursprung des jungen Knochengewebes noch verraten. Eine Knochenneubildung nach periostalem Typus, sowie eine direkte Verknöcherung des Bindegewebes, wie man sie bei der normalen Frakturheilung in den Weichteilen an den Bruchstellen beobachtet, ist in den Präparaten nirgends zu sehen. Die Knorpelherde entstehen aus dem Bindegewebe durch Bildungszellen, Chondroblasten. Bemerkenswert erscheint es, daß der in der Entwickelung am meisten fortgeschrittene neugebildete Knochen weiter nach dem Innern der Muskulatur zu liegt. Das legt die Vermutung nahe, daß fortschreitend neuer Knorpel gebildet wird, dessen rückwärtige Teile verknöchern.

Ob dem von uns erhobenen Befund allgemeine Bedeutung für die Heilung pathologischer Frakturen zukommt, vermag ich nicht zu sagen. In der Literatur fehlen derartige Untersuchungen. Durch die Kasuistik haben wir erfahren, daß eine Anzahl von Spontanfrakturen auffallend schnell und unter reichlicher Callusbildung heilen (Frakturen bei Tabes, Syringomyelie), daß bei anderen jegliche Heilung trotz sorgfältiger Behandlung ausbleibt, es sei nur an die Frakturen infolge Knochenechinococcus erinnert. Vergleicht man damit die Brüche bei Knochencysten, die unter ähnlichen Verhältnissen entstehen und die sich an der Stelle der Erkrankung oft mehrmals wiederholen und jedesmal in kurzer Zeit heilen, so ist das immerhin merkwürdig und schwer zu erklären.

Bei einer Fraktur infolge eines metastatischen Carcinoms fand ich Heilung des Bruches durch reichliche periostale Knochenneu-

bildung, während von der Markhöhle aus der Krebs die Corticalis zernagte. Bei Frakturen infolge anderer Tumoren (Sarkome, Enchondrome), bei aktinomykotischer Osteomyelitis, bei Tuberkulose fehlten jegliche Veränderungen, die als Heilungsvorgänge hätten gedeutet werden können.

F. Krause[1]) hat an tuberkulös infizierten Tieren nachgewiesen, daß Knochenbrüche durch knöchernen Callus heilen, und daß an der Bruchstelle selbst niemals Tuberkulose entsteht. Auch bei schwer Tuberkulösen sollen nach Krause an einer Frakturstelle niemals das Knochenmark oder die umgebenden Gewebe spezifisch erkrankt sein. Brunis[2]) fand bei ähnlichen Tierexperimenten, daß die Knochenneubildung bei den infizierten Tieren wesentlich hinter der der Kontrolltiere zurücksteht. Im pathologischen Callus fand er in kurzer Entfernung von der Frakturstelle echte Tuberkel. Die beginnende tuberkulöse Intoxikation hat keinen Einfluß auf die Callusbildung, die fortgeschrittene Intoxikation hemmt dieselbe. Der Einfluß der tuberkulösen Intoxikation soll sich, wenn stärkerer Marasmus eingetreten ist, bei der Frakturheilung dadurch bemerkbar machen, daß die gebildeten Knochenbälkchen nur selten im Gegensatz zur Norm verschmelzen. Haverssche Kanäle werden nicht gebildet, die Vaskularisation des Callus bleibt gering, ein stark spongiöser Knochen ist das Endresultat.

Meine Untersuchungen über die Heilung pathologischer Frakturen sollen später im Zusammenhang mitgeteilt werden.

---

1) F. Krause, Die Tuberkulose der Knochen und Gelenke. Leipzig 1891. F. C. W. Vogel.

2) Brunis, Über Bildung des Knochencallus bei tuberkulöser Infektion und Intoxikation. Wiener med. Wochenschr. 1896, Nr. 50—52.

VIII.

Aus der chirurgischen Abteilung des städtischen Augusta-Hospitals zu Cöln am Rhein. (Chefarzt: Prof. Dr. Tilmann.)

Beitrag zur Pathologie und Physiologie der Patella.

Von

Dr. Franz Kudlek,
Assistenzarzt.

(Mit 3 Abbildungen.)

Die Lokalisation der sarkomatösen Geschwülste ist eine so mannigfache, daß von dieser heimtückischen Erkrankung fast sämtliche Körperteile betroffen werden. Jedoch haben die Sarkome in bezug auf ihren Ausgangspunkt gewisse Prädilektionsstellen; so z. B. finden wir dieselben sehr häufig an den unteren Extremitäten, am Auge und an den oberen Extremitäten. Die anderen Körperteile werden schon seltener befallen. Aber auch unter den Systemen bevorzugt das Sarkom, das eine mehr als das andere. Besonders ist es das Knochensystem das den Boden für die Entstehung der malignen, histoiden Geschwülste abgibt, wenn auch dieselben daselbst nicht rein, sondern vielfach in Mischformen auftreten und zwar als Osteo-Chondrosarkome usw.

Auffallend selten findet man in der Literatur Mitteilungen über maligne Tumoren dieser Art, die von dem Bandapparat des Kniegelenkes ihren Ursprung nehmen und noch seltener über solche, welche die Patella betreffen. Es verdient daher ein Fall von primärer Sarkombildung der Kniescheibe, den wir vor 2 Jahren auf der chirurgischen Abteilung des Augusta-Hospitals zu beobachten Gelegenheit gehabt haben, einiges Interesse, nicht bloß allein aus dem Grunde, weil er eine avis rara, ich möchte sogar sagen, eine avis rarissima darstellt, sondern weil uns derselbe auch einige Aufklärung bringt über die physiologische Bedeutung der Kniescheibe.

Ich lasse zunächst in Anbetracht der Seltenheit des Falles die Krankengeschichte in ziemlich ausführlicher Weise folgen.

Etwa $1^1/_2$ Jahre vor seiner Erkrankung will der 25jährige Patient, der sonst stets gesund gewesen ist, beim Aufheben eines Bierfasses mit dem rechten Knie gegen die Kante einer Steintreppe gefallen sein, wobei er einen heftigen, stechenden Schmerz im rechten Kniegelenk empfand. In der Folgezeit habe er, trotzdem er dann und wann stechende Schmerzen im Kniegelenk verspürte, seiner Beschäftigung als Kutscher nachgehen können. Vor einem Jahre sei er mit dem Pferd gestürzt, wobei er mit dem rechten Bein unter dasselbe zu liegen kam. Seit dieser Zeit habe er stets Schmerzen im rechten Kniegelenk gehabt, die ihm bei der Ausübung seines Berufes ziemlich hinderlich waren. Beim unvorsichtigen Auftreten empfand er stets einen stechenden Schmerz im Kniegelenk; bei einem derartigen, plötzlichen Schmerz sei er vor etwa 14 Tagen abermals gestürzt und fiel wiederum mit dem rechten Knie auf steinernen Fußboden auf. Durch den letzten Sturz haben sich die Beschwerden im rechten Knie bedeutend gesteigert, so daß er die Hilfe des Arztes in Anspruch nehmen mußte. 8 Tage sei er außerhalb des Hospitals behandelt worden. Da die Schmerzen jedoch nicht nachließen und er auch merkte, daß das ganze rechte Bein bedeutend schwächer wurde, ließ er sich am 24. I. 1905 ins Krankenhaus aufnehmen. Bei der Aufnahme klagte er über Stiche im rechten Knie, die besonders sich dann einstellen, wenn er schnell geht und sich anstrengen muß, das Knie durchzudrücken. Venerische Infektion wird negiert.

Status praesens: Mittelgroßer, muskulöser Mann; die Untersuchung der Brust- und Unterleibsorgane läßt keine krankhafte Veränderung erkennen. Im Urin ist weder Eiweiß noch Zucker enthalten. Bei der Betrachtung der unteren Extremitäten fällt auf den ersten Blick eine beträchtliche Abmagerung des rechten Oberschenkels auf, die besonders durch die Atrophie des Musculus quadriceps hervorgerufen wird. Die Konturen des rechten Kniegelenkes treten nicht so deutlich hervor wie die des linken, die Gruben zu beiden Seiten der Patella erscheinen verstrichen, die Gegend der Patella selbst ist infolge von Verdickung derselben deutlich vorgetrieben. Beim Druck auf die Vorderfläche der Patella hat man unter den Fingern das Gefühl des Pergamentknitterns. Die rohe Kraft der Oberschenkelmuskulatur ist wesentlich herabgesetzt. Die Streckung des Unterschenkels ist selbst bei geringem Gegendruck nicht möglich; die Beugung im erkrankten Kniegelenk höchstens bis zu einem Winkel von 90^0 ausführbar.

Bei forcierter sowohl aktiver wie passiver Beugung tritt ein lebhafter, ziehender Schmerz im rechten Kniegelenk auf. In beiden Inguinalgegenden sind mehrere, an Konsistenz sich völlig gleichende, etwa erbsengroße Lymphdrüsen zu fühlen.

Vergleichende Messung beider Beine ergibt folgende Zahlen:

	r. cm	l. cm
in der Mitte des Oberschenkels	45	$51^1/_2$
am oberen Rand der Patella	35	36
über die Mitte der Patella	$36^1/_2$	36
am unteren Rand der Patella	$36^1/_2$	36

Eine spindelförmige Gestalt des rechten Kniegelenkes ist nicht deutlich ausgesprochen.

Das Röntgenbild gibt uns einen ziemlich deutlichen Aufschluß über den Sitz der Erkrankung. An dem das Kniegelenk konstruierenden Knochen des Unter- und Oberschenkels läßt das Skiagramm keine Veränderung erkennen. Bei der Aufnahme in sagittaler Richtung zeigt die Röntgenplatte in dem Bezirk, welcher den unteren zwei Drittel der Kniescheibe entspricht, eine, wenn auch nur schwach, so doch deutlich sich gegen die Umgebung abhebende, dunklere Partie; eine viel deutlichere Differenzierung läßt die Aufnahme in frontaler Richtung bei

Fig. 1.

fast rechtwinkelig gebeugtem Knie zu, wobei der Patient mit der äußeren Seite des Beines der Platte auflag (s. Fig. 1). Dieses Bild zeigt die Patella an ihrer normalen Stelle. Beim Vergleich des Radiogramms der gesunden Seite erscheint die kranke, linke Kniescheibe etwas dicker. Die unteren zwei Drittel derselben zeigen eine gegen die Umgebung sich scharf markierende dunklere Partie, welche von einem hellen, schmalen Saum umgeben ist, und zwar sowohl an der Vorderfläche als auch an der Hinterfläche derselben. Der vordere helle Streifen der Kniescheibe ist unterbrochen durch einen kleinen, dunklen Spalt. Die dunklere Partie, welche die Gestalt eines Ovals zeigt, ist unterbrochen von einzelnen, etwas helleren, sich scharf abhebenden, welligen Linien. Die nebenstehende Kopie

der Röntgenbilder gibt allerdings die eben beschriebenen Details nicht so genau wieder wie die Platte bei durchfallendem, diffusem, weißem Licht.

Aus diesem Befunde wurde die Diagnose auf eine zentrale Neubildung der Patella gestellt, und zwar schwankte dieselbe zwischen einer Knochencyste oder einem zentralen Sarkom der Kniescheibe. Einen entzündlichen, in Eiterung übergegangenen Prozeß konnte man von vornherein ausschließen wegen des absolut fieberfreien Verlaufs und der Nichtbeteiligung der Umgebung. Nur eine tuberkulöse Erkrankung der Kniescheibe könnte eventuell noch differential-diagnostisch in Betracht gezogen werden, die ja gegenüber den Geschwülsten relativ häufig ihren primären Sitz in der Patella hat (König, Tuberkulose der Knochen und Gelenke).

Am 31. I. 1906 wurde die Operation unter Lumbalanästhesie mit Stovain ausgeführt. Der Gang der Operation gestaltete sich folgendermaßen:

Es wird ein 12 cm langer Schnitt über die Mitte der Patella geführt, der sofort bis auf den Knochen vordringt; dabei wird nach Auseinanderziehen der Wundränder festgestellt, daß etwa in der Mitte der Vorderfläche eine erbsengroße, sich weich anfühlende Stelle befindet, welche bei der Beschreibung des Skiagramms dem erwähnten Spalt entsprechen dürfte und einen Durchbruch der zentral sitzenden Geschwulst durch die Vorderfläche der Patella darstellt. Die über die Vorderfläche der Kniescheibe gehenden Sehnenfasern sind von der Geschwulst noch nicht ergriffen. Darauf werden die die Kniescheibe überziehenden Fasern der Quadricepssehne nahe dem Rande mit senkrecht gegen den Knochen gehaltener Messerklinge ovär umschnitten und so von der Unterlage abpräpariert; die starken, die Ränder der Patella einfassenden Sehnenbündel werden teils stumpf mit den Rasporatorien, teils scharf sorgfältig vom Knochen abgelöst, worauf es mit Leichtigkeit gelingt, die Patella in toto zu exstirpieren. Eine gründliche Revision des Gelenkes zeigt, daß sowohl die Knochen als auch die Bänder desselben von Tumormassen frei sind. Der Spalt, welcher durch die Entfernung der Kniescheibe entstanden ist, wird durch Aneinandernähen der starken seitlichen Quadricepssehnenbündel geschlossen, was ohne besondere Spannung gelingt. Eine Seidenknopfnaht der Haut beendigt die Operation. Als Nahtmaterial für die Tiefe wurde starkes Cumolkatgut verwendet.

Die Heilung im fixierenden Verbande erfolgt ungestört per primam intentionem, so daß Patient bereits am 15. II. 1905 dazu angehalten wurde, bei horizontal liegendem Bein kurzdauernde aktive Kontraktionen des Quadriceps auszuüben, um einer noch stärkeren Atrophie desselben vorzubeugen. Diese Prozedur wurde noch durch leichte Massage unterstützt. Mit Bewegungen im Kniegelenk wurde aber erst 4 Wochen nach der Operationen begonnen, nachdem vorher festgestellt wurde, daß die Quadricepssehne an der Nahtlinie verwachsen war und zwar so fest, daß sie geringe Spannung anfangs aushalten konnte; erst 5 Wochen nach der Operation wurde dem Patienten gestattet, das Bett zu verlassen. Schon bei dem ersten Versuch zu gehen entfaltete der Patient eine solche Gewandtheit und Sicherheit, daß er ohne jede Unterstützung und ohne eine Spur zu hinken, mehrere Male durch den großen Krankensaal schritt. Die weitere Heilung nahm einen so günstigen Verlauf, daß seine Entlassung am 11. III. 1905 erfolgen konnte.

Entlassungsbefund: An der Vorderfläche des r. Kniegelenkes sieht man eine 12 cm lange Narbe; dieselbe ist strichförmig und läßt sich auf ihrer Unterlage gut verschieben. Der Gang ist unbehindert und schmerzlos; die Beugefähigkeit im r. Kniegelenk noch vermindert, aktiv ist die Beugung bis zum $\sphericalangle 100^0$ möglich. Es wird Patienten bei der Entlassung aufgetragen, systematisch neben den anderen Bewegungen die kurz dauernden Kontraktionen des Quadriceps fortzusetzen und regelmäßig Beugeübungen vorzunehmen.

Nach noch weiterer, vierwöchiger, ambulanter Behandlung ist Patient imstande, seine frühere Tätigkeit wieder aufzunehmen. Am

Fig. 2.

Fig. 3.

27. IX. 1905 wurde Patient einer Nachuntersuchung unterzogen. Dieselbe ergab, daß an Stelle der sonst vorgewölbten Patellargegend eine Abflachung sich befindet. Die Narbe ist völlig fest; an der Stelle der Vereinigung der Quadricepssehne fühlt man unter der verschieblichen Haut eine strangförmige Verdickung. Die Beweglichkeit ist absolut unbehindert. Nebenstehende Photographien illustrieren dieselbe zur Genüge (s. Fig. 2 u. 3). Subjektiv gibt er an, daß das rechte Bein viel kräftiger geworden sei, und daß er bereits Lasten bis zu 2 Zentner Schwere die Treppe hinaufgetragen habe.

Die Röntgenaufnahme in der transversalen Richtung, wobei das Bein mit der Außenseite auflag, zeigt an der Stelle der Patella einen strich-

förmigen, deutlichen Schatten, der Vereinigungsstelle der Quadricepssehne entsprechend. Die Knochen des Gelenkes erweisen sich als völlig normal.

Genau ein Jahr später stellt sich Patient noch einmal vor, wobei der erhobene Befund von dem vorigen nur darin abweicht, daß die strangartig sich anfühlende Stelle, welche der Nahtlinie der Quadricepssehne entspricht, noch deutlicher hervortritt und der Umfang der Oberschenkelmuskulatur nunmehr fast völlig gleich ist. Während bei dem vorigen Skiagramm die genähte Quadricepssehne nur an einzelnen Stellen Verdichtungen zeigt, sieht man an dem jetzigen Bild zwei runde, deutlich sich abhebende, linsengroße Flecke, die als Kalkablagerungen anzusehen sind.

Ein lokales Rezidiv ist nicht aufgetreten, ebensowenig Metastasen in anderen Organen.

Das durch die Operation gewonnene Präparat der Patella zeigt an seiner Vorderfläche, abgesehen von der bereits oben erwähnten, erweichten Stelle, normale Verhältnisse. Die Hinterfläche zeigt im Bereich des unteren Drittels 4 höckerige stecknadelkopfgroße Vortreibungen, über welche jedoch die Knorpellage intakt hinwegzieht. Die Färbung der unteren zwei Drittel, der überknorpelten und vorgebuckelten Partie weicht insofern von dem übrigen Teil ab, als an diesen Stellen durch die weiße Farbe des Knorpels ein bräunlicher Ton hindurchschimmert. Jedenfalls ist die überknorpelte Fläche der Patella noch an keiner Stelle von der Geschwulst durchbrochen. Nach Durchsägung des Präparats sieht man den zentralen Teil der unteren zwei Drittel durch eine markige, ziemlich weiche, in ihrer zentralen Partie besonders von bräunlichen Punkten durchsetzte Geschwulst eingenommen, die sich scharf gegen die Umgebung abhebt und eine schmutzigweiße Farbe hat. Ein Zupfpräparat aus der Geschwulst belehrt uns darüber, daß dieselbe aus lauter großen Spindelzellen besteht. Die weitere mikroskopische Untersuchung der mit Formalin fixierten, in 5 proz. Trichlor-Essigsäure entkalkten, aufsteigend in Alkohol gehärteten und Paraffin eingebetteten und mit Hämalaun-Saurebraun und van Gieson gefärbten Präparate ergibt, daß die Geschwulst in ihrem zentralen Teile hauptsächlich aus Spindelzellen besteht, während in den Randpartien die aus Spindelzellen bestehende Grundsubstanz durch zahlreiche Riesenzellen unterbrochen wird, die das Aussehen von Osteoklasten besitzen, sich jedoch durch ihren wesentlichen Mehrumfang von jenen unterscheiden. Bindegewebe ist nur im zentralen Teil des Tumors zu finden, während die Randpartien ausschließlich aus zelligen Elementen der oben beschriebenen Form sich zusammensetzen. Gefäße sind besonders im mittleren Bezirk reichlich vorhanden, ebenso finden sich daselbst kleinere Blutungen im Gewebe, welche die Spindelzellen auseinandergedrängt haben.

Wir haben also vor uns ein dem Knochensystem eigene Form von zentralem Riesenzellensarkom der Patella. Bestätigt wurde mir die Diagnose durch das hiesige pathologisch-anatomische Institut (Prof. Dr. Jores).

Sehr reichhaltig ist die Literatur an Mitteilungen über Sarkome der Patella nicht. Im ganzen sind es vielleicht zwei Fälle, die dem unsrigen an die Seite gestellt werden können. Der eine ist mitgeteilt von Wilks aus dem Jahre 1857. Dabei handelte es sich um ein 24jähriges Mädchen, das $2^1/_2$ Jahre vor der Aufnahme ins Hospital auf das rechte Knie gefallen war. 12 Monate nach dem Sturze bemerkte sie eine Geschwulst an der Vorderfläche des Kniegelenkes. Nach der Amputation des Tumors wurde das Kniepräparat genau untersucht und der Tumor als der Kniescheibe angehörig befunden. Genaue Angaben über die Beschaffenheit pathologisch-anatomischer Art finden sich nicht vor.

Neuerdings (im Juni 1906, Dr. Creite, Deutsche Zeitschr. für Chir., Bd. 85, Heft 1—3) wurde aus der Braunschen Klinik aus Göttingen von Dr. Creite über einen Fall von Sarkom der Patella berichtet, von dem der Verfasser selbst sagt, daß es sich um ein Spindelzellensarkom der Patellagegend handelt, in welches die Patella vollkommen aufgegangen ist, so daß man bei der Frage nach dem Ausgangspunkt der Neubildung an die Möglichkeit des Ursprungs von der Gelenkkapsel, der Quadricepssehne und der Patella denken kann. Nur per exclusionem gelingt es Creite, die Diagnose auf Patellasarkom zu stellen, nachdem er die Kapsel oder die die Patella überziehenden Fasern des Quadriceps als Ursprungsstelle besonders aus dem Grunde ausschließt, weil die Patella völlig in die Tumormasse aufgegangen ist und weil nur in den Randpartien des weichen Sarkoms Riesenzellen gefunden wurden, die eine ausgesprochene Ähnlichkeit mit Osteoklasten hatten, so daß sie sehr wohl als die Überreste eines in die Geschwulst aufgegangenen Knochens angesprochen werden können. Bei der sonst genauen Schilderung der klinischen Symptome vermißt man, obwohl Creite gegen Schluß seiner Arbeit von der Schwierigkeit der Diagnose spricht, vor allen Dingen genaue Angaben über das Verhalten des Skiagramms, das doch vornehmlich berufen sein dürfte, Licht in das Dunkel der frühzeitigen Differentialdiagnose zwischen Tumor und Tuberkulose zu bringen. Von diesem Gedanken geleitet, habe ich absichtlich eine genaue Schilderung des vorliegenden Krankheitsfalles gegeben mit besonderer Berücksichtigung der Röntgenbilder.

Auch über totale Exstirpationen der Patella finden sich sehr spärliche Berichte. Streubel erwähnt in seinem Sammelreferate über Resektionen am Kniegelenk 2 Fälle von totaler Resektion der Patella; der eine stammt von Textor aus dem Jahre 1848, der andere von Heyfelder, welcher eine Patella wegen Caries total entfernt hat. Die Erfolge waren jedoch sehr zweifelhafter Natur. Der erste Fall starb nach der Operation, bei dem 2. mußte später die Amputation vorgenommen werden. Über einen weiteren Fall berichtet B. Knode. Die Entfernung der Patella erfolgte hier wegen eines ulcerierenden Prozesses der Kniescheibe infolge von

Fall auf hartgefrorenen Boden. Obwohl das Gelenk bei dem entzündlichen Prozeß eröffnet wurde, heilte doch nach Entfernung der Patella die Wunde mit vollkommener Beweglichkeit aus. Der Verfasser schreibt über das funktionelle Resultat: „Der Kranke konnte gehen, laufen, springen, kurz mit dem kranken Gliede Bewegungen ausführen fast ebensogut wie mit dem gesunden." Creite erwähnt in seiner oben bereits zitierten Arbeit außer dem Sarkom der Patella noch einen zweiten Fall, in welchem die Exstirpation der Patella wegen akuter Osteomyelitis vorgenommen wurde mit darauffolgender Vernähung der Quadricepssehne mit dem Ligamentum patellae und Verschluß der Wunde. Trotz des ungestörten Wundheilungsverlaufs wird Patient nach 7 wöchiger stationärer Behandlung mit einem fixierenden Verband entlassen. Von einem funktionellen Resultat finden wir, obwohl zwischen der Arbeit von Creite und der Operation bereits 10 Jahre zurückliegen, keine Angabe. Der Vollständigkeit wegen sei hier noch einer Arbeit eines italienischen Autors, Anzilotti (Archiv d. ortopedia 1905 (Nr. 6) gedacht, die über primäre Neubildungen der Patella handelt. In dem Referate (das Original hat mir nicht zur Verfügung gestanden) heißt es, daß A. keinen Fall von primärer Neubildung in der von ihm durchgesehenen Literatur hat finden können. Bei dem Fall, den er beschreibt, handelt es sich um ein Osteochondrom der Patella, das am Rande derselben seinen Sitz hatte und durch partielle Resektion der Kniescheibe entfernt wurde. Im Anschluß daran beschäftigt sich A. mit der Technik der totalen Resektion der Patella, wobei nach seiner Ansicht bei Individuen bis zu 15 Jahren dieselbe sich ausführen ließe, ohne die Trennung des sehnigen Apparates wesentlich zu unterbrechen, während beim Erwachsenen ein breiter Defekt zwischen Quadriceps und Ligamentum entsteht; eventuell läßt sich letzteres an den Vastus internus und die Fascia lata annähen. Daran anschließend möchte ich noch mit einigen Worten auf die Technik der Exstirpation der Patella eingehen. Es wurde der Schnitt über die Mitte der Patella gewählt, weil man auf diese Weise durch einen relativ kurzen Schnitt sich am besten Zugang zur Kniescheibe schaffen kann und von diesem Schnitt aus es am leichtesten gelingt, nach Auseinanderziehen der Wundränder mit peinlichster Schonung die seitlichen, in Form eines Ovals die Patella einfassenden, kräftigen Sehnenbündel des Quadriceps teils scharf, teils stumpf abzulösen. In die völlige Erhaltung dieser starken Sehnenbündeln möchte ich den Schwerpunkt der Operation gelegt wissen. Denn nach Heraus-

nahme der Kniescheibe gelingt es jedesmal ohne besondere Spannung dieselben aneinander zu nähen und so den großen Defekt völlig zu beseitigen, wie es sowohl unser Fall als auch zahlreiche an Leichen der verschiedenen Altersklassen vorgenommene Versuche uns hinlänglich bestätigen. Nach vollendetem Verschluß der Fascien und Haut weicht bei der Beugung und Streckung der Unterschenkel in keiner Weise von den sonstigen Bewegungsebenen ab, desgleichen ließen sich in keiner Position des Unterschenkels irgend welche abnorme Wankelbewegungen ausführen. Es muß daher wundernehmen, daß der italienische Autor die Beseitigung des Defekts nach der Exstirpation der Patella durch eine Vereinigung des Ligam. patellae mit dem Vastus internus und der Fascia lata verlangt, während es doch das Natürlichere, den anatomischen Verhältnissen Entsprechendere ist, den Spalt durch Naht in der Längsachsenrichtung des Beines zu beseitigen, was ohne besondere Schwierigkeiten auch gelingt, ohne jeden Nachteil für die Funktion des Kniegelenks. Kurz resümiert gestaltet sich die Exstirpation der Kniescheibe in 3 Etappen:

1. Hautschnitt in der Längsachsenrichtung des Beines über die Höhe der Patella und Abpräparieren des Unterhautzellgewebes mit der oberflächlichen Fascie.

2. Teils scharfes, teils stumpfes Abpräparieren der die Patella überziehenden Fasern der Quadricepssehne nach ovalärer Umschneidung etwa $^1/_2$ cm vom Rande entfernt mit möglichster Schonung der Seitenbänder.

3. Naht der straffen Sehnenbündel in der oben angegebenen Weise mit resorbierbarem Material, und darauffolgende Hautnaht.

Nach Feststellung der Tatsache, daß nach Exstirpation der Patella eine Beschränkung der Beweglichkeit nicht einzutreten braucht, drängt sich unwillkürlich die Frage auf, welche physiologische Bedeutung eigentlich der Kniescheibe zukommt. In den ausführlichen Arbeiten von Brunner und Wuth, in welchen beide Autoren über kongenitalen Mangel der Patella berichten, besonders aber in der letzteren, finden wir einigen Aufschluß, indem W. durch die vergleichende Anatomie Anhaltspunkte über die Bedeutung der Kniescheibe gewinnen will. Angeregt wurde er zu dieser Studie durch einen Fall, welchen er in der Münchener Klinik zu beobachten Gelegenheit gehabt hat, bei welchem er einen totalen Defekt beider Kniescheiben feststellen konnte. In der Familie des Patienten war das Fehlen der Kniescheibe bei sämtlichen männlichen Mitgliedern vom Großvater angefangen, erblich und bei keinem derselben war der Mangel der Patella mit irgendwelchen funktionellen Störungen

verbunden. Von seinem Patienten sagt W. über die Funktion der Gelenke folgendes: „Er lernte zur richtigen Zeit gehen und wird ihm nach seiner Angabe der Mangel der Kniescheiben in keiner Weise unangenehm fühlbar. Im Gegenteil; er vermag die größten Strapazen auszuhalten, ist passionierter Reiter und Tourist, namentlich bei Derbyreiten und Hochgebirgstouren hat er es zu nennenswerten Leistungen gebracht. Die Prüfung der Funktion des Kniegelenks ergibt vollkommen normale Verhältnisse. Beugung und Streckung weichen, was Exkursionsweite und Leichtigkeit der Bewegungen betrifft nicht im geringsten vom normalen Mechanismus ab. In jeder Beziehung ist die Leistungsfähigkeit der Extremität eine vorzügliche zu nennen." Nur noch einen einzigen, analogen Fall konnte W. bei der Durchsicht der Literatur auffinden, und zwar in Müllers Archiv, ein Fall, der im St. Georges-Spital zu London zur Beobachtung kam, wobei in bezug auf Vererbung und Bedeutungslosigkeit des Defektes in funktioneller Hinsicht völlige Übereinstimmung herrscht. Das Ergebnis der Arbeit W.s, das er auf Grund vergleichend anatomischer Studien und kritischer Prüfung der embryologischen Befunde anderer Autoren (Bernays, Pfitzner Thilenius) gewinnt, ist, daß die Patella kein Sesambein im wahren Sinne des Wortes sei. Er neigt vielmehr zu der Auffassung, daß dieselbe als ein olekranonähnlicher, abgegliederter Fortsatz der Tibia anzusehen ist.

Bei der eingehenden Beschreibung des Kniegelenks seines Falles sagt Wuth, daß die Quadricepssehne strangartig zwischen den Condylen zu der stark vorspringenden Tuberositas tibiae hinzieht. Es befindet sich also an der der Patella entsprechenden Stelle kein Spalt in der Sehne; diese Verhältnisse wurden in unserem Falle nachgeahmt, indem die starken Sehnenbündel, welche dem Rand der Patella anhaften, in der Richtung der Längsachse des Beines vernäht wurden. Eine absolute prima intentio ist natürlich conditio sine qua non, für die spätere normale Funktion. Man gewinnt auf Grund der beobachteten Fälle den Eindruck, daß die Patella ein ziemlich entbehrliches und für die Funktion der Quadricepssehne beim Menschen wenig wichtiges Knochenstück ist. Erhärtet wird diese letztere Behauptung außerdem noch durch die einwandsfreien Beobachtungen Königs, welcher beim einfachen Bruch der Patella ohne Zerreißung des Streckapparates durch konservative Behandlung stets vollen funktionellen Erfolg erzielte, hingegen eine frakturierende Verletzung der Kniescheibe mit Zerreißung des Streckapparates i. c. mit Zerreißung der seitlichen, die Patella umfassenden

Stränge der Quadricepssehne stets hinsichtlich der Funktion eine schlechte Prognose gibt, und daß gerade die Fälle eine Vereinigung der getrennten Teile durch die Naht erheischen, und zwar nicht allein des Knochenstücks, sondern vornehmlich des zerrissenen Bandapparates. Die Nutzanwendung daher, welche wir aus den feststehenden Tatsachen ziehen können, ist eine weitgehende.

Die Exstirpation der Patella kann daher auch bei anderen Erkrankungen des Kniegelenkes mit gutem Recht ausgeführt werden. Sie ist zu empfehlen für die Art der entzündlichen Erkrankungen des Kniegelenkes, bei welchen durch Verwachsung der Patella mit ihrer Unterlage, also mit dem distalen Ende des Oberschenkels die Beweglichkeit des Gelenkes in starker Weise beeinträchtigt wird. Ich habe hier zunächst die gonorrhoischen Entzündungen im Auge, welche vielfach durch straffe bindegewebige Adhäsionen der Patella mit den Condylen zu Versteifungen der Kniegelenke führen. Natürlich muß das akute Stadium längst verklungen sein, und alle anderen Mittel, das Gelenk zu mobilisieren, ihren Dienst versagt haben. Rein theoretisch bietet dieser Eingriff günstige Chance für eine hinreichende Funktion. Die Entzündung des Gelenkes ist abgelaufen; der Sitz der bindegewebigen Adhäsion ist durch ein gutes Skiàgramm leicht zu finden. Nach Durchtrennung der entweder bindegewebigen oder bereits ossifizierten Partie zwischen Patella und Oberschenkelknochen wird an der Stelle der Verwachsung eine frische Wundfläche gesetzt. Über dieser Wundfläche werden die Sehnenbündeln der Quadricepssehne in der oben angegebenen Weise vereinigt, indem man die freien Ränder mit entsprechend geführter Nadel etwas nach außen schlägt. Dadurch erreicht man, daß über eine Wundfläche intakte Sehnenbündel verlaufen, welche ebensowenig miteinander verwachsen dürften, wie zwei einander berührende Schleimhautflächen, von denen die eine ihres Epithels beraubt ist, bei intaktem Epithel der anderen.

Ferner dürfte eine Indikation für die Exstirpation der Patella die primäre Tuberkulose derselben abgeben. „Die Tuberkulose der Patella, sagt Fritz König in seiner Arbeit, — „Die spezielle Tuberkulose der Knochen und Gelenke. I. Das Kniegelenk 1896 —, ist eine für die Erhaltung des Gelenkes prognostisch ungünstige Krankheit. Nur in seltenen Fällen folgt spontane Ausheilung, etwas häufiger Ausheilung nach operativer Ausräumung. Diese operative Ausräumung ist stets zu versuchen, wenn anscheinend das Gelenk gesund ist.“ Obiger Tatsache zufolge, daß nach Entfernung

der Patella die Funktionsfähigkeit des Gelenkes in keiner Weise alteriert wird, dürfte der von König aufgestellte Satz bezüglich der schlechten Prognose und sein Vorschlag für die Therapie keine volle Gültigkeit mehr haben. Denn gerade bei der primären Patellatuberkulose ist durch Entfernung der Patella eine radikale Beseitigung des Herde gewährleistet. Natürlich ist dabei Voraussetzung, frühzeitige Diagnose des völlig isolierten Herdes, noch bevor das übrige Gelenk affiziert ist. Dieses ist bei der heute weit vorgeschrittenen Röntgentechnik sehr wohl möglich. Leider habe ich noch in dieser Hinsicht keine Literaturangaben finden können. Ich selbst verfüge über keinen Fall primärer Tuberkulose der Kniescheibe, die ich radiographisch hätte darstellen können und habe auch trotz zahlreicher Umfragen kein diesbezügliches Radiogramm erhalten können, um dasselbe differentialdiagnostisch dem Sarkom der Patella gegenüber zu stellen.

Zum Schlusse sei mir noch zu bemerken gestattet, daß ich mit der Veröffentlichung des vorliegenden Falles absichtlich solange gewartet habe, weil ich den Dauererfolg nach Exstirpation eines Knochensarkoms und die Entwicklung der funktionellen Verhältnisse des Kniegelenkes nach radikaler Entfernung der Patella abwarten wollte. Nachdem nun fast volle 2 Jahre verflossen sind, ohne daß ein lokales Rezidiv oder irgendwelche Metastasen aufgetreten sind, wobei die Funktions- und Leistungsfähigkeit eine absolut normale zu nennen ist, dürfte man diesen Fall als dauernd geheilt ansehen.

Literaturverzeichnis.

1. B. Knode, Amer. med. chir. Reviev 1860.
2. Streubel, Partielle und totale Resektion der Patella. 1855.
3. Brunner, Genese, kongenitaler Mangel und rudimentäre Bildung der Patella. Virchows Archiv, 1891.
4. Wuht, Über angeborencn Mangel sowie Herkunft und Zweck der Kniescheibe. Arch. f. klin. Chir. 1899.
5. Creite, Zur Pathologie der Patella. Deutsche Zeitschr. f. Chir. 1906.
6. Anzilotti, Archiv d'ortopedia, 1905.
7. König, Zur Entstehungsgeschichte der Verletzungen des Streckapparates vom Kniegelenk. Deutsche militärärztliche Zeitschrift, 1897.
8. Derselbe, Die spezielle Tuberkulose der Knochen und Gelenke. 1896.

IX.

Aus der chirurg. Klinik Basel. (Direktor: Prof. Enderlen.)

Von den Zwerchfellverletzungen und ihren Folgen den Zwerchfellhernien.

Von

Dr. Hans Iselin, I. Ass.-Arzt.

Herr Prof. Enderlen, mein verehrter Chef, hat mich veranlaßt, die seit 1900 in der Basler chirurgischen Klinik vorgekommenen Zwerchfellverletzungen zu veröffentlichen. Das sind:

6 operativ behandelte Zwerchfellstiche,

1 Zwerchfellzerreißung,

1 operativ geheilte, aber nicht radikal operierte Zwerchfellshernie.

1900 wurden von Shukow aus der hiesigen Klinik unter Prof. Hildebrand 3 Fälle von Zwerchfellstichverletzungen beschrieben, 1878 von Banga 2 Zwerchfellrupturen, die nach Erbrechen auftraten.

Die gründlichen Abhandlungen von Popp (1), Lacher (2), Thoma (3), Kaufmann (4), Riedinger (5) und die beiden neuesten von chirurgischer Seite stammenden Zusammenstellungen Neugebauers (6) und Suters (7) liegen dieser Arbeit zugrunde.

Dieses kasuistische Material habe ich durch Beobachtungen, die nicht in den Sammelarbeiten verzeichnet sind, vermehrt.

Fall 1 der operierten scharfen Zwerchfellverletzungen, welcher letal verlief, weil trotz der Kontroll-Laparotomie ein Pankreasstich übersehen worden ist, hat zu dieser Arbeit angeregt.

Herr Prof. Kaufmann hatte die Freundlichkeit, mir die Sektionsprotokolle zur Verfügung zu stellen.

Die Einteilung ergibt sich aus unserem Material von selbst. Es soll die Rede sein

1. von den operierten perkutanen Zwerchfellverletzungen,
2. von den Rupturen des Zwerchfells,
3. von den Zwerchfellbrüchen.

I.

Von den operierten perkutanen Verletzungen des Zwerchfells.

Krankengeschichten der eigenen Fälle.

Fall 1. 1904. Ein italienischer 50jähr. Maurer trat zwei Stunden, nachdem er durch Messerstiche verletzt worden war, in die Klinik ein. Seine Atmung war erschwert, der Puls etwas rasch, aber regelmäßig. Pat. wies 2 Stiche in der linken Brusthälfte auf, einen im dritten Intercostalraum in der Axillarlinie mit Hämatom und Emphysem in der umgebenden Haut. Der zweite Stich saß in der vorderen Axillarlinie im achten Intercostalraum; die Wunde verlief etwas schräg von außen-oben nach innen-unten.

Aus dem Sitz der Wunde und in Berücksichtigung der den Italienern gebräuchlichen Stoßführung wurde eine Zwerchfellverletzung angenommen und, trotzdem von seiten des Abdomens keine Symptome vorhanden waren, sofort operiert (Prof. Enderlen). Nach Erweiterung der Wunde erweist sich die neunte Rippe als durchtrennt; ein 6 cm langes Stück derselben wird subperiostal reseziert. Bei der Atmung dringt pfeifend Luft in die Pleurahöhle. Die Lunge ist unverletzt, kollabiert, flattert hin und her. Durch eine kleine Öffnung des Zwerchfells nahe am Rippenansatz war ein Stück Netz in die Brusthöhle vorgefallen. Netz und Colon werden zur Revision vorgezogen; im Mesocolon ist eine größere Hämorrhagie zu sehen. Nach Reposition dieser Teile wird der innere höher gelegene Zwerchfellwundrand mit dem oberen der Pleura costalis vernäht, so daß die Bauchhöhle abgeschlossen ist und die Zwerchfellnaht extrapleural zu liegen kommt.

Durch Kontroll-Laparotomie in der vorderen Axillarlinie wird im Colon descendens ein Serosa und Muscularis durchtrennender 1 cm langer Schnitt gefunden. Die Darmwunde wird durch doppelte Naht geschlossen. Die Bauchhöhle wird mit einer Jodoformmèche drainiert, die Pleurahöhle vollständig geschlossen. — Die Narkose war bei offener Pleura etwas verschlechtert, im übrigen gut.

Am folgenden Tage war der Puls wechselnd, die Atmung noch angestrengt; auch am zweiten Tage fehlte über der linken Thoraxhälfte das Atemgeräusch. Der Schall war hohl, die Atmung immer noch erschwert. — Die Peristaltik blieb trotz Physostigmininjektionen und Einläufen aus. — In der zweiten Nacht wurde Patient sehr unruhig, am dritten Tag erfolgte unter zunehmender Atemnot und Verschlechterung des Pulses der Exitus.

Sektionsbericht: Anatomische Diagnose: Stichverletzung des Bauches und der Brust. Stich durch Pleura, Zwerchfell, Pankreas. Im linken Hypochondrium adhärentes Netz. Verdauungshöhle im Schwanz des Pankreas. Am Peritoneum ausgedehnte Fettgewebsnekrosen, zum Teil auch im subperitonealen Gewebe; Verdauungseffekte des Pankreassaftes besonders in

der Fossa iliaca, herab bis in den Leistenkanal. Bronchitis purulenta, Bronchopneumonie beider Unterlappen; schließliche Todesursache: Hypostat. Pneumonie. Aus dem Sektionsprotokoll entnehme ich: Beide Lungen fast gleichmäßig retrahiert, links vielleicht etwas mehr eingesunken. In der linken Pleurahöhle wenig blutige dünne Flüssigkeit. Links h.-u. Verklebungen. Pleurahöhle links h.-u. abgeschlossen durch eine die Pleura costalis und Zwerchfell verbindende Naht von 8 cm Länge; durch einen Wundkanal im neunten Intercostalraum (die neunte Rippe ist durchtrennt) gelangt man an der Nahtstelle des Zwerchfelles vorbei ins Abdomen. — Linke Lunge: Oberlappen flaumig, Unterlappen fast ganz derb. Auf der Schnittfläche sehr zahlreiche konfluierende, etwas hervortretende bräunlichgelbe Herde.

Im Abdomen wenig trübe rote Flüssigkeit.

Die Dünndarmschlingen drängen stark heraus, sind z. T. leicht beschlagen von einem zarten, feinfädigen, fibrinösen Netz. Aus dem Hypochondrium wölbt sich das armdicke Quercolon. Im Peritoneum zerstreut, hauptsächlich an der Flexura linealis, weiße trübe Flecken; hier ist ein über handtellergroßer Bezirk der Darmoberfläche und des angrenzenden Mesocolon von Fettnekrosen dicht bedeckt, die Umgebung blutig gefärbt. Auch zwischen Colon und Magen, wo das Gewebe an einer Stelle eingerissen und durch Gaze tamponiert ist, ausgedehnte Fettnekrosen, die der großen Kurvatur des Magens entlang sich fortsetzen. Auch im Netz, das nach oben geschlagen ist, Nekrosen. Die Bursa omentalis ist dicht mit Fettnekrosen ausgekleidet. — An der Außenseite des Colon descendens kurz unterhalb der Flexura linealis eine Darmnaht zwischen zwei Tänien. Das Bindegewebe hinter dem S. romanum bräunlich gallertig, das Fett von Nekrosen durchsetzt; im Psoas trübe Flecken. Auf der Vorderfläche des Pankreas nach dem Schwanz zu rote und gelbe Flecken. Auf dem Längsschnitt zeigt sich im Schwanz der Drüse eine kirschgroße Höhle von rötlichbrauner Farbe, deren Inhalt aus zundriger Masse besteht. Um die Höhle bildet Fettnekroseninfiltration, welche fast mörtelhart ist, eine solide Wand. Topographisch hat diese Stelle des Pankreas Beziehung zu der Zwerchfellnaht; die äußere Wunde, die Zwerchfellöffnung, die Darmnaht und ein 2 cm langer Schlitz im Netz, das dem veränderten Pankreasschwanz fest adhärent ist, liegen mit der Pankreashöhle fast in einer Geraden. Das Pankreasgewebe liegt in dem oben genannten Wundkanal frei. Die Höhle ist durch die beschriebene Wandung verdeckt.

Bei der Operation fehlten die Nekrosen und bei der Sektion war die Fortsetzung des Wundkanals in das Pankreas erst nach Entfernung der Milz und Lösen von alten Netzverwachsungen nachzuweisen.

Fall 2 (1901). Ein 21jähr. italienischer Maurer erhielt am 28. Juli zehn Uhr abends einen Stich in die linke Seite unterhalb des Rippenbogens mit einem Taschenmesser. Patient fiel zu Boden. Durch einen Arzt wurde das stark blutende vorgefallene Netz abgebunden und ein Notverband angelegt. Am 29. Juli erfolgte der Eintritt in die Klinik.

Status: Patient ist anämisch, afebril. Der Puls frequent, kräftig. Unter dem linken Rippenbogen befindet sich eine scharfrandige blutende Wunde. Zeitweise wölbt sich in der Wundöffnung eine blaurote unver-

letzte Darmschlinge vor; es wird sofort operiert (Prof. Hildebrand). Die Wunde wird nach vorn und hinten erweitert, beim Durchtrennen der Muskulatur bläst Luft durch die blutig durchtränkten Muskeln.

Der achte linke Rippenknorpel ist in der Axillarlinie durchstochen; seine hintere ca. 3 cm lange Partie mit einem Stück der knöchernen Rippe wird zur besseren Übersicht reseziert. Die Pleurahöhle ist durch eine 1 cm lange Stichwunde eröffnet; in der Pleura ist Blut; nahe am Zwerchfellansatz ebenfalls eine Wunde; durch diese Öffnung ist die genannte blaurote Schlinge und neben ihr ein Netz vorgefallen, das an drei Stellen Katgutnähte aufweist. Am unteren Milzpol findet sich außerdem eine die Kapsel in Dreieckform durchbohrende Stichverletzung mit leichter Blutung. Naht der Kapsel durch zwei Kopfnähte. Eventration des Darmes nach Erweitern der Zwerchfellwunde. Austupfen des Blutes in der Bauchhöhle. Zwerchfellnaht. Jodoformmèche in die Pleurahöhle. Verkleinerung der Pleurawunde. Eine zweite Mèche unter die Muskulatur.

Im weiteren Verlaufe fehlen abdominale Erscheinungen; das Symptomenbild ist beherrscht durch Auftreten von broncho-pneumonischen Herden im Unterlappen; außerdem besteht links unten ein abgesackter Pneumothorax. Die Wundsekretion ist gering.

Am 31. August wird Patient geheilt entlassen.

Fall 3 (1903). Ein 36jähr. Zimmermann erhielt beim Streit einen Messerstich in die linke Seite, kurz nach der Verletzung trat mehrmaliges Erbrechen auf.

Status: Patient ist bewußtlos, kräftig gebaut, nicht anämisch. Der Puls ist regelmäßig und kräftig. Im neunten Intercostalraum links findet sich eine $1\frac{1}{2}$ cm lange scharfrandige, den Rippen parallele Wunde in der vorderen Axillarlinie; in ihr ist ein kastaniengroßes Netzstück sichtbar. Der Leib ist nicht aufgetrieben. Die linke Bauchseite ist etwas gespannt, aber nicht besonders druckempfindlich. Keine abnorme Resistenz oder Dämpfung. Herz und Lungen sind ohne Besonderheiten.

In Chloroformnarkose wird sofort von Prof. Hildebrand operiert. Das vorgefallene Netz wird vor der Wunde reseziert. Die Wunde wird parallel den Rippen erweitert und ein 2 cm langes Stück der neunten Rippe reseziert. Dem Netzstrange folgend gelangt man zuerst in den Komplementärraum der Pleura, dann durch einen Zwerchfellschlitz in die Bauchhöhle. Netz, Flexura lienalis, der Magen und die benachbarten Dünndarmschlingen werden von dem Zwerchfellschlitz aus revidiert und unverletzt gefunden. Die Zwerchfellwunde wird durch eine Naht geschlossen, darüber eine Jodoformmèche gelegt, Verkleinerung der Wunde durch Muskel- und Hautnähte.

Die Heilung verlief ganz anstandslos.

Fall 4 (1905). Ein 26jähr. Büchsenspengler, O. F., wurde am 12. IX. nachts ins Spital gebracht, kurz vorher hatte er einen Stich in die rechte Brustseite erhalten. Während des Transportes hatte Patient mehrmals gebrochen.

Status: Der kräftige Mann ist nicht kollabiert, aber blaß. Der Puls ist 100, regelmäßig und kräftig. Der Leib ist in den oberen Partien ge-

spannt, in der Lebergegend druckempfindlich, ein Erguß ist nicht nachzuweisen. — Rechts zwischen Mammilla und Sternum, von der Höhe der Mammilla abwärts nach innen, verläuft eine 8 cm lange, 3 cm breite klaffende, stark blutende Schnittwunde, in der drei Rippenknorpelquerschnitte zu sehen sind.

Prof. Enderlen unternahm sofort die Operation: Die Wunde wird nach unten verlängert, die Pleura erweist sich als unverletzt, aber im Zwerchfell findet sich nahe dem Rippenansatz eine 2 cm lange Wunde; durch Verlängerung der äußeren Wunde am unteren Pol wird die Bauchhöhle weiter eröffnet und eine stark blutende Leberwunde von 3 cm Länge und $^1/_2$ cm Tiefe freigelegt. Das Ligamentum suspensorium ist durchstochen. Leber- und Zwerchfellwunde werden genäht, die Bauchhöhle mit Gummirohr drainiert.

Am ersten Tage trat starkes Hautemphysem auf, sonst verlief die Heilung glatt; nach einem Monat wurde Patient geheilt entlassen.

Fall 5 (1905). A. S., 41 Jahre, hatte in der vergangenen Nacht einen Stich zwischen die neunte und zehnte linke Rippe erhalten. Patient hatte nicht gebrochen, litt nur an Atemnot.

Status: Atmung und Puls sind sehr frequent, in der linken Axillarlinie im neunten Intercostalraum findet sich eine scharfrandige, 2 cm lange Wunde, in ihr liegt ein Stück Netz vor. Der Bauch ist nicht druckempfindlich, nicht gespannt.

Über der linken Brusthälfte ist vorne von der dritten Rippe an, hinten von der Spina scapulae das Atemgeräusch stark abgeschwächt; die Perkussion ergibt Tympanie der linken Brustseite. Die Herzdämpfung fehlt links. Die Töne sind kaum zu hören.

Da ein Thoraxbauchstich vorlag, wurde von Herrn Prof. Enderlen sofort operiert in Chloroform-Äthertropfnarkose. Die Wunde wird auf 10 cm verlängert. Nach Resektion des vorgefallenen Netzes pfeift Luft in die Pleurahöhle. Die Zwerchfellwunde, nahe dem Ansatz gelegen, läßt sich durch Vernähen des inneren Randes mit dem oberen der Pleura costaliswunde leicht versorgen. Bei der Naht des Zwerchfells entsteht eine stärkere Blutung, so daß Pincen liegen bleiben müssen. Der Darm ist, soweit durch die nun costoabdominale Wunde zu sehen ist, unverletzt. Auf die Zwerchfellnaht wird ein Tampon, in die Pleurahöhle ein Gummidrain gelegt.

Patient erholte sich rasch von der Operation; die Atmung war wenig behindert, das Atemgeräusch links hinten am zweiten Tage bereits besser hörbar, nach 8 Tagen war dasselbe auf beiden Seiten gleich. Die Herzdämpfung war wieder deutlich, die Töne hörbar. Nach 10 Tagen konnte Patient aufstehen, nach 14 Tagen austreten.

Fall 6 (1905). Galino, ein 35jähr. italienischer Maurer, war kurz vor dem Eintritt in die Klinik von Landsleuten erst mit der Faust zu Boden geschlagen, dann mit einem Tischmesser mehrmals gestochen worden. Patient ist etwas betrunken, der Puls weich, 80—90; die Atmung regelmäßig, wie abgeschnitten, angeblich wegen des dabei auftretenden Stechens in der rechten Seite. Die Auskultation der Lungen gibt normalen Befund, die Perkussion keine Schalldifferenz. Das Abdomen ist weich, nur in der rechten Flanke gespannt und druckempfindlich. — Der Nacken ist tief quer

durchstochen, der linke Sternocleido mast. ist ebenfalls durchtrennt durch einen die Haut vor und hinter ihm durchbohrenden Stich. Im linken vierten Intercostalraum findet sich in der hinteren Axillarlinie eine klaffende, den Rippen parallele 3 cm lange Schnittwunde, unterhalb der elften Rippe in der Scapularlinie eine blutende kleinere Schnittwunde.

Die sofort begonnene Operation (Prof. Enderlen) zeigt, daß die Stichwunde im vierten Intercostalraum die Pleura eröffnet und den unteren Lungenrand durchbohrt hat. — Die Erweiterung des Stichkanals unterhalb der neunten Rippe zeigt eine glänzende Vorwölbung: die Pleura diaphragmatica. Der Stich geht also durch den Komplementärraum. In der Kuppe ist eine 1 cm lange quere scharfrandige Schnittwunde, durch dieselbe sieht man den unteren Leberrand, der aus einer 1 cm langen Wunde blutet. Die Leber wird genäht, der innere Wundrand der Pleura diaphragmatica mit dem oberen der Costalis vereinigt. Der Brustraum wird nicht drainiert.

Zirka 12 Stunden nach der Operation traten Sprachlähmung und schlaffe Lähmung des rechten Armes und der Gesichtsmuskeln auf. Die linke Pupille war weiter als die rechte. Unter beiden Augen blaurote Verfärbung. Es wurde eine Zerstörung der Brocaschen Windung infolge des Faustschlages angenommen. Von seiten der Stichverletzung blieben keine Störungen. Die Wunden heilten glatt; nach 2 Wochen konnte Pat. entlassen werden. Die Lähmung und die Sprachstörung blieben teilweise bestehen.

Neugebauer (Archiv für klin. Chir. 1904, S. 1014) und Suter (Bruns' Beiträge, Bd. 46, H. 2) haben die operierten perkutanen Verletzungen des Zwerchfells gesammelt. Neugebauer zählte 60 Fälle, Suter 73. In einem Nachtrag (Bruns' Beiträge, Bd. 46, H. 2) verfügte Suter mit 5 von Neugebauer übernommenen Fällen und einer neuen Beobachtung bereits über 76 operierte perkutane Zwerchfellverletzungen.

Dieser Zahl Suters reihe ich noch 8 neuere Beobachtungen aus der Literatur an:

I. Borszeky (Brunssche Beiträge, Bd. 48, H. 3).

1. Fall: Stichverletzung mit einem größeren Taschenmesser. Im neunten linken Intercostalraum in der Axillarlinie eine 8 cm lange Wunde mit walnußgroßem Netzklumpen. — Operation: Zehnte Rippe reseziert 6 cm weit. In der Pleurahöhle fanden sich $1^1/_2$ Liter Blut. In der Kuppe des Zwerchfells eine 2 cm lange schräge Öffnung, aus welcher ein kinderfaustgroßes Netzstück in die Brusthöhle ragte. Nach der Wirbelsäule zu fand sich eine zweite 15 cm lange Schnittwunde des Zwerchfells, durch welche das unverletzte Peritoneum zu fühlen war. Schluß der Wunden durch fortlaufende Katgutnaht. Die Brusthöhle wurde nicht drainiert. Der Pneumothorax verschwand rasch, nach 20 Tagen völlige Heilung des Patienten.

2. Fall: Schußverletzung. Einschuß im linken 6. Intercostalraum unmittelbar unterhalb der Mammilla, kein Ausschuß. — Nach 7 Stunden

Laparotomie unter dem linken Rippenbogen. Zwerchfellwunde rechts vorn vom kardialen Teil des Magens. Im Abdomen viel Blut. Im Magen unterhalb der kleinen Kurvatur ein für die Kuppe des kleinen Fingers durchgängiges Loch, das Mageninhalt entleert. Beim Eröffnen der Bursa omentalis entsteht von links her eine starke venöse Blutung, die sich durch Tamponade stillen läßt. Wegen Schwäche Abbruch der Operation. Kurz darauf Exitus.

Sektionsbefund: 2 Magenöffnungen, Verletzung der Milzkapsel und eines Zweiges der Vena lienalis. Die Kugel saß im Milzhilus.

8. Frank (Münchner med. Wochenschr. 1905). Stich im linken X. Intercostalraum mit Netzprolaps. — Laparotomie. Zwerchfellnaht. Heilung. (Anm.: Frank verwirft den transpleuralen Weg wegen des Pneumothorax und der Infektionsgefahr.)

4. van Hees[1]) (Dissertation, München 1904). Pfählungsverletzung der Brust- und Bauchhöhle durch Sturz 2 m hoch kopfüber in einen eisernen Staketzaun. Im linken 9. Intercostalraum ein 2 cm lange Wunde mit Netzvorfall. — Operation von der Brustwunde aus. Resektion der 9. Rippe. Die oberste Jejunumschlinge ist am Ansatz abgerissen, zweimal eröffnet; in Brust- und Bauchhöhle ist Darminhalt. Vorlagerung der Schlinge. Nach 17 Stunden trat der Tod ein.

Sektion ergab noch eine Verletzung des Quercolons in der Bursa omentalis, ferner einen Nierenriß.

5. Plücker (Münchner med. Wochenschr. 1903, S. 1701). Stich im VIII. linken Intercostalraum, 5 cm langer Netzprolaps. Operation. Resektion der VIII. Rippe, Erweiterung der Zwerchfellwunde zur Reposition des Netzes. Naht des Zwerchfells. Tamponade, die wahrscheinlich Ursache eines folgenden Empyems war. Heilung.

6. Rossi (Clinica chirurgica 1905, ref. Zentralbl. f. Chir. 1906). Ein Fall geheilter Stichverletzung der linken Zwerchfellhälfte mit Netzprolaps nach außen. Laparotomie.

7. Reimann (Wiener med. Wochenschr. 1900, S. 762). Stich mit 15 cm langem Messer im 5. Intercostalraum ca. 3 cm vom Sternalrand beginnend, beim Sondieren Aspiration von Luft. Druckempfindlichkeit der linken Bauchhälfte, Spannung der Bauchmuskulatur. Da Verdacht auf Herzbeutel-Zwerchfellverletzung bestand, wurde operiert: I. Erweiterung der Wunde unter Resektion des 5. Rippenknorpels. Wunde von 2 cm Länge im Perikard, eine kleinere im Herz und im Zwerchfell. Schluß der Perikard-

---

1) Hees kennt keine ähnlichen Verletzungen. Der bei Suter angeführte Fall von Willard gehört hierher. In Virchow-Hirsch, 1872, S. 316, II, ist über eine Mitteilung von Hutchinson referiert (Brit. med. Journal 1872). Bei einem weiblichen Individuum war durch Sturz auf der Treppe mit dem Gesäß in einen Handbesen das Zwerchfell verletzt worden. Der Stiel drang neben dem After ein, perforierte das Rektum, die Gallenblase, die Leber und das Zwerchfell, und erzeugte einen Hämopneumothorax.

Bei Francke war ein Besen durch beide Brusthöhlen hindurchgedrungen und hatte doppelten Pneumothorax erzeugt (Chir.-Kongreß, 1903).

wunde. II. Laparotomie parallel dem linken Rippenbogen, die Zwerchfellwunde war durch die Kuppe der unverletzten Leber gedeckt. Tamponade der Zwerchfellwunde. Die Naht des Diaphragmas wurde nicht ausgeführt, da die Leber einen natürlichen Verschluß der kleinen Öffnung bildete. Ausgang in Heilung.[1])

8. Berchtold (Dissert., München 1897). Ein 30jähr. Tagelöhner erhielt von rückwärts einen Messerstich in die rechte Lendengegend. — Handbreit von der Wirbelsäule über der 12. Rippe fand sich eine $2^1/_2$ cm lange, 1 cm klaffende Schnittwunde ohne Vorfall. Kein Pneumothorax, keine Darmerscheinungen. Am nächsten Tage erschien Blut im Urin, deshalb Operation: Nach Resektion der 12. Rippe, die von ihrer Mitte in schräger Richtung nach dem oberen Rand durchschnitten war, fand sich im Zwerchfell eine 3 cm lange Schnittwunde in ihr retrorenales Fettgewebe; die Pleurahöhle war eröffnet. Naht des lateralen Zwerchfellwundrandes mit der Pleura costalis. In der Niere 3 cm lange, $1^1/_2$ cm breite Lappenwunde. Naht mit Katgut. Heilung.

Suter führt (Fall 21 l. cit.) eine operative Verletzung des Zwerchfells an (Humbert). Bei Gerulanos (Deutsche Zeitschr. f. Chir., Bd. 49) sind 3 weitere Fälle zitiert.

1. Leisrink (1880) resezierte ein Stück Zwerchfell gelegentlich der Exstirpation eines Sarkoms der 5 unteren rechtsseitigen Rippen. Exitus an eitriger Kapillarbronchitis.

2. König (Dissert. Campe, Fall 7) entfernte ebenfalls bei Sarkomexstirpation ein Stück Zwerchfell mit Heilung.

3. Hahn (1888) mußte bei Entfernung eines Enchondroms der Brustwand ein Stück Zwerchfell resezieren. Exitus.

Einteilung der Zwerchfellverletzungen. Man unterscheidet perkutane und subkutane Verletzungen des Zwerchfells. Die perkutanen Zwerchfellwunden werden durch Stich oder Hieb mit scharfen Instrumenten, auch häufig durch Schüsse, gelegentlich durch Explosion verursacht. Die subkutanen Zwerchfellverletzungen, auch Rupturen genannt, sind die Folgen von Brust- oder Bauchkontusion. Durch die 6 eigenen und die 8 gesammelten Fälle wird die Zahl der operierten perkutanen Verletzungen auf 90 vermehrt. Bei Suter finden sich 76 perkutane, 2 subkutane Verletzungen, 1 mit unbekannter Ursache. — Folgende Übersicht zeigt die Häufigkeit der einzelnen Ursachen.[2])

---

1) Fischer (Arch. f. klin. Chir., Bd. 9) führt 9 nicht operierte Fälle von Zwerchfellverletzung bei Herzwunden an.

2) Bei Angerer (Über Stich- und Schußverletzungen des Magens. Diss. in München 1903) sind 2 Fälle (Nr. 5 und 7) von Schußverletzung des Magens

	Suters Fälle	Eigene	Fälle aus der Literatur	Total
Stichverletzungen . . .	64	6	6	76
Hiebverletzungen . . .	2	—	—	2
Sturz in Schneidmasch. .	1	—	—	1
Bei Operat. entstanden .	1	—	(3)	1
Riß durch Bärenkralle .	1	—	—	1
Schußverletzung . . .	5	—	1	6
Explosion	1	—	—	1
Pfahlverletztzung . . .	1	—	1	2
Subkutane Verletzungen	76	6	8	90
Unbekannt	1	—	—	1
Perkutan	2	—	2	4
	79	6	10	95

Diagnose:

Die frische und einfache Zwerchfellverletzung macht sich kaum bemerkbar; nur in wenigen Berichten ist bei solchen Zwerchfellwunden Spannung der gleichseitigen Bauchhälfte verzeichnet. Da die Stiche meist von oben nach unten geführt werden und die Zwerchfellskuppen weit in den Brustraum hinaufreichen, muß tiefer Sitz der Thoraxwunde den Verdacht auf eine Zwerchfellverletzung erwecken. Erscheinungen einer Baucheingeweide-Verletzung werden den Verdacht bestätigen. (Über die Symptome der Magendarm-Verletzungen und Blutungen der parenchymatösen Organe verweise ich auf die Arbeiten von Petry (8), Trendelenburg (9), Angerer (10), Neumann (11), Lexer (12), König (l. c.), Noetzel (13), Brunner (14), Thommen (15), Fränkel usw. (16)).

---

mit Zwerchfellverletzung angeführt. In beiden Fällen wurde die Zwerchfellwunde, trotzdem sie angenommen war, nicht berücksichtigt. Die Sektion bestätigte beide Male die Annahme der Zwerchfellverletzung.

Wieting (Deutsche Zeitschr. f. Chir., Bd. 82, 1906) führt einen Schuß im 7. Intercostalraum an, wegen angenommener Zwerchfells- und Leberverletzung wurde laparotomiert; da Thrombophlebitis vorlag, wurde nur die Umgebung tamponiert. Der Fall verlief tödlich.

Haim (Über penetrierende Thoraxverletzung. Deutsche Zeitschr. f. Chir., Bd. 79) sah eine Stichverletzung durch Schusterpfriem im linken 7. Intercostalraum in der Mammillarlinie, bei welcher Netzprolaps bestand. — Laparotomie: Magen vorn und hinten durchbohrt. Beide Wunden des Magens vernäht. Schluß der Bauchhöhle. Die Sektion ergab eine Perforation der Brusthöhle und des Zwerchfells. — Einen ähnlichen Fall von Schusterpfriemstich erzählt Reid (Edinb. Journ. 1840): Ein 45j. Schuhmacher starb 15 Monate nach einer solchen Stichverletzung im 9. Intercostalraum links in der vorderen Axillarlinie an incarcerierter Hernie. (Netz und Colon waren vorgefallen.)

In unseren Fällen 4 u. 6 bei gleichzeitiger Leberverletzung und bei No. 3 waren die Bauchdecken gespannt, in den andern Fällen war keine Bauchdeckenspannung vorhanden.[1]) Die Diagnose der Zwerchfellverletzung wird in der Mehrzahl der Fälle durch das Vorhandensein eines Netzprolapses in der äußeren Wunde gesichert. 56 mal bei den gesammelten 90 perkutanen Zwerchfellverletzungen lag Netz oder ein Baucheingeweide in der Wunde. In den übrigen Fällen ist die Diagnose erst nach Erweitern der Wunde zu stellen. In sechs weiteren Fällen wies das Vorhandensein von Bauchinhalt im Brustraum auf eine Zwerchfellverletzung hin.

Prof. Enderlen erweitert prinzipiell jede Stichwunde im unteren Thoraxabschnitt, um keine Zwerchfellwunde zu übersehen. Zur Diagnose von Bauchorganverletzungen wird nach der Versorgung der Zwerchfellwunde von der Pleura aus die Laparotomie angeschlossen.

Die Häufigkeit der Organverletzungen bei Zwerchfellwunden ergibt sich aus folgender Zusammenstellung:

Die Lunge war in den 90 Fällen nur 6 mal verletzt (Severeanu, Grekow, Körte, Amante, Ballerini, Ferraresi), die Leber 8 mal (Adler, Lenorment, Dalton, Rossini, Schlatter, Auvray; eigene Fälle 4 und 6), ohne tödlichen Ausgang; die Milz 8 mal (Ferraresi (2 Fälle), van Hees, Borszecky (Fall Nr. 2), Körte, Impallomeni). Exitus erfolgte nur bei schweren komplizierten anderen Verletzungen. Die Niere war 4 mal betroffen (Schmidt, Suter, Schlatter I, van Hees). Das Pankreas ist nur zweimal verletzt worden. In Fall 1 dieser Arbeit und bei Shukows 3. Fall.[2])

Die Verletzung des Netzes kann durch Blutung bedrohlich werden und eine rasche Unterbindung notwendig machen, wie in unserem Fall 2. Über die Bedeutung des Netzvorfalles bei der Entstehung von den Hernien des Diaphragmas wird im Kapitel 3 die Rede sein. Die Vorfälle von Netz oder andern Bauchorganen werden allgemein Hernien genannt, es sind falsche Brüche. Wahre

1) Nach O. Hildebrand (Berliner klin. Wochenschr. Nr. 18, 1907) tritt bei Thoraxschüssen häufig gleichzeitig Bauchmuskelspannung auf. Die Erklärung liegt in der Nervenverteilung. Der obere Teil des Rektus und die schrägen Bauchmuskeln werden teilweise von Intercostalnervenästen versorgt. Die Läsion der Nerven bewirkt die Spannung und die Druckempfindlichkeit des Abdomens.

2) Beide Male war das verletzende Instrument ein Tischmesser. Bei der letzten Beobachtung (von Prof. Haegler operiert) waren Pneumonie und Peritonitis die Todesursache.

Zwerchfellhernien können nur entstehen, wenn bei der Verletzung Peritoneum oder Pleura verschont geblieben ist (wie bei Schlatter und Borszecky) und diese seröse Haut nachträglich von Bucheingeweiden in den Brustraum vorgestülpt wird. —

Lage und Größe der Zwerchfelllücke sind bestimmend für Art und Größe des Vorfalles. Die meisten Vorfälle sitzen links; rechts wird von der die Zwerchfellkuppe ausfüllenden Leber das Verlagern von Baucheingeweiden erschwert.

In 64 Fällen von linksseitiger Verletzung kam es 44 mal zu Netzvorfall in die äußere Wunde, 5 mal nur bis in die Pleurahöhle, nur 10 mal entstand kein Prolaps. 5 mal war der Magen oder der Darm vorgefallen. Die Mitverletzung von Organen der Bauchhöhle hängt hauptsächlich von der Beschaffenheit des Instrumentes und der Stoßweise ab.

Folgende topographische Zusammenstellung der Zwerchfellstiche soll die Bedeutung des Sitzes für die Schwere der Verletzung klar legen.

J.-R.	Vorfall v. n. außen	Netz in die Pleura	Kein Prolaps	Magen vorgefallen	Magen verletzt
1—5	—	—	—	—	—
6	3	—	2	1	2
7	7	1	3	3 (1 mal ganz)	4
8	13	1	2	1	1
9	16	2	3	—	—
10	4	1	—	—	1
11	1	—	—	—	—
	44	5	10	5	8

Bei dem Sitz der Stiche im 7. Intercostalraum ist der Magen 3 mal vorgefallen, 1 mal sogar vollständig vor die äußere Wunde. Außerdem wurde er von hier aus noch 4 mal verletzt; 6 mal saß bei den Magenverletzungen der Stich in der Höhe der 6.—7. Rippe, in der Axillarlinie. Auffallend ist, daß bei den 37 Stichen im 8. und 9. Intercostalraum nur 5 mal kein Vorfall stattgefunden hat.

Bei Verletzung des Zwerchfells unterhalb des Komplementärraumes, wie in unserem Fall 6 oder bei Verödung des Sinus auch weiter oben, entstehen extrapleurale Prolapse, die ihren Weg vom Bauch durch das Zwerchfell nach einem Intercostalraum nehmen, eine Hernia abdominalis intercostalis bilden (nach Cruveilhier).

Riesel (Deutsche Zeitschr. f. Chir., Bd. 6 S. 305, 1876) berichtet über drei solche Fälle.

Der erste Fall ist von ihm selbst beobachtet an einem Patienten, der sich in selbstmörderischer Absicht zahlreiche Stiche am Thorax beigebracht

hatte. Bei dem sonst gesunden fettreichen Mann fand sich unter der linken Brustwarze eine hernienartige flache, lappige, Geschwulst. Sie ließ sich in zwei getrennte flache Teile scheiden, eine untere äußere Netzhernie, mit für den Zeigefinger durchgängiger scharfrandiger Bruchpforte im linken 7. Intercostalraum am Rippenbogen, und eine zweite, scharf umschriebene, weiche, elastische Vorwölbung, die durch das mediane Ende des 6. Intercostalraumes austrat. — Patient hatte keine Beschwerden. Es liegt kein Leichenbefund vor.

Der zweite Fall in Riesels Mitteilung (Cruveilhier, Atlas d. path. Anat. Livrais, XXI, Pl. III) stammt aus dem Jahre 1828. Es ist ein zufälliger Leichenbefund. Ein Stoß durch eine Wagendeichsel konnte als früheres Trauma in Erfahrung gebracht werden. Die Geschwulst machte wenig Beschwerden. Gelegentlich trat Gurren darin auf. — Auf dem linken Brustkorbrand saß eine faustgroße, teilweise reponible Geschwulst; von ihr aus ließ sich nach dem 8. Intercostalraum ein dünner Strang verfolgen. Mit der Bruchhülle war das große Netz verwachsen, dicht hinter der Bruchpforte im 8. Intercostalraum lagen der Magen und die Flexura coli sin., scheinbar bereit zum Austritt.

Der dritte Fall ist beschrieben von Jules Cloquet (Nouveau Journal de Médecine etc. par Bécart, Paris 1819). Einem Soldaten war bei Lützen ein Geschütz quer über den Bauch gefahren; trotz heftiger Zufälle hatte sich Patient erholt bis auf zeitweise sehr stark werdende Einklemmungserscheinungen. Zwischen der Verbindungsstelle des 8. und 9. Rippenknorpels war eine runde, sehr schmerzhafte Geschwulst von Kleinnußgröße. Die leiseste Berührung verursachte heftige Schmerzen. Durch Druck gegen die Wirbelsäule auf die linke Seite der Bauchwand verkleinerte sich die Geschwulst, nur einmal gelang dadurch die sonst unmögliche Reposition. — Ein Leichenbefund fehlt.

Schicksal der Zwerchfellwunden.

Es ist nicht bewiesen, daß es beim Menschen zu einer spontanen Vereinigung der Zwerchfellwundränder kommt. In allen Fällen von incarcerierten Zwerchfellhernien und in zufälligen Obduktionsbefunden war die Bruchpforte, also die ehemalige Wunde, ein rundliches oder ovales Loch mit scharfem narbigen Rande. Nach Versuchen von Repetto an Hunden ist zu erwarten, daß bei parallelem Verlauf der Wunde mit den Zwerchfellmuskelfasern eine Verheilung zustande kommen kann. Diese Bedingung wird bei Stichverletzung am Menschen wohl selten erfüllt, da durch die Rippen, auch wenn sie durchschnitten wurden, dem verletzenden Instrument eine zu den Fasern mehr quere Richtung gegeben wird; die meisten äußeren Stichwunden verliefen parallel den Rippen, trafen den Zwerchfellmuskel also quer, und in solchen Fällen ist nach Repetto die Retraktion der Wundlippen eine sehr starke. —

Auf der rechten Seite können Zwerchfellwunden, wenn auch nicht verheilen, so doch durch Verklebungen und Verwachsungen

mit der Leber ausgefüllt werden. Der Fall von Engel (Wiener med. Wochenschr. 1867) ist ein auf diese Weise geheilter rechtsseitiger Zwerchfellriß. Es handelt sich dabei um einen Prolaps von Lebergewebe in Form eines Kegels, der 5 cm hoch war und 14 cm im Durchmesser hatte, und mit Peritoneum überzogen war, also um eine wahre Leberhernie. Engel schloß aus alten Brüchen der 3.—7. Rippe rechts auf Trauma als Ursache des Risses. Nach unserer Ansicht muß bei der Verletzung das Peritoneum intakt geblieben sein.

Einen Fall von angeblich geheilter Zwerchfellruptur erzählt Winkfield (a case of supposed passage of the stomach through a vent in the diaphragm into the pleural cavity, the result of an injury. Recovery. — The Lancet 1897, 23 rd January). Einem 5jähr. Jungen war ein schweres eisernes Gitter auf den Bauch gefallen. Er wurde in schwerem Kollaps sofort eingebracht. Die linke Brusthälfte war ruhig gestellt und ergab tympanitischen Perkussionsschall. — Da man Pneumothorax vermutete, wurde die Probepunktion vorgenommen; sie entleerte Darminhalt. Der Kollaps dauerte 10 Tage; später litt der Junge an Dyspnoe, besonders nach Anstrengungen. Allgemeine Besserung trat ein ohne Änderung des objektiven Befundes. Die Bestätigung der Diagnose durch die Sektion fehlt.

Bei Zwerchfellschüssen kommt es eher zu Verschluß der Öffnung, und zwar durch Verklebung eines Bauchorganes oder der Lunge mit der Wundstelle und späterer Verwachsung der beiden Teile. Fritz König veröffentlicht in der Berliner Wochenschr. 1900 einen lehrreichen Fall: Schuß in die linke Brust im 5. Intercostalraum, einwärts von der Mammillarlinie, Ausschuß links neben dem Dornfortsatz des 10. Brustwirbels. Nach 6 Wochen Exitus unter hochgradiger Abmagerung. Die Sektion ergab einen Magenschuß: die Serosafläche der vorderen Magenwand, in welcher ein glattes Ulcus saß, war der Leberfläche adhärent. Unterhalb der verwachsenen Stelle begann ein auf die Leber übergreifender jauchiger Abszeß. Die Fortsetzung des Schusses fand sich hinter der Milz im Zwerchfell, dessen Muskulatur unregelmäßig zerrissen war. Die Kugel hatte die Pleura in ihrer tiefsten Aussackung eröffnet und war durch die Lunge gedrungen. Eine etwa ein Eßlöffel große Menge seröser Flüssigkeit bezeichnete den Rest des früheren Pleuraergusses. Im übrigen waren die Pleurablätter auch über der Schußöffnung im Zwerchfell durch die dicke Schwartenbildung vereinigt.

Der Fall soll nach König beweisen, daß eine Naht des Zwerchfells nicht nötig war; „die Bedingungen zu einem Verschluß der Kommunikation zwischen Pleura und Peritoneum dürfte nirgends günstiger, die Bedingungen zur Hernienbildung nirgends ungünstiger sein, als gerade in den hinteren abschüssigen Partien des Zwerchfells." König sagt, daß eine Verlagerung von Baucheingeweiden in die Brusthöhle zum mindesten wahrscheinlich gemacht sein muß, bevor wir uns bei Zwerchfellverletzung zu der dann indizierten Postempskischen Operation entschließen. In den Schlußsätzen heißt es dann: „Deutet die Schußrichtung auf gleichzeitige Beteiligung der Bauchhöhle hin, so ist nur Laparotomie in gewöhnlicher Weise ohne Rücksicht auf die Einschußstelle angezeigt." —

Ein Fall von geheilter Schußverletzung des Zwerchfells findet sich bei Ladmirole und Ozenne (Riedinger, Verletzungen und chirurgische Krankheiten des Thorax. Deutsche Chir., 42. Lieferung).

Schon Popp machte darauf aufmerksam, daß Adhäsionen von Netz, Lunge oder Leber mit dem Zwerchfell, die vorläufig einen Verschluß der Wunde bilden, im Laufe der Zeit sich wieder lösen können, und es nachträglich dann noch zur Bildung einer Hernie kommen kann. Bei ihm und Lacher finden sich zahlreiche Fälle, in welchen es viele Jahre nach der Schußverletzung zu Incarceration einer Zwerchfellhernie gekommen ist.

In dem Sinne dieser Heilungsvorgänge wurde von einzelnen Operateuren bei großem Zwerchfelldefekt versucht, durch Vorlagerung eines Bauchorganes die Lücke auszufüllen. Albanese hat den Magen in die Wunde genäht, Berry suchte mit Hilfe des linken Leberlappens den durch Ruptur entstandenen großen Zwerchfellriß zu verschließen. Heidenhain hat ebenfalls die Leber zum Ausfüllen benutzt, einen weiteren Teil suchte er mit vorhangartig eingenähtem Netz, den Rest mit Tamponade zu schließen. Wieting schlug vor, die Lunge rings an den Rändern des Defektes anzunähen; da diese Fälle z. T. letal verliefen und in anderen keine Nachuntersuchungen bekannt sind, können sie keinen Aufschluß über die Dauerhaftigkeit eines solchen Verschlusses geben.[1]) —

Therapie und Prognose.

Über die Frage, wie frische Verletzung des Zwerchfells in Angriff genommen werden soll, besteht große Einmütigkeit im Handeln, im Gegensatz dazu stehen die vielen Erörterungen, ob auf thoracalem

1) Am wenigsten empfehlenswert ist es jedenfalls, den Magen zu verwenden.

oder abdominalem Wege vorgegangen werden soll. In den 73[1]) von Suter angeführten Fällen sind fast alle Operateure durch die bestehende äußere Wunde eingegangen, haben sich das Zwerchfell durch Erweitern der Wunde, manchmal durch Resektion von einer oder mehreren Rippen oder durch Bildung eines Brustwandlappens zugänglich gemacht. Nur in 3 Fällen wurde primär laparotomiert, in 4 anderen Fällen wurde laparotomiert, weil das verlagerte Bauchorgan entweder mit oder ohne vorherige Erweiterung der Zwerchfellwunde nicht in die Bauchhöhle zurückzubringen war. 2 Operateure (Riegner und Neugebauer) haben die Laparotomie zur Kontrolle der Bauchhöhle angeschlossen. In unsern gesammelten Fällen ist zweimal bei Thoraxstich laparotomiert worden von Borszecky und Rossi; beide Operateure empfehlen auch prinzipiell die primäre Laparotomie. — Die Erfolge der allgemein beliebten Operationsweise sind sehr gute; alle Todesfälle waren, mit Ausnahme dreier, mit Verletzungen des Magendarmkanals kompliziert. Von Suters 73 perkutanen Zwerchfellverletzungen starben 10[2]; dies entspricht einer Mortalität von 13,8 Proz. In dieser Zusammenstellung kommen auf 90 Beobachtungen 15 Todesfälle = 16,6 Proz. Mortalität.

Werden, um die Mortalität der einfachen Zwerchfellverletzungen zu erhalten, die 18 Fälle mit Magendarmverletzung weggelassen, so bleiben 4 Todesfälle, also eine Mortalität von 5,5 Proz. Die Wahl der Operationsmethode hatte, wie die Durchsicht der Todesursache in den einzelnen Fällen zeigt, keinen Einfluß auf die Mortalität: 7 von den 10 Gestorbenen hatten perforierende Verletzungen von Magen oder Darm. Von den übrigen drei wurden 2 thorakotomiert: 1 starb an Herzlähmung (Amante Fall 5), der 2. (Topai Nr. 70) starb an Empyem, welches durch einen liegen gebliebenen Tampon verursacht war. Der letzte Fall starb, nachdem er erst thorakotomiert und, da die Reposition des Netzes nicht gelang, noch laparotomiert worden war (Repetto). Aus den Mortalitätsziffern bei den verschiedenen Methoden, Schlüsse auf den Wert der Thorakotomie oder der Laparotomie zu ziehen, wie Suter es tut, scheint mir nicht zulässig.

Suter erklärt zwar nachträglich die größere Mortalitätsziffer bei den Laparotomierten z. T. aus dem häufigeren Vorkommen einer begleitenden Bauchorganverletzung in diesen Fällen. Er gibt auch

1) Sind die Suterschen Zahlen ohne Nachtrag.

2) Suter zählt nur 9 Todesfälle; den Exitus bei Repetto scheint er übersehen zu haben. Ich habe seine Mortalitätszahl demgemäß umgerechnet.

zu, daß häufig dieser Eingriff eher durch die schwere Bauchkomplikation veranlaßt worden ist. — Aber auch ein Nebeneinanderstellen dieser Mortalitätsziffern scheint unzweckmäßig. Der Wert der Laparotomie bei den frischen Zwerchfellverletzungen kommt dabei verzerrt zum Ausdruck.

Im ganzen führt Suter 16 Fälle von Verletzungen des Magendarmkanals auf. Davon starben 7, 9 wurden geheilt. Die Fälle verteilen sich nach dem Resultat und der Methode wie folgt:

Geheilt.	Gestorben	geh.	gest.
1. Laparotomiert:			
Auvray Nr.[1]) 6 und 8, Dalton Nr. 14.	Auvray Nr. 7, Shukow Nr. 63		
Lenormant Nr. 26, Suter Nr. 73.	Willard Nr. 70	5	3
2. Thorakolaparotomiert:			
Neugebauer	Shukow Nr. 64, Borsuk Nr. 11, Zawadszki Nr. 71 Repetto	2	4
3. Thorakotomiert:			
Amante Nr. 3, Manarra Nr. 29, Ninni Nr. 32.	Sévéreanu Nr. 61	3	1

Laparotomiert wurde im ganzen 12mal. In drei Fällen (Hayward Nr. 20, Mintz Nr. 30, Shukow Nr. 61) wurde laparotomiert, um den in der Pleurahöhle vorliegenden irreponiblen Magen zurückzubringen. Riegner und Neugebauer haben zur Revision der Bauchhöhle laparotomiert, bei Walker und Suter (Fall 1) hat es sich um Rupturen des Zwerchfells gehandelt, bei Auvray (Nr. 7) saß der Einschuß im Epigastrium, bei Willard lag schon eine Bauchwunde vor (nach Angaben Suters wurde in diesem Falle die Brusthöhle drainiert durch eine Incision der hinteren Magenwand). Bei Auvray (Nr. 6) saß die Verletzung im Traubeschen Raum. Einzig in den Fällen von Suter, Schönwert und Auvray wurde primär laparotomiert, in den 2 ersten mit Erfolg; Auvrays Patient starb an Hämorrhagie. Von den laparotomierten Zwerchfellstichverletzungen ist also kein einziger ohne Vorhandensein von Läsionen des Magendarmkanals gestorben.[2])

1) Die Nummern entsprechen der Numerierung der Suterschen Statistik.

2) Verletzung von Leber, Milz und Nieren haben geringere Mortalität, deshalb wurden die Todesfälle nur in Bezug auf Komplikationen vom Magendarmkanal geprüft.

Die Prognose der operierten frischen Zwerchfellverletzungen hängt also im wesentlichen ab von der Mitbeteiligung des Magendarmkanals. — Auftreten von Hernien nach Naht der Zwerchfellwunde ist nicht bekannt.

Nicht operierte Zwerchfellverletzungen haben, wie erwähnt, wenig Aussicht auf Verschluß durch Vereinigung der Wundränder; meistens wird sich eine sogenannte Zwerchfellhernie ausbilden. Zuweilen werden große Defekte und beträchtliche Vorfälle sehr lange und ohne erhebliche Beschwerden ertragen. Es sind viele solche zufälligen, bei ganz alten Individuen erhobene Leichenbefunde veröffentlicht worden. Das Intervall von der Verletzung bis zur Ausbildung einer Incarceration kann viele Jahrzehnte betragen. — Faulhaber (Diss. München 1897) berichtet über einen Fall traumatisch entstandener Zwerchfellhernie als Nebenbefund bei der Autopsie. Patient hatte vor 20 Jahren einen Messerstich in die linke Seite bekommen. Er lag damals 10 Wochen krank, war später ohne erhebliche Beschwerden. Vetter hat bei der Sektion eines ganz alten Individuums den ganzen Dünndarm in der Brusthöhle vorgefunden. Nach Foucras (zit. von Lacher) hatte ein Mann eine so große Ablösung des Zwerchfellansatzes, daß Brust- und Bauchhöhle beinahe vollständig kommunizierten, Magen, Colon transversum, Netz, Dünndarmschlingen und Milz in der Brusthöhle lagen; er ertrug diesen Zustand 10 Jahre, ohne an seiner Arbeit gehindert zu sein. Joessel (Rapport sur l'ambulance du Petit quartier à Hagenau, Strasbourg 1872) erzählt, daß ein verwundeter Turko trotz Fehlen der ganzen linken Zwerchfellhälfte jahrelang den schweren Dienst in Afrika ausgehalten und den Anfang des Feldzuges 1870 mitgemacht hatte.

Operativer Pneumothorax. Die 90 Fälle operierter frischer perkutaner Zwerchfellwunden, bei denen ein operativer Pneumothorax entstanden ist und die 24 Fälle von Zwerchfellhernienoperationen im Kapitel 3 bestätigen die Tatsache, daß ein kurzdauernder einseitiger, namentlich linksseitiger Pneumothorax sehr selten gefährlich wird. Nur bei Bergmann, der eine Hernie auf thorakalem Weg operieren wollte, kam es wahrscheinlich wegen zu raschen Ablassens des Exsudates bei der Operation zu plötzlichem Exitus durch Atem- und Herzstillstand. — Bei Amante trat ganz unerwartet Tod an Herzlähmung ein; sonst sind keine üblen Folgen der Thorakotomie zu verzeichnen.

Leider finden sich in dem großen Material wenig Angaben über die Dauer des Pneumothorax; bei Riegner war er schon am andern

Tag fast resorbiert. — Bei Frey war die Atmung gleich nach dem Annähen des Zwerchfells an die Pleura costalis[1]) besser; am folgenden Tag waren die Atembeschwerden fast ganz verschwunden. Bei Girard ist Verschwinden der Symptome in 5 Stunden, bei Lenormant (S. 625) in 36 Stunden, bei Adler und Grekow nach einigen Tagen, bei Postempski nach 8 Tagen verzeichnet. Bei Riedinger (Handbuch der praktischen Chir.) heißt es, „die Luft verschwindet rasch wieder, nach Stunden schon Erleichterung, in 2—3 Tagen kann der Pneumothorax schon ganz geschwunden sein."

Meistens war der Pneumothorax schon durch die Stichverletzung verursacht. Häufig drang bei Entfernen des Netzes, oder bei Auseinanderhalten der Wundränder Luft unter Pfeifen in den Brustraum ein. Bei transpleuraler Operation der Zwerchfellhernien steht die Pleura, namentlich bei der Postempskischen Methode sehr weit offen.

Gerulanos (Deutsche Zeitschr. für Chir., Bd. 49, 1898, S. 497) stellt 38 Fälle von operativem Pneumothorax zusammen. Von den 38 Fällen sind 13 gestorben, davon nur 4 direkt oder indirekt infolge des Eingreifens selbst. Gerulanos führt aus, daß die Pleurahöhle durch eingeschobene Tücher zu verschließen sei, daß die in die Brusthöhle eingeführten Drains die Entfaltung der Lunge nicht hindern, da nach Aufrecht sich die Lunge ausdehnen muß bei jeder Inspiration, wenn die Brustwandöffnung kleiner ist als der Durchmesser der zuführenden Bronchien, und weil nach Schede ein eng anschließender Verband wie ein Ventil wirkt.

Bezüglich der Therapie des Pneumothorax sei auf die Arbeiten von Gerulanos, Groß und anderen hingewiesen. Bei Enderlen, Ein Beitrag zur Chirurgie des hinteren Mediastinums (Deutsche Zeitschr. f. Chir., Bd 61: Entfernung eines Gebisses aus dem unteren Speiseröhrenabschnitt), findet sich eine Zusammenfassung der Vorschläge, welche in der Behandlung des Pneumothorax gemacht worden sind: „Maas, welcher die Wasserverdunstung fürchtete, empfahl die

---

1) Dieser Kunstgriff, der den Vorteil bietet, daß man schon zu Beginn der Operation die Pleurahöhle abschließen kann, wurde auch in unseren Fällen 1, 5 und 6 angewendet. Er ist aber nur bei Wunden in den abschüssigen Teilen des Zwerchfells zu gebrauchen. — Bei v. Frey lag große Hiebwunde des Zwerchfells nahe am Ansatz vor. Walther hat diese Methode im März 1902 vor v. Frey empfohlen. Er schreibt (Bulletin de la société de chirurgie): „Die Zwerchfellwunde habe ich behandelt, wie wir in allen Fällen vorgehen, um durch die Pleura an die Leber zu gelangen; ich nähte beidseits die Pleura der Diaphragmawunde an die entsprechende der Thoraxincision."

Anwendung des Spray. Tietze verwarf sowohl diesen, wie auch die Ausspülungen der Brusthöhle, erstens wegen der Pleurareizung, zweitens wegen der Möglichkeit einer Intoxikation. — Witzel verwandelte den Pneumo- in einen Hydrothorax, welchen er durch Aspiration der Flüssigkeit mit nachfolgender Drainage beseitigte. Doyen, Tuffier und Hallion, Quénu und Bartelet, Parham empfahlen die künstliche Atmung auf dem Wege der Intubation oder Tracheotomie. Eigens konstruierte Apparate sind von O'Dwyer und Doyen angegeben. Groß empfahl die von Krause geübte Tamponade im Brustraum. Bayer und Groß (Krause) suchten ferner durch die Pneumopexie die Lunge bei offener Pleurahöhle funktionsfähig zu erhalten." —

Nach den neuesten Untersuchungen von Nötzel „Über die Infektion und die Bakterienresorption der Pleurahöhle" (Chirur.-Kongreß 1906) ist die Pleura ebenso resistent gegen Infektion wie das Peritoneum. Durch den Pneumothorax wird aber ihre Widerstandskraft geschwächt, deshalb ist die Pleura möglichst rasch zu schließen (ev. nach dem Verfahren von Walther) und die Lunge durch Annähen an der Wunde zur Entfaltung zu zwingen. Drainieren der Pleurahöhle scheint nicht ratsam. Entsteht ein Empyem, so kann dasselbe durch erneute Thorakotomie entleert werden.

In unsern Fällen wurde die Pleura in Fall 1, 3, 5 und 6 völlig geschlossen. Nur in Fall 2 wurde eine Jodoformmèche eingelegt.

Sauerbruch erwähnt in seiner Arbeit („Zur Pathologie des offenen Pneumothorax und die Grundlage meines Verfahrens durch seine Ausschaltung", Mitteilungen aus den Grenzgebieten der Med. und Chir. 1904, S. 400) von gelungenen transpleuralen Operationen nur eine Naht des Zwerchfells durch Farinato (Fall 2, Kap. 3 dieser Arbeit) und Resektion eines Stückes Zwerchfell bei Operation eines Brustwandtumors durch v. Mikulicz. Nach Sauerbruch haben alle Eingriffe am Brustteil der Speiseröhre letal geendet mit Ausnahme der von uns eben genannten Operation Enderlens. In der Hauptsache aber wurden nur Pleuraerkrankungen operativ behandelt. S. 401 heißt es: „Bei diesen wenigen bisher möglichen operativen Eingriffen in der Brusthöhle ist es trotz Asepsis und der verbesserten diagnostischen Hilfsmittel geblieben; an dem Stillstand auf diesem Gebiete ist eben ein anderer Faktor schuld: die Pneumothoraxgefahr, die man nicht zuverlässig ausschließen konnte."

Unsere Erfahrungen zeigen, daß für diese kürzer dauernden Operationen im Brustraum die Gefahr des Pneumothorax nicht sehr

groß ist, daß man bei diesen Operationen auch ohne das ingeniöse Verfahren von Sauerbruch auskommen kann. Die Versuche von Dombromyßlow (Zentralbl. f. Chir. 1901, S. 18: Ein Fall von transpleuraler Ösophagotomie im Brustabschnitte) sprechen in gleichem Sinne. Sogar die bei der Operation fast immer vorkommende Verwundung der andern Pleura rief bei seinen Versuchen an Hunden keine schlimmen Folgen hervor. Dombromyßlow bringt die Krankengeschichte eines Hundes, der, 3 Wochen nach Resektion eines 3, 5 bis 4 cm langen Stückes der Speiseröhre, wahrscheinlich infolge Überfüllung des Magens mit rohem Fleisch gestorben ist. Diese Versuche sind mit Erfolg wiederholt worden von A. Gosset[1]) (De l'oesophage-Gastrostomie transdiaphragmatique, opération Biondi, Revue de Chir. XXIII, ref. im Zentralbl. f. Chir. 1904, S. 929), nachdem man gelernt hat den Pneumothorax bei intra- und transpleuralen Operationen gewissermaßen zu graduieren, hat er, nach Ansicht Gossets, so viel an Bedeutung verloren, daß in absehbarer Zeit die Sicherheit obenerwähnter Eingriffe an die der Laparotomie heranreichen werden.

Zusammenfassung.

Die Erfahrungen, die bei der operativen Behandlung von 90 frischen Zwerchfellwunden gesammelt wurden, lehren: daß bei allen scharfen Verletzungen des untern Thoraxabschnittes an eine gleichzeitige Eröffnung von Brust- und Bauchraum gedacht werden muß. Vorfall von Netz in Intercostalräumen sichert die Diagnose einer Zwerchfellverletzung. Da spontane Heilung, ein richtiger Verschluß durch Vernarbung, bei Zwerchfellwunden des Menschen

1) Gosset hat eine 1895 bereits von Biondi erdachte Operation an Leichen und Tieren genauer ausgearbeitet, deren Technik etwa folgendermaßen entwickelt wird:

In rechter ausgeprägter Seitenlage wird ein linksseitiger U-förmiger Hautmuskel-Knochenlappen mit zentraler Basis umschnitten; der hintere Schenkel zieht sich etwa 4 Finger breit nach links von der Dornfortsatzreihe bis zum 9. Intercostalraum hin, der vordere Schenkel in der Brustwarzenlinie aufwärts. Vorsichtiges Eintretenlassen der Luft, schnelles Trennen von 4—5 Rippen, Hochklappen des Flügels, der ebenso wie der ganze Brustraum gut mit Tüchern bedeckt wird. Dies beruhigt Herzschlag und Atmung. Die Speiseröhre wird bloßgelegt, vorgezogen, auf der Höhe der linken Zwerchfellkuppe wird eine Öffnung angelegt, der Magengrund als 10—12 cm langer Zipfel vorgezogen und sofort in die Zwerchfellwunde eingenäht. Dann wird nach Befinden laterale oder endseitliche Anastomose mit der Speiseröhre hergestellt. — Die Operation ist an Hunden völlig gelungen.

nicht mit Sicherheit beobachtet worden ist, sondern im Gegenteil durch Retraktion der getrennten Muskelbündel und durch Vorfall von Netz in die Wunde Zwerchfelldefekte entstehen, die im Laufe der Zeit die gefährlichen Zwerchfellhernien von Magen oder Darm zustande kommen lassen, so ist die frische Zwerchfellwunde durch exakte Naht zu schließen. Die bereits vorhandene Wunde am Thorax, die, wenn nötig, zu erweitern oder durch Rippenresektionen zu vergrößern ist, bietet bequemen Zugang zu der konvexen Seite des Zwerchfells, temporäre Resektionen oder Thoraxplastiken empfehlen sich weniger bei frischen Verletzungen, da sie gelegentlich zu Rippennekrosen führen. Der bei der Operation entstehende Pneumothorax ist wenig gefährlich, trotz der Drainage der Brusthöhle verschwindet er meist, ohne schwere Atemnot zu schaffen. innerhalb von 8 Tagen. Entzündliche Lungenkomplikationen wurden nach Operation dieser Verletzung ziemlich selten beobachtet; die Verletzungen der Lunge selbst sind sehr selten, die Pleurahöhle kann bei einfachen Verletzungen primär geschlossen werden. Das sehr häufig in der äußeren Wunde liegende Netz wird abgetragen. Ist die Reposition von verlagerten Eingeweiden schwierig, so wird die Zwerchfellwunde erweitert. Durch den Zwerchfellschlitz läßt sich die oberste Schicht des Bauchinhaltes überblicken. Unser Fall I, dessen Todesursache z. T. in dem Übersehen der Pankreasverletzung lag, empfiehlt bei allen perforierenden Zwerchfellswunden, namentlich bei beträchtlicher Länge des verletzenden Instrumentes, eine Kontroll-Laparotomie parallel dem linken Rippenbogen. Auf der rechten Seite genügt meist die Thorakotomie zur Versorgung der fast nur in Betracht kommenden Leberwunden, aber auch hier ist das Zwerchfell zu nähen. Die Versorgung der Verletzungen des Magendarmkanals geschieht, falls es sich nicht um zuoberst gelegene Teile handelt, die sich bequem durch die Zwerchfellwunde vorziehen lassen, durch Laparotomie. Die nach diesen Grundsätzen behandelten Zwerchfellwunden bieten günstige Aussicht für die Heilung, die Prognose wird nur durch etwaige schwere Verletzungen der Organe der Bauchhöhle getrübt.

II.

Von den Rupturen des Zwerchfells.

Im ersten Kapitel wurde über 90 perkutane operierte Verletzungen des Zwerchfells berichtet; Suter hat 1905, wie bereits erwähnt ist, 79[1]) perkutane Verletzungen zusammengestellt, während er nur 2 operativ behandelte Rupturen anführen konnte; wir verfügen im ganzen nur über 4 Fälle (die beiden von Suter und je 1 Beobachtung von Berry und Castier).

Die Rupturen sind zum großen Teil selbständige Verletzungen, sie sind nach Lacher (S. 52) und Thoma (S. 540) ebenso häufig wie die Stichverletzungen des Zwerchfells. Es ist deshalb auffallend, daß sie so selten operiert wurden. — Die meisten Arbeiten, die sich mit den Rupturen befassen, sind bereits vor mehr als 18 Jahren erschienen; seit Postempski 1889 als erster frische Stichwunden des Zwerchfells vom Thorax aus mit Ausgang in Heilung operiert hat, sind viele Mitteilungen über geheilte Zwerchfellstiche und neuerdings über operierte Zwerchfellhernien gemacht worden. Die Rupturen wurden nur von wenigen erwähnt.

Der am Schlusse des Kapitels angereihte Fall einer übersehenen Ruptur war deshalb ein erwünschter Anlaß, auf die Rupturen, namentlich ihre Entstehung einzugehen und auf die ältere Literatur hinzuweisen.

Im Jahre 1872 hat Popp 44 Fälle erworbener Zwerchfellhernien zusammengestellt. Darunter finden sich 15 Hernien nach Ruptur.

Bei Lacher (Diss. München 1880) sind 276 erworbene und kongenitale Fälle gesammelt, darunter auch 35 Rupturen.

Thoma (Arch. f. pathologische Anatomie, Bd. 88, 1882) verfügt über ein Material von 290 Fällen, hiervon sind 68 Rupturen.

1887 hat Kaufmann in der Deutschen med. Wochenschr. eine in vivo diagnostizierte Ruptur beschrieben und noch 6 Fälle aus der Literatur den 68 von Thoma genannten hinzugefügt.

In Riedingers Monographie der Thoraxverletzungen (Deutsche Chir., Lieferung 42, 1888) finden sich interessante Mitteilungen über Zwerchfellrupturen. Riedinger gibt ein ausführliches Literaturverzeichnis.

Matthisson (Dissert. Berlin 1889) hat die Symptome der Zwerchfellsrupturen sehr eingehend besprochen.

---

1) Vgl. Tabelle S. 158: 76 perkutane, 2 sind subkutan, eine unbekannter Herkunft.

Die nach 1889 veröffentlichten Arbeiten sind meist Dissertationen, die einzelne Fälle von Ruptur (Sektionsbefunde), dem kasuistischen Material anreihen.

Die Tabelle III enthält 27 neuere Fälle; Beobachtungen ohne genauen Zwerchfellbefund wurden nicht berücksichtigt. —

Die Rupturen können Teilerscheinungen von schweren Verletzungen durch Einwirkung großer stumpfer Gewalten sein. In diesen Fällen verdecken die anderen schweren Erscheinungen die Symptome der Zerreißung; hierher gehört der genannte Fall aus unserer Klinik. Meistens aber sind die Zwerchfellrupturen selbständige Verletzungen, die Folgen ganz bestimmter Gruppen von Gewalteinwirkungen. Ihr Auftreten ist typisch: bei Sturz aus beträchtlicher Höhe, Kompression durch Eisenbahnpuffer, Überfahrenwerden, Verschüttung, überhaupt bei Kompression von Bauch oder Brust durch raschwirkende Gewalten.

In der Regel werden schon durch die Gewalt Baucheingeweide in die Brusthöhle verlagert. Dislokation von Brustorganen wurde nur 1mal beobachtet.[1]) Beale hat 2 Stücke Lunge in einem Abszeß unter dem zerrissenen Zwerchfell gefunden. S. Riedinger, l. c. S. 201. Die häufigsten Nebenverletzungen sind Zerquetschungen der parenchymatösen Bauchorgane.

Thoma hat die Zwerchfellrisse infolge Einwirkung stumpfer Gewalten nach dem Sitz geordnet; man ersieht aus der Zusammenstellung deutlich, welche Zwerchfellabschnitte bevorzugt sind:

I. Sitz der Zwerchfellöffnung links:

1. Fälle mit großen Öffnungen	8
2. Sitz im Foramen oesophagus	6
3. Sitz im Centrum tendineum	27
4. Durchtrittsstelle des Nervus sympathicus	2
5. Nicht näher bestimmt	7
	50

6. 3 Fälle von parasternaler Hernie[2]), diese 3 sind wahre, alle übrigen sind falsche Brüche.

1) Lungen und Herz sind oben fixiert, können deshalb nur nach Abriß verlagert werden. In Beales Fall sind die Lungenstücke wohl erst abgequetscht worden. — Bei Brustkompression kommt die Verlagerung von Baucheingeweiden erst, wenn die Gewalteinwirkung aufgehört hat, durch Aspiration zustande. War Pneumothorax durch Lungenzerreißung entstanden, so kann die Anwendung der Bauchpresse (z. B. bei Stuhlgang) das beweglichste Organ durch den Schlitz des Zwerchfells verlagern.

2) In Kapitel 3 (Abschnitt über kongenitale Hernien) sind die schwachen

II. Sitz rechts:

1. große Öffnungen	3
2. kleine „ im Centrum tendineum	4
3. im Muskel	6
4. Lage nicht näher bestimmt	2
	15

In unserer Tabelle I (aus den Lacherschen Fällen zusammengestellt) war betroffen:

die Sehne 11 mal (nur links),
der Muskel 9 „ (4 mal rechts, 5 mal links),
beide zugleich 4 „ (1 „ rechts, 3 „ links).

Das Verhältnis von l. : r. ist 19 : 5.

In der Tabelle II (die von mir gesammelten Fälle) saß der Riß

31 mal links,
2 „ rechts (einmal nicht angegeben).

Das Zwerchfell reißt rechts so selten ein, weil es hier durch die Leber verstärkt ist.

In einigen Versuchen an Kaninchen, die bezweckten, durch plötzliche Kompression des Thorax oder des Bauches Zwerchfellrisse zu erzeugen, ist der Schutz des Zwerchfells durch die Leber gut zum Ausdruck gekommen. Bei den jungen Kaninchen werden beide Zwerchfellshälften durch zahlreiche Leberlappen ganz gedeckt. Es ist bei ihnen auch, wie ich erwartete, durch Bauchkompression keine Zwerchfellruptur entstanden. Zweimal rissen die Bauchmuskelansätze am Brustkorbrand ab, und die Därme drängten sich zwischen Thorax und Brustmuskulatur weit nach oben, einmal war links der Teil der Leber, der den Rippenbogen überragt, nach oben geschlagen und entsprechend dem Brustkorbrand eingerissen. Auch nach Einbinden des Bauches bis in die Mitte des Thorax gelang die Ruptur des Zwerchfells nicht. — Umgekehrt ist durch Kompression des Thorax die Ruptur häufig zustande gekommen.

Das Alter hat wenig Einfluß auf die Häufigkeit der Rupturen, wie die Anordnung der Fälle nach dem Alter in folgender Tabelle zeigt:

Stellen genannt, an denen sich wahre Brüche bilden können. — Diese Hernien sollen meist bei Neugeborenen, im Moment der Lungenentfaltung, entstehen. Nach Einwirkung stumpfer Gewalt sind sie auch bei Erwachsenen beobachtet worden.

Im	Alter	von	11—20	Jahren	kam	es	4	mal	zur	Ruptur
„	„	„	21—30	„	„	„	3	„	„	„
„	„	„	31—40	„	„	„	4	„	„	„
„	„	„	41—50	„	„	„	5	„	„	„
„	„	„	51—60	„	„	„	4	„	„	„
„	„	„	61—70	„	„	„	1	„	„	„
„	„	„	71—80	„	„	„	1	„	„	„

Die Ursachen der Rupturen sind vor allem von außen indirekt auf das Zwerchfell wirkende Gewalten. Krankhafte Beschaffenheit des Muskels, wie Verfettung nach Sepsis usw., bilden eine Disposition für Risse. Steigerung des intraabdominalen Druckes durch Anwendung der Bauchpresse und die zu starke Kontraktion des Muskels selbst sind auch als Ursache des Risses angegeben worden.

Malgaigne maß dem Kontraktionszustand des Muskels während der Einwirkung des Traumas große Bedeutung bei. Er stellte folgendes Gesetz auf: Entsteht die Ruptur, während das Zwerchfell kontrahiert ist, so wird die Sehne betroffen, bei Erschlaffung reißt der fleischige Teil ein. — Diese Regel kehrt in den meisten späteren Arbeiten wieder. Wie willkürlich dieses „Gesetz" aufgestellt wurde, zeigen am besten die Malgaigneschen Ausführungen selbst. Ich gebe sie deshalb in extenso wieder.

Malgaigne (Anatomie chirurgicale, Bd. 2, S. 179): „Die Zerreißungen des Zwerchfells kommen fast nur links zustande — durch die Leber und ihre Bänder scheint die rechte Hälfte geschützt zu sein. — Die Zwerchfellücken lassen den Magen in die Brust treten, manchmal auch das Netz, das Colon und das Pankreas. Bald sind die Verletzungen auf der Stelle tödlich, bald lassen sie den Kranken überleben bis zu einer thorakalen Hernie. Bis anhin konnte man sich nicht über die Verschiedenheit der Resultate Rechenschaft geben. Der Mechanismus dieser Verletzungen war noch nicht genügend studiert worden. Nach meinen Erfahrungen über die Muskelrupturen hat das Centrum tendineum hauptsächlich den Insult auszuhalten, wenn die Wunde während einer Anstrengung, also bei Kontraktion des Muskels, entsteht. Wenn sie bei erschlafften Muskeln eintritt, so werden die fleischigen Teile betroffen. Der Zimmermann von Derrecagaigne war vom Dôme des Invalides heruntergefallen; wahrscheinlich war die Wunde bei einer Anstrengung entstanden: sie saß im Centrum tendineum. Ein neuer Sturz hatte einen neuen Riß herbeigeführt. Diesmal waren die Insertionen des Muskels an den Rippen in einer Ausdehnung von 3 Daumen abgerissen. — Devergie teilt nach Budäus einen Fall von Zerreißung mit, die beim Erbrechen entstanden war. Auch hier saß der Riß im Centrum tendineum; als Gegenstück diene folgende Beobachtung: Ein Postillon fällt von dem Postwagen quer auf das Vorderrad und von da aufs Pflaster; wahrscheinlich hat hier der äußere Druck gewirkt; die Spalte des Zwerch-

fells erstreckte sich vom Sternum bis zum Centrum tendineum und betraf folglich den Muskelteil (Arch. générale de Médecine 1834). Ich zweifle, daß dieses von mir aufgestellte Gesetz viel Ausnahmen erleiden würde, wenn man nach diesem Gesichtspunkt die über die Zwerchfellsrupturen bekannten Tatsachen untersuchen würde."

Starke Kontraktion des Zwerchfells sind nötig bei Erbrechen und Heben von Lasten. — Wenn die Bauchpresse zur Anwendung kommt, wie bei Stuhlgang oder Preßwehen, erschlafft das Zwerchfell. — Bei den Gewalteinwirkungen könnte das Zwerchfell infolge einer plötzlichen Inspiration sich anspannen.

In Hermanns Lehrbuch der Physiologie ist angegeben: Erbrechen ist durch Magenreizung eingeleitete Entleerung des Magens nach oben. Die Querstellung, namentlich die starke Entwicklung des Fundus erschwert diesen Akt. Deshalb muß hier die Bauchpresse mitwirken. Letztere allein jedoch kann kein Erbrechen machen, sondern es ist aktive Beteiligung des Magens, namentlich Öffnung der Kardia nötig. Ansaugung durch den Thorax wirkt unterstützend. —

Es handelt sich demnach beim Brechakt 1. um Vermehrung des intraabdominellen Druckes durch die Bauchpresse, 2. um Verminderung des intrathorakalen Druckes durch Inspirationsbewegungen des Zwerchfells, also Anspannung dieses Muskels bei Glottisschluß.

In zahlreichen Beobachtungen wird heftiges Erbrechen als Ursache des Risses angegeben.[1]) Zwei sichere Fälle sind von Banga aus der hiesigen Klinik beschrieben (l. c.). Bei einem 19- und einem 21jähr. Manne war nach heftigem Erbrechen bei eitriger Meningitis die Ruptur erfolgt. Einmal fand sich in der Mitte des Centrum tendineum eine für die Faust durchgängige Öffnung, ihre Ränder waren fetzig und stark von Blut durchtränkt; im 2. Falle fand sich das Foramen oesoph. eingerissen, also der Muskelteil betroffen. Eine ähnliche Beobachtung wurde von Daxenberger beschrieben. (Münchner med. Wochenschr. 1906, Nr. 7, ein Fall von Zwerchfellhernie mit Magenruptur durch Erbrechen bei Pylorusstenose entstanden.) Die obengenannte Disposition des Zwerchfells kommt in den meisten dieser Fälle in Betracht. Sehr oft ist wohl das Erbrechen das erste Symptom der Incarceration eines schon vorhandenen Zwerchfellbruches gewesen.

1) Lacher nennt 15 Fälle von Zwerchfellhernien, bei denen Erbrechen als Ursache angegeben worden ist. In einigen Fällen ist aus dem Bericht zu ersehen, daß die Hernie als kongenitale oder erworbene Hernie aufzufassen ist.

Bei zu starker Anwendung der Bauchpresse, ohne vorherige Vermehrung des intrathorakalen Druckes durch tiefe Inspiration, könnten eine präformierte Öffnung des Zwerchfells oder eine schwache Stelle desselben eine Hernie entstehen lassen; es handelt sich dabei um erworbene, aber nicht traumatische Hernien. —

Über den Kontraktionszustand des Zwerchfells während der Geburt sind in Hermann und Bumm (Grundriß z. Studium der Geburtshilfe) keine Angaben gemacht. — Bei den Preßwehen handelt es sich um die Vermehrung des intraabdominellen Druckes, bei Fixation des Thorax, nach Schluß der Epiglottis im Beginn der Exspiration, dabei ist das Zwerchfell offenbar nicht kontrahiert. Der thorakale Druck muß dem durch die Bauchpresse gesteigerten abdominalen das Gegengewicht halten. Eine Kontraktion des Zwerchfells würde im Sinne einer Inspiration wirken, also den Druck im Brustraum herabsetzen. — Sichere Rupturen beim Gebärakt sind nicht bekannt.

Kaspar Müller hat in einer Arbeit über die Zwerchfellhernien während der Schwangerschaft und der Geburt (Dissertation. Berlin 1901) bezügliche 8 Fälle zusammengestellt; nur in einer Beobachtung wurde von Percy[1]) eine beim Geburtsakt entstandene Ruptur angenommen. (Nr. III) Müller bezweifelt die Richtigkeit dieser Annahme; er nimmt für alle Fälle von Zwerchfellhernien in der Schwangerschaft oder der Geburt als Ursache eine angeborene oder erworbene Disposition an.

Über den Zustand des Zwerchfells bei anderen Verletzungsarten, bei denen das Verhalten des Muskels mitspielen könnte, z. B. Sturz, Zusammengeklapptwerden, ist in den Lehrbüchern der Physiologie kein Aufschluß zu erhalten. Der Kontraktionszustand des Zwerchfellmuskels scheint auch bei diesen Verletzungsarten wenig wichtig im Vergleich zu der großen mechanischen Wirkung der angreifenden Gewalten. Sein Verhalten wird deshalb von mir in den folgenden Ausführungen nicht berücksichtigt.

Der Brustkorb wird, um die mechanischen Vorgänge leichter verständlich zu machen, als ein einfaches geometrisches Raumgebilde gedacht. Es handelt sich um einen sich stetig abstumpfenden Kegelmantel mit quergestellter elliptischer Basis; diese bildet gleich-

1) Percy erzählte von sich, er habe aus dem affaisement de l'abdomen, l'augmentation du volume du Thorax et le rire convulsif die Diagnose der Zwerchfellhernie an Kadavern vor der Eröffnung 3 mal gestellt. Die Annahme, daß der Risus sardonius ein Symptom einer Zwerchfellerkrankung oder Verletzung sei, ist von keinem späteren Beobachter mehr erwähnt worden.

sam einen Rahmen, in dem eine selbsttätige, nach oben gewölbte, dehnbare Membran ausgespannt ist. — In der Mitte ist die Membran durch das Herz, das an den Gefäßen hängt, und das Mediastinum nach oben fixiert und in zwei Kuppelhälften getrennt. Die Wirkung der Gewalten auf die Querspangen (Rippen), die den Hohlraum elastisch machen, kommt weniger in Betracht, als das Verhalten der Membran zu ihrem Rahmen. Diese wird bei starkem Zusammendrücken des Rahmens Spannungen durchzumachen haben, die gelegentlich ihre Elastizitätsgrenze überschreiten; sie wird, immer nach dem gewöhnlichen Gesetze, senkrecht zur Zugrichtung reißen. Manchmal kann wohl auch die Membran durch die Gewalt zusammengelegt und gegen die Wirbelsäule gedrückt werden. Durch diese Fixation wird ein kürzeres Stück des Zwerchfells gedehnt, der Ausgleich des Zuges ist dadurch beeinträchtigt, die Elastizität ist leichter zu überwinden. — Die Form des Rahmens ist auch von Bedeutung, je mehr er sich einem Kreise nähert, desto größer wird bei Verkleinerung eines Durchmessers die Spannung in dem senkrecht dazu stehenden sein. — Die Membran kann platzen durch zu starkes Nachobendrängen des Bauchinhaltes, durch Überdehnen der Kuppel (Bauchkompression). Ein sprechendes Beispiel hierfür ist Fall Kirschen: Verschüttung des Abdomens bei freiem Thorax: sehniger Teil, also Kuppel, völlig zerrissen (geplatzt). — Sie kann aber auch zu stark nach unten getrieben werden durch alleinige Kompression der Brust; sie wird bei diesem Modus an den Rippenansätzen, die einer entgegengesetzten Wölbung widerstreben, abgerissen werden.[1]) Wird z. B. der Thorax durch Eisenbahnpuffer

1) An Kaninchen gelang es mir, in 2 von 4 Versuchen durch rasche Thoraxkompression Zwerchfellrupturen zu erzielen; der Riß saß immer nahe am Rippenansatz, in einem 3. Fall kam es nur zu Blutung in den hinteren Zwerchfellansätzen.

Das erste Mal traf das Trauma den Brustkorbrand, da fand sich der Riß vorne, die Leber war z. T. zertrümmert, durch das Zwerchfelloch und durch einen Riß in dem 2. untersten Intercostalraum war Lebergewebe vorgefallen; aus oberen geplatzten Intercostalräumen ragten beidseits Lungenprolapse hervor. Das zweite Mal war das Zwerchfell beidseitig hinten gerissen, die Ansätze weit nach unten sugulliert; Prolaps war nicht entstanden, nur eine Rippe war verletzt.

Die Tiere starben nach einigen Zuckungen. Als Nebenverletzungen sind zu nennen: Ruptur der Aorta mit Durchquetschung von Bronchien und Speiseröhre (Fall 3). Die Versuche wurden folgendermaßen angeordnet: Das Kaninchen wurde in einen kleinen Holzkasten gelegt mit fester leicht gepolsterter Unterlage, der Thorax war erhöht. Aus der Höhe von 1,5—2 m fiel ein Schrotsack von 8 kg auf den Thorax des in Hypnose ruhig daliegenden Tieres.

von vorn nach hinten zusammengedrückt, oberhalb des Zwerchfellansatzes, so wird das Zwerchfell 1. nach unten gewölbt durch die rapide Steigerung des intrathorakalen Druckes, 2. wird der Rahmen in die Breite gehen, also die Rippenansätze namentlich in den seitlichen Partien einreißen. Fassen die Puffer den Thorax mehr seitlich, so verläuft der Riß mehr oder weniger frontal, immer senkrecht zu der durch die Deformation des Rahmens entstandenen Spannung. — Bei diesen oft sehr komplizierten Verletzungsmechanismen sind wir, trotzdem wir uns den Bau des Brustkorbs vereinfacht vorstellen, nicht imstande, die wirkenden Kräfte in ihre einzelnen Komponenten zu zerlegen und die Resultante daraus mit Sicherheit zu ziehen. Da überdies die Angriffslinien und Flächen selten gegeben sind, müssen wir uns damit begnügen, den Vorgang aus den dürftigen Angaben der einzelnen Berichte zu rekonstruieren. Als Kontrolle der Erklärungsversuche dient in jedem Fall die gegebene Resultante, die Verlaufsrichtung der Zwerchfellwunde.

Einzig in Kaufmanns Fall finden sich genügend genaue Angaben, um den Vorgang bei der Verletzung des Zwerchfells einigermaßen verstehen zu können. Kaufmann gibt folgende Deutung: „Für die Erklärung des Zustandekommens der Zwerchfellruptur nimmt man am besten eine Contrecoupwirkung an. Die Möglichkeit, daß es sich um eine Zerreißung infolge plötzlicher heftiger Kontraktion gehandelt habe, halte ich in Anbetracht, daß es sich um einen kräftigen, wohlgenährten Mann, mit normaler Zwerchfellsmuskulatur, handelte, für ausgeschlossen. Was nun die Contrecoupwirkung anbelangt, so läßt sich dieselbe zwar nicht in ganz gleichem Sinne auf die Brusthöhle übertragen, wie sie an der festen Schädelkapsel sich zeigt, aber immerhin ist die Annahme gerechtfertigt, daß, wenn eine breiteinwirkende Kraft den Gewölbebogen des Thorax eindrückt, und zwar mit solcher Intensität, daß 9 Rippen, dabei z. T. mehrfach brechen, eine Verkleinerung des einen und eine komplementäre Vergrößerung des andern Durchmessers eintritt, und daß hierdurch eine fern von der Verletzung sich befindende Contrecoupruptur entstehen kann, besonders wenn vielleicht während des Falles die Glottis geschlossen war, durch welche die in der Lunge komprimierte Luft sonst wenigstens zum Teil entweichen konnte." — Es könnte nach meiner Meinung aber auch folgende Auslegung versucht werden: Patient ist mit der linken Seite auf die scharfe Kante eines Balkens gestürzt, die Angriffslinie konnte nicht festgestellt werden, trotzdem genau darauf geachtet worden ist, — Handbreit von der Wirbelsäule waren 9 Rippen gebrochen, aus dem

Verhalten der Rippen kann man die Angriffslinie erraten: Die Pleura war blutig sugilliert, nur 3 mal durchstoßen, es scheint sich demnach um Biegungsbrüche nach außen zu handeln. Der Brustkorb wäre also etwa in der mittleren Axillarlinie getroffen, stark von links nach rechts eingedrückt worden durch die scharfe Kante des Balkens und infolge der zu starken Biegung handbreit neben der Wirbelsäule in 9 Rippen gebrochen. Hätte der Balken die Rippenbruchstellen getroffen, so wäre die Pleura stärker verletzt worden. Das in diesem seitlich zusammengedrückten Rahmen ausgespannte kupplige Zwerchfell wurde nach oben zusammengelegt, vielleicht auch durch den Balken gegen die Wirbelsäule gedrückt, und so fixiert, riß es frontal ein. Durch die von links her einwirkende Kraft wurde ein nahezu frontaler Durchmesser des Brustkorbrandes verkleinert, der sagittale vergrößert, es entstand also ein Zug in sagittaler Richtung; der Zug, dem das Zwerchfell nachgeben mußte, verlief in der Richtung von vorn nach hinten, also riß das Zwerchfell senkrecht dazu, zugleich in der Richtung der äußeren Kraft, das heißt in frontaler Richtung.

Im Fall Erdt griff das niederstürzende Gebälk mehr nach hinten an, der Riß ging auch frontal, lag aber im vorderen Teil.

Die verschiedenen Verletzungsarten erzeugen, je einheitlicher sie sind, um so ähnlichere Zwerchfellwunden.

In Lachers Fällen (Tabelle I) ist bei Sturz aus beträchtlicher Höhe 8 mal ein Riß im linken sehnigen Teil, einmal durch Muskel und Sehne zugleich, entstanden, nur zweimal war der Muskelteil eingerissen, und zwar beide Male auf der rechten Seite. Das erste Mal saß die Wunde im Rippenansatz (beim 2. Fall ist der Sitz nicht angegeben). Die Leber deckt offenbar die Zwerchfellkuppe, kann aber z. B. bei Sturz auf die rechte Seite durch ihre Schwere das Zwerchfell abreißen. Der Sturz ist wohl meistens als Kompression des Bauches aufzufassen: der aufschlagende Körper wird zusammengeklappt, es entsteht eine rasche Vermehrung des Druckes in beiden Höhlen; da die Luft der Brusthöhle durch die Glottis ausweichen kann, wird der intraabdominelle nach der Brusthöhle hin ausgeglichen. Das Zwerchfell also in seiner Kuppe überdehnt. — Entsprechend dem komplizierten Mechanismus sind bei Verschüttung die Zwerchfellbefunde sehr verschieden.

Weischers Patient wurde sitzend von hinten durch einen stürzenden Bretterhaufen zusammengeklappt; der Riß begann in der Mammillarlinie und verlief die Kuppe sagittal durchschneidend bis zur Mitte der 12. Rippe. Durch Zusammendrücken des Brust-

korbs von vorn nach hinten wurde der Rahmen stark verbreitert, durch die starke Dehnung des Zwerchfelles in frontaler Richtung riß dasselbe senkrecht dazu, also sagittal. — In Gieses Fall (Verschüttung) verlief der Riß von der 8. Rippenknorpelgrenze radiär bis zum Centrum. — Bei Popps Beobachtung entstand die Ruptur auf gleiche Weise; hier hatte der 20 cm lange Spalt die Richtung von rechts hinten nach links vorne; durch ihn war die Leber in die Brusthöhle vorgefallen.

Weniger klar sind die Beobachtungen von Bergmann und Popp (Fall Nr. 35), in beiden war ebenfalls Verschüttung die Ursache der Ruptur. —

Bei Überfahrenwerden kann es sich um Bauchkompression handeln, wie in den Beobachtungen von Castier und Chrétien. Bei Castier war die Wunde links im Centrum tendineum, durch sie war ein Stück Leber in den Herzbeutel verlagert. — Im Fall von Chrétien faßte das Rad an der linken Bauchseite an. Der Riß saß in dem Übergang von Muskel in Sehne links vom Crus internum. — Durch Überfahrenwerden kann auch der Thorax seitlich komprimiert werden, wie dies wohl für Popps eigne Beobachtung zutrifft. Der Riß begann 3 cm vom Foramen oesoph. und reichte 12 cm weit nach hinten und seitlich. Durch Sturz vom Pferd und Stoß des Sattelknopfes gegen den Leib hatte Deinerts Patient einen Riß links im Centrum tendineum und rechts einen Rippenbruch erlitten.

Die Wunden durch Pufferverletzungen sind verschieden nach der Höhe des Angriffes am Thorax. Im Referat des Schmollschen Befundes war die Leber vom Zwerchfell abgerissen. — Bei Guibal wurde die Thoraxapertur links gefaßt; Milz, linke Niere und Leber waren eingerissen; der Riß betraf die Kuppe, das Zentrum tendineum und den Muskel, wie Bauchkompressionen ihn gewöhnlich erzeugen.

Übereinstimmend sind die Rupturen durch Pufferverletzungen bei Parzewski, Suter und Berry; in diesen 3 Fällen war der Muskel am Rippenansatz eingerissen. Offenbar ist hier nur der Brustkorb zusammengedrückt worden. Der thorakale Druck wurde rapid gesteigert, das Zwerchfell ist infolgedessen nach unten vorgewölbt worden; es riß an den schief am Thorax sich ansetzenden Muskelursprüngen ab. —

Diese Erklärungsversuche sind nicht einwandfrei aus den oben genannten Gründen. Immerhin zeigen sie, daß man auf dem Wege

mechanischer Vorstellung eher zum Verständnis gelangt als durch Anwendung a priori gefaßter verallgemeinerter Lehrsätze.

Über die Beschaffenheit der frischen Wunden werden verschiedene Angaben gemacht. Die Größe ist sehr wechselnd; nur in wenigen Fällen wird eine Durchblutung der zerfetzten Ränder, selten ein Hämothorax bei einfacher Zwerchfellverletzung angegeben. Meistens war gar nichts von Hämorrhagie nachzuweisen. — Die Zwerchfellwunde unseres Falles stellt einen ziemlich häufigen Typus vor; die Öffnung ist durch einen Strang, offenbar einem stärkeren Bindegewebsrest, halbiert. Derselbe Befund ist auch erwähnt bei Daxenberger. Ähnlich beschaffen war auch die Wunde bei Linoli (Virchow-Hirsch, Bd. 2, 1876, S. 441) und in Bangas Fall.

Diagnose.

Die Zwerchfellrisse an sich machen wenig Erscheinungen. Matthisson hat die bisher angeführten Symptome sorgfältig zusammengestellt (vgl. Matthisson, l. c.). Blutungen sind, wie ja überhaupt bei Zerreissungen von Muskeln selten. Die Wunde wird auch, wie Kaufmann erwähnt, durch den vorgefallenen Teil tamponiert. Ein Hauptsymptom ist die ängstliche Vermeidung der Bauchpresse und der Zwerchfellatmung; die Inspiration wird auf der kranken Seite von den Intercostalmuskeln übernommen. — Meistens handelt es sich aber bei der Diagnose um Erkennung der bei der Verletzung entstandenen Zwerchfellhernie. Die Symptome der Zwerchfellhernie werden im 3. Kapitel beschrieben.

In den 4 operierten Fällen wurde die Diagnose 3 mal (Walker, Suter, Berry) auf Grund der physikalischen Befunde der akuten Zwerchfellhernie gestellt. In keinem der Berichte sind Symptome der Bauchorganverletzungen angegeben. (Vergl. Kapitel 3, Fall 1 und 7; ferner Stuter, l. c., S. 342.)

Wenn wegen innerer Blutung, infolge von Leber-, Milz- oder Mesenterialblutung, operiert wird, sollte das Zwerchfell abgesucht werden, namentlich wenn die Ursache auch für die Rupturen des Zwerchfells charakteristisch ist. — Bei diesen Verletzungstypen ist immer an Zwerchfellhernie zu denken und das Abdomen, namentlich der Thorax, genau zu untersuchen. Rippenfrakturen kamen unter den gesammelten Zwerchfellrupturen ziemlich selten vor.

Therapie.

Die 4 bisher operierten [1]) Rupturen erlauben noch keine Schlüsse. Die gesammelten, nichtoperierten Fälle aber zeigen, daß häufig die parenchymatösen Bauchorgane mitverletzt sind, es empfiehlt sich deshalb selbst bei Thoraxkompression oder diagnostizierter Zwerchfellhernie zu laparotomieren. Bei Thorakotomie kann doch noch nachträglich ein Bauchschnitt notwendig werden.

Prognose.

Die operierten Rupturen hatten in der Hälfte der Fälle tödlichen Ausgang. Die Aussichten für die nichtoperierten sind schlecht: Die meisten gehen bald nach der Verletzung an Atemnot oder an akuter Einklemmung des Prolapses zugrunde. Die Fälle, die sich erholten, starben später an chronischer Hernie oder an Einklemmung des nachträglich entstandenen Bruches. — Dauernde Heilungen bei wirklicher Ruptur sind nicht bekannt. Von den 24 Rupturen der Tabelle I sind 2 an Atemnot (D), 10 an akuter Einklemmung (J) gestorben. Dies beweist die Selbständigkeit und auch die Gefährlichkeit der Rupturen. Die Häufigkeit der Zerreißungen und ihre schlechte Prognose, anderseits die gute Aussicht bei Operation der frischen Risse berechtigen die Forderung, daß die Rupturen operativ in Angriff genommen werden sollten. —

Zusammenfassung.

Die Rupturen des Zwerchfells sind ebenso häufig wie die Stichverletzungen. Sie sind die Folgen von Brust- oder Bauchkompression. Die Ursachen sind immer große stumpfe Gewalten; sie bewirken die Zerreißung des Zwerchfells durch rasche Vermehrung des Druckes in einer der großen Körperhöhlen (Pufferverletzung, Überfahrenwerden, Sturz, Verschüttung) oder durch vorübergehende Deformation des Brustkorbes, namentlich des Brustkorbrandes. Beim ersten Modus bringen sie das Zwerchfell zum Platzen in der Kuppe, oder,

---

1) Der 4. Fall ist von Guibal (Contusion de l'abdomen [tamponnement], déchirure du diaphragme, du foie, de la rate et du rein gauche: Bullet. et mém. de la société anat. 1900, No. 5) Pufferverletzung. Ruptur der linken Zwerchfellhälfte. Es wurde laparotomiert; die Operation blieb wegen des schlechten Zustandes des Pat. unvollendet. Der Riß verlief zwischen Centrum tendineum und muskulösem Teil des Zwerchfells.

wenn der Thorax komprimiert war, zum Abreißen an den Zwerchfellansätzen.

Der 2. Modus ist immer mit plötzlicher Steigerung des intrathorakalen Druckes verbunden, er bewirkt den Riß in der Richtung der wirkenden Kraft, durch Dehnung des komplementären Durchmessers. Wie der Kontraktionszustand des Zwerchfells mitwirkt, läßt sich nicht bestimmen. — In seltenen Fällen ist nach Erbrechen, namentlich bei krankhafter Veränderung des Zwerchfells, eine Ruptur des Zwerchfellmuskels oder der Sehne entstanden. Für Preßwehen ist keine sichere Beobachtung bekannt.

Die Kenntnis der stattgehabten Einwirkung eines schweren erstgenannten Traumas kann zur richtigen Diagnose hinleiten. Die Zwerchfellwunde macht sich fast nur durch den Ausfall der Funktion auf der betroffenen Thoraxseite bemerkbar. In den 3 bisher diagnostizierten Fällen haben die Symptome der fast immer bei der Verletzung entstehenden Zwerchfellhernie die Diagnose ermöglicht. Bisher sind erst 4 Rupturen operiert worden, die Hälfte der Patienten wurden geheilt. Ohne Operation verlaufen die Zwerchfellrupturen fast immer tödlich; auch bei anfänglicher Heilung ist nachträglich ein schlimmer Ausgang infolge Vergrößerung oder Einklemmung des Bruches zu befürchten. Weil häufig Leber, Milz und Niere mitverletzt sind, ist die Laparotomie der empfehlenswertere operative Weg. —

Eigener Fall. Ein 52jähr. Mann wurde in Betrunkenheit kurz vor Spitaleintritt von einer Straßenbahn überfahren. Genaues über den Mechanismus der Quetschung ist nicht bekannt. Patient wurde wegen Zerquetschung des rechten Fußes, wegen Wirbelsäulenfraktur mit Paraplegie und wegen Rippenbrüchen behandelt. Er starb am folgenden Tag. — Die Sektion ergibt außer den diagnostizierten Affektionen eine quere Fraktur des Brustbeins und eine Zwerchfellhernie: Links neben dem Herzbeutel liegt der geblähte Magen vor, kleinkindskopfgroß; er ist durch eine fünffrankstückgroße Öffnung des Zwerchfells links vorn vom Herzboden an der Grenze zwischen Sehne und Muskel durchgetreten; die Ränder der Öffnung sind fetzig; ein isolierter Strang halbiert die Zwerchfelllücke. Der Herzboden zeigt etwas links von der Mittellinie eine zweite wenig kleinere Öffnung, die ebenfalls durch einen dünnen Gewebsrest überbrückt ist. Im Herzbeutel ist ein Teelöffel voll blutig gefärbter Flüssigkeit, im Pleuraraum links 50 cm^3 dunkles Blut, rechts ca. 20 cm^3. Der Magen ist mit der großen Kurvatur nach oben geschlagen, und ein Teil der Vorderwand ist durch diese Öffnung hindurchgetreten.

Tabelle I.

	Lacher Fall Nr.	Alter	Beruf	Sturz	Verschüttung
1.	136	16 Jahre	—	—	*
2.	138	? „	Schieferdeck.	* tief	—
3.	150	59 „	Kondukteur	Sturz v. Wagen aufs Rad	—
4.	151	45 „	—	—	*
5.	152	20 „	—	Sturz v. beträchtl. Höhe	—
6.	165	45 „	Maurer	—	—
7.	169	30 „	—	36 Fuß	—
8.	170	56 „	—	auf die l. Seite	—
9.	172	59 „	—	Sturz v. einem Baum	—
10.	177	74 „	—	10 Fuß	—
11.	184	50 „	—	—	—
12.	192	27 „	Bergmann	—	*
13.	198	? „	?	—	—
14.	207	35 „	Schieferdeck.	Sturz. v. 2 St.	—
15.	208	32 „	—	—	—
16.	209	? „	—	wahrscheinl. Fall	—
17.	216	61 „	—	Sturz v. Pferd	—
18.	218	33 „	—	Sturz v. Pferd	—
19.	219	35 „	—	70 Fuß	—
20.	221	48 „	—	—	*
21.	223	20 „	—	*	—
22.	227	42 „	—	*	—
	237	? „	—	beträchtl. Höhe	—
23.	245	23 „	—	Erbrechen	—
24.	248	60 „	—	Auftreibung d. Magens	—
25.	259	22 ,	—	—	—
				Sturz: 14	Verschütt.: 4

(I = Incarceration, D = Dyspnoe, † in der letzten Rubrik = Tod, sonst Merkzeichen.)

Kompression d. Brust, d. Bauches	in d. Sehne	Riß durch beide	in Muskel	Ausgang
—	* l.	—	—	D. n. 12 Std.
—	*unregelm. l.	—	—	I. n. 1 J.
—	—	—	l.* vord. Ansatz lang	?
—	—	* r.	—	D. † n. 14 T.
*	* l. Zentrum	—	—	?
v. umstürzend. Mauer a. Rücken getroffen	—	—	* l.	I. n. 3 J.
—	—	—	* r. Rippenfrakturen	I. † n. 20 Std.
—	—	* l.	—	I. † n. 2 T.
—	* l.	—	—	† n. 3 J.
—	* klein	—	—	I. † n. 1 J.
Pufferverletzung	* handbreit	—	—	?
—	—	—	* faustgroß i. l. Rippenteil	† n. 7 W. Wirbelfraktur
Pufferverletzung	—	l. quer v. For. oesoph. bis Rippen	—	Magenriß
—	* l.	—	—	I. † n. 14 T.
† durch Baum. Bauch, Brust?	große Ablös. d. Zwerchf.	—	—	? † n. 10 J.
—	—	—	* r. Rippen	I. † n. 4 Mon.
*	* l.	—	—	I. † n. 9 T.
—	* l.	—	—	I. † n. 10 J.
—	—	—	* r. d. Kuppe	† n. 6 Mon.
—	—	—	*im For. oes.	† Apoplexie
—	* l.	—	—	† n. 5 T.
—	—	—	* l.	† n. 9 W. Achsendrehg.
Hernia diaph. parasternalis dextra vera		—	—	† n. einig. Std.
—	* l.	—	—	Meningitis
—	—	—	* r. Rippenansatz	† n. einig. Std.
überfahren	—	3 cm l. v. For. oes., 12 cm l. hint. u. seitl.	—	I. † n. 11 J.

Thoraxkompr. 1 Pufferverletzung 2 Brust- u. Bauchkompr. 1 Bauchkompression 1	Sehne: l. 12	beide { r. 1 l. 3 4	Muskel r. 4 „ l. 5 9	

Tabelle II.

Althaus, Dissert. München 1895. — Alter: 36 Jahre. — Trauma: Sturz vom Pferd. — Zwerchfellwunde: Zwerchfellöffnung links im Muskelteil. — Ausgang: Tod nach 1 Jahr durch Incarc.

Banga, Deutsche Zeitschr. f. Chir., Bd. 44, S. 486. — Alter: 18 J. — Trauma: Heftiges Erbrechen bei Meningitis nach Exstirpation eines Osteoms der Orbita. — Zwerchfellwunde: links von der Mitte im Centrum tendineum für Faust durchgängige Öffnung, durch schmale Brücke in zwei seitliche Hälften geteilt; Ränder fetzig, stark von Blut durchtränkt. — Ausgang: Tod in kurzer Zeit.

Barlieri und Lers, zitiert bei Althaus. — Alter: 23 Jahre. — Trauma: Nach reichlicher Mahlzeit Sturz aus einer Höhe von 12 m auf weichen Boden mit adduziertem l. Arm. — Zwerchfellwunde: links Zwerchfell im vorderen muskulösen Teil von 7 cm breitem, 4 cm langem Riß durchtrennt. — Ausgang: Tod am folgenden Tage durch Dyspnoe.

Banga. — Alter: 21 Jahre. — Starkes Erbrechen am 10. Tage nach Erysipel bei Kopfschmiß. — Zwerchfellwunde: links Mediastinum und Foramen oesophag. eingerissen, letzteres 2 cm weit. — Ausgang: Tod nach wenig Stunden.

Bergmann, Zentralbl. f. Chir. 1900, S. 1206. — Trauma: Verschüttet im Bergwerk. — Zwerchfellwunde: links faustgroßes Loch in Z.-F.-Kuppe, der Riß setzt sich direkt in den Herzbeutel fort. 3 cm vom Ansatz an der 9. Rippe für 2 Finger durchgängiges Loch (Rippenfrakturen). — Ausgang: Nach 7 Stunden Tod unter Erbrechen und Atemnot.

Berry bei Knaggs, The Lancet 1904, Bd. 2, S. 359. — Alter: 19 J. — Trauma: Pufferverletzung. — Zwerchfellwunde: links mannsfaustgroßes Loch im Z.-F. Ansatz an der 11. Rippe (Magen, Quercolon, Netz, Duodenum, Milz, halbiert, und l. Niere z. T. im Thorax). — Ausgang: Tod am Ende der Operation.

Brinton bei Kaufmann, Virchow-Hirsch 1884, Bd. II, S. 414. — Trauma: Verletzungen durch stürzende Maschinenteile. — Zwerchfellwunde: links bogenförmiger, 8 Zoll langer, am Foramen oesophag. beginnender Riß, nach vorne konvex zu den falschen Rippen verlaufend (Rippenfrakturen); rechts kleiner Riß. — Ausgang: Tod nach 3 Tagen.

Carter, Brit. med. Journal 1905 (ref. Hildebrands Jahresber. 1905). — Alter: 34 J. — Trauma: 2000 Pfd. schwerer Geldschrank auf die l. Seite gefallen. — Zwerchfellwunde: Blasenruptur. Symptomlos ein Riß im Z.-F., faustgroß neben dem Foramen oesophag. — Ausgang: Tod nach 2 Tagen.

Castier, Lyon. médical 1876 (ref. Virchow-Hirsch, Bd. 76). — Alter: ? — Trauma: Von beladenem Wagen überfahren. — Zwerchfellwunde: links im Centr. tendin. ein Riß mit Vorfall des ganzen Colon transv. des halben Magens in die Pleura. Ein Stück Leber in Herzbeutel. — Ausgang: Tod nach wenigen Stunden an Erschöpfung.

Chrétien, Virchow-Hirsch 1889, Bd. 2, S. 296. — Alter: ? — Trauma: Von schwer beladenem Lastwagen überfahren. Das Rad faßte an der linken Bauchseite an. — Zwerchfellwunde, Vorfall: links nach außen und vorn vom Crus internum, am Übergang vom Muskel in die Sehnenplatte (Prolaps v. Magen mit großer Kurvatur nach oben geschlagen, Netz und Quercolon). — Ausgang: Tod nach 8 Stunden, keine Zeichen von Zwerchfellhernien.

Deinert, Dissert. Würzburg 1887. — Alter: 36 J. — Trauma: Sturz vom Pferd, Stoß des Sattelknopfes gegen den Unterleib. — Zwerchfellwunde: links im Centr. tendin., 2—3 cm vom Foramen oesophag. nach vorne und links; rechts 10. und 11. Rippe gebrochen. — Ausgang: Tod nach $^1/_4$ Jahr an Incarceration des Magens und Colons.

Erdt, Münchner med. Wochenschr. 1902, S. 1500. — Alter: 24 J. — Trauma: Von niederstürzendem Gebälke auf die ganze linke Seite getroffen. — Zwerchfellwunde, Vorfall: Zwerchfell links in Handbreite nahe den Rippen im muskulösen Teil unregelmäßig zerrissen, mit Blut durchtränkt. Netz, der stark gefüllte Magen, ein großer Teil des Quercolons in Brusthöhle eingetreten. 4.—9. Rippe in der Axillarlinie gebrochen, Lunge unverletzt. — Ausgang: Tod am 4. Tage.

Giese, Berliner klin. Wochenschr. 1893, No. 5. — Alter: ? — Trauma: Verschüttung. — Zwerchfellwunde: links über mannsfaustgroßer Riß von der 8. Rippenknorpelgrenze radiär fast bis zum Centr. tendin. — Ausgang: Tod nach 12 Stunden.

Guibal, Hildebrands Jahresb. 1900, S. 467. — Alter: ? — Trauma: Pufferverletzung. — Zwerchfellwunde: links Riß zwischen Centr. tendin. und muskulösem Teil (Ruptur von Leber, Milz und linker Niere). — Ausgang: Tod während der Operation.

Hyelt, zitiert bei Kaufmann, auch Virchow-Hirsch 1882. — Alter: 21 J. — Trauma: Sturz 50 Fuß hoch. — Zwerchfellwunde: links Erweiterung des Foramen oesophag. — Ausgang: Tod an Incarceration nach 7 Monaten.

Eigener Fall 1906. — Alter: 53 J. — Trauma: Von Straßenbahn überfahren. — Zwerchfellwunde, Vorfall: links fünffrankstückgroßes Loch in der Kuppe, durch dünnen Gewebsstrang halbiert. Hinterer Rand mit zerfetzter Muskulatur. 2. kleiner Riß im Herzboden des Diaphragmas. Magenvorfall in Pleurahöhle. Schwere Verletzungen: Fraktur des 12. Brust- und des 1. Lendenwirbels, mehrere Rippenfrakturen links, Querbruch des Brustbeins. — Ausgang: Tod nach wenigen Stunden. Hernie symptomlos.

E. Kaufmann, Deutsche med. Wochenschr. 1887, S. 616. — Alter: ? — Trauma: Sturz aus dem 1. Stock. Aufschlagen mit der linken Seite auf die scharfe Kante eines Balkens. — Zwerchfellwunde, Vorfall: links Riß im hinteren Abschnitt der Zwerchfellhälfte von der Pars costalis (11. Rippe), genau transversal nach dem Centr. tendin.; er endigte 2 cm vom Foramen oesoph. entfernt, also im Bereich des inneren Schenkels des Lumbalteils des Zwerchfells. Nach außen peripher ist der Riß noch 4 cm von der Rippe entfernt. Links Bruch von 9 Rippen. Hämopneumothorax. — Ausgang: Am folgenden Tag Tod durch Incarceration und Achsendrehung des Magens. Der Fall war diagnostiziert.

Kirschen, Virchow-Hirsch 1887, Bd. 2, S. 365. — Alter: j. Mädchen. — Trauma: Vergraben in herunterfallendem Sand. Nur Thorax frei. — Zwerchfellwunde, Vorfall: links sehniger Teil völlig zerrissen, trotzdem kein Blut in Brust- und Bauchhöhle. Prolaps von Magen und Colon. — Ausgang: Tod nach 3 Stunden.

Ladwitz, zitiert bei Bergmann. — Alter: ? — Trauma: Sturz aus dem 2. Stock auf die rechte Seite. — Zwerchfellwunde: rechts 12 cm langer Riß im Muskelabschnitt.

Martin, Münchner med. Wochenschr. 1905, S. 1299. — Alter: 15 J. — Trauma: 1. Sturz in Keller vor 2 Jahren, 2. Sturz vom Kutschbock am Tage der Einklemmung. — Zwerchfellwunde, Vorfall: links kreisrundes, glattrandiges, markstückgroßes Loch, 10 cm vom Foramen oesoph. entfernt, an der Grenze vom Centr. tendin. und Muskelteil. Colon faustgroß incarceriert. — Ausgang: Tod 5 Tage nach den ersten Erscheinungen an Incarceration, kurz nach der Operation.

Matthissen, Dissert. Berlin 1889. — Alter: 62 J. — Trauma: Schwerer Sturz. — Zwerchfellwunde: links 12 cm langer Riß quer durch den Muskel von vorne nach hinten. Bruch des linken Schlüsselbeins, der linken 2. und 7. Rippe. Vorfall des Magens. Neben dem Riß ist die Muskulatur verdickt, etwas faltig, nirgends an der Rißstelle Hämorrhagien. Bruchstück der 6. Rippe ragt in die Brusthöhle. — Ausgang: bald an den schweren Verletzungen gestorben.

Minich, Virchow-Hirsch 1875, Bd. 2. — Alter: 35 J. — Trauma: Sturz aus dem 3. Stock. — Zwerchfellwunde, Vorfall: links vom Foramen oesoph. im sehnigen Teil $2^1/_2$ Zoll langes, $1^1/_2$ Zoll breites Loch mit zackigen eingerissenen Rändern. Prolaps von Netz, Magen, Quercolon und Dünndarm. — Ausgang: Tod nach 14 Tagen. Symptome: Herzverlagerung, Vorwölbung der l. Thoraxhälfte.

Newhaw, The Lancet 1905. — Alter: ? — Trauma: Sturz 30 Fuß hoch. Bruch eines Oberschenkels, Kontusion an Brust und Bauch. — Zwerchfellwunde: links von der Mittellinie ein markstückgroßes Loch mit weichen Rändern. — Ausgang: Tod nach 4 Monaten an Incarceration.

Parzewski und Smirnow bei Althaus. — Alter: ? — Trauma: Pufferverletzung. — Zwerchfellwunde: links fast die ganze linke Hälfte von seinen Rippenansätzen abgerissen. Bruch der 3., 6. und 10. Rippe. — Ausgang: Tod nach 8 Tagen.

Popp, Zeitschr. f. Chir., Bd. 1, S. 58, Fall 24. — Alter: 16 J. — Trauma: Von einstürzender Mauer verschüttet. — Zwerchfellwunde: links: 1. Ein Auseinanderweichen der Fasern 4 Daumen lang. 2. Riß von $1^1/_2$ Daumenbreite sich von links gegen die rechte Seite erstreckend. Bruch der 6. und 4. Rippe links von der Knorpelgrenze 3 Daumen rückwärts.

Popp, Fall 28. — Alter: 39 J. — Trauma: Zweimal Abstürzen im Zeitraum von 15 Jahren, beidemal Fall auf die linke Brustseite. — Zwerchfellwunde: links gegen den sehnigen Mittelpunkt $3^1/_2$ Zoll großes Loch. 2. links etwas höher eine frische, 3 Zoll lange Zer-

reißung, wodurch es von den Rippen getrennt ist. Durch beide Öffnungen Prolaps von Bauchorganen. Links von der 6. Rippe an alle gebrochene Winkel, die 7. mit 2 Brüchen. Die 4. mit mehreren Splittern, doch ohne Dislokation.

Popp, Fall 31. — Alter: ? — Trauma: Verschüttung. — Zwerchfellwunde, Vorfall: rechts 20 cm langer Riß von rechts hinten nach links vorne. Prolaps von Dickdarm und r. Leberlappen. 5. Rippe r. in der Mitte gebrochen. — Ausgang: Tod an Erstickung nach 14 Tagen.

Popp, Fall 35. — Alter: ? — Trauma: Quetschung durch auf den Rücken fallendes großes Kohlenstück. — Zwerchfellwunde, Vorfall: links im Rippenteil beinahe kreisrunde, mannsfaustgroße Öffnung. Der Rand ist dick, wulstig, nur der bereits in den sehnigen Teil übergreifende kleinste Teil sehr dünn, uneben gefranst, wie frisch eingerissen. Die Pleura diaphragmatica ragt über den Rand vor. Bruch des 1.—5. Lendenwirbels. — Ausgang: Tod nach 8 Wochen an Pyelonephritis.

Popp, II. eigner Fall. — Alter: 22 J. — Trauma: Vor 11 Jahren überfahren. — Zwerchfellwunde, Vorfall: links 3 cm vom Foramen oesophag. beginnt ein 12 cm langer Spalt nach rückwärts und seitlich. Dislokation von Magen, Duodenum, Pankreas, Milz und Netz. — Ausgang: Tod durch Incarceration.

Pohle, Dissert. Jena 1893. — Alter: 15 J. — Trauma: Schlitteln auf Bauch nach reichlicher Mahlzeit. — Zwerchfellwunde, Vorfall: linke Z.-F.-Hälfte hinten in einer Ausdehnung von 7 cm von der Brustwand abgerissen, Wundränder blutig. Prolaps von Netz, Magen, 40 cm Dickdarm und Milz. — Ausgang: Tod nach 12 Stunden.

Sabatini, Virchow-Hirsch 1897. — Alter: ? — Trauma: Sturz vom Pferd. — Zwerchfellwunde, Vorfall: Öffnung nahe am Centr. tendin. Prolaps von Quercolon und Dünndarm. — Ausgang: Tod an Incarceration.

Schmorl, Deutsch. Arch. f. klin. Med. 1888. — Alter: ? — Trauma: Pufferverletzung. — Zwerchfellwunde, Vorfall: rechts: Riß geht nicht durch die ganze Dicke, die Serosa ist hauptsächlich betroffen. Zerreißung der Bauch- und Brustmuskeln.

Suter, Bruns Beiträge, Bd. 46, S. 341. — Alter: 36 J. — Trauma: Pufferverletzung; Quetschung der linken Lendengegend. — Zwerchfellwunde, Vorfall: links Z.-F. an seinem Ansatz in der Axillarlinie auf eine Länge von 18—20 cm abgerissen. Fingerlanges Stück der 12. Rippe abgebrochen. Oberes Drittel der linken Niere abgerissen. — Ausgang: Heilung durch Zwerchfellnaht und Nierenexstirpation.

Weischer, Zentralbl. f. Chir. 1900. — Alter: ? — Trauma: Sitzend mit vorgestreckten Beinen von stürzendem Bretterhaufen nach vorn zusammengeklappt. — Zwerchfellwunde, Vorfall: links in der Kuppe ein 12 cm langer, 4 cm klaffender Riß. In der Mammillarlinie beginnend, sagittal die Kuppe durchschneidend und nach hinten bis gegen die Mitte der 12. Rippe herabziehend. — Ausgang: nach 15 Stunden Exitus.

III.

Von den chronischen und incarcerierten Zwerchfellhernien.

Krankengeschichten der operierten Hernien.

I. Geheilte Fälle.

A. Radikal operierte incarcerierte Hernien.

1. Walker (Transact. of the americ. surg. assoc., vol. 18, ref. Zentralbl. f. Chir. 1901, S. 385). 39jähr. Arbeiter wird von einem fallenden Baume auf den Rücken getroffen und zu Boden geschlagen. 20 Stunden später Spitaleintritt; schwerer Shock; Puls 145, weich, fadenförmig. Starke Dyspnoe, 42 Atemzüge in der Minute. Heftige Schmerzen in der linken Brustseite, blutiges Sputum. Übelkeit und kotiges Erbrechen. Tympanitischer Schall über der Basis der linken Lunge; amphorisches Atmen; Sukkussionsgeräusch. Spitzenstoß zwei Zoll nach rechts von der normalen Stelle. Fraktur der 7. und 8. Rippe links hinten. Diagnose: Innere Einklemmung, möglicherweise eingeklemmter Zwerchfellbruch. Laparotomie: Eine Darmschlinge ist fest in einem Riß des Zwerchfells eingeklemmt. Die Reposition gelingt erst unter starkem Zuge. Das eingeklemmte Darmstück ist 8 Zoll lang. Nun hört man Luft unter sausendem Geräusch in die 3 cm lange Zwerchfellwunde aus- und einströmen. Durch die Öffnung können Herz und Lunge abgetastet werden. Verschluß der Zwerchfellwunde durch 4 Katgutnähte. Eine genaue Adaption der Rißränder gelingt nicht. Heilung.

2. Farinato (La clinica chirurgica) (Hildebrands Jahresber. 1895, S. 600). Ein junger Bauer erhielt einen Messerstich in den 7. linken Intercostalraum in der mittleren Axillarlinie; aus der Wunde trat ein Netzstück heraus. Der Arzt reponierte das Netz, vernähte die Wunde. Anscheinende Heilung. Patient nahm die gewöhnliche Tätigkeit wieder auf. 10 Monate später traten infolge von Muskelanstrengung und Diätfehler Einklemmungserscheinungen auf. Die Untersuchung stellte fest, daß sich Gedärme in der linken Pleurahöhle befanden. Operation nach einer atypischen Postempski-Rydygierschen Methode. In der Pleura fanden sich Netz und 40 cm Dickdarm, die durch eine $2^1/_2$ cm große Öffnung des Zwerchfells eingedrungen waren. Naht der Zwerchfellwunde. Völlige Heilung noch nach 2 Jahren.

3. Albanese, Sopra un caso raro del'ernia diaframmatica congenita. Riforma medica 1904 (Hildebrands Jahresber. 1904). Bei einem 10jähr. Kinde wurde eine angeborene Hernie, deren Entwicklung durch einen Schuß in den linken 4. Intercostalraum beschleunigt war (!), operiert. Es bestanden Ileussymptome, heftige Schmerzen in der rechten Schulter, starke Tympanie des linken Brustraumes mit Verschiebung des Herzens nach rechts. Daraus, aus der Radioskopie und der Punktion der Brusthöhle, die Mageninhalt ergab, wurde Zwerchfellhernie diagnostiziert. — Laparotomie: Netz, Quercolon, Magen und ein Teil des Dünndarms waren durch

eine große Lücke im Centrum tendineum in die Brusthöhle vorgefallen. Es wurde versucht, das Loch durch Vorlagerung des Magens zu schließen. Die dadurch entstandene Abknickung des Magens machte eine Gastroenterostomie nötig. Heilung.

4. Heidenhain (Deutsche Zeitschr. f. Chir., Bd. 76). Patient, ein 9jähr. Junge, wurde im Juli 1901 wegen Empyem operiert, dabei wurde ein netzartiges Gewebsstück sichtbar; die verdächtige Stelle wurde tamponiert. Weihnachten 1901 traten Ileuserscheinungen auf mit Schmerzen in der linken Schulter; im Februar bestand wechselnde Tympanie der linken Thoraxhälfte. Aus den Röntgenbildern (1. Aufnahme mit gefülltem Magen, 2. Aufnahme nach Ausheberung, 3. nach Einführung einer Magensonde mit Metallführung, 4. nach Trinken von Bism.-Emmulsion), die nicht sehr deutlich waren, aus der Tympanie und dem Fehlen der Herzdämpfung wurde mit Wahrscheinlichkeit die Diagnose auf Zwerchfellhernie gestellt. — Laparotomie: der ganze Magen war in einem dicht vor der Wirbelsäule gelegenen Zwerchfellspalt verschwunden, die Reposition des Magens gelang erst nach Durchtrennung des an der Öffnung angewachsenen Netzes. Der ganze Fundus hatte sich mit der großen Kurvatur nach hinten oben geschlagen — Der linke Teil des Netzes entsprang direkt vom Magen. Der Spalt, ein querer, $2^1/_2$ cm breiter Schlitz, unmittelbar vor der Kardia gelegen, reichte nach rechts zwei Finger breit, nach links bis in die hintere Axillarlinie. Die linke Hälfte des Spaltes ließ sich leicht vernähen, in der Mittellinie wurde durch den Netzstumpf ein vorhangartiger Verschluß erzielt. Rechts verschloß die Leber den Spalt, ein Tampon sollte feste Verwachsungen erzielen. Heilung.

5. Wieting (Deutsche Zeitschr. f. Chir. 1906, Bd. 82). Fall 1, 1905: Patient hatte vor einem Jahre zwei Revolverschüsse in die linke Seite erhalten, der erste saß im 7. Intercostalraum in der vorderen Axillarlinie, der zweite 2 cm tiefer. 2 Monate vor der Operation waren plötzlich heftige Schmerzen in der Magengegend mit Erbrechen aufgetreten. Später wieder Besserung, doch immer noch Beklemmung, die durch das Erbrechen stärker wurde. Innerhalb von 8 Tagen nur eine Entleerung, starke Abmagerung. Die Diagnose wurde gestellt 1. auf Grund der Perkussion: Wechsel des Befundes innerhalb kurzer Zeitabschnitte, Verlagerung des Herzens nach rechts. Beim Sitzen vorne handbreite Dämpfung, die im Liegen tympanitischem Schall Platz machte. Bei Aufblähen des Magens statt der Auftreibung an richtiger Stelle, Weiterwerden der linken Thoraxhälfte und Blähung der Intercostalräume 3—6. Zweitens aus dem Röntgenbild: Die Verlagerung des Herzens war deutlich. Das Herz lag zum großen Teil rechts. Wellenbildung bei Schütteln des Körpers in einer horizontalen, scharfen Linie (in der Höhe des unteren Randes der 6. Rippe), die der oben genannten wechselnden Dämpfung entsprach; über dieser Linie eine zweite bogenförmige helle Linie, die bei weiterem Aufblähen nach oben rückte, während die horizontale blieb. Operation: Laparotomie am linken Rippenbogen. Rektus zur Hälfte quer durchtrennt, später wurde auf dem seitlichen Ende noch ein senkrechter, die Rippen kreuzender Schnitt hinzugefügt. — Der Magen, das Quercolon, Netz und Milz nicht sichtbar. — Links vorne, 2 Finger breit von der Medianlinie, 3 Querfinger vom vorderen Ansatz entfernt über talerstückgroßes rundliches Loch.

Darin sind Netz- und Darmschlingen fühlbar. Die Reposition gelingt erst, als nach einigen, durch die Reizung des Zuges ausgelösten Hustenstößen unter rascher Einführung zweier Finger Luft in die Brusthöhle eingetreten war. Der ganze Magen, das Quercolon, das Colon descendens und die Milz waren in die Brusthöhle vorgefallen. Nach dem Lufteintritt zeigen diese Organe keine Neigung mehr, in den Thorax zurückzuschlüpfen. Das Netz ist der Öffnung und dem Herzbeutel breit adhärent, es wird quer durchtrennt am Zwerchfellloch. Der Verschluß der Bruchpforte gelingt leicht ohne Spannung mit fortlaufender starker Seidennaht. — Auf die Nahtstelle wird ein Tampon gelegt.

Nach 8 Tagen trat Pyothorax auf (Stäbchen mit Gasbildung), $^3/_4$ Liter Eiter enthaltend. Schließlich wurde das Geschoß bei Sondierung der Fistel herausgeholt, darnach völlige Heilung.[1])

B. Nicht radikal operierte geheilte incarcerierte Zwerchfellhernien.

1. Fritzsche (Glarus) 1895, mitgeteilt von Leuw im Korr.-Bl. für schweiz. Ärzte, 1900, S. 231. Ein 23jähr. Fuhrmann, der vor $1^1/_2$ Jahren einen Stich in den 7. linken Intercostalraum in der vorderen Axillargegend erhalten hatte, wurde mit den Erscheinungen des Ileus aufgenommen. Seit 4 Wochen hatten Leibschmerzen bestanden, mehrmals war Erbrechen aufgetreten; dann war wieder kurze Besserung gefolgt. Vor 8 Tagen war es zu Auftreibung des Leibes gekommen; seit 14 Tagen war keine Defäkation mehr erfolgt.

Status beim Eintritt am 7. Mai: Der Perkussionsschall war links hinten-unten über der Lunge abgeschwächt, pleuritisches Reiben war zu hören. Im linken 7. Intercostalraum fand sich die Narbe des Messerstiches. Das Abdomen war stark gewölbt, gab fast überall tympanitischen Schall; durch die Bauchdecken war das Bäumen der Darmschlingen deutlich sichtbar. Am 9. Mai wurde wegen chronischen Darmverschlusses operiert. Schnitt vom Nabel bis zur Symphyse. Später querer Schnitt am linken unteren Brustkorbrand. Das Colon ascendens ist gebläht, das descendens kollabiert. In der Gegend der Flexura lienalis dringt die Fingerspitze neben dem kollabierten Colon descendens und dem geblähten transversum in eine sehr enge Öffnung des Zwerchfells. Das Netz zieht mit hinein, beide sind adhärent. Mit gedeckt eingeführtem Messer wird die Öffnung vorne links erweitert. Auch so mißlingt die Reposition, man sieht nur deutlich Gas aus dem geblähten in den kollabierten Darm hinübergleiten. Es war somit eine, wenn auch vielleicht ungenügende Hebung der Incarceration gelungen. Die Schwierigkeiten, eine bei Incision der Bruchpforte und Lostrennung des verwachsenen Netzes in dieser unzu-

1) II. Fall Wieting: Hamdi (Deutsche Zeitschr. f. Chir., Bd. 79, 1905): „Echte r. kongenitale Zwerchfellhernie mit einem Teil des Magens als Inhalt mit sekundärer Ausstülpung nach der Bauchhöhle zu, eine rechtsseitige Pyonephrose vortäuschend." —

Epiphysiotomie. Tod 12 Tage nachher. Die klinische Diagnose war Blasenstein und rechtsseitige Nierenaffektion. Die anatomische Diagnose ist im Titel enthalten.

gänglichen Tiefe entstehende Blutung zu stillen, die Komplikation eines Pneumothorax, dessen Entstehen durch das Schlürfen am Diaphragma deutlich verkündet wurde, mit dem Kräftezustand des Patienten in Betracht gezogen, ließen den Operateur von weiteren Eingriffen abstehen. Es wurde zur Entlastung und auch zur Fixation des Darmes ein künstlicher After am Quercolon angelegt. Nach 2 Monaten wurde Patient geheilt entlassen; er ist seit $5^1/_2$ Jahren gesund geblieben.

2. Eigener Fall: 25jähr. Landwirt wurde mit Ileuserscheinungen eingebracht. Er gab an, bei der Arbeit vor 8 Tagen plötzlich von heftigen Leibschmerzen befallen worden zu sein; die Schmerzen saßen links und strahlten nach oben aus und dauern seitdem an. Seit 5 Tagen ist kein Stuhl mehr erfolgt. Das Genossene wird sofort erbrochen. Erst nach der Operation wurde vom Arzt die Angabe gemacht, daß Patient vor 2 Jahren eine schweres Trauma erlitten hatte, als er sich einem scheu gewordenen Pferde in die Zügel warf. Es waren damals mehrere Rippenfrakturen konstatiert worden, außerdem peritonitische Symptome. Nach sehr langem Krankenlager war Patient genesen.

Status: Zunge ist feucht, belegt; der Puls 80—90, regelmäßig, mittelkräftig; an Herz und Lungen ist kein abnormer Befund festzustellen. Im Abdomen ist unterhalb des Nabels eine querverlaufende Vorwölbung zu sehen, die sich verstärkt und langsam wieder abflacht. Sie ist ziemlich resistent, gibt tympanitischen Schall. Das übrige Abdomen ist flach; die Bauchdecken sind nicht gespannt, eindrückbar. Nirgends besteht abnorme Dämpfung. Im linken Hypochondrium ist eine ausgesprochene Druckempfindlichkeit. Getrunkenes Wasser wird sofort wieder erbrochen. Da das Trauma nicht bekannt war, wurde Ileus durch hochsitzendes Hindernis angenommen; deshalb sofort laparotomiert (Dr. Hagenbach). Durch medianen Schnitt, der sukzessive vom Processus xiphoid. bis 3 Querfinger oberhalb der Symphyse verlängert werden muß, wird das Abdomen eröffnet. Das Quercolon liegt vor, stark gebläht. Das Ileum ist kollabiert, während das Colon ascendens ebenfalls aufgetrieben ist. Nach Auspacken eines großen Teiles des Dünndarms wird das Colon descendens kollabiert gefunden; das Colon transversum verschwindet in einem Schlitz des Zwerchfells. Man fühlt deutlich dessen scharfe Ränder. Um sich das hochsitzende Hindernis zugänglich zu machen, werden die Bauchdecken am Rippenbogen quer incidiert. Der Darm wird wieder eingepackt, mit Darmtüchern nach allen Seiten ein guter Abschluß geschaffen und dann durch Beiseiteziehen des Rippenbogens die Öffnung sichtbar gemacht. Die Verhältnisse liegen nun klar vor. Der Magen ist zu einem kleinen Wulst kontrahiert. Neben dem Ösophagus ist durch den Hiatus oesophagi Colon transversum und großes Netz ausgetreten. — Mit einem geknöpften Messer wird die Bruchpforte nach links erweitert. Darauf läßt sich ein Teil des Netzes zurückziehen, das Colon aber ist absolut fest, und wie die Palpation zeigt, flächenhaft, im Pleuraraum adhärent. So ist an eine Reposition des Darmes nicht zu denken. Die Bruchpforte wird deshalb genügend erweitert, bis sicher die Incarceration gehoben ist. Das gibt sich dadurch zu erkennen, daß sich das Colon descendens mit Gas füllt, namentlich nach Druck auf das Colon transversum. Auch der Magen hat sich bedeutend mehr ausgedehnt. Zwei blutende Gefäßlumina am Zwerchfell

können mit Mühe gefaßt und unterbunden werden. Darauf Schluß der Bauchwunde. Schon am folgenden Tage gehen Winde ab. In den ersten 2 Tagen ist Patient unruhig, der Puls ist ziemlich frequent und weich. Am 3. Tage Besserung. Am 5. Tage erfolgt Stuhlgang. Nach 3 Wochen wird Patient gesund entlassen. Nach $2^1/_2$ Monaten guten Befindens kam Patient wieder mit Ileuserscheinungen, diese haben vor drei Tagen mit heftigen plötzlichen Schmerzen eingesetzt, nur war diesmal das Erbrechen entschieden fäkulent. In der Annahme, daß es sich um eine Wiedereinklemmung der Zwerchfellhernie handle, wurde, um einen Anus coecalis anzulegen, in der Ileocöcalgegend laparotomiert (Prof. Hildebrand). Dabei stieß man auf Netz, das der Bauchwand adhärent war, und darunter auf das kollabierte Quercolon; medianwärts fanden sich geblähte Ileumschlingen. Nach medianem Bauchschnitt fand man dann die Ursache des Ileus; eine derbe Adhäsion hatte eine Dünndarmschlinge nach links unten so stark fixiert, daß eine spitzwinklige Abknickung entstanden war; unterhalb dieser Stelle war der Darm kollabiert. Nach Durchtrennung des Stranges füllte sich der kollabierte Darm sofort mit Gas. — Schluß der Bauchdecken. Patient erholte sich auch dieses Mal vollständig; vor einem halben Jahre habe ich ihn untersucht: er ist völlig beschwerdefrei und arbeitet als Knecht in der Landwirtschaft. Der Leib ist nicht aufgetrieben. Die Herzdämpfung ist nicht verschoben, links hinten-unten besteht eine schmale Dämpfung. Die untere Lungengrenze ist nicht verschieblich. Einer Röntgenuntersuchung nach Wismuteingießungen in den Darm hat sich der Patient leider entzogen. Nach Aussagen seines Meisters befindet sich Patient auch jetzt nach vollen drei Jahren vollständig wohl.

C. Radikal operierte chronische Zwerchfellernien.

1. Llobet (Buenos Aires), Revue de Chir. 1895, S. 242. Ein Soldat hatte vor 8 Jahren im 8. Intercostalraum in der vorderen Axillarlinie einen Stich erhalten. In der Narbe bildete sich ein Tumor mit wechselnden Geräuschen aus. Die Diagnose wurde auf Zwerchfellhernie gestellt. — Operation nach Llobet: der Schnitt begann an der 6. Rippe 2 cm vom Sternalrand entfernt und verlief schräg nach hinten bis zur 11. Rippe. — In der Brusthöhle befanden sich 100 cm^3 Flüssigkeit, außerdem das in die Geschwulst ziehende Netz und Colon transversum. Nach Reposition der Eingeweide wurde die Zwerchfellöffnung durch Katgutnaht geschlossen. Die Luft wurde nach der Operation aus dem Thorax gesogen. Patient konnte nach einem Monat geheilt entlassen werden.

(Später ging Patient an einer Eiterung, ausgehend von Rippennekrose, zugrunde.)

II. Fälle mit tödlichem Ausgang.

A. Laparotomiert.

1. Naumann, 1888 (Zentralbl. f. Chir.). Bei einem 19jähr. Arbeiter traten 14 Tage vor der Operation ganz plötzlich während seiner gewohnten Beschäftigung Leibschmerzen auf; sie erstreckten sich hauptsächlich auf das Epigastrium. Stuhl- und Windverhaltung, kein Meteorismus, Patient

pflegte auf der rechten Seite mit an den Leib gezogenen Beinen zu liegen. — Linksseitiger Pneumothorax. — Die Laparotomie ergab das Fehlen des großen Netzes und der Flexur in der Bauchhöhle; beide waren samt dem größten Teil des Magens durch einen schlitzförmigen sagittalen, hinter dem Centrum tendineum gelegenen scharfrandigen Zwerchfellspalt hindurchgetreten. Nach Durchtrennung des stark gespannten Netzstranges und Erweiterung der Bruchpforte durch seitliche Einschnitte war die Reposition trotz relativ kräftigen Zuges nicht möglich. Daher wurde der Leib wieder geschlossen. Am Abend des gleichen Tages trat unter zunehmendem Kollaps der Tod ein. — Bei der Sektion gelang die Reposition nach eröffneter Pleura mit Leichtigkeit, das Colon hatte ein auffallend langes Mesenterium.

2. Krajewsky 1889 (bei Rydygier, Wiener klin. Wochenschr. 1892). Laparotomie bei eingeklemmter Zwerchfellhernie. Sehr schwere Zugänglichkeit. Das Zwerchfell wurde durch einen neben den Eingeweiden eingeführten Finger herabgezogen und dann erst gelang die Erweiterung der Öffnung und die Befreiuung des incarcerierten Darmes. Keine Zwerchfellnaht. Tod nach 8 Tagen an Darmgangrän.

3. Neumann 1894 (Deutsche med. Wochenschr. 1894). Patient lag 9 Tage auf der inneren Abteilung mit Obstipation, Windverhaltung und Erbrechen. In der Nacht Verlegung. Da Kotbrechen auftrat, wurde laparotomiert (Medianschnitt). Das Netz fehlte in der Bauchhöhle, die Darmschlingen waren gebläht und belegt. Im Brustraum fanden sich 50 cm Darm kranzförmig um eine Öffnung des Zwerchfells angeordnet. Das Netz in der Mitte als Klumpen, der Öffnung adhärent. Das Loch lag in der mittleren Axillarlinie in der Höhe der 6. Rippe, 4 cm vom Ansatz entfernt. Nach Incision der Öffnung gelang die Reposition des Darmes, das Netz wurde reseziert, der Zwerchfelldefekt tamponiert. — Patient starb an der schon bestehenden Peritonitis. — Die Hernie ist nicht vor der Operation erkannt worden. Das einzige vorhandene Merkmal für Zwerchfellhernien: „Zwerchfellbewegungen an richtiger Stelle, bei weit hinaufreichender Tympanie der Brusthöhle" ist nach Ansicht des Operateurs nicht richtig gedeutet worden.

4. Abel 1904 (Berliner klin. Wochenschr. 1904, nach Neugebauer). 33jähr. Frau mit Incarcerationserscheinungen. Diagnose: Hernia diaphrag. incarc. — Laparotomie parallel dem Rippenbogen. Netz und Quercolon sind reponibel, der Magen kann nicht befreit werden. Tod nach $3^1/_2$ Stunden. Der ganze Magen lag in der Pleurahöhle und war so groß, daß er auch bei der Obduktion nicht durch die Zwerchfellöffnung gezogen werden konnte.

5. Maylard 1896 (Glasgow. Journal 1896, ref. in Hildebrands Jahresber. f. Chir.) Der Fall kam wegen Einklemmung am 6. Tage zur Operation. Laparotomie: Die Flexura lienalis zog in eine kleine Öffnung im Zwerchfell; das Colon transversum war auf das Maximum gebläht, das descendens kollabiert. Nach Erweiterung des Loches mit dem Finger ließ sich der Darm befreien, nach der Operation erfolgte Stuhlgang. Am nächsten Tage trat Exitus ein. Es bestand keine Peritonitis, aber als die Todesursache wird Darmparalyse angegeben. Ins Zwerchfellloch zog noch ein Netzstrang.

6. Dalton 1892 (Journ. of the amer. med. assoc.). Der Patient hatte 1888 eine perforierende Wunde in einem Intercostalraum rechts (Zahl nicht angegeben), 2 Zoll nach außen von der Mammillarlinie. In wenigen Tagen war Heilung erfolgt. — Nach $2^1/_2$ Jahren kam er mit heftigen peritonitischen Erscheinungen wieder zur Aufnahme. Bei der Laparotomie fand sich im Zwerchfell eine Öffnung, durch die das ganze Netz und ein Teil des Colon in den Thoraxraum getreten waren. Die Reposition war erst nach Incision des Diaphragma möglich. Der Patient ging an der schon vor der Operation vorhandenen allgemeinen Peritonitis zugrunde.

7. Berry (zit. bei Knaggs). Ein 19jähr. Junge wurde am 11. Nov. 1898 von 2 Puffern zusammengedrückt, er wurde in Kollaps eingeliefert; es bestand große Blässe, Blutbrechen. Von der 3. Rippe links ab war kein Atemgeräusch zu hören. Am 15. Nov. war Verschiebung des Herzens nach rechts nachzuweisen. Differentialdiagnose: Pneumothorax oder Magenhernie. Laparotomie: Im Zwerchfell fand sich am Ansatz der 11. Rippe ein faustgroßes Loch. Der halbe Magen, das Quercolon, das Duodenum und die halbe Milz waren durch das Loch in den Brustraum getreten. Die Reduktion gelang mühsam. Die Milz war zerrissen. Der Defekt konnte nicht ganz vernäht werden, er wurde durch Annähen des linken Leberlappens geschlossen. Am Ende der Operation trat der Tod ein.

8. Knaggs (The Lancet 1904, S. 359). Diaphragmatic hernie of the stomach; torsion of the small omentum strangulation. Death. Eine 29jähr. Frau litt seit $1^1/_2$ Jahren an Magenbeschwerden, die drei Monate nach einer Niederkunft aufgetreten waren und sich allmählich zu Erbrechen gesteigert hatten. Kurz vor Eintritt Blutbrechen. Bei ihrer Aufnahme keine Lungenerscheinungen. — Kollaps. Die Erkrankung wurde von Knaggs als perforiertes Magenulcus aufgefaßt. Die einzig auffallende Erscheinung war ein blasendes Geräusch über der untersten Rippe. Laparotomie median: Das Colon ist leer, an der Stelle des Magens findet sich adhärentes Netz. Hinten ist ein kugeliger Tumor zu fühlen, der blaugrau verfärbt, sehr gespannt ist und seröse Risse zeigt. Nach Einführung der Magensonde verschwindet der Tumor. Plötzliches Schlechterwerden des Pulses nötigt zum Abbrechen der Operation.

Knaggs führt noch einen gleichen Fall von Dr. Willett an. Ein 60jähr. Mann bekam Incarcerationserscheinungen und starb sehr bald. Auch hier war der Magen neben der Speiseröhre in die Brust vorgefallen. In diesen beiden Fällen war der nicht durchgetretene Teil des Magens incarceriert. Durch Drehung des Lig. gastro-hepaticum um 180^0 von rechts nach links kam es zur Kompression der Gefäße. Das Netz war am gen. Ligament und an der Bruchpforte fixiert.[1])

9. Kayser 1898 (Zentralbl. f. Chir. 1898, S. 387). Im 6. linken Intercostalraum in der Mammillarlinie bestand eine Stichwunde mit Netz-

1) In Hildebrands Jahresber. f. Chir. 1900 findet sich ein ähnlicher Fall zitiert: Mauclaire (Käppeli, Korrespondenzbl. f. Schweizer Ärzte, 1900): „Der nichtprolabierte Teil des Magens lag nekrotisch in der Bursa omentalis; in der Pleura fanden sich der intakte Fundus des Magens und die Milz; der Bruchsack bestand aus Pleura und Netz."

prolaps. Der Netzprolaps wurde in der Klinik mit dem Thermokauter abgetragen. Patient verweigerte, sich nachträglich noch einem operativen Verschluß des Zwerchfellloches zu unterziehen. 2 Monate nach Austritt kam er wieder in die Klinik mit Ileus; die Laparotomie ergab einen partiellen Magenprolaps mit Incarceration. Reposition. Netz war auch vorgefallen. Zwerchfellnaht. Tod nach 3 Tagen an doppelseitiger fibrinöser Pneumonie.

10. Dona 1901 (ref. in Hildebrands Jahresber. f. Chir., S. 872). Eine 23jähr. Prostituierte hatte vor einem Monat 40 Messerstiche erhalten. Seit 8 Tagen bestanden, nach guter Erholung, Bauchschmerzen, Erbrechen und Obstipation. Schließlich Dämpfung links hinten-unten. Fäkulentes Erbrechen. Am 11. Tage wurde die Laparotomie gemacht: Nach langem Suchen wird als Ursache des Ileus die Flexura lienalis in die Brusthöhle ragend in einem zweimarkstückgroßen Zwerchfellloch eingeklemmt gefunden. Bei der Reposition reißt die Darmschlinge ein. Vorlagerung der gangränösen Schlinge. — Zwerchfellnaht. Sektionsbefund: Die Zwerchfellöffnung entsprach einer Narbe im 5. Intercostalraum; in derselben Höhe fand sich noch ein zweites Loch, durch welches das Netz vorgefallen war.

11. Stoianoff, 1900 (Hildebrands Jahresber. 1900, S. 691). 1899 wurde ein 18jähr. Bauer wegen Verdacht auf Magenperforation laparotomiert. Er hatte am Tage vorher mit einem 15 cm langen Bauernmesser einen Stich zwischen die 10. und 11. Rippe am Rücken erhalten. Die Haut war emphysematös. Patient hatte Blut gebrochen. — Laparotomie: Das linke Zwerchfell findet sich konvex nach der Bauchhöhle vorgewölbt. Der Magen fehlt, man sieht nur den Pylorus hinten, wohin auch das Netz zieht. Auch nach Eröffnen der Bursa ist der Magen nicht zu finden. Schluß der Bauchhöhle. Am folgenden Tage starb Patient. Sektionsbefund: Der Magen war durch eine Erweiterung des Foramen Oesoph., 3—4 cm nach unten links, in die Pleurahöhle vorgefallen, das Colon war an der Öffnung abgeknickt. Der zuführende Teil war gebläht. Der ebenfalls eingeklemmte obere Milzpol war gangränös.

12. Martin, 1905 (Münchn. med. Wochenschr. 1905). Ein 15jähr. Junge war vor 2 Jahren in den Keller gestürzt, lag damals 4 Wochen krank, später traten ohne Veranlassung Magenbeschwerden, sowie Einklemmungserscheinungen auf. 6 Tage vor dem Spitaleintritt war Patient vom Kutschbock heruntergefallen; er hatte seitdem heftige Leibschmerzen, die immer stärker wurden und sich zu einem richtigen Ileus entwickelten. Beim Eintritt war der Leib aufgetrieben, mit Darmzeichnung ohne Peristaltik. Die obige Anamnese wurde erst nachträglich eruiert; es wurde Darmverschluß angenommen und laparotomiert. Nach Eventration des Darmes wurde das Fehlen des Netzes konstatiert und eine Abknickung des Colons in der Milzgegend gefunden. Hoch oben beim Zwerchfell war der Darm durch ein Loch getreten. Um dieses zugänglich zu machen, mußte dem großen Medianschnitt noch ein zweiter längs dem linken Rippenbogen zugefügt werden. Die Öffnung ließ den Finger nicht durch. Der Darm konnte nicht befreit werden. Eine blutige Erweiterung der Öffnung erschien in dieser Tiefe zu gewagt, deshalb wurde beschlossen, die Operation später durch Thorakotomie zu vollenden. Der paralytische Darm wurde

durch einen Anus praetern. entlastet. 7 Stunden nach dem Eintritt starb Patient. Sektionsbefund: Im Brustraum auf dem Zwerchfell saß eine faustgroße Dickdarmschlinge von Netz überlagert. Das Colon transversum war gebläht, das descendens leer, mit der hinteren Bauchwand fest verwachsen. Die Zwerchfellöffnung war zweimarkstückgroß, saß links seitlich an der Kuppe, 10 cm vom Foramen oesophag. entfernt, an der Grenze zwischen Centrum tendineum und Muskel.

13. Methling, 1906 (Deutsche Zeitschr. f. Chir., 1906, Bd. 82). Ein 29jähr. Arbeiter wurde 1903 in der chir. Klinik zu Kiel wegen Stichverletzung im linken 7. Intercostalraum in der vorderen Axillarlinie behandelt. Es bestanden damals Dämpfung der linken Brustseite von der 8. Rippe ab, und Spannung der linken Abdominalhälfte, mit Dämpfung in den abhängigen Bauchpartien. — Am 15. IX. 1905 traten bei der Arbeit plötzlich heftige Schmerzen in der linken Seite auf. Es kam zu Erbrechen und Stuhlverhaltung. Der Arzt entleerte aus der Pleurahöhle links hinten-unten ein blutiges Exsudat. Am 18. September erfolgte der Eintritt in die Klinik. Es wurde wegen inneren Darmverschlusses laparotomiert. Die Därme waren stark gebläht, belegt. Dem vom Brustbein bis zur Symphyse reichenden Schnitt wurde noch eine Querincision hinzugefügt, dann fand sich eine Einklemmung des Colon transversum in einem links vorn von der Zwerchfellkuppe gelegenen Loch. Wegen drohenden Kollapses konnte keine transpleurale Gegenincision gemacht werden. Nach Einschneiden des Bruchringes gelang die Reposition von gangränösem Netz und Colon transversum. Das Zwerchfelloch wurde genäht, und eine Mèche eingeführt. Punktion und Entleerung des Darmes. Resektion des Colon transversum. Das Colon ascendens wurde als Anus praeternaturalis eingenäht, das gangränöse Netz abgetragen. Die Sektion ergab als Todesursache Pleuritis und Peritonitis.

14. Vayhinger, 1906 (Brunssche Beiträge, Bd. 50). Ein 38jähr. Landwirt hatte 5 Wochen vor dem Eintritt eine Stichverletzung im linken 7. Intercostalraum in der Axillarlinie erhalten. Nach 3 Wochen war Patient wieder hergestellt. 5 Tage vor der Operation spürte Patient beim Aufladen von schweren Steinen Schmerzen in der linken Bauchseite; am folgenden Tag trat Erbrechen auf, das sich bis zum Spitaleintritt zu Kotbrechen steigerte. Sofortige Laparotomie: Nach Eventration der stark geblähten Därme und nach Zufügen eines queren Schnittes zu dem Medianschnitt findet man die Flexura lienalis links oben am Zwerchfell fixiert und durch eine Öffnung im Diaphragma durchgetreten. Nach Einkerbungen der Bruchpforte gelingt es nur schwer die blaurotgefärbte Flexur zurückzubringen. Die Schlinge wird vorgelagert und zur Entleerung des Darmes quer incidiert, nachher wieder vernäht. Eine erhebliche Blutung an der Bruchpforte macht Tamponade nötig. Patient erholt sich nicht mehr von der Operation, stirbt am anderen Morgen. Sektionsbefund: beginnende Peritonitis. Zwerchfellöffnung etwas hinter der linken Kuppe. Ausgedehnter linksseitiger Pneumothorax; in der rechten Lunge katarrhalische Entzündung der Bronchien.

B. Transpleural operiert.

1. O'Dwyer, 1889 (Medic. rec. 1889, ref. Virchow-Hirsch). Der Fall präsentierte sich unter dem Bild eines Empyems und wurde erst nach

dem Brustschnitt als Zwerchfellhernie erkannt. — Die Reposition der vorgefallenen Därme war möglich, aber es war überaus schwer, die reponierten Darmteile in der Bauchhöhle zurückzuhalten; es mußte nach der Naht Gegendruck durch Tamponade zur Anwendung kommen. — Das Kind erholte sich zuerst, starb später plötzlich.

2. A. v. Bergmann, 1896 (Petersburger med. Wochenschr. 1896, Nr. 48). Ein 29jähr. Mann hatte mehrere Messerstiche in die linke Brust erhalten. 7 Wochen später traten bei Heben einer Last Einklemmungserscheinungen auf. — Diagnose: Incarcerierte Zwerchfellhernie. Thorakale Operation: Nach Rippenresektion und Eröffnung der Pleura entleerte sich rasch ca. 1 Liter Flüssigkeit. Plötzlicher Atem und Herzstillstand führte zum Tode. Bei der Sektion befanden sich Magen und Netz eingeklemmt.

III. Fälle mit ergebnisloser Laparotomie.

1. Bardenhewer (Berliner klin. Wochenschr. 1879, S. 159). Schuß im 7. linken Intercostalraum in der vorderen Axillarlinie vor vielen Jahren. Seitdem Beklemmungen und Magenschmerzen, Stuhlverstopfung. Es wurde wegen Ileus laparotomiert, aber keine Ursache des Ileus gefunden. Am Colon descendens wurde ein Anus praetern. angelegt. Patient starb an Peritonitis. Die Sektion ergab eine Einklemmung des Netzes und des Colon transversum. Ein 30 cm langes Stück war vorgefallen und mit der Pleura verwachsen. Das Zwerchfelloch saß 3 cm vom linken Rippenansatz des Zwerchfells.

2. Galassi e Ferreri (Zentralbl. f. Chir., 1885, S. 631). 28jähr. Frau mit Ileuserscheinungen, Laparotomie am 7. Tage. Der ganze Darm mit Ausnahme des Colon transversum wird untersucht und nichts gefunden. Tod. Sektionsbefund: Colon transversum war eingeklemmt und dem Bruchringe adhärent.

3. Schwartz et Rochard (Contribution á l'étude de la hernie diaphragmatique étranglée. Revue de Chir. 1902, S. 756). Seit 3 Wochen hatten Stuhl- und Windverhaltung bestanden. Der starken Darmblähung wegen wurde bei der Operation die Ursache nicht gefunden. Nur ein Anus praetern. angelegt. Tod.

4. Blum und Bredaune (Virchow-Hirsch, 1896, ref. Arch. gén. de méd. 1896). Messerstich vor 8 Jahren. Wegen Ileus wurde laparotomiert. In der Pylorusgegend wurden Netzstränge durchtrennt; die eigentliche Ursache wurde erst bei der Sektion gefunden; diese ergab, daß Netz und 1,4 m Jejunum in die Brusthöhle vorgefallen und eingeklemmt waren.

5. Cordier 1897 (Hildebrands Jahresbericht 1897, S. 690). Laparotomie wegen Ileus, Abtasten aller Pforten, auch des Zwerchfells. Das Netz fehlte, sonst wurde keine Ursache gefunden. Patient starb nach 5 Tagen. Die Sektion ergab eine Incarceration des Colon, des ganzen Magens, der Milz und des größten Teiles des Netzes, in einer 3 Zoll großen Zwerchfellöffnung mit callösen Rändern.

6. Bérard und Gallois, 1898 (Lyon méd. 1898, Nr. 7). Laparotomie wegen Incarcerationserscheinungen Anus coecalis. Nach 2 Tagen Gefühl des Platzens im linken Thorax, heftige Schmerzen. Pyopneumo-

thorax. Entleerung von Kot durch Thorakotomie. Die 25jähr. Frau lebte nach der Operation noch 13 Tage. Sektionsbefund: Incarceration des Colon und Perforation in die Pleurahöhle. Inhalt 1,10 m Colon descendens und Siliacum.

7. Home, 1900 (Virchow-Hirsch 1900, II. S. 398), Trauma vor 4½ Monaten, penetrierende Brustwunde durch Granatsplitter; seit 2 Tagen Ileus. — Laparotomie erfolglos. — Die Sektion ergab, daß die linke Pleurahöhle vom Colon transversum angefüllt war. Das Netz war mit dem Rand der Öffnung verwachsen.

8. Grenier de Cardenale et Bourderon. Ein 58jähr. bis dahin gesunder Gärtner wurde wegen subakuten Darmverschlusses laparotomiert, die Dünndarmschlingen waren stark gebläht, ebenso das Cöcum und Colon, nur das Colon descendens kollabiert. Das Colon transversum war in starke Verwachsungen eingebettet in der Gegend des linken Hypochondriums. Beim Loslösen des Colon kam es zur Perforation, weshalb ein Anus praetern. angelegt und der Bauch geschlossen wurde. Die Sektion ergab: eine fünffrankenstückgroße Öffnung im Herzboden, durch die das Colon transversum und fast das ganze Netz in den Herzbeutel gefallen waren. An den Rändern der Öffnung waren starke Verwachsungen. (Hildebrands Jahresbericht 1903.)

9. Johnson und Perman, 1903 (Deutsche med. Wochenschr. 1903, S. 1000). Wegen Verdacht auf Pylorusstenose wurde laparotomiert, ohne Erfolg. Völlige Klärung brachte erst die Sektion, bei der der mittlere Teil des Magens in einem Bruchsack im Thorax gefunden wurde, während Pylorus und Kardia noch in der Bauchhöhle lagen.

10. Lucksch, 1903 (Hildebrands Jahresber. 1903). Eine 75jähr. Frau starb am 13. Tage nach einer gut verlaufenen Radikaloperation einer Nabelhernie, die schon seit 14 Jahren Incarcerationserscheinungen gemacht hatte. Die Sektion zeigte, daß die Flexura coli dextra in ca. 30 cm Länge in die Pleurahöhle durch eine rechtsseitige parasternale Lücke getreten war. Der Bruchsack bestand aus Pleura und Peritoneum.

Vayhinger[1]) führt noch zwei weitere Fälle an.

11. Florange, 1904 (Münch. med. Wochenschr. 1904 ref.). Im Mai 1901 wurde ein Mann in gebückter Stellung in die linke Brustseite in der Höhe der 5. Rippe von einer Revolverkugel getroffen. Da Ileuserscheinungen auftraten, wurde am 4. Tage laparotomiert. Es ergab sich eine abgekapselte Geschwulst im linken Hypochondrium, nach deren Eröffnung sich eine braune stinkende Flüssigkeit entleerte. Drainage. In den nächsten Tagen trat auch Darminhalt aus der Drainage-Wunde. Nach spontanem Schluß der Darmfistel heilte die Wunde langsam. Mitte Juli Entlassung. Am 10. Juni 1904 wurde Patient, der bis dahin gesund geblieben war, wegen unstillbaren Erbrechens, das vor 8 Tagen aufgetreten war, wieder eingeliefert. Eine Einklemmungsursache wurde nicht gefunden, die alte Narbe war völlig schmerzfrei. — Bald darauf erfolgte der Exitus. — Die Sektion zeigte die

1) Das Material zu dieser Arbeit war beim Erscheinen der Vayhingerschen schon zusammengestellt. Die beiden Fälle habe ich von Vayhinger übernommen und einzelne Befunde nach seinen Angaben ergänzt.

in der Bauchhöhle liegenden Därme stark kollabiert, das ganze Netz, das zum Teil mit dem Zwerchfell verwachsen war, der Magen und das mit Kotballen gefüllte Colon transversum waren durch einen Schlitz im Centrum tendineum in den Pleuraraum durchgetreten. Die linke Lunge war stark verwachsen und komprimiert.

12. Lucksch, 1904 (Prager med. Wochenschr. 1904). Ein Mann, der sich vor $2^1/_2$ Jahren in selbstmörderischer Absicht einen Brustschuß beigebracht hatte, wurde wegen Ileuserscheinungen erfolglos laparotomiert. — Bei der Sektion fand sich die Flexura lienalis in der linken Brusthöhle. Im Zwerchfell bestand 1 cm nach außen und links vom Centrum tendineum ein kreisrundes Loch von ca. 2 cm Durchmesser, die Öffnung war von Pleura und Peritoneum überzogen, die beide Lücken zeigten. —

I. Geheilte Fälle.

a) Radikal operiert.

	Art d. Hernie	fr. Intervall	Alter	Bruchinhalt
1. Walker †	Ruptur	20 Std.	—	Quercolon.
2. Farinato †	Stich	10 Min.	—	Netz, Colon, Lap.
3. Albanese †	kongenital	—	10 J.	Netz, Magen, Quercolon, Dünndarm.
4. Heidenhain †	kongenital	—	9 J.	Netz, Magen.
5. Wieting †	Schuß 7. J.-R.	—	—	Netz, Magen, Quercolon, Milz.
6. Llobet †	Stich	—	11 J.	Netz, Quercolon.

b) Nicht radikal.

7. Fritsche, Leuw	Stich	—	—	Netz, Quercolon.
8. Hagenbach, Iselin	Ruptur	2 J.	—	Netz, Quercolon.

II. Fälle mit tödlichem Verlauf.

1. Naumann †	kongenital	—	19 J.	Netz, Magen.
2. Krajewskij	kongenital	—	?	Netz, Colon.
3. Neumann	kongenital	—	—	Netz, Quercolon.
4. Abel †	kongenital	—	33 J.	Netz, Colon, ganzer Magen.
5. Dalton?	Stich	$1^1/_2$ J.	—	Netz, Colon.

	Art d. Hernie	fr. Intervall	Alter	Bruchinhalt
6. Berry	Ruptur	4 T.	—	Netz, Colon, Magen, Duodenum, halbe Milz.
7. Kayser †	Stich 6. J.-R.	2 Mon.	—	Netz, halber Magen.
8. Dona	Stich 5. J.-R.	1 Mon.	—	Netz, Colon transvers., d. getrennte Löcher.
9. Stoianoff †	Stich 10. J.-R.	—	—	Magen, Milzpol (wohl auch Netz).
10. Martin	Ruptur	2 J.	—	Netz, Colon transvers.
11. Methling	Stich 7. J.-R.	2 J.	—	Netz, Colon transvers.
12. Vayhinger	Stich 7. J.-R.	5 Wochen	—	Netz, Colon transvers.
13. Maylard	kongenital	—	—	Netz, Quercolon.
14. Bergmann †	Stich	2 Mon.	—	Netz, größter Teil des Magens.
15. Knaggs	Stich	—	—	Magenvolvulus.
16. O'Dwyer	—	—	—	Darm.

III. Fälle von ergebnisloser Laparotomie.

1. Bardenheuer	Schuß 7. J.-R.	viele J.	—	Netz, Colon.
2. Galati	Schuß	—	—	Colon transv.
3. Schwartz	kongenital (Hernia vera)	—	33 J.	Netz, Flexur.
4. Blum	Stich	8 J.	—	1,40 Netz?
5. Cordier	Ruptur	—	—	Netz, Magen, Quercolon, Milz.
6. Bérard	kongenital	—	25 J.	Quercolon.
7. Grenier	kongenital	—	58 J.	Netz, Colon im Herzbeutel.
8. Lucksch	erworb. parasternale Hern.	—	75 J.	Flexura hepatica, Netz.
9. Florange	Schuß	1 Mon.	—	Netz, Colon, Magen.
10. Lucksch	Schuß	2,5 J.	—	Quercolon.

Neugebauer hat 1904 8 operierte Zwerchfellbrüche gezählt. Er kannte nur 2 Heilungen, die beiden thorakotomierten Fälle von Farinato und Llobet. Neugebauer führt außerdem 5 vergebliche Laparotomien bei incarcerierter Zwerchfellhernie an.

Martin (1905, l. c.) berichtet über 10 Fälle bewußt operierter Zwerchfellhernien und über 4 vergebliche Laparotomien.

In dem oben zusammengestellten kasuistischen Material sind 24 operierte Zwerchfellhernien enthalten, darunter sind 8 geheilte Fälle, ferner sind 10 ergebnislose Laparotomien verzeichnet, in denen erst die Sektion die Einklemmung festgestellt hat. — 2 Beobachtungen solcher erst nach dem Tode diagnostizierter Zwerchfellhernien sind der Arbeit Vayhingers entnommen; diese Sammlung von incarcerierten Hernien ist beim Abschluß unserer Arbeit erschienen. Vayhinger kennt 18 operierte Hernien, 8 Fälle ergebnisloser Laparotomie. — Unsere Fälle sind in obiger Tabelle zusammengestellt. Die 11 mit * versehenen Fälle sind vor der Operation diagnostiziert worden.

Entstehung der Brüche.

Die Hernien saßen alle links, 17 mal ist in der Vorgeschichte ein Trauma angegeben. Sie sind 12 mal durch Messerstich, je 5 mal durch Schußverletzung und stumpfe Gewalt verursacht worden, 1 mal ist die Ätiologie unklar. 11 mal handelt es sich um eine kongenitale Hernie. Da die kongenitalen Zwerchfelldefekte in den zwei ersten Kapiteln nicht erwähnt worden sind, muß hier auf die kongenitalen Hernien kurz eingegangen werden.

Von den 269 von Lacher gesammelten Fällen sind 125 angeboren, 144 erworben. — Fast allgemein ist folgende Einteilung der kongenitalen Hernie bevorzugt.

1. Hernia diaphragmatica spuria,
2. Hernia diaphragmatica vera,
3. Eventratio diaphragmatis.

Erich Zurhelle (Diss. Bonn 1904) begründet diese Einteilung vom Standpunkt der Entwicklungsgeschichte (S. 15) folgendermaßen:

„I. Kommt es nicht zur völligen Vereinigung des von den Seiten her wachsenden Septum transversum, d. h. überhaupt nicht zur völligen Trennung von Peritoneal- und Pleurahöhle, so haben wir es mit einer Hernia diaphragmatica spuria zu tun.

II. Kommt es zur Vereinigung, aber nicht zur Ausbildung der eigentlichen Zwerchfellmuskulatur an der Schließungsstelle, so haben wir es mit einer Hernia vera zu tun.

III. Kommt es zur Vereinigung und ist auch die Muskulatur vorhanden, aber nur schwach, so daß das Zwerchfell sich vorwölbt, so haben wir es mit einer Eventratio diaphragmatica zu tun."

Die Eventratio diaphragmatica findet sich immer links, ist immer angeboren. Neben einem Fall wirklicher Eventration

teilt Thoma einen akquirierten Zwerchfellhochstand mit: Es war durch Vernarbung und Retraktion von rechtsseitigen pleuritischen Pseudomembranen zur Verdrängung der Leber nach unten, dadurch zu einem Hochstand der linken Zwerchfellkuppe bis in den 3. Intercostalraum und zur Dislokation des Herzens nach rechts gekommen. Außer den nach Modus II entstandenen wahren Hernien gibt es kurz nach der Geburt ausgetretene oder auch später durch Trauma ausgelöste Hernien; ihre Entstehung liegt in einer angeborenen Disposition, einer größeren Nachgiebigkeit einzelner Partien des Zwerchfells. Diese Stellen sind 1. der Hiatus oesoph., 2. gelegentlich die Durchtrittsstelle des Nervus sympathicus, 3. die sogenannte Larreysche Spalte, die Lücke zwischen Pars costalis und Pars sternalis des Zwerchfells. Die 4. schwache Stelle ist von Bochdalek beschrieben worden; es ist ein mit fettreichem Bindegewebe ausgefülltes Dreieck hinten neben der Wirbelsäule an der Vereinigungsstelle des äußersten Zipfels der Pars lumbalis und dem hintersten Muskelbündel des Pars costalis. Die kongenitalen Defekte sind meistens kleinere, glatt- und weichrandige Lücken im Centrum tendineum, gelegentlich auch im Muskelteil; seltener handelt es sich um völligen Defekt der ganzen Zwerchfellhälfte.

Thoma (S. 531) fand bei einem 50jähr. Potator, der an Pleuropneumonie gestorben war, einen nahezu vollständigen Mangel der lienken Zwerchfellhälfte. Er zitiert auch einen Fall von [vollkommenem doppelseitigen Zwerchfelldefekt. Eine Zusammenstellung Zurhellens (S. 17) aus den Zahlen von Thoma und Großer (Wien. klin. Wochenschr. 1899), die im ganzen 525 Zwerchfellhernien umfaßt, mag eine Vorstellung von der Häufigkeit der verschiedenen Arten im Verhältnis zueinander geben.

Angeborene Hernien:					Erworbene Hernien:	
Hernia vera		Eventratio	Hernia spuria		H. vera	H. spuria
rechts	links	links	rechts	links		
10	20	8	33	181	10	171

Bei den operierten frischen Verletzungen wurden bereits in mehr als der Hälfte der Fälle sog. Hernien, Prolapse von Baucheingeweiden in der äußeren Wunde oder in der Brusthöhle angetroffen. Es handelte sich fast immer um Netzvorfälle. Reine

Netzprolapse in der Brusthöhle werden in späterer Zeit nach Heilung der äußeren Wunde kaum zur Operation kommen. Sie können sich als geheilte Fälle unserer Beobachtung entziehen. Daß es aber selten bei Netzvorfall bleibt, sondern meistens andere Bauchorgane nachfolgen, zeigt die Lachersche Zusammenstellung von 144 traumatischen Zwerchfellhernien. Unter diesen meist chronischen oder incarcerierten Zwerchfellhernien, häufig zufälligen Leichenbefunden, findet sich kein einziger einfacher Netzvorfall. Es ließen sich zwar mehrere solcher reinen Netzvorfälle aus der übrigen Literatur anführen. Jedenfalls ist ihr Vorkommen ein seltenes. — In unserer Tabelle der incarcerierten Hernien ist das Netz ein fast regelmäßiger Befund, aber immer als Begleitung von Magen oder Darm. — Die frischen Fälle (in Kapitel 1) zeigen den Beginn der Hernie, diese Tabelle veranschaulicht die Zusammensetzung der ausgebildeten Hernien. Da die Stichverletzungen am häufigsten links seitlich sitzen, fällt erst der linke Teil des Netzes vor, und zieht das Quercolon, das nunmehr an dem in der Wunde fixierten Netz hängt, von links nach rechts bei weiterem Durchtreten in die Brusthöhle nach sich. Die Peristaltik wirkt in gleichem Sinne und zwar um so kräftiger, als das äußere Ende die Flexura lienalis selbst kurz gefesselt ist; so kann nach und nach das ganze Quercolon in die Brusthöhle wandern, teils gezogen, teils indem es sich durch die eigene Bewegung hineindrängt. Wieting, der diesen Vorgang sehr anschaulich schildert, sagt, das Netz sei gewissermaßen das Leitband für die angehefteten Organe Colon und Magen. Bei späterem Nachrücken von Netzklumpen in die Bruchpforte, z. B. durch den verstärkten Druck der Bauchpresse bei plötzlichen Anstrengungen, kann es zu akuter Einklemmung kommen. Im Falle Hagenbach sind wahrscheinlich durch einen solchen Vorgang der Ileus und die Dysphagie ausgelöst worden. In zahlreichen Krankengeschichten ist eine größere Arbeitsleistung als das die Einklemmung veranlassende Moment bezeichnet.

Bei höherem Sitz der Zwerchfellöffnung, bei Stichen im 4. und 5. Intercostalraum kann der zunächst liegende Magen vorfallen. Meist gleichzeitig mit dem beweglichen überall sich vordrängenden Netz. — Bei Heidenhains Patient entsprang das Netz direkt vom Magen, es kann also hier den Magen auch direkt nach sich gezogen haben. — Der Magen fällt nach bestimmten Typen vor. Am häufigsten wird er um die Längsachse nach oben vorne, seltener hinten in die Höhe geschlagen. Die große Kurvatur fällt vor. Pylorus und Kardia bleiben als die fixierten Drehpunkte in der

Bauchhöhle. Das bewegliche, nicht mehr vom Netz belastete Quercolon wird häufig mit in die Brusthöhle verlagert. Gelegentlich wird auch das Pankreas mit in der Brusthöhle angetroffen.

Der Blindsack des Magens kann auch allein durchtreten und gleichsam ein Divertikel des Magens bilden. — Fällt der Pylorusteil in die Brusthöhle durch das Foramen oesoph. oder eine daneben gelegene Pforte, so muß dabei das kleine Netz (das Mesogastrium) gedreht werden; tritt er links von der Kardia durch, so beträgt die Drehung von rechts nach links 180 Grad; es ist ein Volvulus des Magens entstanden. Die linke Hälfte des kleinen Netzes wird stärker torquiert, der nicht vorgefallene kardiale Teil des Magens wird dadurch schlechter ernährt, er wird schlaffer, infolgedessen noch mehr erweitert; die Erweiterung unterstützt wiederum durch Druck auf das Mesogastrium die Torsion in der Verengerung der Gefäße; so kann es schließlich zu Gangrän dieses Teiles kommen, während der Pylorusteil, falls die Bruchpforte nicht eng ist, von den zuoberst gelegenen weniger gezerrten Arterien Coron. dextr. und Gastroduodenalis ernährt und gut erhalten bleibt. Knaggs (The Lancet 1904) beschreibt 2 Fälle von Magenvolvulus bei Zwerchfellhernien. Beides waren echte Hernien des Foramen oesoph. Im 2. Falle (Nr. 8 unserer Zusammenstellung von incarcerierten Hernien) war der Pylorus links von der Kardia, im andern (von Dr. Willet) rechts. Beide Male kam es zu Gangrän des nicht vorgefallenen Teiles. Incarceration fehlte, es war keine Schnürfurche vorhanden, und der Inhalt ließ bei der Sektion sich mit Leichtigkeit von einem Sack in den andern drängen.

Mauclaires Befund, nachdem der nicht eingeklemmte Teil des Magens in der Bursa omentalis gangränös gefunden wurde, ist wohl ähnlich zu deuten.

Diagnose.

Leichtenstern[1]) ist der erste, der mit voller Sicherheit eine chronische Zwechfellhernie diagnostiziert hat. „Erst seit Laennec

1) Struppler (Deutsches Arshiv f. klin. Medizin 1901, H. 1) stellt die diagnostizierten Fälle zusammen, es sind 1. Browditch, 2. Diego-Coco, 3. Lindwurm (bei Popp), 4. Leichtenstern, 5. Abel (operiert), 6. Naumann (operiert), 7. Hirsch, 8. Widemann, 9. sein eigener Fall. — Bei Martin (l. c.) sind ferner genannt: 10. Ahlfeld, 11. Kaufmann, 12. Gutmann, 13. Dehio.

Fall Nr. 7 ist unsicher, Nr. 8 war eine Eventratio; nach Leichtenstern sind die beiden ersten Fälle auch unsicher; er anerkennt die zwei ersten Fälle

wurde überhaupt, wie Lacher sagt, auf die Perkussion und Auskultation aufmerksam gemacht und erwartet, daß damit jede Verlagerung eines Baucheingeweides in die Thoraxhöhle dem perkutierenden Finger sich kund tun müsse." — In Skodas Abhandlung über Perkussion und Auskultation (1839) finden sich die Zwerchfellhernien überhaupt nicht erwähnt. Die Arbeit Leichtensterns, ein Meisterwerk der physikalischen Untersuchung, findet sich in der Berliner klinischen Wochenschrift 1874, S. 497. — Aus der Art der Diagnosestellung in den vorliegenden Fällen ergibt sich ein annäherndes vollständiges Bild der Diagnostik der chronischen und incarcerierten Zwerchfellhernien: Bei Walker (Ruptur) sprachen folgende Symptome für Zwerchfellhernie: heftige Schmerzen in der l. Brustseite, Dyspnoe, Tympanie der l. Brustseite, Verlagerung des Herzens nach rechts, amphorisches Atmen, Sukkussionsgeräusch.

Bei Albanese sprachen neben Ileussymptomen Schmerzen in der linken Schulter, Verschiebung des Herzens, Tympanie der untern linken Brustpartien für Hernie, die Radioskopie und die Punktion der Brusthöhle, die Mageninhalt ergab, sicherten nach seiner Aussage die Diagnose. Im Falle Heidenhain ist Verschwinden der heftigen Schmerzen in der linken Schulter nach Ausheberung des Magens typisch, sonst war der Befund ähnlich wie oben.

Bei Wieting traten plötzlich heftige Schmerzen und Erbrechen auf; Schulterschmerzen links, Wechsel des Perkussionsbefundes in kurzen Intervallen, Verlagerung des Herzens nach rechts, führten zur Diagnose.

Bei Abel war der Leib kahnförmig, die Sonde blieb in der Kardiagegend stecken, die linke Thoraxgegend war aufgetrieben, die Herzdämpfung nach rechts verschoben.

Die 5 erstgenannten Fälle waren Magenhernien. Die Dickdarmhernie macht sich am häufigsten durch Incarceration geltend; sie wird aber nur als Zwerchfellhernie erkannt, wenn vorausgegangene Traumen in Erfahrung gebracht werden (Walker) oder Narben in Intercostalräumen zur richtigen Deutung verhelfen, (Kayser, Llobet, Bergmann).

In den anderen Fällen indiziert der Darmverschluß die Laparotomie. Um die Ursache zu finden, waren immer große mediane Schnitte, nachträglich meist noch Querschnitte am linken Rippen-

nicht, da die Gründe, auf denen die Diagnose basierte, aus den Referaten nicht bekannt geworden sind. Mit den in unserer Tabelle diagnostizierten Hernien wurden also 18 mal die Diagnose vor der Operation und der Sektion gestellt.

bogen notwendig. Nach genügender Eventration wiesen die Füllungszustände der einzelnen Darmabschnitte auf den Sitz des Hindernisses. Bei den chronischen Darmhernien versagt die Radioskopie und die auskultorischen und perkutorischen Veränderungen sind selten deutlich. Meist ist die untere Lungengrenze fixiert und es besteht eine schmale Dämpfungszone in den untern Partien; bei größerem Darmvorfall, wie bei Neumann, tritt auch die Tympanie des untern Thoraxabschnittes auf. Die Herzdämpfung ist selten verschoben. In unserm Fall von geheilter Incarceration war weder Verschiebung des Herzens, noch Tympanie bei einer Untersuchung nach 3 Jahren nachzuweisen. Ein starkes Gurren im untern Brustabschnitt ist wohl fortgeleitet. Es können auch bei hohem Stand des Zwerchfells, wie das meistens bei Ileus zutrifft, sowohl Tympanie als Darmgeräusche ziemlich weit nach oben wahrgenommen werden.

In den nicht diagnostizierten Fällen (Neumann, Krajewski, Neumann, Maylard, Dalton) war Darm eingeklemmt. Bei Berry handelt es sich um eine frische Ruptur mit Einklemmung, bei Knaggs (einen Volvulus des Magens) und Stoianoff (ebenfalls Magenvorfall), war wegen Blutbrechens ein perforiertes Magengeschwür angenommen worden. Bei Methling war trotz Kenntnis einer vorausgegangenen Stichverletzung des untern Brustabschnittes die Diagnose nicht gestellt worden. Daß die physikalischen Symptome zur Täuschung Anlaß geben können, beweist der Widemann-Fränkelsche Fall.

Auch hier fehlte nach Widemann die Herzdämpfung links, beim Liegen fand sie sich am oberen Rand der 5. rechten Rippe am Sternalansatz, verlief am rechten Sternalrand und fiel rechts bogenförmig bis zur rechten Parasternallinie ab; die Herztöne waren am lautesten am rechten Sternalrand zu hören. Von der 6. Rippe ab bestand Magenschall, vom 3. Intercostalraum abwärts, hinten von der Fossa infraspinata an fanden sich allerlei Darmgeräusche und metallische Phänomene, kurzes Zischen und Rieseln, glucksende und gurgelnde Töne, klingendes Tropfenfallen in wechselnder Folge und Stärke, so daß mit Bestimmtheit ein mit Luft und Flüssigkeit gefüllter glattrandiger Hohlraum anzunehmen war. Des öfteren, besonders nach der Nahrungsaufnahme, ließ sich die Succussio Hypocratis nachweisen.

In folgendem in unserer Klinik beobachteten Fall deutete auch der physikalische Befund anfangs auf eine Zwerchfellruptur mit Hernie.

Ein 25jähr. Mann führte einen dreispännigen beladenen Mistwagen, die Pferde gingen durch, der Mann hielt sich am Halfter, kam erst unter die Pferde, dann unter die Räder; er wurde von diesen mehrere Meter

weit fortgeschoben, dadurch wurden ihm die Kleider vom Leibe gerissen und die Rückenhaut in großer Ausdehnung abgeschürft. Passanten mußten den Wagen hoch heben, um den Verunglückten unter den Rädern hervorziehen zu können.

Status: Patient war benommen, blaß. — Der Puls 110, klein und weich. Die Atmung war ruhig, beidseitig gleich costoabdominal, die 6. und 7. Rippe zeigten indirekten Druckschmerz. Bei der Perkussion des Thorax fiel der gänzliche Mangel der absoluten Herzdämpfung auf, die relative war links stark verkleinert, bis zur 3. Rippe war links vorne tympanitischer Schall. Die Herztöne zeigten auffallenden Metallklang, über der ganzen Lunge war Vesikuläratmen zu hören; die Lebergegend war sehr druckempfindlich, ebenso die beiden Flanken; überall im Abdomen tympanitischer Schall. Die Bauchdecken waren nicht gespannt, Urin wurde nicht gelöst, die Blase war leer.

Es wurde an einen Zwerchfellriß gedacht; die Diagnose war aber durch die ruhige Atmung der linken Seite unsicher.

Am folgenden Tage war der Perkussionsbefund verändert, der tympanitische Schall reichte nur noch bis zur 5. Rippe, die Herztöne waren nicht mehr klingend; die Anurie und Anämie ließen eine Nierenquetschung erwarten. Es wurde laparotomiert; dabei wurde der vertikale Schnitt so weit nach vorne gelegt, daß das Zwerchfell zur Abtastung zugängig war; es war unverändert. Beide Nieren und die Leber waren verletzt. Patient starb am 4. Tage nach der Operation an Urämie. Die Sektion ergab Thrombose der Arteria und Vena renalis sin.; einzelne Thrombosen der rechten Vena renalis, Nekrose der linken Nebenniere, Quetschung des Mesocolons, Quetschung der Leber mit Nekrose des rechten Lappens, Fraktur der 8. Rippe rechts und der 8. bis 11. Rippe links. Der Darm war nicht verändert. In diesem Falle kann bei dem Hochstand der linken Zwerchfellhälfte, der ohne besondere Auftreibung des Darmes eintrat, an eine Überdehnung des Zwerchfells gedacht werden, die am folgenden Tage, nach Erholung des Muskels sich wieder ausgeglichen hat.

Durch die Röntgenuntersuchung ist die Diagnose der Zwerchfellhernien bis jetzt wenig gefördert worden. Einzig bei Wieting ist sie beweisend. In den übrigen Fällen dieser Zusammenstellung verschaffte die Radioskopie wenig Sicherheit. Bei Heidenhain heißt es. „Nach diesen nicht besonders deutlichen Bildern und dem auskultorischen und perkutorischen Befund wird die Diagnose auf hochgradige Stenosierung des Pylorus, bewirkt sehr wahrscheinlich durch Abknickung infolge Hernia diaphragmatica, gestellt."

Albanese schloß aus einer früher erlittenen Schußverletzung, aus der Punktion, die Mageninhalt ergab und der Radioskopie auf eine Zwerchfellhernie. (Die Arbeit war mir leider im Original nicht zugänglich.)

Ein von Widemann (Gerhardsche Klinik) (Berliner klin. Wochenschr. 1900) und Fränkel (Deutsche med. Wochenschr. 1902) diagnostizierter Fall erwies sich durch die von Körte vorgenommene

Probelaparotomie als Eventratio diaphragmatica. Benda (siehe Fränkel) stellte an dem später verstorbenen Patienten Fränkels lipomatöse Pseudohypertrophie der linken Zwerchfellhälfte fest. Struppler (Über den physikalischen Befund und die neuen klinischen Hilfsmittel bei der Diagnose der Zwerchfellhernien; Deutsches Arch. f. klin. Med. 1901, H. 1) hat bei einem Falle aus dem perkussorischen Befund und der Röntgenuntersuchung die Diagnose gestellt; ihre Bestätigung durch Operation oder Sektion steht bis jetzt aus.

Es handelt sich um einen vor 6 Jahren aus der Höhe von 13 m auf die linke Seite gestürzten Patienten, der nach dem Sturz alles Genossene erbrach und nach $3^1/_2$ Monaten jeweils nach Genuß von Flüssigkeiten Plätschern in seiner linken Brustseite bis hinauf zur Warze gefühlt hat. Dieser Patient war schon 19 mal punktiert worden. Struppler fand bei ihm eine verminderte Exkursion der linken Thoraxseite, eine Dämpfung links hinten, die sich nach dem Essen vergrößerte und in Knie-Ellenbogenlage kleiner wurde. Das Littensche Phänomen fehlte links, das Herz war nach rechts verlagert. Vor dem Essen bestand hinten hoher Schall, der bei Magenfüllung in Dämpfung überging. Der Schall zeigte häufigen Wechsel der Tonhöhe, auch die vorhandenen Metallgeräusche wechselten ihre Tonhöhe (Änderung des Luftdurchmessers der Kavitäten). Im Abdomen war nichts Abnormes zu finden. Im Röntgenbild war eine mit Hg. gefüllte eingeführte Magensonde im Bereich dieses tympanitischen Bezirkes nachzuweisen. —

Hirsch (Münchner med. Wochenschr. 1900, S. 996) hat mittels Röntgenbild ebenfalls eine Zwerchfellhernie diagnostiziert; Hildebrand und Heß (Münchner med. Wochenschr. 1905) deutet diesen gleichen Fall als Eventratio diaphragmatica. Wieting setzt sich S. 331 mit den Einwänden von Hildebrand und Heß ausführlich auseinander. Hildebrand nimmt namentlich, gestützt auf die inspiratorischen Bewegungen der oberen, nach seiner Meinung dem Zwerchfell entsprechenden konvexen Linie, eine Eventratio an. Wieting hält den Gegenbeweis Hildebrands nich für sicher genug. Er läßt die Frage offen. Naunyn neigt auch (Münchner med. Wochenschr. 1904) zu der Ansicht Hildebrands.[1])

1) Nachtrag: Lotze („Über Eventratio diaphragmatica" Deutsche med. Wochenschr. 1906, Nr. 40) berichtet über einen durch Röntgenuntersuchung diagnostizierten Fall; Lotze hat den Fall von Hirsch gleichzeitig mit dem eigenen untersucht; in seinem Fall waren Zwerchfellbewegungen über der Hg.-Magensonde sichtbar, die bei dem Patienten von Hirsch fehlten. Er schreibt zum Schluß: „Durch diese vergleichende Untersuchung konnte ich zugleich auch die Diagnose: Hernia diaphragmatica in dem Falle C. Hirschs einwandfrei bestätigen."

Wieting hält in seinem Fall den Beweis dadurch für erbracht, daß beim Aufblähen die obere kopfwärts konvexe Linie sich beliebig weit nach oben hatte wölben lassen; während die untere horizontale dem Flüssigkeitsspiegel des Magens entsprechende Linie ruhig blieb; vermutlich sei der Magen durch das reflektorisch stillgestellte, seine Unterlage bildende Zwerchfell festgehalten worden. In einem Falle von Eventratio ließe sich die bogenförmige Linie nicht beliebig nach oben drängen, ferner würde der Flüssigkeitsspiegel bei der Aufblähung sich nach unten senken. — Die Sonderuntersuchung beweise höchstens die Lage des Magens, eventuell seine Ausdehnung, nicht aber sein Verhältnis zum Zwerchfell. Wieting hält den Hirschschen Fall für einen Beweis, daß trotz der exaktesten Anwendung auch die Röntgenuntersuchung nicht immer die sichere Entscheidung bringt.

Therapie.

Ist bei einer chronischen oder eingeklemmten Zwerchfellhernie die Diagnose gestellt, so hat der Operateur die Wahl zwischen Laparotomie und transpleuralem Weg. Der Zweck ist immer der gleiche, das verlagerte Eingeweide zurückzubringen und die Bruchpforte durch exakte Naht zu verschließen.[1]) — Die Erfahrungen über die transpleurale Beseitigung der chronischen und incarcerierten Zwerchfellhernien sind spärlich.

Die Thorakotomie wurde nur 4 mal gewählt. Farinato und Bergmann war dieser Weg durch eine bestehende Narbe vorgezeichnet, Llobet durch die äußere Netzhernie. — O'Dwyer thorakotomierte wegen Empyem; er hatte große Mühe, die reponierten Gedärme im Abdomen zurückzuhalten. Er mußte die Naht durch den Druck eines Tampons verstärken. Bergmanns Patient starb wohl wegen zu raschen Abflusses des Hydrothorax bei Eröffnung der Pleura. Nur Farinatos Patient wurde definitiv geheilt. — Llobets Patient starb 6 Monate nach der Operation an Eiterung, die von Rippennekrose ausgegangen war.

Neugebauer kannte nur diese 2 durch Thorakotomie geheilten Zwerchfellbrüche (Farinato und Llobet); er sprach sich deshalb sehr energisch für die thorakale Operation aus. — Wir haben 4 vorher diagnostizierte Zwerchfellbrüche gefunden, bei denen der Bauchschnitt gewählt worden war und die alle heilten (Walker,

1) Die Vorschläge zum Schluß größerer Defekte sind in Kapitel I, S. 163 angegeben.

Albanese, Heidenhain, Wieting). Wieting[1]) hält es für falsch, bei den chronischen Zwerchfellhernien vom Thorax aus vorzugehen; weil in diesen Fällen ausgedehnte Verwachsungen, Zerrungen, Lage- und Formveränderungen zu erwarten seien, die vom Thorax aus sich nicht übersehen lassen, und weil bei gelungener Reposition Abknickungen und Torsionen des reponierten Teiles geschaffen werden könnten. Blum und Bredaune haben solche abschnürende Netzstränge am Pylorus durchtrennt, aber den vorgefallenen Teil des Magens nicht gefunden.

Stoianoff hat trotz vorher gestellter Diagnose auf Magenverlagerung in den Brustraum den Magen nicht finden können. In den übrigen Fällen ergebnisloser Laparotomie ist nicht an die Möglichkeit einer Zwerchfellhernie gedacht worden. — Die Laparotomie, namentlich die Schnitte von Wieting, Heidenhain und Marwedel schaffen selbst bei schwierigen Verhältnissen bequemen Zugang zum Zwerchfell. Vom Bauch aus machte die Reposition der vorgefallenen Organe einige Male Schwierigkeiten. Naumann konnte den Magen erst bei der Sektion nach Eröffnung der Pleura zurückbringen. Bei Abel füllte der Darm den ganzen Pleuraraum aus und war auch bei der Sektion nicht zu reponieren. — 9mal von 11 incarcerierten Dickdarmhernien gelang die Reposition vom Bauch aus nach Erweiterung der Bruchpforte. Bei Fritzsche und bei Hagenbach hinderten starke Verwachsungen der vorgefallenen Schlinge in dem Pleuraraum die Reduktion. Martin[2]) wagte nicht, die Zwerchfellwunde zu erweitern. Verwachsungen werden selten als Reduktionshindernis angegeben. meistens ließ der negative Druck im Brustraum das Herunterholen der vorgefallenen Schlinge nicht zu. Wieting und Heidenhain haben den Pneumothorax erzeugt, indem sie Finger durch die Bruchpforte einführten. Sollte sich in ähnlichen Fällen, wie bei

---

1) Wieting hat auf das seitliche Ende des Laparotomieschnittes in der Axillarlinie einen senkrechten Lungen-Hautschnitt zugesetzt und in dessen Ausdehnung die 6—9. Rippe durchtrennt, ohne die Pleura zu eröffnen. Durch kräftiges Anziehen gelang es ihm, den Rippenbogen in die Höhe zu ziehen und das Zwerchfell gut zugänglich zu machen. — Heidenhain hat vom Bauch aus nach Resektion von Rippenknorpeln ohne Eröffnung der Pleura an Hunden die Resektion der Kardia ausgeführt. (Er empfiehlt seine Methode bei Resektion der krebsigen Kardia.) Sie verschafft jedenfalls bequem Platz, ans Zwerchfell zu gelangen. Vergl. auch Marwedel, Zentralbl. f. Chir. 1903.

2) Martin beendete die Operation mit einem Anus praeternaturalis und beabsichtigte später die Thorakotomie zu machen.

Naumann auch nach Erweiterung des Bauchringes und Lösen der Adhäsion kein Pneumothorax bilden, so müßte er durch eine Incision der Pleura von einem untern Intercostalraum aus oder durch Einstechen einer weiten Punktionskanüle geschaffen werden.

Von der Brusthöhle aus kann die Reposition auch schwierig sein. Da wir fast keine Erfahrungen an chronischen Hernien haben, weisen wir auf die Schwierigkeiten bei frischen Einklemmungen. Dalton 1890, Schlatter 1891, Adler, Impallomeni, Manara, Quatrociochi und Rossini haben, um zu reponieren, die Zwerchfellwunde vergrößert. — Mintz, Hayward, Repetto, Hildebrand (Shukow) konnten den Magen nicht reponieren, letzterer auch nicht nach Erweiterung der Wunde, sondern sahen sich gezwungen, nachträglich noch zu laparotomieren.

Für eingeklemmte Darmbrüche halten wir die Thorakotomie nicht zweckmäßig. Bei Gangrän werden leichter beide Höhlen infiziert, wenn der Darm eröffnet werden muß; die Darmresektion in der Thoraxwunde kann sehr erschwert sein durch Adhäsion im Bauch oder durch die kurze Fesselung der am häufigsten vorgefallenen Flexura linealis. Überdies kann bei Ileus die Naht des Zwerchfells, wie wir aus O'Dwyers Fall sehen, durch die andrängenden geblähten Darmschlingen sehr schwierig auszuführen sein. Für den Schnitt bei Thorakotomie sind mehrere Methoden angegeben worden. Permann[1]) hat zuerst vorgeschlagen, die Brust-

1) Lacher bringt den Vorschlag Laennecs, die Bauchwand median zu incidieren und mit dem Zeigefinger die Hernia herunterzuholen; Popp scheint dieses Verfahren der Infektion wegen gefährlich. Bochdaleek, der alle Hernien in dem von ihm gefundenen Spalt entstanden dachte, wollte von hinten eingegangen wissen. Von Zwerchfellnaht ist bei diesen Autoren noch nicht die Rede. 1887 sagte Kaufmann: „An und für sich ist der Gedanke, den Magen herabzuholen und den Zwerchfellriß zu nähen für den modernen Chirurgen nicht ungeheuerlich. Ein Versuch erscheint im Interesse der sonst sicher dem Tode verfallenen Patienten unter Umständen jedenfalls geboten." Riedinger (1888) rät an: In frischen Fällen sofort die Sutur der Zwerchfellwunde anzulegen, bei den älteren Fällen die meist callösen Ränder abzutragen und dann zu nähen. Permann (Stockholm 1889, sur l'opération de la hernie diaphragmatique étranglée) empfahl einen hufeisenförmigen Brustwandlappen mit temporärer Rippenresektion, dessen Basis auf der Thoraxseite liegt. Nach Permanns Angabe sind die Eingeweide vorzuziehen, und nach Bedürfnis Magen- oder Darminhalt durch eine Incisionsöffnung zu entleeren, nach Abtragen des Netzes, die Hernie zurückzubringen, die Zwerchfellöffnung zu vernähen, die Brusthöhle zu drainieren, endlich den Lappen nach unten zu klappen und anzunähen. (Permann: Revue des sciences médicales, Bd. 37, 1889). Im selben Jahre einige Monate

höhle durch einen Brustkorblappen zu öffnen, und nach der Operation den Hautmuskelknochenlappen wieder exakt zu nähen. Die Versuche wurden nur an Leichen gemacht. — Postempski hat diesen Vorschlag zuerst bei frischen Zwerchfellstichen angewandt.

Llobet, Rydygier und andere haben Modifikationen dieser Permannschen Methode angegeben. Nach der schlimmen Erfahrung Llobets scheint es vorsichtiger, die temporäre Resektion durch dauernde Resektion zu ersetzen. Bei Darmgangrän müßte die Toilette der Brusthöhle gemacht werden. Die Versuche Noetzels über die Pleurainfektion sprechen dafür, auch hier die Lunge vorzunähen und die Pleurahöhle ganz zu schließen. —

Prognose.

Von unsern 24 operierten Zwerchfellbrüchen sind also 4 thorakotomiert worden mit 1 dauernden Heilung, 20 wurden laparotomiert mit 6 Heilungen; das macht für die Thorakotomie 25 Proz., für die Laparotomie 30 Proz. Heilung. Aus der kleinen Zahl sind freilich keine bindenden Schlüsse zu ziehen. Im ganzen wurden 8, also ein Drittel der Fälle geheilt.

Darmgangrän hatte 9 mal unter 14 Todesfällen bei Laparotomie den Tod verursacht. Die Prognose hängt also auch hier, wie bei frischen Verletzungen, weniger von der Operationsmethode als von dem Zustand des Darmes und selbstverständlich auch vom Allgemeinbefinden ab.

---

später hat Postempski nach dieser Methode eine frische Stichverletzung des Zwerchfells geheilt. Rydygier (Wiener klin. Wochenschr. 1892, Nr. 50) schlägt folgende Modifikation der Operationsmethode Permanns vor: „Man führt im 4. oder 5. Intercostalraum der verletzten Seite einen horizontalen Schnitt, der etwa 12 cm lang ist und vorn an dem Rippenknorpel anfängt. Von seinem hintern Ende geht ein zweiter vertikaler Schnitt durch drei oder vier Intercostalräume herab, je nachdem wir ein größeres oder kleineres Fenster bedürfen, jedoch nicht unter die Grenzen der Zwerchfellansätze. Der so gebildete dreieckige Hautmuskelrippenlappen kann mit Leichtigkeit in seinen Rippenknorpelverbindungen nach unten gebogen werden, so daß uns ein freier Zutritt selbst zu den hinteren Partien des Zwerchfells offen steht, den wir je nach Bedarf bequemer machen können, durch ein mehr seitliches Verlegen der Öffnung. Llobet (1895, Buenos Aires) hat den Rippenschnitt von der 2. nach hinten-unten bis zur 8. Rippe geführt.

Zusammenfassung.

Die chronischen **Magenzwerchfellhernien** können namentlich aus den perkussorischen und auskultatorischen Untersuchungen. mit genauer Anamnese, diagnostiziert werden. Die Röntgenuntersuchung liefert höchstens bei Aufblähung des Magens während der Durchleuchtung sichere Befunde; sie führt unter Umständen zu Verwechslungen mit Eventratio diaphragmatica oder erworbenem Hochstand des Zwerchfells. — **Die besten Resultate hat bis heute die Beseitigung durch Laparotomie ergeben, sie ist** von den meisten Operateuren, auch bei vorheriger Diagnose, gewählt worden.

Die **Dickdarmhernien** sind nicht zu diagnostizieren, wenn nicht Narben in Intercostalräumen oder darin zurückgebliebene Netzvorfälle oder die Kenntnis vorangegangener für Rupturen charakteristischer Traumen den richtigen Weg weisen, sonst werden sie erst durch die wegen Darmverschlusses vorgenommene Laparotomie erkannt.

Dünndarmhernien sind viel seltener.

Um zu der Bruchpforte zu gelangen, empfiehlt es sich (nach Eventration) dem Probemedianschnitt noch einen queren am linken Rippenbogen hinzuzufügen, eventuell nach dem Vorgange von **Marwedel** subkutan und extrapleural einige der untern Rippen zu durchtrennen. Der nagative Druck im Pleuraraum erschwert die Reposition der Hernien, gelingt es nicht, ihn durch Einführen mehrerer Finger und Incision der Bruchpforte zu überwinden, so kann man den Druck durch Incision der Pleura in einem Intercostalraum oder durch Einführung einer weiten Punktionsnadel beseitigen. Bei Pneumothorax rückt das Zwerchfell durch Erschlaffung tiefer, dadurch wird die Versorgung der Bruchpforte leichter.

Der Defekt soll immer nach Anfrischen der Ränder durch genaue Naht verschlossen werden; Tamponade genügt nicht, Verschluß der Pforte durch Netz ist, wie die Entwicklung der Zwerchfellbrüche zeigt, zweckwidrig. Um große Lücken auszufüllen, kann die Leber vorgelagert und die Lücke genäht oder eine Muskelplastik versucht werden; der Magen und die Lunge bilden einen schwachen Verschluß.

Von den chronischen und incarcerierten Zwerchfellhernien ist ein Drittel geheilt worden.

Die Prognose der incarcerierten Dickdarmhernien wird immer eine schlechte bleiben, weil sich, bei dem tiefen Sitz, die Ein-

klemmung erst ziemlich spät geltend macht und so die Patienten spät, nach eingetretener Gangrän der vorgefallenen Schlinge, in chirurgische Behandlung gelangen.

Literaturverzeichnis.

1. Popp, Deutsche Zeitschr. f. Chir., Bd. 1, S. 58.
2. Lacher, Deutsches Arch. f. klin. Med., Bd. 27, H. 3 u. 4. Diss.
3. Thoma, Virchows Archiv, Bd. 88.
4. Kaufmann, Münchner med. Wochenschr. 1887.
5. Riedinger, Deutsche Chirurgie, 1882, Lief. 42.
6. Neugebauer, Langenbecks Arch. 1904, Bd. 73, S. 1014.
7. Suter, Bruns' Beiträge, Bd. 46, H. 2; Nachtrag, Beiträge, Bd. 47, H. 2.
8. Petry, Bruns' Beiträge, Bd. 16, S. 545. 1896.
9. Trendelenburg, Über Milzexstirpation wegen Zerreißung der Milz durch stumpfe Gewalt und über die Laparotomie bei schweren Bauchkonfusionen. Deutsche med. Wochenschr. 1899, S. 653.
10. Angerer, Verhandlungen d. Chir.-Kongr. 1900. Über subkutane Darmrupturen und ihre operative Behandlung.
11. Neumann, Über subkutane Darmrupturen nach Bauchkontusionen. Deutsche Zeitschr. f. Chir. 1902, Bd. 4, S. 158.
12. Lexer, Bruns Beiträge, Bd. 43, S. 676.
13. Noetzel, Bruns Beiträge, Bd. 48, H. 2.
14. Brunner, Arch. f. klin. Chir., Bd. 73, 1904, S. 1038. Pathogenität des Darminhalts gegenüber dem Peritoneum.
15. Thommen, Dissertation. Basel 1902. Langenbecks Arch., Bd. 66, S. 563. Arch. f. klin. Chir.
16. Fränkel, Wiener klin. Wochenschr. 1891.

X.

Aus der chirurgischen Klinik der königl. Universität Marburg i. H.
(Geheimrat Prof. Dr. E. Küster.)

Über die Unterbindung der großen Gefäße des Unterleibes.

Experimentelle und kritische Studien.

Von

Dr. **Offergeld**,
Assistenzarzt der Klinik.

(Mit 8 Abbildungen.)

Gerade bei den riesigen Fortschritten, welche die Abdominalchirurgie in den letzten Jahren gemacht hat, kann leichter als je die Forderung oder Notwendigkeit an einen Jeden, der in der Bauchhöhle operiert, herantreten, das eine oder andere der großen dort verlaufenden Gefäße unterbinden zu müssen; auch Erkrankungen an den untern Extremitäten können bisweilen zu einem derartigen Eingriffe die Veranlassung geben. Es handelt sich bei diesen Ligaturen entweder um Veränderungen der Gefäße selbst (Aneurysmen) oder ihrer Nachbarschaft und der von ihnen versorgten Körper- oder Eingeweideregion. Ich denke hierbei besonders an inoperable Tumoren, deren Wachstum wir durch Absperrung der Hauptarterie zu verlangsamen trachten, und bei den venösen Gefäßen an die mit der Venenwand so fest verwachsenen Neoplasmen oder ihrer gleichfalls erkrankten „regionären Lymphdrüsen", deren Exstirpation nur unter Eröffnung des Gefäßes selbst möglich ist; dabei führt in sehr vielen Fällen die einfache Naht der Venenwand nicht zum Ziele, sondern man muß schon der exakten Blutstillung wegen die Gefäßligatur anschließen. Im allgemeinen dürfte wohl bei richtiger Technik des operativen Eingriffes eine Unterbindung der in Rede stehenden Arterien zur Blutstillung nicht nötig sein, obschon es Fälle gibt, wo man der Zeitersparnis wegen wohl einmal eine mehr proximal gelegene Arterie wird unterbinden müssen. Man sieht

also, es gibt Indikationen genug, die uns gelegentlich veranlassen können, eines der großen Unterleibsgefäße zu ligieren. Es fragt sich nun, welche Folgeerscheinungen dann eintreten. Ein Blick in die Literatur wird uns überzeugen, daß diese Frage schon von manchen Gesichtspunkten aus zu beantworten versucht wurde, daß aber der Autoren Ansicht noch sehr weit auseinander geht, so daß von einer allgemein befriedigenden Lösung noch keine Rede sein kann. Um zur Klärung dieser strittigen Verhältnisse auch einen ganz bescheidenen Beitrag zu liefern, wurde diese Arbeit unternommen, welche sich nur auf die Ergebnisse des Tierexperimentes stützt und vielleicht gerade deshalb eine besondere Klärung der Ansichten herbeiführen kann, weil hier die Verhältnisse einfacher liegen und leichter zu analysieren sind, als beim kranken Menschen. Die Gefäße, welche hier in Frage kommen, sind die Aorta vom Abgange der Art. meseraica inf. an bis zur Bifurkation, die Vena cava von der Vereinigung der beiden Venae iliacae communes bis zur Einmündung der Vena spermatica interna dextra, die Arteria iliaca communis jederseits und ihre beiden Endäste, die Art. hypogastrica und iliaca externa, sowie die gleichnamigen Venen. Über die Notwendigkeit und Berechtigung der Ligatur dieser 8 Gefäße sind, wie schon erwähnt, die Akten noch lange nicht geschlossen; die gleiche Operation von ihren Anhängern enthusiastisch gefeiert, wird von andern verworfen und als jeder Berechtigung bar bezeichnet. Der bessern Übersicht wegen will ich so vorgehen, daß ich die Unterbindung der einzelnen Gefäße für sich abhandele und die Ergebnisse zuletzt noch einmal kurz zusammenfasse.

A. Unterbindung der Aorta.

Tierversuche: Experimentell ist die Aortenunterbindung zuerst im Jahre 1817 von Cooper ausgeführt worden; ihm folgte 10 Jahre später Scoutetten nach. Pirogoff bearbeitete das gleiche Thema in seiner 1835 erschienen Dissertation, und nach einem weiteren Dezennium veröffentlichte Porta seine Ergebnisse. Dann folgte eine lange Ruhepause, bis Kast im Jahre 1878 als erster die gleichen Versuche in der antiseptischen Zeit unter dem Carbolspray mit erheblich anderm Resultate wiederholte; Katzenstein hat dann im vorigen Jahre zuerst die gleiche Operation im modernen Sinne der Asepsis ausgeführt.

Obschon bei den ganz geänderten Verhältnissen unseres operativen Vorgehens die Erscheinungen nach diesem Eingriff im wesent-

lichen die gleichen blieben, haben sich doch die Resultate geändert, seit dem wir völlig aseptisch diese Operation vornehmen; das geht am besten aus einem Vergleich der Ergebnisse hervor.

Cooper[1]) unterband bei Hunden mehrere Male die Aorta abdominalis und fand nur eine ausgesprochene motorische Schwäche der hinteren Extremitäten, aber die Tiere konnten ihre Beine frei bewegen und auch gut herumlaufen; später, leider gibt Cooper nicht an, in welcher Zeit, stellte sich eine Pulsation der Femoralis wieder ein, wenn auch etwas geringer als vorher; bei der Tötung des Tieres stellte er durch Injektion die zahlreichen kollateralen Bahnen fest.

Schon genauer mitgeteilt sind die Ergebnisse des folgenden Experimentators, besonders auch hinsichtlich des Befundes bei der Sektion. Scoutetten[2]) beobachtete konstant nach der Aortenunterbindung Lähmung der hinteren Extremitäten, welche aber bald nachließ, und zwar beschreibt er schon, daß zuerst die Sensibilität der Hinterpfoten zurückkehre, dann erst die Paralyse weiche, und erst zuletzt kehre die Kraft in den Extremitäten wieder. Nach 36 Stunden bestand noch Incontinentia urinae, und das Tier konnte die Beine ausspreizen, aber noch nicht zum Gehen gebrauchen. Erst am 4. Tage trat normale Exkretion auf und es lief wieder herum, zwar mit gekreuzten Hinterbeinen. Nach weiteren zwei Tagen starb das Tier plötzlich; oberhalb der Ligaturstelle war eine Ulceration des Gefäßes erfolgt; der Peritonealraum ließ deutlich eine ausgebreitete Entzündung erkennen, die Serosa war trübe und die einzelnen Darmschlingen zeigten frische Verklebungen und fibrinöse Beläge.

In seiner Dissertation hat dann Pirogoff[3]) die Ergebnisse seiner zahlreichen Experimente niedergelegt; er hat als Erster an einem größeren und mannigfaltigeren Tiermaterial gearbeitet; seine Tiere waren 8 mal Hunde, je 3 mal Schafe und Katzen und 4 mal Kälber. Während alle anderen im Verlauf von 12 Stunden bis zu 9 Tagen eingingen, gelang es ihm, je einen Hund und eine Katze am Leben zu erhalten. Als höchst merkwürdig darf wohl ein Fall hervorgehoben werden, wo er oberhalb des Abganges der Renalis bei einem Hunde die Aortenligatur vornahm; dieses Tier überlebte den Eingriff um 8 Tage. Pirogoff hat das klinische Bild sehr gut skizziert, er fand konstant folgende Symptome:

1. Völlige Paralyse der hinteren Extremitäten, welche nach verschieden langer Dauer etwas zurückging, dann aber als ausgesprochene Parese bestehen blieb, unter dauernder Erniedrigung der Temperatur.

2. Cyanose, Dyspnoe und wogender Puls; in einigen Fällen bestand auch völlige Inkontinenz.

Ebenso ausführlich sind seine Sektionsberichte. Als Todesursache stellte er fest: eitrige Peritonitis oder Nachblutung durch Abrutschen der Ligatur und Arrosion des Gefäßes; sehr häufig fand er als Nebenbefund

---

1) Cooper, Medico-chirurgical Transactions. London 1817. Vol. II.

2) Scoutetten, Archives générales de médecine. Série I; Tome XIII, 1827.

3) Pirogoff, Num aortae abdominalis vinctura factu facile ac tutum sit remedium? Dissertation. Dorpat 1835.

eine starke Füllung von Blase und Darm. Oft bestand Stase oder Induration der Lungen oder gar völlige Atelektase größerer Bezirke, daneben serös-sanguinolente Pleuritis. Leider hat er nur einmal das Zentralnervensystem seziert; da er hierbei nur „geringe Hyperämie der Häute, das Gehirn und Rückenmark aber selbst normal" fand, unterließ er fernerhin, sich diese Gebilde anzuschauen.

Infolge dieser schlechten Resultate sann Pirogoff auf Abhilfe und glaubte sie darin erblicken zu dürfen, daß er die Ligatur oberhalb des Abganges der Art. mesenterica inf. anzulegen vorschlug; hätte er je einmal selbst seine Idee verwirklicht, so wäre ihm wohl sofort seine irrige Meinung widerlegt worden. Denn Pirogoff glaubte noch, daß die meseraica nicht allein den Darm versorge, sondern auch durch zahlreiche Anastomosen mit den Endästen der mesenterica sup. und Hypogastrica in Verbindung stehe, welche zu den Beckenorganen hin verlaufen; um aber diesem Kollateralkreislauf Zeit zu seiner Entstehung zu gewähren, müsse die Ligatur durch die allmähliche Kompression ersetzt werden. In seinen Schlußsätzen verwirft dann Pirogoff die experimentelle Aortenunterbindung, da die Tiere fast alle starben durch „Kongestion zum Herzen und zur Lunge", und diese Unterbindung „nicht als zuverlässige Methode unter den Arterienunterbindungen anerkannt werden könne".

An einem noch größeren Tiermaterial hat Luigi Porta[1]) den Verschluß und die künstliche Stenose der Bauchaorta studiert; er berichtet über die Ergebnisse, welche er an 27 Hunden, 9 Schafen, 5 Ziegen und 9 Kaninchen gefunden hatte. Im allgemeinen bestätigt er Pirogoffs Experimente und die daraus abgeleiteten Folgerungen; nur in zwei wichtigen Punkten hat er etwas Neues hinzugefügt; einmal fand er, daß sich ein ungemein feines, aber reichhaltiges Anastomosennetz zwischen den beiden Stümpfen des ligierten und durchschnittenen Gefäßes ausbildet, indem die Vasa vasorum sich vermehren und Ramifikationen bilden, und zweitens hat er schon die verschiedenen Abstufungen in der Qualität der motorischen, sensiblen und vasomotorischen Lähmung beschrieben.

Die folgenden Experimente sind im Banne der Listerschen Ideen erfolgt. Kast[2]) operierte unter antiseptischen Kautelen und war der erste, der die akzidentelle Wundinfektion besonders im Peritonealraum vermied; daher sind seine Resultate auch besser als die der früheren Experimentatoren. Auch scheidet er scharf zwischen den Symptomen und dem klinischen Verlauf bei den verschiedenen Tierarten. Während er natürlich im klinischen Bilde keine durchgreifende Verschiedenheiten erblicken konnte, sprach er schon mit aller Bestimmtheit den Satz aus, daß diejenigen Tiere, deren epigastrische Gefäße stark entwickelt sind, die Aortenligatur gut überstehen, während alle kleineren dem Eingriff an sich in kurzer Zeit erliegen.

Während aber noch bei Kast an der „starken entzündlichen Hyperämie des Peritoneums an der Ligaturstelle" die Folgen der Phenolberieselung un-

1) Porta, Delle alterazioni pathologiche delle arterie per la legatura e la torsione experience. Milano 1845.

2) Kast, Deutsche Zeitschr. f. Chir., Bd. 12, H. 4 u. 5.

zweideutig zu erkennen sind, hat Katzenstein[1]) seine Experimente vollkommen aseptisch ausgeführt; trotzdem sind seine Resultate wenig günstig. Hinsichtlich der Symptomatologie nach der Ligatur der Aorta ist den bisherigen Versuchen nichts hinzugefügt; der Schwerpunkt seiner Arbeit liegt aber wohl zweifellos darin, daß er durch äußerst genaue klinische Beobachtung und spätere Sektion die eigentliche Ursache für die vielen Todesfälle in der Herzinsuffizienz gefunden hat. Infolge der momentanen gewaltigen Arbeit, welche das Herz nach Sperrung der Passage in der Aorta zu leisten hat, entsteht eine Dilatation durch Insuffizienz der Muskulatur, der besonders kleine Tiere schnell erliegen. Den Beweis für die Richtigkeit seiner Anschauung hat er dadurch erbracht, daß er bei allen Sektionen der Tiere, welche den Eingriff längere Zeit überstanden hatten und später getötet wurden, eine enorme konzentrische Hypertrophie des linken Ventrikels fand, während bei den im Anschluß an die Operation oder kurz nachher verstorbenen das Myokard nur sehr schwach entwickelt war, und der linke Ventrikel in Diastole stillstand.

Auf Grund dieser Experimente und der später noch zu beschreibenden Fälle aus der menschlichen Pathologie ist die Frage äußerst lebhaft diskutiert worden, ob überhaupt, und wenn ja unter welchen Voraussetzungen und bei welchen Indikationen der Chirurg berechtigt sei, die Aorta unterhalb des Abganges der Art. mesenterica inf. zu unterbinden. Schon allein der Umstand, daß der Streit am heftigsten tobte, als die Operation erst einige Male ausgeführt war, während es in der letzten Zeit ganz ruhig darüber geworden ist, beweist wohl am besten, daß man sich im allgemeinen einig ist.

Zunächst bildete schon die bloße Indikationsstellung zu diesem Eingriffe einen wahren Zankapfel. Bei einer Unterbindung darf das Leben nicht gefährdet und zum Leben nötige Teile dürfen nicht verletzt werden; „in dieser Rücksicht muß auch die Aortenunterbindung, wiewohl sie versucht worden ist, für kontraindiziert angesehen werden", schreibt Großheim[2]); dieser Auffassung schließt Guthrie[3]) sich an, während Bérard[4]) die Indikation bei Aneurysma anerkennt. Über den Wert der Unterbindung bei dieser Erkrankung äußern sich abfällig Velpeau[5]), Boyer[6]), der mit Recht darauf aufmerksam macht, daß auch die anscheinend noch normale Partie des Gefäßes schon von dem krankhaften Prozesse befallen

1) Katzenstein, Arch. f. klin. Chir., Bd. 76, H. 3.

2) Großheim, Lehrbuch der operativen Chirurgie, 3. Bd. Berlin 1835.

3) Guthrie, The Lancet 1839. London medical. Gazette V. XIV, 1834.

4) Bérard, Dictionnaire de médecine. Paris 1833.

5) Velpeau, Nouveaux éléments de médecine opératoire. Tome I. Paris 1832.

6) Boyer, Traité des maladies chirurgicales I, II. Paris 1845.

sei, und Erichsen[1]); letzterer ist „entzückt von der Kühnheit des Gedankens", dieses Gefäß zu ligieren. Während von mehr allgemeinen Gesichtspunkten diese Operation Günther[2]) und Lallemand, ferner Malgaigne[3]), Schöpenthau[4]) und Dieffenbach[5]) verwerfen, haben einige andere Chirurgen schon gewichtigere Gründe hervorgebracht; Emmert[6]) und Luton[7]) befürchteten die bedeutenden Zirkulationsstörungen im Thorax und Schädel, Dietrich[8]) die Anämie und Gangrän der abgesperrten Körperteile, Beeland[9]) die drohende Peritonitis. Interessant ist der Ausspruch von Struebel[10]): „Ebensowenig als eine Milz- oder Nierenexstirpation jemals Aussicht auf Erfolg hat, darf an eine Unterbindung der Aorta gedacht werden." Daß natürlich alle die, welche den Weg des Experimentes betraten in der vorantiseptischen Zeit, wenn sie auch den Wert anerkennen, dennoch infolge der schlechten Resultate abraten, ist wohl leicht begreiflich; Pirogoff[11]) will allenfalls die langsame Kompression oberhalb des Abganges der Art. mesenterica inf. als berechtigt gelten lassen, eine Irrlehre, deren Tragweite ihm selbst nicht zum Bewußtsein gekommen ist. Auf der andern Seite bringen die Anhänger dieser Operation mehr theoretische Erwägungen als direkte Erfahrung herbei. Rosmen[12]) empfiehlt sie, da kein lebenswichtiges Organ verletzt werde und durch schnelles Eintreten des Kollateralkreislaufs auch keine schädliche Folgen ausgelöst würden; auf diese Weise blieben die gefürchtete Anämie und die Kongestion zu Herz, Lungen und Gehirn aus. Auch Holmes[13]) hielt eine völlige Wiederherstellung der Operierten für

---

1) Erichsen, Handbuch der Chirurgie, Bd. 2. Berlin 1864.

2) Günther u. Lallemand, Schmidts Jahrbücher 1843.

3) Malgaigne, Revue chirurgicale, Vol. XI, 1852.

4) Schöpenthau, De ligatura aortae abdominalis. Lipsiae 1856. Dissertation.

5) Dieffenbach, Die operative Chirurgie. Leipzig 1845.

6) Emmert, Lehrbuch der Chirurgie. Stuttgart 1852.

7) Luton, Dictionnaire de médecine et de chirurgie practique. Paris 1866.

8) Dietrich, Das Aufsuchen der Arterien behufs Unterbindung. Nürnberg 1835.

9) Beeland, La semaine médicale 1863.

10) Struebel, Schmidts Jahrbücher 1852.

11) Pirogoff, v. Graefes und v. Walckers Archiv f. Chirurgie und Augenheilkunde. Berlin 1838.

12) Rosmen, The Lancet 1873.

13) Holmes, A system of surgery theorical and practical. Vol. III. London 1870.

möglich, und wenn Bryant[1]) auf die Größe und Gefährlichkeit des Eingriffes an sich und hinsichtlich der nächsten Zeit aufmerksam macht, so glaubt König[2]) gerade diese Gefahren mit Verbesserung der Technik beseitigen zu können. Sodann hat v. Nußbaum[3]) in seinem therapeutischen Vademekum einmal kurz diese Frage gestreift und mit folgenden Worten sich für die Ligatur ausgesprochen: „Die Aorta abdominalis zu unterbinden, werden sie kaum Lust haben, allein in solch verzweifelten Fällen ist ja jedes Wagnis eine schöne Tat."

Als Wagnis hat Nußbaum mit Fug und Recht die Operation bezeichnet, ein Wagnis, das bislang 15 mal ausgeführt wurde. Ich muß die einzelnen Fälle anführen, ergänzen sie doch das Tierexperiment und sind sie auch für die Deutung mancher Verhältnisse unentbehrlich.

Fall 1. Cooper[4]), derselbe, welcher 1817 zuerst die Aorta bei Tieren unterbunden hat, führte diese Operation auch als erster am Menschen aus.

Anamnese: 38jähriger Mann fiel auf die Kante einer Kiste und blieb regungslos am Boden liegen; er wurde ins Krankenhaus gebracht, und dort schwoll am nächsten Tage der linke Oberschenkel so an, daß Pat. ihn nicht mehr bewegen konnte. Nach kurzer Zeit besserte sich sein Zustand, er wurde entlassen und arbeitete wieder. Etwas über ein Jahr nach dem Unfalle wuchs an der linken Inguinalseite ein Tumor, der sich rasch vergrößerte und äußerst schmerzhaft war; deshalb erfolgte seine abermalige Aufnahme in das Krankenhaus.

9. IV.—25. VI. 1817. Es wird die Kompression des Tumors, welcher 3—4 Zoll über dem Lig. inguinale liegt und von weicher Beschaffenheit ist, versucht; der Tumor weist deutliche Pulsation auf.

4. VI. Die Haut ist durch den Druck des Tourniquet ulceriert.

Am 20., 22. und 24. VI. geringe Blutungen.

25. VI. Abundante Blutung; Pat. ist fast pulslos. Kompression der Bauchaorta; Incontinentia alvi.

Dann wollte Cooper die zuführende Arterie vom Sacke des Aneurysma aus unterbinden, als ihm aber dieser Versuch mehrere Male mißglückte, schritt er abends 9 Uhr zur Unterbindung der Aorta.

Mediane Laparotomie; Därme ganz leer und zusammengefallen; Durchreißung des hinteren Blattes des Peritoneums mit dem Fingernagel, Isolierung der Gefäße und doppelte Ligatur der Aorta. Das Loch im Peritoneum wird durch Auflegen von Netz geschlossen zur schnellen Bildung von Adhäsionen.

---

1) Bryant, The practic of surgery. London 1876.

2) König, Lehrbuch der speziellen Chirurgie. Berlin 1877.

3) v. Nußbaum, Vier chirurgische Briefe an seine in den Krieg ziehende Schüler. München 1866.

4) Cooper, Surgical essay. London 1818.

10 Uhr. Incontinentia alvi; dissoziierte Empfindung im Fuße; Puls 144.

12 Uhr. Puls 132. Stat. idem.

26. VI. 10 Uhr a. m. Kein Urin, kein Stuhl; Temperatur des r. Beines 94° Fahrenheit (34,4° C), des linken 84° F. (28,9° C).

6 Uhr p. m. Erbrechen. Linkes Bein hat 87° F. (30,5° C), rechtes 96° F. (35,5° C).

9 Uhr. Puls 104, sehr klein; Incontinentia alvi et urinae; große motorische Unruhe.

11 Uhr. Profuses Erbrechen; Puls 100.

27. VI. 7 Uhr a. m. Erbrechen besteht fort; Schmerzen im Leibe und den Extremitäten; Puls irregulär, klein, leicht unterdrückbar. Stenokardische Anfälle, bisweilen Dyspnoe. Ischurie, l. Bein kalt.

8 Uhr a. m. Puls 120; Pat. klagt über Seitenstechen und Beklemmungen.

12 Uhr a. m. Pat. ist moribund.

1 Uhr 18 Min. p. m. Exitus nach im ganzen 40 Stunden p. lap.

Die Sektion erstreckte sich leider nur auf die Bauchhöhle; es fand sich keine Entzündung im Peritonealraum, nur geringe Rötung an den Wundrändern; Netz und Darm hatten keine unnatürliche Farbe. Die Ligatur befand sich $^3/_4$ Zoll oberhalb der Teilungsstelle; zentral und peripher saß je ein Thrombus; das Aneurysma erstreckte sich von der Mitte der Iliaca bis zur Femoralis; als Nebenbefund wurde eine alte intrakapsuläre, durch Pseudarthrose geheilte Schenkelhalsfraktur aufgefunden.

Mit diesem Falle ist, wie mit allen andern, wo nur die Bauchsektion stattfand, eigentlich wenig anzufangen; die vitalen Symptome deuten auf Zirkulationsstörungen, die das schwache Herz nicht zu überwinden vermochte; daß Peritonitis, wenn auch nur lokale, bestand, kann eigentlich nicht recht bezweifelt werden; die letzte Todesursache wird daher in der Herzinsuffizienz zu suchen sein, die einmal durch den Eingriff an sich hervorgerufen wurde und durch die beginnende Peritonitis noch eine Beschleunigung erfuhr.

Fall 2. James.[1]) 44jähriger Mann hat seit 4 Monaten Schmerzen in der Hüfte und im Kniegelenk; beim Gehen hinkt er; früher war er angeblich stets gesund; syphilitische Infektion negiert.

7. V.—1. VI. 1829. Im unteren Teil des Abdomen sitzt ein bis zum Lig. inguinale sich erstreckender, rasch wachsender Tumor (Drüsenpaket?); er nimmt die ganze Regio iliaca ein und läßt keine Pulsation erkennen. Pat. klagt über Taubsein der Beine.

2. VI. Ligatur der Art. femoralis dicht unter dem Lig. inguinale; der Tumor fällt sofort zusammen, wächst aber bald wieder an.

12. VI. Der Tumor ist wieder so groß wie vor der Operation und reicht am

24. VI. schon bis zur Nabelhöhe. Pat. empfindet jetzt enorme Schmerzen, daher wird am

5. VII. mittels Laparotomie die Aorta unterbunden um $2^1/_2$ Uhr p. m.

---

1) James, Medico-chirurgical Transactions. Vol. XVI, 1829.

James brauchte lange Zeit, bis er die Gefäße fand, wühlte arg im Bauche herum, eventrierte fast den ganzen Darm und zerbrach im Abdomen mehrere Instrumente. Als die Operation endlich beendet war, klagte Pat. über rasende Schmerzen in den Beinen; kurz darauf traten heftige Krämpfe in der Wunde auf und Pat. starb im Kollaps um 7 Uhr p. m., also $4^1/_2$ Std. p. lap.

Sektion: Abdomen enthält ziemlich viel Blut, von der Verletzung einer kleinen Arterie (welcher?) herrührend. Das Aneurysma gehört der Femoralis an und hat die ganze Darmbeinschaufel ausgefüllt, an einzelnen Stellen sogar den Knochen arrodiert. Die Aorta selbst läßt atheromatöse Veränderungen erkennen. Ligatur 2 cm oberhalb der Bifurkation.

Als Todesursache kommt hier sicher Herzinsuffizienz in Betracht, bedingt durch die Natur des Eingriffes und die Nachblutung; ob Ileus oder foudroyante Peritonitis mit im Spiele waren, läßt sich mit Sicherheit nicht feststellen, ist aber immerhin möglich; sicherlich hat hier die rohe Art der Technik den Exitus beschleunigt.

Fall 3. Murray.[1]) 33jähriger Seemann; stets gesund; kein Syphilitiker, aber Potator. Vor 3 Monaten entstand bei schwerer Arbeit plötzlich eine Geschwulst am rechten Beine; Pat. hat aber weiter gearbeitet.

Status praesens: Im Abdomen ist ein pulsierender Tumor, dessen Grenzen sind nach oben Nabel, unten Lig. inguinale dextra, lateral Darmbeinschaufel, medial Linea alba. In der Femoralis fehlt der Puls; rechtes Bein ist stark geschwollen und in der Hüfte flektiert; es ist völlig anästhetisch; Pat. klagt über Kribbeln und Ameisenlaufen.

26. I. 1834. Tumor wächst rapid; Puls regelmäßig; Pat. klagt über Rückenschmerzen.

Abends bei Kerzenlicht extraperitoneale Freilegung der großen Gefäße und Unterbindung der Aorta in der Mitte zwischen dem Abgange der Meseraica inf. und der Teilungsstelle. Der Puls in der Radialis zeigt keine Veränderung, ist regelmäßig 128; beide Beine taub; nach kurzer Zeit wurde der Puls flatternd, jedoch bald erholte sich Pat. wieder.

Am folgenden Tage Schmerzen im Kopf und den Beinen; Puls 120. Facies hippocratica; große motorische Unruhe; frequente Atmung.

5 Uhr p. m. Beine völlig kalt; Radialispuls nicht mehr zu fühlen.

9 Uhr 30 Min. p. m. Exitus; 23 Std. p. op.

Sofort post mortem wurde das Gefäßsystem von der Aorta ascendens aus mit Wachs injiziert.

Sektion: Keine Entzündung im Peritonealraume. Die Ligaturstelle ist zwischen dem 4. und 5. Lendenwirbel; oberhalb der Unterbindung sitzt ein Thrombus, unterhalb ist das Gefäßlumen noch offen. In den Anastomosen zwischen Mammaria interna und Epigastrica inf. findet sich etwas Wachs. Zwischen dem Stamm der Art. hypogastrica und ihren Ästen war die Verbindung durch eine akzessorische Art. haemorrhoidalis, welche sehr stark entwickelt war, hergestellt.

Die Aorta war diffus erkrankt; die ganze rechte Iliaca externa ist

---

1) Murray, London Medical Gazette. Vol. XIV u. XV, 1834.

von einem vom Lig. inguinale bis zum Nabel reichenden Tumor eingenommen, der mit Gerinnsel gefüllt ist und sehr dünne Wandung besitzt.

Als Todesursache, obschon die Brustsektion fehlt, ist wohl Herztod anzunehmen, wie sich aus den Symptomen intra vitam ergibt. Murray hat als erster den extraperitonealen Weg beschritten und die Kollateralbahnen durch die Mammaria interna und Epigastrica inf. gezeigt durch Injektion mit Wachs.

Fall 4. Monteiro.[1]) 31jähriger stets gesunder Mann, der schwere Arbeit leistete und seit 2 Monaten in der Ileocöcalgegend heftige Schmerzen verspürte.

Status praesens: Die rechte Fossa iliaca ist von einem harten, schmerzhaften Tumor eingenommen, der sich bis zum Oberschenkel ausdehnt. Über dem Tumor ist Pulsation deutlich zu fühlen und zu hören. Rechtes Bein in der Hüfte gebeugt; Zunge stark belegt; Puls klein, aber regelmäßig.

Diagnose: Aneurysma der Art. iliaca externa dextr.

5. VIII. 1842. 2 Uhr p. m. Unterbindung der Aorta durch Laparotomie; der Tumor fällt sofort zusammen und zeigt keine Pulsation mehr. Beide Art. femorales sind sehr hart und gespannt. Beine kalt, Dyspnoe; starkes Schwitzen. Radialispuls hart und klein, ziemlich frequent, aber regelmäßig.

6 Uhr. Beine etwas wärmer.

6. VIII. Schmerzen im Leibe, Puls 118.

7. VIII. Stat. idem. Puls 112, regelmäßig, aber gespannt.

9. VIII. Schmerzen in den Beinen; die Pulsation ist beiderseits in der Art. poplitea zu fühlen.

15. VIII. Profuse Blutung aus der Laparotomiewunde; geringer Meteorismus; gewaltiger Kräfteverfall; Puls klein und sehr schnell.

16. VIII. 2 Uhr a. m. Erneute heftige Blutung; 10 Uhr a. m. Exitus während einer abermaligen Blutung. Gestorben 10 Tage 20 Stunden p. lap.

Sektion: Große Anämie sämtlicher Organe, auch des Gehirns. Peritoneum und Darm ohne pathol. Befund. Aorta dicht oberhalb der Teilungsstelle unterbunden. Im Tumor sitzen noch etwa 5—6 Pfd. geronnenes Blut; dieser füllt die ganze rechte Beckenhälfte aus. An der Vorderseite der Art. femoralis der rechten Seite befindet sich ein etwa 4 cm langer Riß, aus welchem die Blutung erfolgt war. Das Blut hatte sich entlang den Gefäßen bis zum Oberschenkel hingewühlt; oberhalb der Ligaturstelle in der Aorta war kein Thrombus. Die Aortenwand war auf der linken Seite durch den Knoten der Unterbindung arrodiert und perforiert; aus dieser Wunde in der Gefäßwand war die tödliche Nachblutung erfolgt.

Monteiro liefert einen erschöpfenden Sektionsbericht; der Pat. erlag einer Nachblutung der arrodierten Aorta, am 11. Tage nach der Laparotomie. Die Folgen der Unterbindung der Aorta waren nach drei Tagen, als wieder die Pulsation in den peripheren Teilen erfolgte, überwunden; da muß also der kompensatorische Kollateralkreislauf völlig funktioniert

1) Monteiro, Lancet 1842; Revue medico-chirurgicale 1852.

haben, und das Herz hatte die Katastrophe abgewendet. Leider gibt Monteiro nicht genauer die Herzmaße an, da doch in diesem Falle sich eine deutliche Hypertrophie des linken Ventrikels ausgebildet haben muß.

Fall 5. Sout.[1]) 28jähriger Mann, schwer arbeitend; angeblich soll kein Trauma eingewirkt haben.

Status praesens: Die ganze rechte Regio iliaca und lumbalis ist von einem Tumor eingenommen, der sich bis zum Rippenbogen und medial bis zur Mittellinie hin erstreckt; über diesem Tumor ist Fluktuation deutlich zu hören und zu fühlen. Im rechten Bein ist die Sensibilität völlig erloschen. Der Tumor wächst rapid, daher wird am

21. VI. 1856 2 Uhr p. m. in Chloroformnarkose die intraperitoneale Ligatur der Aorta dicht über der Bifurkation vorgenommen.

Das Befinden des Patienten war anfangs ein ausgezeichnetes, plötzlich jedoch starb er am zweiten Tage, im ganzen 43 Stunden p. op.

Sektion: Aneurysma spurium der Art. femoralis dextr. mit Ruptur.

Dieser Fall ist nach jeder Richtung so mangelhaft beobachtet und mitgeteilt, daß sich, zumal bei dem Fehlen eines genaueren Sektionsberichtes, nichts aus ihm entnehmen läßt; die Todesursache ist unbekannt, wenn man auch aus dem raschen Eintritt des Todes wohl einen Kollaps, also eine Herzinsuffizienz, annehmen darf.

Fall 6. Hunter Mc. Guire.[2]) 30jähriger gesunder Neger, welcher plötzlich bei der Arbeit Schmerzen in der rechten Seite bekam; kurze Zeit nachher trat Übelkeit und Erbrechen auf.

Status praesens: In der Regio iliaca und hypogastrica der linken Seite sitzt ein fluktuierender, etwa gänseeigroßer Tumor, über welchem deutlich Pulsation hörbar und fühlbar ist.

26. III. 1868. Der Tumor vergrößert sich ziemlich schnell; die permanente Kompression wird nicht ertragen, daher wird am

30. III. durch einen linksseitigen Schrägschnitt das Abdomen eröffnet. Guire beabsichtigte, nur die erkrankte Art. iliaca communis zu unterbinden, jedoch trat, als er das Gefäß isolierte, aus dem aneurysmatischen Sacke eine so heftige Blutung auf, daß er zur Rettung des fast pulslosen Patienten schnell die Aorta 1 Zoll oberhalb des Tumors unterband. Nach Beendigung der Operation war der Puls sehr schwach und frequent.

30. III. 5 Uhr p. m. Puls schwach, irregulär, ca. 100.

9 Uhr 30 Min. p. m. Puls 100, etwas besser; Pat. ist zeitweise benommen.

10 Uhr 30 Min. p. m. Puls wieder schlechter, 120, flatternd, leicht unterdrückbar. Große motorische Unruhe; Pat. ist etwas klarer und hat große Schmerzen in den Beinen.

12 Uhr p. m. Puls 160; starke Cyanose; Cheyne-Stokes Atemphänomen; Pat. ist moribund.

27. III. 12 Uhr 30 Min. a. m. Exitus. 10 Uhr 30 Min. p. lap.

Sektion: Peritoneum glatt und spiegelnd. Die Ligatur der Aorta sitzt

1) Sout, Lancet 1856; Associat. medic. Journal 1856.

2) Guire, Americ. journal of the medical sciences. Vol. LVI, 1868.

dicht unter dem Abgange der Art. meseraica inf. und hat den linken Ureter mitgefaßt.

Der schnelle Eintritt des Todes unter den Symptomen der Cyanose und Dyspnoe weist darauf hin, daß hier ein typischer Fall von Herzinsuffizienz vorliegt, wenn auch das Mitfassen des linken Ureters in die Ligatur eine Stauung des Harnes in der Niere hervorrief, die den Exitus beschleunigte. Peritonitis wird man wohl nach dem Sektionsergebnis ausschließen können; Pat. war durch die Blutung so anämisch, daß er den Eingriff nicht überstand.

Fall 7. Watson.[1]) 35jähriger Mann, welchem Watson vor 9 Wochen die linke Art. iliaca communis wegen eines Aneursyma mit einem Katgutfaden unterbunden hatte, bekam eine heftige Nachblutung; es wurde daher die Aorta intraperitoneal $^1/_2$ Zoll oberhalb der Teilungsstelle unterbunden. Pat. starb nach anfänglichem Wohlbefinden dann plötzlich nach 48 Stunden.

Sektion ist unterblieben.

Da bei diesem Falle so gut wie gar keine Mitteilungen verzeichnet sind, so ist, zumal da auch die Autopsie nicht stattfand, seine Bewertung unzweckmäßig.

Fall 8. Stokes.[2]) 50jähriger, schwer arbeitender Mann, der früher Lues akquirierte, bekam plötzlich in der rechten Weiche eine Geschwulst, welche in 2 Monaten bis zur Größe einer Faust anwuchs. Aufnahme im ganzen 3 Monate nach dem Entstehen des Tumors ins Krankenhaus.

Status praesens: Vom Nabel reicht eine pulsierende Geschwulst bis unter das Lig. inguinale der rechten Seite; der Tumor geht medial bis zur Linea alba, lateral bis zur Linea semilunaris. Pulsation der rechten Art. femoralis nicht zu fühlen; die Kompression verursacht große Schmerzen.

8. III. 1868. 11 Uhr 15 Min. a. m. wird unter Chloroformnarkose das Abdomen durch einen halbkreisförmigen Schnitt eröffnet und die Aorta nach vorheriger Isolierung mit Silberdraht dicht oberhalb der Bifurkation unterbunden; die Enden des Drahtes werden so lange mit dem Kompressor zusammengedreht, bis in der Femoralis die Pulsation erlischt.

Nach Beendigung der Laparotomie betrug die Temperatur im linken Bein einige Zehntel mehr als am rechten; der Puls war auf 128 gestiegen.

12 Uhr. Pat. hat sich vom Chok erholt.

2 Uhr 30 Min. p. m. Linker Fuß kälter als der rechte.

5 Uhr 30 Min. p. m. Schwere Ohnmacht; Lippen weiß; Puls kaum zu fühlen.

9 Uhr p. m. Pulsation ist wieder in der Femoralis vorhanden.

10 Uhr 30 Min. p. m. Pat. ist moribund.

Kurz vor Mitternacht Exitus, $12^3/_4$ Stunden p. op.

Sektion: Das Aneurysma gehört der rechten Art. iliaca communis und ihren beiden Endästen an und hat den Beckenknochen weithin arrodiert. Der Silberdraht hatte die Innenfläche der Aorta nicht verletzt; der Verschluß war wasserdicht und saß dicht oberhalb der Teilungsstelle.

---

1) Watson, British medical journal 1869.

2) Stokes, Dublin Quarterly Journal, Vol. XXXXVIII, 1869.

Die Herzmuskulatur war atrophisch und blaß mit ausgesprochener fettiger Degeneration.

Es kann wohl keinem Zweifel unterliegen, daß dieser Pat. an Herzinsuffizienz zugrunde ging, da das erkrankte Myokard die notwendige kompensatorische Hypertrophie zu leisten außerstande war; hier hat die akute Mehrbelastung des Kreislaufes und Herzens genügt, das schon erkrankte Organ völlig insuffizient zu machen.

Fälle 9 u. 10. Czerny ist der einzige Autor, der bisher die Aortenligatur 2mal ausgeführt hat.

I. Fall[1]): 27jähriger französischer Infanterist vom 84. Regimente, Arrondissement Reims, welcher in der Schlacht am Gaisberge durch einen Schuß in den linken Oberschenkel verwundet wurde, etwa 4 Querfinger unterhalb des Lig. inguinale. 8 Tage später, beim ersten Verbandwechsel, erfolgte eine heftige arterielle Blutung aus der Wunde, so daß Czerny sich genötigt sah, die Femoralis zwischen Ligament und dem Abgange der Art. profunda femoris zu unterbinden; nach der Ligatur trat vorübergehendes Kältegefühl im linken Beine auf. Aber der Faden schnitt durch, die Arterie war ulceriert, und am 19. VIII. erfolgte abermals eine heftige Blutung.

Czerny wollte jetzt die Iliaca communis sich durch Laparotomie freilegen und ligieren, um so die Blutung zu beherrschen, dabei aber passierte ihm das Versehen, daß er sich zu sehr nach oben hielt und die Aorta unterband, welche seiner Meinung nach die linke Art. iliaca communis sein sollte.

Durch den Blutverlust und die lange Narkose ist Pat. sehr geschwächt; Puls 136, klein, aber regelmäßig; linkes Bein kalt.

20. VIII. Linker Oberschenkel enorm aufgetrieben und schmerzhaft; das ganze Bein ist kalt. Beim Einschneiden in die aufgetriebene Partie entleert sich stinkende Jauche. Im rechten Bein ist die Motilität und Sensibilität ungestört. Pat. kollabiert aber immer mehr und stirbt 26 Stunden p. lap.

Sektion: Keine Peritonitis; Thromben an der Unterbindung der Iliaca; die Ligatur der Aorta sitzt 2,5 cm oberhalb der Blutungsstelle; das Gefäß weist im peripheren Abschnitt einen Thrombus auf, während das zentrale leer ist. Im rechten Ventrikel etwas schaumiges Blut; Herz sonst intakt; geringes Lungenödem.

II. Fall[2]): 50jähriger Mann hat seit 2 Jahren eine Geschwulst im Abdomen, welche nach ihrem ganzen Wesen und Symptomen einen linksseitigen Nierentumor darstellt.

19. I. 1878. Laparotomie; als der Operateur in den retroperitonealen Raum eindringen wollte, indem er sich zwischen den Blättern des Mesocolon descendens hindurcharbeitete, entstand plötzlich eine enorme Blutung aus den arteriellen Gefäßen des Mesocolon, die Czerny nur durch Kompression der Aorta stillen konnte. Da der Kranke fast verblutet war, so sah der Operateur keinen anderen Ausweg, als die Aorta zu unterbinden.

---

1) Czerny, Wiener med. Wochenschr. 1870/71, S. 1402, 1602.

2) Czerny, Zentralbl. f. Chir. 1879, Nr. 45, S. 738.

2 Stunden p. op. Anästhesie und Paralyse der unteren Extremitäten. 10 Stunden p. op. stirbt plötzlich der Kranke.

Sektion: Die Aorta ist dicht über dem Abgange der Art. mesenterica inf. ligiert; die linke Art. renalis ist kurz vor ihrem Eintritte in den Tumor abgerissen, der Unterbindungsfaden der Aorta ist so angelegt, daß das Blut noch in die höher entspringende Art. renalis der rechten Seite fließen konnte.

Die beiden Fälle von Czerny müssen eine gesonderte Deutung erfahren; im ersten handelte es sich um einen stark anämischen, septisch infizierten Kranken, dessen Herzkraft schon vor der Operation eingreifend geschädigt war, die Ligatur der Aorta hat aber zweifellos den Exitus beschleunigt; ja hätte Czerny in richtiger Weise die Iliaca unterbunden, so hätte das Verhängnis vielleicht abgewendet werden können; so erlag das geschwächte Herz der Toxinwirkung im Verein mit der akuten Drucksteigerung im arteriellen Systeme.

Im zweiten Falle hat nach dem übereinstimmenden Urteile aller Autoren Czerny diese gefährliche Operation ohne zwingende Notwendigkeit vorgenommen; wenn ihm, woran wohl kein Zweifel ist, im Beginn der Operation die Art. renalis einriß, so hätte er vor allem dieses Gefäß isoliert unterbinden müssen und nicht die Aorta selbst. Auch dieser Kranke erlag der akuten Herzdilatation als direkte Folge der Operation, wenn man auch zugeben muß, daß die starke Blutung im Beginne der Exstirpation das Ende beschleunigt hat. Es handelt sich also in beiden Fällen um Herzinsuffizienz bei schon vorher geschwächten Menschen, wo die durch die Operation geschaffene gewaltige Drucksteigerung hinreichte, das schon schwer in Mitleidenschaft gezogene Organ völlig zu irritieren, so daß es seinen Dienst versagte.

Fall 11. Milton.[1]) 45jähriger syphilitischer Mann mit multiplen Gummiknoten hat seit 16 Monaten einen langsam wachsenden Tumor im Abdomen bemerkt.

Status praesens: Oberhalb des Nabels etwas nach der linken Seite zu sitzt ein orangengroßer Tumor, der bei jeder Systole anschwillt. Radialpuls sehr hart und gespannt, aber sonst intakt.

3. VII. 1891. Der Tumor ist sehr stark gewachsen und geht in eine Masse über, welche sich vom Nabel zur lateralen Seite des Abdomens bis zur Regio hypochondriaca sin. erstreckt; es bestehen Zeichen schwerster Anämie, daher wird am Mittage die Laparotomie gemacht. Milton versuchte nach Isolierung der Aorta einen Gummischlauch unter das Gefäß zu leiten und dann die langsame Kompression vorzunehmen; da ihm aber dabei der aneurysmatische Sack einriß, unterband er sofort die Aorta selbst. Dauer der Operation nur 12 Minuten (?).

Sofort nach Anziehen des Fadens hörte die Pulsation in der Femoralis und dem Aneurysma auf; Pat. empfand nach dem Erwachen heftige Schmerzen in der Seite und der Brust und starb plötzlich 24 Stunden p. op.

Sektion: Die ganze Aorta vom Abgange der Renalis bis zur Bifurkation ist in einen aneurysmatischen Sack umgewandelt; dieser ist an der

1) Milton, Lancet, Bd. I, 1891.

unteren Fläche perforiert. Im Abdomen etwas freies Blut; sämtliche Organe sind höchst anämisch; die Ligatur sitzt dicht unter dem Abgange der Art. renalis.

Auch in diesem Falle werden wir der Vermutung, daß Herzinsuffizienz die letzte Todesursache war, Raum gewähren müssen, da Milton ausdrücklich erwähnt, daß bis zum Exitus die Pulsation in den Femorales fehlte; es war also hier noch kein Kollateralkreislauf eingetreten und das geschwächte Herz erlag der Mehrforderung an seine Arbeitskraft.

Fall 12. Keen.[1]) 52jähriger Syphilitiker hat seit ein paar Monaten starke Schmerzen im Rücken und der epigastrischen Gegend; starke Obstipation, fast völliger Appetitmangel; Radialis nicht geschlängelt.

Status praesens: Innere Organe nicht nachweislich erkrankt. Vom Proc. ensiformis reicht bis zum Nabel ein deutlich pulsierender Tumor, dessen Breite stellenweise über 7 cm beträgt. Als man dem Pat. eine Operation vorschlug, ging er sofort nach Hause.

22. XI. 1899. Wiederaufnahme wegen unerträglicher Schmerzen. Pat. ist stark kollabiert, sein Puls schwach und zeitweise irregulär. Der Tumor reicht auf der linken Seite vom Rippenrande bis zur Darmbeinschaufel.

29. XI. Mediane Laparotomie. Man findet ein fast kindskopfgroßes retroperitoneales Hämatom, ausgehend von einem Aneurysma der Bauchaorta. Sofortiger Schluß des Abdomens; der Zustand des Kranken bessert sich in den nächsten Tagen.

Am 4., 5., 11. und 16. Dezember erhält der Kranke subkutane Gelatineinjektionen.

20. XII. 1899. Mediane Laparotomie in der alten Narbe; Colon wird nach unten, Magen nach oben in die Zwerchfellkuppe gelagert; zwischen Pankreas und Magen kommt man dicht neben der Wirbelsäule auf die intakte Wand der Aorta. Keen wollte anfangs einen Draht in das Aneurysma einführen und den elektrischen Strom zur Verödung des Gefäßes durch den Metalldraht hindurchleiten; als er jedoch die Arterie „so schön vor sich liegen sah", änderte er seinen Plan und unterband die Aorta.

Der Puls, welcher vorher schwach und irregulär und leicht unterdrückbar war, stieg im Moment der Ligatur von 90 sofort auf 128, und es verschwand die Pulsation im Aneurysma und der Femoralis. Kurz darauf trat heftige Cyanose des Gesichts, Kopfes und Nackens auf; die Beine waren kalt bei erhaltener Motilität und Sensibilität.

25. XII. 7 Uhr 40 Min. p. m. Die Pulsation in der Femoralis ist wiedergekehrt; der Kollateralkreislauf funktioniert also gut.

27. XII. Es tritt deutlich fühlbare Pulsation in der Art. epigastrica inf. und mammaria interna auf (?).

10. I. 1900. Pat. ist tagsüber einige Sunden außer Bett und erhält täglich subkutane Gelatineinjektionen, aber im Laufe des Januar wächst der Tumor wieder.

13. II. Starke Schmerzen im ganzen Körper, besonders Brust und Beinen.

15. II. 2 Uhr p. m. Puls sehr schwach und klein, leicht unterdrückbar, zeitweise aussetzend; Lippen weiß; große Unruhe und Dyspnoe.

---

1) Keen, Americ. Journal of the medical sciences. 1900.

8 Uhr 20 Min. p. m. Exitus letalis am 57. Tage p. op.

Sektion: Im Abdomen befindet sich eine große Menge flüssiges, schwarzes Blut Die Aorta ist dicht unterhalb des Diaphragma (?) unterbunden; der Faden hat etwas eingeschnitten, das Gefäß weist an dieser Stelle eine ganz feine Öffnung auf, aus welcher sich das Blut bis zur rechten Niere hin gewühlt hat. 3 cm unterhalb der Unterbindungsstelle sitzt in der hinteren Aortawand eine Perforation etwa in der Höhe des 11. und 12. Brustwirbels; von dort erstreckt sich der aneurysmatische Sack bis über den 1. Lendenwirbel hinaus und hat den Wirbelkörper arrodiert. Schon makroskopisch hat die ganze Aorta zahlreiche atheromatöse Stellen; aber weder ober- noch unterhalb der Ligatur ist das Gefäß durch einen Thrombus obliteriert.

Keens Fall ist für die Beurteilung sehr einfach; er will glaubhaft machen, die Aorta dicht bei ihrem Eintritt in die Bauchhöhle unterbunden zu haben; es ist das die am meisten zentral angelegte Ligatur, die je ein Chirurg ausgeführt hat, und in diesem Falle, wo oberhalb der Meseraica sup. und inf., der beiden Renales und Spermaticae internae abgebunden war, soll der Patient noch fast 2 Monate am Leben geblieben sein, es soll sich keine Darmgangrän, keine Anurie, keine Urämie eingestellt haben, wiewohl doch erst in 5 Tagen der Kollateralkreislauf völlig entwickelt war, also vor diesem Termine eine genügende Blutversorgung der abgesperrten Bezirke nicht stattfand und die Schlacken des intermediären Stoffwechsels nicht eliminiert werden konnten.

Aus allen diesen Tatsachen geht wohl zur Genüge hervor, daß Keen sich im gröbsten Irrtume befindet, wenn er glaubt, die Aorta dicht unter dem Zwerchfelle wirklich unterbunden zu haben; er mag im guten Glauben gehandelt haben, hat aber, wenn er wirklich die Aorta vor sich hatte, durch seine Ligatur nur eine Stenose des Gefäßes, keinen wirklichen Verschluß hervorgerufen. Es ist jammerschade, daß bei der Sektion die Sondierung der Aorta oder die Einspritzung von Flüssigkeit in das Gefäß unterblieben ist.

Fall 13. Tillaux[1]): 46jähr. „homme alcoolique et athé romateux" hat seit drei Jahren in der linken Inguinalgegend einen kleinen, pulsierenden Tumor beobachtet, welcher in der letzten Zeit schnell gewachsen ist; gelegentlich einer schweren körperlichen Anstrengung bekam er plötzlich rasende Schmerzen in die Weichen und die Geschwulst wuchs auf das Doppelte an.

2. III. 1900. Stat. praes.: Im Abdomen sitzt ein pulsierender Tumor, der vom Nabel bis zum Lig. inguinale hinreicht, medial geht er bis zur Linea alba, latral zum Darmbeinkamme; über der Geschwulst ist Pulsation deutlich fühl- und hörbar. Da die Exstirpation sich als unmöglich erweist, wird am

6. III. durch Laparotomie der retroperitoneale Raum freigelegt; Tillaux unterbindet dort ein Gefäß, welches „sich in 2 Äste teilt", und das er für die zugehörige Iliaca communis ansieht. Nach dem Knüpfen der Ligatur schwindet sofort die Pulsation in dem Aneurysma.

In der Folgezeit machen sich an den Extremitäten auch keine Störungen der motorischen oder sensiblen Sphäre bemerkbar.

---

1) Tillaux, Revue de Chirurgie. 1901.

1. IV. Beginn des körperlichen Verfalles; es treten zeitweise Delirien auf.
14. IV. Exitus unter zunehmendem Verfalle am 39. Tage p. lap.

Sektion: Aneurysma der linken Iliaca communis und externa angehörend; die Aorta ist dicht oberhalb der Biforkation eingeengt, jedoch gelingt die Sondierung der stenosierten Stelle ohne Schwierigkeiten; an der Stelle, wo der Faden liegt, ist das Gefäß durch Thromben nicht verschlossen. Intima und Media der Aorta weithin zerrissen.

Auch hierbei ist aus Versehen die Aorta anstatt der Iliaca communis ligiert, oder besser gesagt stenosiert worden; da die Sektion die völlig ungenügende Unterbindung ohne irgend einen Zweifel erkennen ließ, so gehört auch dieser Fall nicht zu den eigentlichen Aortenligaturen. Im übrigen ist dieser Kranke an den Folgeerscheinungen seines Aneurysma gestorben.

Fall 14. Körte[1]): 28jähr. Kaufmann, vorher stets gesund: keine Lues. Nach einer anstrengenden Gebirgstour erkrankt er plötzlich mit heftigen Schmerzen in der Iloecöcalgegend und im rechten Beine; sie wurden unerträglich, als er einige Zeit nachher eine größere Radtour unternahm.

Status praes: Gesunder Mensch; innere Organe nicht besonders verändert. Puls 100—110 leicht unterdrückbar. Dicht über dem Lig. inguinale der rechten Seite liegt eine pulsierende Geschwulst, über welcher Gefäßgeräusche hörbar sind; sie geht nicht über die Mittellinie hinaus und reicht bis dicht an den Rippenbogen; dieser Tumor tritt bei rektaler Untersuchung sehr deutlich hervor; die Pulsation in ihm erlischt sofort bei Kompression der Art. iliaca von den Bauchdecken aus.

Herzbefund: Herzdämpfung nach links verbreitet; Spitzenstoß außerhalb der Mammillarlinie im 5.Intercostalraum; über der Spitze lautes diastolisches Geräusch; über der ganzen Aorta diastolisches Schwirren fühl- und hörbar; beide Radialarterien geschlängelt.

Diagnose: Aorteninsuffizienz; Aneurysma der rechten Femoralis; Aneurysma der Aorta. (?)

17. IV. 1899. In Mischnarkose und Beckenhochlagerung wird durch eine mediane Laparotomie das Abdomen eröffnet. Das Aneurysma liegt retroperitoneal an der Linea arcuata interna und pulsiert sehr. Das Gefäß wird stumpf isoliert und in typischer Weise unterbunden; es treten keine Zirkulationsstörungen auf; auch die sensible und motorische Sphäre bleibt intakt.

Da aber das retroperitoneale Hämatom sehr schmerzt, wurde es entleert durch Incision am

23. V. Fast war die Entleerung vollständig, als plötzlich eine starke arterielle Blutung erfolgte, so daß Körte rasch bei dem narkotisierten Patienten abermals in der Mittellinie die Bauchhöhle eröffnete und schnell die Aorta unterband. Pat. erwachte bald nachher aus der Narkose, kam aber doch nicht mehr recht zu sich und starb schon eine Stunde später im Kollaps. Der Puls war bei Lebzeiten dauernd hoch, zeitweise etwas irregulär, eine Pulsation der Femoralis wurde nicht beobachtet.

Sektion: Herz stark dilatiert und vergrößert; 12:13 cm lang; der rechte Ventrikel schlaff; Muskulatur anämisch; linker Ventrikel derb, stark

1) Körte, Deutsche med. Wochenschr. 1900, Nr. 45.

dilatiert; mäßige Insuffizienz der Aortenklappen; multiple Atheromatose im ganzen Verlauf des Gefäßes.

Im Abdomen keine Flüssigkeit; Unterbindung der Aorta unter dem Abgange der Art. meseraic. inf., etwa $2^1/_2$ cm oberhalb ihrer Teilungsstelle. Rechts über dem Psoas liegt ein Tumor von blau-roter Farbe; das retroperitoneale Gewebe ist bis zur Niere hin mit Blutgerinnseln infiltriert. Die rechte Art. iliaca communis ist dicht an ihrer Ursprungsstelle obliteriert. Zwischen den Endästen der beiderseitigen Arteriae hypogastricae bestehen zahlreiche arterielle Anastomosen. In der rechten Art. femoralis ist ein Aneurysma bis zum Lig. inguinale hin, ein etwa kirschkerngroßes sitzt noch in der Art. profunda femoris der rechten Seite; für Lues finden sich keine Anhaltspunkte.

In Körtes Fall ist eine genaue Sektion, besonders hinsichtlich des Herzens vorgenommen worden, daher lassen sich hieraus mancherlei Schlüsse ziehen. Die Todesursache liegt klar zutage, das Herz war zur Bewältigung der erforderlichen Mehrleistung insuffizient, es erlahmte unter dem Drucke der nötigen Überarbeit; die Sektion stellte eine akute Dilatation des anämischen Organes fest. Daß der Klappenfehler an den Semilunarklappen der Aorta der erforderlichen Kompensation des Myokards hinderlich gewesen sei, ist schon denkbar, zumal bei Lebzeiten infolge der Überlastung des linken Ventrikels ein guter Teil der Reservekraft des Herzens verbraucht war, andererseits ist aber auch wohl zu bedenken, daß gerade durch die Aorteninsuffizienz der linke Ventrikel sich schon in Hypertrophie befand, aber selbst diese nicht hinreichte zur Bewältigung der momentanen gewaltigen Drucksteigerung im arteriellen Systeme.

Fall 15. Morris[1]): 54jähr. Potator wird aufgenommen wegen eines Tumors im Epigastrium.

Stat. praes. Vom Schwertfortsatz bis zum Nabel, etwas mehr auf der linken Seite liegend, befindet sich ein pulsierender Tumor, welcher für ein Aortenaneurysma angesprochen wird, daher macht Morris am

17. I. 1901 die mediane Laparotomie über die größte Prominenz der Geschwust; die Diagnose wurde bestätigt, es handelte sich um ein Aneurysma der Aorta, welches vom Abgange der Arteria colica bis über die meseraica inf. hinaus sich erstreckte. Es wurde unterhalb des Sackes, in der Absicht den Sack durch Blutgerinnsel zur Obliteration zu bringen, ein elastischer Schlauch um die Aorta gelegt, dieser nach außen geleitet und dort, wo er dem Gefäß dicht anlag, zugeklemmt; mit anderen Worten, es wurde die temporäre Ligatur mit einem elastischen Schlauche vorgenommen.

18. I. 1905. Pulsation in der Femoralis erloschen; keine Störungen in den Beinen; Puls regelmäßig, Befinden gut.

26 Stunden nach der Laparotomie wurde die Klemme entfernt und die Ligatur gelöst; der aneurysmatische Sack zeigte keine Pulsation mehr und hatte sich mit Gerinnsel gefüllt. 2 Stunden später wird der Leib etwas aufgetrieben und schmerzhaft; am anderen Tage ist die Peritonitis manifest, welcher Pat. 53 Stunden p. lap. erliegt.

Sektion: Im Abdomen trübe, seröse Flüssigkeit; Serosa der Därme

1) Morris, Annals of Surgery. 1902.

matt, an einzelnen Stellen fibrinöse Auflagerungen besitzend. Eine untere Dünndarmschlinge weist eine tiefe, gangränöse Schnürfurche auf, welche durch Anlegung der den elastischen Schlauch schließenden Klemmzange entstanden ist.

Das Aneurysma ist mit Gerinnsel angefüllt, die Aorta weist dicht unter dem Abgange der Art. mesenterica inf. eine Einschnürung auf, welche für eine feine Sonde noch eben durchgängig ist.

Hierbei handelt es sich nur um eine temporäre Ligatur der Aorta, allerdings war durch sie eine dauernde Stenose des Gefäßes entstanden, der Tod ist zweifelsohne infolge der Darmgangrän und der Peritonitis erfolgt.

Experimenteller Teil.

Während ich die Dignität der einzelnen Fälle und ihre Deutung erst später erörtern will, mögen jetzt meine eignen Versuche angeführt werden. Zum Versuche dienten mir große Kaninchen, Katzen und Hunde. Da sowohl die Symptome als auch ganz besonders die durchschnittliche Lebensdauer und die Sektionsergebnisse bei den verschiedenen Tieren zwar sehr verschieden sind, aber dennoch innerhalb der einzeln Gruppen eine große Übereinstimmung herrscht, so werde ich die Experimente und ihre Ergebnisse gruppenweise abhandeln.

Technik der Unterbindung.

Was zunächst die Technik angeht, so kommt man, und das gilt für Mensch und Tier, auf zwei Wegen zu den großen Bauchgefäßen. Durch einen Lumbalschnitt von der letzten Rippe der linken Seite bis zur entsprechenden Crista ossis ilii am vordern Rande des Muscul. quadratus lumborum entlang kann man sich unschwer bei dem in Rücken- oder rechten Seitenlage befindlichen Kranken den retroperitonealen Raum, in dem die großen Unterleibsgefäße mit samt dem Ureter verlaufen, freilegen. Diese retroperitoneale Methode wurde früher mit Vorliebe benutzt, als man sich vor der Eröffnung der Abdominalhöhle scheute. Schon v. Nußbaum[1]) empfahl in seinen bekannten Briefen, die er bei dem unvermeidlichen Ausbruche des Bruderkrieges seinen Schülern mit als Geleite gab, einen andern Weg, nämlich den diaperitonealen (διὰ = durch = hindurch). „Ein Bauchschnitt mit Auseinanderhalten der Gedärme gefiel

1) v. Nußbaum, Vier chirurgische Briefe an seine in den Krieg ziehende ehemaligen Schüler. München 1866.

mir bei der Unterbindung der Aorta abdominalis viel besser, als das Einschneiden bis auf das Peritoneum und das Zurückschieben des letztern um den halben Leib herum." Befolgen wir heute diesen Rat, so eröffnen wir durch eine mediane Laparotomie in der Mitte zwischen Nabel und Symphyse die Bauchhöhle, bringen durch steilste Beckenhochlagerung die Därme in die Zwerchfellkuppe, in der sie durch eingelegte sterile Kompressen zurückgehalten und vor Abkühlung und Infektion an der Luft geschützt werden, und haben dann dicht vor der Wirbelsäule das hintere Blatt des Peritoneums vor uns, unter welchem bekanntlich die Gefäße verlaufen; nach seiner Spaltung müssen dann noch die einzelnen Gefäße isoliert und aus der Gefäßscheide herauspräpariert werden.

Welche Methode man einschlägt, ist mehr oder minder Liebhaberei; ich bevorzugte den diaperitonealen Weg, schon deswegen, weil man sich hier das Operationsterrain weit und übersichtlich freilegen kann und bei etwa eintretender Blutung die verletzten Gefäße bequemer fassen und ligieren kann. Zwar nimmt man bei dieser Methode die Gefahren der Beckenhochlagerung mit in den Kauf, ein Umstand, der bei erkrankten Menschen nicht zu unterschätzen ist, aber die Operationsdauer ist doch meist eine sehr kurze, so daß die Nachteile dieser Lagerung nicht so sehr in die Wagschale fallen. Die in der vorantiseptischen Zeit stets drohende Peritonitis können wir durch eine peinliche Asepsis und richtige Technik bei der diaperitonealen Methode jetzt umgehen, denn es ist ganz selbstverständlich, daß man im Tierexperiment mit den gleichen Vorsichtsmaßregeln seine Eingriffe umgeben muß, wie wir sie bei einer jeden Laparotomie am Menschen treffen; ihre Unterlassung rächt sich schwer, an Ileus und Peritonitis gehen die Tiere eher ein, als bis die eigentliche Untersuchung und Beobachtung des Falles beendet ist. Was die Narkose angeht, so sieht man sich auf die allgemeine durch Inhalation schon deswegen angewiesen, weil sonst die Tiere durch ihre Unruhe das Arbeiten sehr erschweren; diese muß aber eine gleichmäßige, tiefe sein, will man das höchst unangenehme Hervorpressen der Därme vermeiden. Ich bediente mich daher entweder des Billrothschen Gemisches oder der Ätherchloroformnarkose; bei vorsichtiger und richtiger Handhabung läßt jede Störung während der Operation sich vermeiden; einen Todesfall nach der Narkose, der ihr zuzuschreiben wäre, kann ich nicht melden.

I. Aortenunterbindung bei Kaninchen.

Im ganzen führte ich diese Operation 8 mal aus und zwar bei 3 Böcken und 5 Weibchen, von letzteren waren 2 gravid; je 4 mal benutzte ich die extra- und diaperitoneale Methode. Nach Isolierung des Gefäßes wurde mit der Deschampsschen Nadel die Aorta in verschiedener Höhe zwischen dem Ursprunge der Art. mesenteric. inf. und ihrer Bifurkation mit je 2 Katgutfäden fest zusammengeschnürt; als Kriterium für die sichere Ligatur dient das momentane Verschwinden des Pulses in der Iliaca. In einzelnen Fällen habe ich zwischen den beiden Katgutfäden die Aorta durchschnitten; dann ist man sicher, daß die Unterbindung auch festgeknüpft war; später jedoch unterließ ich das, um die Veränderungen in der abgeschnürten Gefäßpartie auch untersuchen zu können. Nach Unterbindung des Gefäßes hat man bei der extraperitonealen Methode nur noch exakt die Weichteilwunde zu schließen; bei der diaperitonealen hingegen muß zuerst die Öffnung in dem hinteren Blatte des Peritoneums durch Katgut geschlossen werden; erst dann kann man durch horizontale Lagerung des Tieres die Därme wieder in ihre gewöhnliche Lage zurückbringen; der eigentliche Schluß der Bauchwunde geschieht in der üblichen Weise durch Etagennaht.

Nach dem Erwachen aus der Narkose boten die Tiere im allgemeinen folgendes Krankheitsbild dar:

Die hinteren Extremitäten waren völlig gelähmt; das Tier konnte sie willkürlich nicht bewegen; die Sensibilität war stark herabgesetzt, oft sogar völlig erloschen. Sie schleppten sich auf ihren Vorderbeinen mühsam umher, während die hintern einfach nachgezogen wurden. Schon sehr bald trat völlige Inkontinenz auf; das Lager der Tiere war beschmutzt, und auf ihren Wegen ließen sie deutlich Spuren von Urin und Kot zurück; der Anus klaffte, der Sphincter externus hatte seinen Tonus völlig eingebüßt; bei den männlichen Tieren war keine Erektion mehr zu erreichen, die Vulva der weiblichen war geöffnet. Einen deutlichen Unterschied in der Wärme habe ich zwischen den Vorder- und Hinterbeinen nicht feststellen können; weder der aufgelegte Handrücken noch das in Achsel und Weiche eingeführte Thermometer ergaben eine bemerkenswerte Abweichung. Die Herzaktion blieb sich im ganzen gleich; der Puls in der Carotis wurde etwas gespannter und kräftiger, die einzelnen Herzschläge etwas ausgiebiger, die Pausen aber nicht beeinflußt; schon nach ein paar Stunden, allerdings schwankt diese Zahl sehr bei den einzelnen Individuen, trat aber wieder Pulsation in der Femoralis ein; diese war zwar lange nicht so ausgiebig wie vor der Unterbindung, aber immerhin eben zu fühlen; wenn man jetzt das Gefäß anschnitt, so träufelte bei jeder Systole etwas Blut hervor, aber die Arterie spritzte nicht im eigentlichen Sinne.

Die Tiere waren in der ersten Zeit ganz munter, fraßen und schleppten sich, so gut es anging, im Käfig herum; irgend ein Zeichen schwerer Erkrankung war ihnen nicht anzumerken, dagegen bestand in allen Fällen, schon nach 24 Stunden nach der Operation bemerkbar, eine Verbreiterung der Herzdämpfung besonders nach der linken Seite und eine Akzentuation des 2. Aortentones; der Spitzenstoß war nach außen verdrängt und beträgtlich hebend. Aber schon nach weiteren paar Stunden wurden sie auffallend ruhig und furchtsam, erschraken sehr leicht, saßen zusammen-

gekauert in einer Ecke des Käfigs und starben gewöhnlich 30—40 Stunden nach der Unterbindung ohne besonders prägnante Symptome.

Die möglichst schnell nach dem Tode vorgenommene Sektion ließ im allgemeinen folgende Verhältnisse erkennen.

Schädel: Dura nicht injiziert; die venösen Gefäße enthalten teils r und Speckhaut, teils flüssiges Blut.

Das Groß- und Kleinhirn ist anämisch, ohne Herderkrankungen; genau so verhält sich auch das Rückenmark.

Brust: Herz stark dilatiert, besonders der linke Ventrikel; Klappenapparat intakt. Myokard anämisch, stellenweise etwas brüchig, aber histologisch unverändert. Die Muskulatur des linken Ventrikels beträgt nur knapp die Hälfte von der des rechten, letzterer ist fest kontrahiert und leer, ersterer hat ein verschieden großes Lumen und enthält noch flüssiges Blut, teilweise auch Cruor. Beide Vorhöfe und Herzohre ohne Besonderheiten.

Die Lungen sind besonders in ihren unteren Partien sehr saftreich; auf Druck läßt sich viel schaumige Flüssigkeit herauspressen; herausgeschnittene Stücke sinken sofort im Wasser unter. In dem Oberlappen ist der Luftgehalt ein normaler.

Abdomen: Serosa glatt und spiegelnd; keine Beläge auf den Darmschlingen. Darm ohne Besonderheiten, ebenso Magen; bei einigen Tieren war das Rektum stark dilatiert und mit Kot angefüllt; in einem Falle war der Magen enorm aufgetrieben.

Leber, Milz, Nieren: ohne besonderen Befund; einige Male waren diese Organe etwas vergrößert, ihre Zeichnung undeutlich, besonders bei der Leber waren die venösen Gefäße strotzend gefüllt; in diesen Fällen war im Abdomen meist etwas freie, seröse, nicht getrübte Flüssigkeit.

Blase oft gefüllt, in vielen Fällen aber auch leer; die Schleimhaut war sehr anämisch, die Blutgefäße kaum mit Blut gefüllt. Ihr Inhalt, wo solcher vorhanden war, ließ keine Veränderungen erkennen.

Im retoperitonealen Raum befand sich einige Male ein paar Tropfen Cruor oder seröse Flüssigkeit; die Aorta war in verschiedener Höhe zwischen dem Ursprunge der Art. meseraic. inf. und der Bifurkation mit Katgut unterbunden; dieser Faden lag noch fest und war nicht resorbiert. Nach Herausnahme des Gefäßes gelingt die Sondierung von beiden Enden nur bis zur Ligaturstelle, ebenso gelangt eingespritzte Flüssigkeit nicht über diese hinaus. Die übrigen Gefäße, sowie der linke Ureter sind völlig unversehrt.

Bei vorheriger Injektion des Gefäßsystems von der Carotis oder der Brustaorta aus ergaben sich hinsichtlich der Unterbindung die gleichen Verhältnisse. Stärker als wie bei Controlltieren war die Füllung in den beiden Mammariae internae und epigastricae inf. sowie in den paarigen Vertebralgefäßen, welche dicht neben der Ligaturstelle liegen; aber auch hier ist es nicht gelungen die Injektionsmasse während des ganzen Verlaufes der Gefäße aufzufinden.

Das Blut in dem Zwischenstück zwischen den beiden Katgutfäden war flüssig und in seinem Äußern in nichts von dem andern des gleichen Tieres zu unterscheiden; auch die Gefäßwände ließen makroskopisch keine Veränderungen erkennen.

II. Aortenunterbindung bei Katzen.

10 Exemplare dieser Tiergattung dienten zu Versuchen; 4 mal betrat ich den intraperitonealen Weg, in den anderen 6 Fällen kam die diaperitoneale Methode zur Anwendung; unter diesen so operierten Tieren befand sich ein Kater; keines der Weibchen befand sich in gravidem Zustande.

Die Technik der Unterbindung ist genau die gleiche wie sie vorhin beschrieben wurde; nur ist bei diesen Tieren eine besondere Vorsicht geboten, auf daß sie sich nicht die äußere Wunde aufreißen. Zu dem Zwecke nähte ich die Bauchdecken mit eng aneinander liegenden Seidenknopfnähten und bestrich sie zuletzt noch mit einer Styraxsalbe in dicker Schicht; schon allein der Geruch ist den Tieren so widerwärtig, daß sie dann die Wunde in Ruhe lassen.

Sie alle boten nach dem Erwachen aus der Narkose das gleiche Krankheitsbild dar, welches dem vorhin beschriebenen durchaus ähnlich war, wenn es auch in manchen Punkten gewisse Abweichungen zeigte.

Zunächst gingen die Lähmungserscheinungen der hinteren Extremitäten viel schneller zurück; die Tiere konnten schon in den ersten paar Stunden die Beine aktiv etwas bewegen, wenn auch die eigentliche Kraft in ihnen noch fehlte. Erst gewöhnlich am andern Tage benutzten sie ihre Hinterbeine wieder zum Gehen; der Gang war ein mühsamer und watschelnder, dabei knicken die Beine oft ein; auch passierte es gelegentlich, daß sie ataktische Bewegungen ausführten. Die Sensibilität kehrte auch in ein paar Stunden wieder, blieb aber dauernd herabgesetzt. Gröbere Temperaturdifferenzen fehlten völlig; auch habe ich nie Störungen von Blase und Darm beobachtet, im Gegenteil, ihr Lager war stets rein, und beim Aufheben des Tieres floß kein Urin ab; ebenso waren die äußeren Genitalien bei den Katzen geschlossen, während bei dem einzigen Kater sich selbst bei elektrischer Reizung des Penis eine Erektion nicht mehr erzielen ließ.

Der Puls in der Carotis war etwas gespannter, in der Femoralis trat er erst am anderen Tage ganz gering auf; Vergleichskurven mit dem Sphygmographen ließen die Differenz deutlich erkennen. Die bloßgelegte Femoralis spritzte nicht beim Anschneiden, sondern entleerte nur ein paar Tropfen Blut bei jeder Systole.

Im allgemeinen aber gingen die Tiere in etwa 3—4 Tagen nach der Unterbindung ein, nachdem sie schon vorher sich ganz ruhig in eine Ecke des Käfigs gelegt hatten; sie berührten die vorgesetzte Nahrung nicht mehr und wimmerten sehr.

Die Sektion, möglicht rasch nach dem Tode vorgenommen, ließ am und im

Schädel, sowie im übrigen Zentralnervensystem makroskopisch nachweisbare Veränderungen vermissen; allein auffällig war die große Blässe dieser Organe.

Brust: Konstant fand sich in beiden Unterlappen der Lungen ein reicher Gehalt an Saft, welcher auf gelinden Druck schaumig hervorquoll; die oberen Partien waren lufthaltig, das Gewebe dort aber ziemlich derb mit ausgesprochener brauner Induration; stellenweise auch hämorrhagische Infarkte.

Das Herz war in allen Fällen vergrößert und zwar hauptsächlich der linke Ventrikel; in diesem war jedesmal Cruor vorhanden, durch welchen es mehr oder minder angefüllt war, während das ganze rechte Herz in fest kontrahiertem Zustande sich befand. Die Muskulatur des linken Ventrikels war weich und schlaff, die des rechten etwas hypertrophisch, ihre Dickenverhältnisse waren etwa wie 1 : 2,5—3 die Vorhöfe und Herzohre sowie der Klappenapparat an den arteriellen und venösen Ostien waren intakt.

Bauch: Peritoneum glatt und spiegelnd; Intestina ohne pathologischen Befund. Nieren und Milz meist unverändert, erstere in 2 Fällen entzündlich verändert. Leber etwas vergrößert; acinöse Zeichnung sehr deutlich; das Zentrum der Acini springt deutlich hervor; das ganze Organ ist sehr hyperämisch. Genitalien ohne Befund; Blase enthält etwas klare, gelbliche Flüssigkeit, Mucosa völlig normal.

Die Aorta war in verschiedener Höhe zwischen der Teilungsstelle und dem Abgange der Art. mesenteric. inf. mit einem Katgutfaden unterbunden und völlig durch einen frischen Thrombus verschlossen bis zum Abgange des zuletzt genannten Gefäßes; im peripheren Ende war das Lumen bis kurz vor die Bifurkationsstelle thrombosiert; in dem abgeschnürten Mittelstücke zwischen den Ligaturstellen befand sich noch flüssiges Blut; die Gefäßwände waren makroskopisch nicht verändert.

Bei den Tieren, bei welchen die Injektion des Gefäßsystems vorher vorgenommen war, fand sich diese Masse ziemlich zahlreich wieder in den Bahnen der Mammaria int. und epigastrica inf. jeder Seite, den lumbalen Arterien an der Ligaturstelle und den letzten Verästelungen der Haemorrhoidalis sup. und media, also indirekt der Art. meseraica inf. und der iliaca interna.

Erwähnen muß ich hiervon gesondert einen Fall, wo es mir gelang, bei der diaperitonealen Methode das Tier am Leben zu erhalten.

Fall 9. Ausgewachsene, schwere Katze mit scheckigem Fell.

17. IV. 6 Uhr p. m. Mediane Laparotomie in Chloroform-Äthernarkose; Zurückhalten der Därme, Genitalien und der Blase; Eröffnung des retroperitonealen Raumes, Isolierung der Aorta und Ligatur mit Katgut; der obere Faden wird etwa 1 cm unterhalb des Ursprunges der Art. mesenteric. inf. gelegt, der untere kurz vor der Bifurkation geknüpft. Schluß des Schlitzes im hinteren Blatte des Peritoneums durch fortlaufende Katgutnaht; typische Etagennaht der Bauchwunde; Dauer der Operation 20 Minuten.

6 Uhr 30 Min. Tier erwacht aus der Narkose und zieht

6 Uhr 35 Min. spontan das rechte Bein etwas an.

6 Uhr 45 Min. bewegt es etwas beide Hinterfüße.

6 Uhr 50 Min. Tier schleppt sich auf den Vorderfüßen weiter, wobei es die hintern als Stütze gebraucht; beim Aufheben des Tieres geht kein Urin oder Kot ab.

7 Uhr 5 Min. Tier setzt sich auf seine Hinterbeine und spielt; in den beiden Femoralis deutliche Pulsation zu fühlen.

18. IV. Tier ist ziemlich munter; beim Anfassen geht es auf allen 4 Beinen vorwärts; Temperatur in der Achselhöhle und Weiche sind nicht verschieden.

19. IV. Tier frißt und springt wieder im Käfig herum.

20. IV. Völlige normale Beweglichkeit der Extremitäten; keine gröberen sensiblen Störungen mehr.

28. IV. Das Tier springt in einem unbewachten Augenblick vom Boden durch ein etwa $^3/_4$ m über ihm befindliches, offenstehendes Fenster und entläuft.

In den nächsten Tagen wird es noch mehrmals in der Nähe des Stalles beobachtet, bis es endlich vom Hunger getrieben am

10. V. wieder eingefangen wird; es ist sehr heruntergekommen. Objektiv besteht eine Verbreiterung der Herzdämpfung besonders nach links; Spitzenstoß hebend und verbreitert; Verstärkung des 2. Aortentones; 2. Ton an der Pulmonalis akzentuiert. Das Tier befand sich in der Folgezeit sehr wohl und wurde am 28. VIII, also 4 Monate 11 Tage nach der Unterbindung durch Chloroform getötet, darauf wurde sofort das Gefäßsystem mit flüssigem Zinnoberwachs injiziert.

Sektion: Am Schädel sind keine Veränderungen. Das gesamte Zentralnervensystem ist makroskopisch unverändert.

Brust: Lungen intakt; alle exzidierten Stückchen schwimmen in Wasser; abnormer Saftgehalt nirgends zu finden; Gewebe weich und lufthaltig; einzelne Hilusdrüsen verkalkt; in der rechten Spitze ein etwa kirschkerngroßer, verkalkter Herd.

Herz ist stark hypertrophiert und zwar besonders der linke Ventrikel, aber auch in etwas geringerem Grade der rechte. Die Kammern sind leer und fest kontrahiert, in beiden Vorhöfen, die nur mäßig hypertrophisch sind, etwas flüssiges Blut; Herzohre ohne Besonderheiten. Klappenapparat überall intakt; die Chordae tendineae des linken Ventrikels sehr mächtig entwickelt; ebenso der „Aortenzipfel" der Mitralis. Muskulatur in beiden Kammern trabekulär angeordnet, in einzeln sehr starken Bündeln in das Lumen vorspringend. Myokard sehr kräftig entwickelt, weist selbst mikroskopisch keine Herderkrankungen auf; es hat eine frische Farbe, ebenso das Endokard. Dicke des linken Ventrikels 9 mm, des rechten 6,5 mm. Höhe des linken 13 mm, Höhe des rechten 10,5 mm.

Bauch: Völlig normale Verhältnisse; kein Ascites, keine Stauungserscheinungen an Leber, Milz und Nieren.

Aorta 11 mm oberhalb der Bifurkation doppelt ligiert, weist im zentralen und peripheren Abschnitte je einen Thrombus, welcher organisiert ist, auf; das Mittelstück zwischen den beiden Unterbindungsstellen ist vollständig obliteriert. Die Sondierung des Gefäßes gelingt nicht; auch fließt keine Flüssigkeit hindurch.

Über die kollateralen Bahnen wird später berichtet.

III. Aortenunterbindung bei Hunden.

Bei dieser Tiergattung lassen sich sehr leicht die Verhältnisse der Aortenunterbindung an größeren Exemplaren studieren. Demgemäß führte ich die Ligatur aus bei 2 Doggen, 1 großen Bastardhund (Kreuzung von Jagd- und Schäferhund), 1 weiblichen Spitze, 3 Ziehhunden und einer Jagdhündin; es wurde 5 mal der diaperitoneale Weg beschritten; in den andern Fällen gelangte die retroperitoneale Methode zur Anwendung. Am Leben

blieb nur der eine Bastardhund, aber auch dieser mußte bereits nach 8 Tagen aus einem andern Grunde getötet werden.

Fall 10. 20. IV. 3 Uhr p. m. Laparotomie eines 18 kg schweren Hundes unter Narkose mit dem Billrothschen Gemisch nach vorheriger Injektion von 0,05 Mph. und 0,01 Atropin. Typische Operation wie vorhin beschrieben; doppelte Ligatur der Aorta etwa in der Mitte zwischen Bifurkation und des Ursprunges der Art. mesenterica inf.; Vollendung der Operation wie oben ausführlich beschrieben. Nach Schluß der Hautwunde durch Seidenknopfnähte werden noch eine Reihe Aluminiumbronzefäden eigens eingelegt, fest geknüpft und mit den Stacheln nach außen stehen gelassen, um das Abbeißen zu verhindern; darüber wurde noch in dicker Lage Styraxsalbe gelegt. Dauer der Operation 25 Minuten.

3 Uhr 50 Min. Tier ist aus der Narkose erwacht; hintere Extremitäten gelähmt; Sensibilität nicht vorhanden; in der Femoralis keine Pulsation; Temperaturdifferenzen zwischen den vorderen und hinteren Extremitäten nicht ausgesprochen.

4 Uhr 15 Min. Tier ist ganz wach; Puls in der Carotis gespannt, hart; in der Femoralis fehlt er; Tier macht einige kurze zuckende Bewegungen mit dem rechten Hinterfuß; beim Aufheben fließt weder Kot noch Urin ab; Erektion erloschen.

7 Uhr 30 Min. Keine Pulsation in der Femoralis; Tier geht etwas auf den Vorderbeinen umher und zieht die Hinterbeine nach.

21. IV. 1906. Das Lager des Tieres ist nicht beschmutzt; es sitzt ruhig in einer Ecke auf den Hinterbeinen, geht auch etwas herum, wobei es diese als Stütze benutzt; erst gegen Abend ist es ganz munter und frißt.

22. IV. Tier bewegt spontan seine hinteren Extremitäten; auf sensible Reize an diesen reagiert es; sitzt aber meist noch immer; erst abends ist in der Femoralis geringe Pulsation zu fühlen.

23. IV. Normale Pulsation in der Femoralis.

24. IV. Tier macht die ersten Gehversuche; dabei tritt es etwas unbeholfen und ängstlich auf.

25. IV. Gang noch etwas schwach, aber schon sicherer; es wird die erste kräftige Erektion des Penis beobachtet.

27. IV. Tier geht munter im Stalle einher, kann auch schon wieder 35 cm hochspringen. Die Herzdämpfung ist verbreitert, der Spitzenstoß verlagert; 2. Aortenton verschärft; geringe Verbreiterung der Herzdämpfung nach rechts.

28. IV. Hund hat sich in der Nacht die Wunde aufgerissen und sitzt ruhig in einer Ecke; es liegt eine Darmschlinge vor, welche stark verunreinigt und hyperämisch ist; daher wird das Tier mit Chloroform sofort getötet und das Gefäßsystem injiziert. Lebensdauer nach der Ligatur der Aorta 7 Tage 19 Stunden.

Sektion: Über die Kollateralbahnen wird später berichtet.

Schädel: Gehirn und Rückenmark unverändert.

Brust: Lungen weisen keine Veränderungen auf, sind in allen Partien lufthaltig.

Herz stark hypertrophisch, besonders der linke Ventrikel; er ist gut kontrahiert und enthält einige Tropfen flüssigen Blutes. Linker Vorhof ent-

hält einige ccm Blut; rechter Ventrikel auch etwas hypertrophisch, ist leer und fest kontrahiert; rechter Vorhof leer. Klappenapparat im Herzen wie an den abgehenden Gefäßen intakt; Endokard spiegelnd und glänzend. Die Herzmuskulatur ist von frischer braunroter Farbe, ohne Herderkrankungen, am rechten Ventrikel 10 mm breit, am linken 12,6 mm. Herzohre ohne Besonderheiten. Coronargefäße sehr kräftig entwickelt ohne Erkrankung der Intima sind für mitteldicke Sonde durchgängig.

Bauch: Im Abdomen reichlich Spreu und Schmutz; Serosa belegt; im kleinen Becken einige ccm Eiter und übelriechende Flüssigkeit. Das Colon transversum ist stark hyperämisch, die Serosa dort mit zahlreichen fibrinösen Auflagerungen bedeckt. Leber, Milz, Nieren ohne Besonderheiten.

Die Aorta ist 3 cm oberhalb der Bifurkation doppelt ligiert, und hat im zentralen und pheripheren Stumpfe je einen Thrombus; das Mittelstück zwischen den beiden Ligaturstellen ist von einem blutreichen, weichen Gewebe eingenommen und obliteriert; die Sondierung des Gefäßes gelingt nur bis zur Ligaturstelle.

Die übrigen 7 Tiere boten im allgemeinen das schon so oft beschriebene Bild dar, bestehend in völliger Paraplegie der Beine, Erloschensein der Sensibilität und der Pulsation in der Femoralis, während der Puls in der Carotis voll und kräftig war. Incontinentia alvi et urinae habe ich nie beobachtet, ebensowenig ein Klaffen der äußeren Genitalien bei den Hündinnen, dagegen bestand bei allen Rüden vollständige Impotenz. Unter wenig prägnanten Erscheinungen starben die Tiere alle durchschnittlich in 60—70 Stunden; die Lähmung blieb bis zum Tode bestehen, und wenn auch die Tiere sich oft mühsam herumschleppten, so war doch von einem eigentlichen Gehen oder Stehen keine Rede, sie lagen vielmehr still in einer Ecke und jammerten viel. Temperaturdifferenzen zwischen Weiche und Achsel wurden selbst sub finem vitae nicht beobachtet.

Die Sektion lieferte im allgemeinen folgendes Ergebnis.

Schädel: Zentralnervensystem einschließlich des Rückenmarks ohne besonderen Befund; die Teile sind nur etwas anämisch.

Brust: Herz stark dilatiert, besonders der linke Ventrikel; er enthält etwas Cruor. Klappenapparat intakt; Vorhof ebenfalls erweitert und mit Blut angefüllt. Rechter Ventrikel mäßig ausgedehnt, aber leer, Vorhof und Herzohre ohne Besonderheiten. Linker Ventrikel gut doppelt so dick in seiner Wandung wie der rechte, Endo- und Myokard ohne Veränderungen. Coronargefäße meist unverändert. Im Perikard einmal mäßige Exsudation.

Lungen enthalten in ihren unteren Partien einen stark vermehrten Saftgehalt, während die Luft dort fast ganz entwichen ist, in den oberen Partien ist das Gewebe derb und hart mit deutlich ausgesprochener Induration; Luftgehalt in normaler Weise vorhanden; Gefäße und Bronchen sind ohne Besonderheiten; jedoch wölben sich die Venen in die Alveolen vor und sind stark geschlängelt.

Bauch: Serosa der Därme glatt und spiegelnd; Intestinaltraktus in wechselnder Menge angefüllt. Blase gefüllt mit klarem Inhalte; nur einmal enthielt sie etwas blutigen Urin.

Leber hat deutliche acinöse Zeichnung; Zentrum der Acini prominent; das ganze Organ ist sehr hyperämisch.

Milz etwas vergrößert; Follikel undeutlich; Saftgehalt vermehrt.

Nieren etwas geschwollen; Rinde intakt; Kapsel leicht abziehbar ohne Substanzverluste. Blutgehalt beider Nieren etwas vermehrt. Einige Male war im Abdomen etwas freie seröse Flüssigkeit vorhanden, aber auch hierbei war das Peritoneum vollständig frei; in diesen Fällen waren die Stauungserscheinungen an Leber, Milz und Nieren besonders stark ausgeprägt.

Die Aorta ist in verschiedener Höhe unterhalb des Abganges der Art. mesenterica. inf. doppelt ligiert; beide Gefäßenden sind durch einen weißen Thrombus verschlossen; das Mittelstück zwischen den beiden Ligaturen enthält noch flüssiges Blut; die Sondierung der Aorta gelingt in jeder Richtung nur bis zur Unterbindungsstelle; die Intima des Gefäßes läßt keine pathologische Veränderungen erkennen.

Zusammenfassung.

Die Ergebnisse meiner Experimente stimmen im großen und ganzen mit denjenigen der andern Autoren überein; aber es lassen sich doch aus ihnen noch weitgehende Schlüsse ziehen. Daß in letzter Linie der Tod bei der Aortenunterbindung durch Erlahmen der Herzkraft erfolgt, dürfte wohl aus den Symptomen zu Lebzeiten, wie besonders auch aus den Ergebnissen der Obduktion gefolgert werden; und wenn ganz vereinzelt einige Tiere den Eingriff überstehen, so hat eben in diesen Fällen das Herz die kolossale Mehrbelastung seiner Arbeitskraft ertragen und überwunden. Finden wir doch hierbei eine ganz enorme konzentrische Hypertrophie seiner Muskulatur, welche trabekulär angeordnet ist, den richtigen Typus des „Balkenherzens" bei körperlich schwer arbeitenden Menschen. Erlahmt aber das Herz, so liefert die Sektion in ununterbrochener Kette die Beweise für die Herzinsuffizienz: Dilatation beider Ventrikel, besonders des linken, beginnende Hypertrophie des Myokard, Lungenödem, Induration und Infarkte der Lungen, Stauungserscheinungen in den großen Unterleibsdrüsen, ja bisweilen freies Transsudat im Abdomen. Diese Veränderungen mit den Erscheinungen zu Lebzeiten, die hauptsächlich in der Änderung des Pulscharakters bestehen, zusammengenommen, ergeben ein erdrückendes Beweismaterial.

Kritische Bewertung der einzelnen Fälle.

Sehen wir uns auch darauf hin die in der Literatur veröffentlichten Fälle einmal etwas genauer an. Zwar sind bislang 15 Fälle beschrieben, doch scheiden mehrere davon aus; zunächst einmal selbstverständlich diejenigen, wo das Gefäß in der Tat gar nicht ligiert, sondern durch den Faden nur stenosiert war; hier hatte der Chirurg nur Verhältnisse geschaffen, die sich am besten mit einer

Stenose der Aorta, sie sei nun kongenital oder erworben, vergleichen lassen; hierzu gehören die drei Fälle von Keen, Tillaux und Morris; weiterhin sind wegen des mangelhaften Krankheitsberichtes und der unvollständigen Sektion die beiden Publikationen von Sout und Watson nicht zu verwenden. Wir werden daher gut tun, in Zukunft nur mehr 12 Unterbindungen der Bauchaorta als bislang sicher ausgeführt anzuerkennen, und nur 10 von diesen zur Klärung etwa strittiger Verhältnisse zu benutzen. Diese Fälle sind (s. Tabelle S. 246 u. 247).

Blutdruckmessung.

Zu dem gleichen Ergebnis gelangen wir, wenn wir uns die Kreislaufverhältnisse vor Augen führen, besonders die Schwankungen des Blutdruckes und der Pulsation. Auch hier ergeben sich gewaltige Unterschiede bei den einzeln Tiergattungen. Es unterliegt gar keinem Zweifel, daß bei Kaninchen im Momente der Ligatur der Blutdruck in der Femoralis auf 0 sinkt und sich auch nicht wieder erhebt; nach Kast[1]) soll für die ersten paar Sekunden eine geringe Steigerung in der Carotis die Regel bilden. Ganz anders verhalten sich Katzen und Hunde; auch hier fällt der Druck fast bis zur Abszisse herab (Kast), steigt aber sehr bald wieder und soll schon nach zwei Sekunden wieder seine ursprüngliche Höhe erreichen. Genauere Untersuchungen an einem größern Tiermaterial sind über diese Punkte von Sonnenburg[2]) angestellt worden. Bei Kompression der Aorta fällt der Blutdruck im zentralen Teile der Femoralis nur langsam, ohne jedoch völlig zur Abszisse herabzusteigen, und schnellt sofort bei Freigabe der Passage in der Aorta wieder zurück auf seine ursprüngliche Höhe. Bei Unterbindung des Gefäßes beobachtete er bei einem Hunde einen Abfall von 110 mm/Hg auf 66 mm. Dann aber begann er schon nach einer halben Minute wieder langsam sich zu heben, so daß schon nach 12 Minuten die Femoralis wieder pulsierte. Im peripheren Teile des Gefäßes zeichnete der Sphygmograph sofort Pulse auf; es hob sich auch sehr schnell der Blutdruck bis zur normalen Höhe; dabei wurde das von Pirogoff[3]) und Demme[4]) beschriebene periodische Auftreten des Pulses nicht beobachtet. Aber Katzen-

1) Kast, Deutsche Zeitschr. f. Chir., Bd. 12, H. 4/5
2) Sonnenburg, Zentralbl. f. Chir. 1876, Nr. 44.
3) Pirogoff, Dissertation. Dorpat 1835.
4) Demme, Arch. f. klin. Chir., Bd. 56.

Autor	Krankheit	Methode	Zeit des Todes nach der Operation	Todesursache nach Krankheitsverlauf und Sektion	Wo unterbunden	Besonderheiten
Cooper	Aneurysma der Iliaca communis sin.	Laparotomie	40 Stdn.	Peritonitis? Herzinsuffizienz.	1½ cm oberhalb der Bifurkation.	Nur Sektion des Abdomens.
James	Aneurysma der Femoralis sin.	„	4½ „	Ileus? Peritonitis? Kollaps, Nachblutung aus einem kleinen Gefäße, Herzinsuffizienz.	2 cm oberhalb der Bifurkation.	Denkbar schlechteste Technik bei der Laparotomie angewandt; diese kann den Tod beschleunigt haben.
Murray	Aneurysma der Femoralis dextr.	extraperitoneale	23 „	Keine Peritonitis; Herzinsuffizienz.	1½ cm oberhalb der Bifurkation.	Injektion des Gefäßsystems vor der Autopsie.
Monteiro	Aneurysma der Femoralis dextr.	Laparotomie	260 „	Keine Herzinsuffizienz; Nachblutung durch Arrosion der Aorta.	1 cm oberhalb der Bifurkation.	Zum ersten Male vollständige Sektion, das Herz hatte gesiegt, enorme Herzhypertrophie.
Sout	Aneurysma spurium der Femoralis dextra.	„	43 „	Unbestimmt; wahrscheinlich Kollaps, also Herzschwäche.	Dicht oberhalb der Bifurkation.	Mangelhafte Beobachtung und Sektion.
Guire	Aneurysma der Iliaca communis sin.	„	10½ „	Typische Herzinsuffizienz, Cyanose, Kollaps, Anurie.	Dicht unterhalb der Mesenteric. inf.	Die Aorta wurde versehentlich statt der Iliaca unterbunden, dabei wurde der linke Ureter mitgefaßt.

Watson	Aneurysma der Iliaca communis sin.	?	48 „	?	?	Es fehlt der Krankenbericht und das Ergebnis der Obduktion.
Stokes	Aneurysma der Iliaca communis sin. und ihrer Äste.	Laparotomie	12¾ „	Myodegeneration echter Herztod	1 cm oberhalb der Bifurkation.	Chloroformnachwirkung nicht ausgeschlossen.
Czerny	Schußverletzung der Femoralis sin.	„	26 „	Sepsis; Gasphlegmone; Anämie; Oedema pulmonum.	2½ cm oberhalb der Bifurkation	Die Aorta wurde versehentlich statt der Iliaca communis unterbunden; bei der Sektion Schaum im Herzen.
Czerny	Verletzung d. Art. renalis sin. bei einer Nephrektomie.	„	12 „	Anämie; Herztod.	Dicht unter dem Abgange der rechten Art. renalis.	Die Indikation zu der Ligatur wegen Blutung wird heute von den meisten Chirurgen bestritten.
Milton	Aneurysma der Aorta von der Art. renalis bis zur Bifurkation.	„	24 „	Herzinsuffizienz.	Dicht unter dem Abgange der Renalis.	In der Femoralis trat nach der Ligatur keine Pulsation mehr auf.
Körte	Aneurysma der Femoralis dextr.	„	1 „	Kollaps, also Herzinsuffizienz.	2½ cm oberhalb der Bifurkation.	Völlige Herzsektion! Anämie des Herzens und akute Dilatation.

stein[1]) hat selbst in Stunden nach der Aortenligatur die Pulsation der Femoralis vermißt; die angeschnittene Arterie träufelte zwar aus, aber es spritzte nicht aus ihr hervor, und das Manometer zeigte einen Druck an, wie er dem stehenden Blute entspricht. Diese Verhältnisse sind überaus wichtig und erheischen dringend eine Nachprüfung, denn solche enorme Schwankungen im Blutdrucke mit vikariierenden Einflüssen, wie sie die Narkose, die Laparotomie und die Erregung des Splanchnicus bei der Unterbindung nun einmal darstellen, erklären zu wollen, geht doch nicht recht an. Aus dem Widerstreit dieser Ansichten gehen auch die verschiedenen Angaben über Temperaturabfall- und Differenzen hervor, die sich bei Messung der Eigenwärme in den vordern und hintern Extremitäten ergeben sollen. Ich verzichte auf die ausführliche Wiedergabe dieser Zahlen, welche aus dem Tierexperiment gewonnen sind; beim Menschen will Stokes[2]) die Wiederkehr des Pulses in der Femoralis nach 10 Stunden beobachtet haben; Guire[3]) erklärt daraus den Abfall der Temperatur in den Beinen bis zu 35,5°, ja sogar 27° C.

In den oben beschriebenen Experimenten habe ich nun auch bei den verschiedenen Tiergattungen die Prüfung des Blutdruckes vorgenommen; ich bediente mich des Kymographium von Ludwig, mit welchem der Druck der Femoralis und Carotis des Tieres zu verschiedenen Zeiten gemessen wurde. Die so erhaltenen Zahlen bekommen erst dann Wert, wenn man sie mit denen vergleicht, welche an Vergleichstieren, denen die Aorta nicht unterbunden war, gewonnen sind. So ergibt sich für

Kaninchen:	Druck in der	Carotis	70—90 mm/Hg;
	„ „ „	Femoralis	85—105 „ „
Katze:	„ „ „	Carotis	90—125 „ „
	„ „ „	Femoralis	100—115 „ „
Hund:	„ „ „	Carotis	130—190 „ „
	„ „ „	Femoralis	135—200 „ „

als Mittelwerte.

Da ich die Technik dieser Untersuchungen als bekannt voraussetzen muß, lasse ich nur die Ergebnisse an einigen markanten Beispielen der verschiedenen Tiergruppen folgen.

---

1) Katzenstein, Arch. f. klin. Chir., Bd. 76, 3.
2) Stokes, Dublin Quarterly Journal, 1869, Bd. 48.
3) Guire, Americ. journal of the medic. scienc. 1868, Bd. 58.

Fall 7. Großes schwarzes Kaninchen. Freilegung der l. Femoralis und der rechten Carotis. Unterbindung der Aorta.

Blutdr. d. narkot. Tieres v. d. Aortenlig. in d. Fem. 80 mm/Hg;
in d. Carotis 85 mm/Hg
„ „ „ „ bei „ „ „ „ „ 3 mm/Hg;
in d. „ 94 „
„ „ erwacht. „ 1 Stde. nach d. Aortenlig. in d. Fem. 5 mm/Hg;
in d. Carotis 90 „
„ „ „ „ 2 „ „ „ „ „ „ 8 mm/Hg;
in d. Carotis 90 „
„ „ „ „ 10 „ „ „ „ „ „ 10 mm/Hg;
in d. Carotis 89 „
Tier stirbt darauf; Sektion: Dilatatio cordis.

Fall 15. Ausgewachsene Tigerkatze. Anordnung des Versuchs wie oben.

Blutdr. d. narkot. Tieres vor d. Unterbindg. in d. Fem. 105 mm/Hg;
in d. Carotis 90 mm/Hg
„ „ „ „ während d. „ „ „ „ 2 mm/Hg;
in d. Carotis 120 „
„ „ erwachten „ 1 Std. n. d. „ „ „ „ 10 mm/Hg;
in d. Carotis 105 „
„ „ „ „ 5 „ „ „ „ „ „ „ 18 mm/Hg;
in d. Carotis 100 „
„ „ „ „ 10 „ „ „ „ „ „ „ 20 mm/Hg;
in d. Carotis 95 „
„ „ „ „ 24 „ „ „ „ „ „ „ 35 mm/Hg;
in d. Carotis 96 „

Fall 8. Ausgewachsene männliche Dogge, etwa 30 kg schwer. Versuchsanordnung wie oben.

Blutdr. d. narkot. Tieres vor der Ligat. in d. Femor. 160 mm/Hg;
in d. Carotis 155 mm/Hg
„ „ „ „ im Moment d. „ „ „ „ 12 mm/Hg;
in d. Carotis 183 „
„ „ erwachten „ 1 Std. n. d. „ „ „ „ 30 mm/Hg;
in d. Carotis 167 „
„ „ „ „ 5 „ „ „ „ „ „ „ 48 mm/Hg;
in d. Carotis 160 „
„ „ „ „ 10 „ „ „ „ „ „ „ 95 mm/Hg;
in d. Carotis 155 „
„ „ „ „ 18 „ „ „ „ „ „ „ 105 mm/Hg;
in d. Carotis 158 „
„ „ „ „ 22 „ „ „ „ „ „ „ 118 mm/Hg;
in d. Carotis 157 „

Diese Zahlen sind natürlich innerhalb gewisser Grenzen individuellen Schwankungen unterworfen; sie lehren nur das eine, daß

nach der Aortenligatur, wenn überhaupt, so erst in Stunden oder gar Tagen, die Pulsation der Femoralis sich einstellt, daß der Druck fast bis zur Abszisse sinkt und sich nur sehr langsam erst wieder erhebt. Alle diese Tatsachen sind zur Beurteilung der enormen Herzarbeit von größter Wichtigkeit; denn wozu in aller Welt soll die Druckdifferenz von 148 mm/Hg gebraucht worden sein, wenn nicht zur Überwindung großer Widerstände. Und diese liegen in den Bahnen des sich jetzt eröffnenden Kollateralkreislaufes. Hieraus allein geht schon hervor, daß es nicht große arterielle Anastomosen sind, sondern in letzter Linie Gefäße allerkleinsten Kalibers; nur die Kapillaren setzen solchen Widerstand entgegen, nicht etwa schon präformierte Arterien. Am besten und übersichtlichsten macht man sich diese Verhältnisse durch Injektion des Gefäßsystems am Kadaver klar; wir können, wie das schon mehrfach geschehen ist, auch mit Erfolg heute uns des Durchleuchtungsverfahrens im Röntgenkabinett bedienen, wenn wir der Injektionsmasse eine diese Strahlen absorbierende Substanz zusetzen, so z. B. etwa Zinnober oder Wismut; Katzenstein hat seiner Arbeit einige treffliche Aktinogramme hinzugefügt, wo man sehr deutlich neben dem Schatten der Knochen auch denjenigen des injizierten Gefäßsystems und seiner feinsten Anastomosen sieht. Heute wissen wir, daß mehrere Bahnen in Betracht kommen, welche das Blut nach Ligatur der Bauchaorta fortleiten. Schon Scarpa[1]), der die Technik der Injektion lehrte und Hodgson[2]) sprechen als die hauptsächlichsten Bahnen die Verbindungen zwischen den Mammariae internae und den Epigastricae infer. in Nabelhöhe an; dann zeigte Porta[3]), daß ein ungemein zahlreiches und feines Anastomosennetz sich bisweilen zwischen den Stümpfen der durchschnittenen Aorta ausbilden kann, indem die Vasa vasorum dilatiert werden und aus ihrem Endothel durch Wucherung junge Kapillaren entstehen (vergl. Fig. 1). Kast[4]) fand die Bahnen sehr gut ausgeprägt zwischen der Spermatica interna und der Hypo- und Epigastrica beziehungsweise ihren letzten Verzweigungen; weiter zeigte sich ein reiches Anastomosennetz zwischen den der Unterbindungsstelle benachbarten Lumbalgefäßen, als auch noch besonders zwischen den letzten Ausläufern der Art. circumflexa ileum profunda und den an den untern Lendenwirbeln

1) Scarpa, Die Pulsadergeschwülste. Zürich 1808.

2) Hodgson, Von den Krankheiten der Arterien und Venen mit besonderer Berücksichtigung der Aneurysmen. Hannover 1817.

3) Porta, Mailand 1845.

4) Kast, Deutsche Zeitschr. f. Chir., Bd. 12, H. 4/5.

gelegenen Arterien, welche die Knochen und das Zentralnervensystem versorgen. Sehr beachtenswert sind die von Körte[1]), in seinem Falle beim Menschen entdeckten kapillaren Anastomosen zwischen der Mesenterica infer. und der Iliaca inter. beziehungsweise den diesen Gefäßen entspringenden oberen, mittleren und

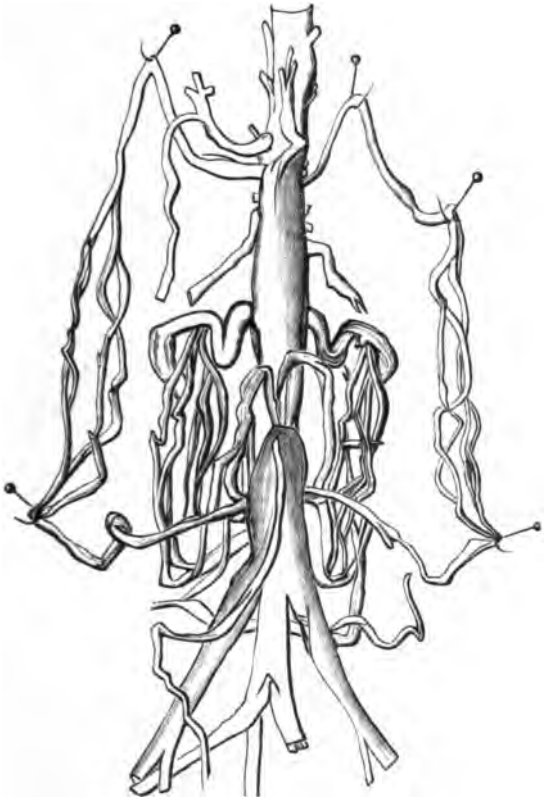

Fig. 1.

Anastomosen zwischen den Stümpfen der ligierten Aorta nach Porta beim Hunde.

unteren Hämorrhoidalarterien. Dagegen sind Pirogoffs[2]) Vermutungen, wonach sich auch zwischen der Art. meseraica sup. und inf. sofort reichliche arterielle Anastomosen entwickeln sollen, so daß er zur Verbesserung der Resultate die Aortenligatur zwischen diesen

1) Körte, Deutsche med. Wochenschr. 1900, Nr. 45.
2) Pirogoff, Dissertation. Dorpat 1835.

beiden Arterien empfahl, von Litten[1]) als völlig falsch auf experimentellem Wege widerlegt worden. Man sieht also, daß es mehrere Wege gibt, auf welchen das Blut nach Unterbindung der Aorta fortgeleitet wird; bei Hunden ist eine weitere Bahn noch vorhanden zwischen der oberhalb der Nierenarterie entspringenden Art. phrenico-abdominalis und den letzten Ästen der ileo-lumbalis.

Fig. 2.

Anastomosen der Art. mammaria interna und epigastrica inf. nach Unterbindung der Aorta beim Hunde.

Es ist mir nun, wie allen andern Untersuchern, niemals gelungen, selbst bei peinlichster Präparation direkte arterielle Anastomosen zwischen den oben genannten Gefäßen aufzudecken, sondern ich fand stets nur ein ungemein zartes, aber dafür sehr reichhaltiges Netz von kapillaren Anastomosen, welche besonders schön im Durchleuchtungsbilde zutage traten. (Vgl. Figur 2, 3). Daher muß man wohl mit vollem Recht nach den Ergebnissen der Blutdruckunter-

1) Litten, Virchows Arch., Bd. 63.

suchung und bei den vorliegenden Tatsachen der Durchleuchtung und Blutgefäßpräparation, als die letzten Ausgleichswege die zahlreichen Kapillaren ansprechen, welche zwischen den oben aufgezählten größeren Arterien eingeschaltet sind; da diese wegen der Enge der Strombahn einen ungeheuer großen Widerstand entgegensetzen, so wird der größte Teil des Blutdruckes zur Eröffnung dieser kapillären Bahnen benutzt, daher sinkt auch der Druck in der Femoralis so gewaltig, daher spritzt auch die angeschnittene Arterie nicht mehr. Diesen Widerstand muß aber das Herz zu

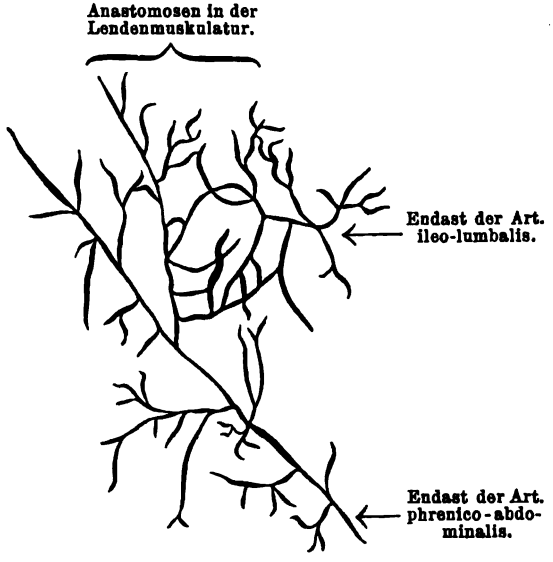

Fig. 3.

Anastomosen der Art. ileo-lumbalis und der Art. phrenico-abdominalis nach Unterbindung der Aorta beim Hunde.

überwinden trachten, eine gewaltige Steigerung seiner Arbeitskraft ist also die unausbleibliche Folge; dieser Forderung kann aber naturgemäß nur ein völlig gesundes Organ gerecht werden, und so finden wir denn eine gewaltige, kompensatorische Hypertrophie oder, falls die Herzkraft eher erlahmt, eine ebenso beträchtliche Dilatation. Ich kann mich daher nicht einverstanden erklären mit der allgemeinen Gültigkeit des von Kast[1]) aufgestellten Satzes, wonach alle Tiere mit schwachentwickelten epigastrischen Gefäßen und

1) Kast, Deutsche Zeitschr. f. Chir., Bd. 12, 4/5.

dünnen Bauchdecken die Aortenligatur schlecht ertragen; nicht auf diese Gefäße kommt es an, sondern einzig und allein auf das Herz, ob es genug Reservekraft besitzt, der akuten Drucksteigerung zu begegnen, oder ob es vorzeitig erlahmt und dilatiert wird.

Ursache der Lähmungen.

Diese Auseinandersetzungen führen mich zum letzten Punkte in der Reihe der Symptome, welche uns nach Unterbindung der Aorta ins Gesicht fallen; um es gleich vorweg zu nehmen, auch diese sind die Folgen der Überlastung des Herzens, wenigstens in den ersten Stunden.

In seinem Buche: „Elementorum Myelogiae spezimen" beschrieb 1667 Nicolaus Stenon[1]), daß die Beweglichkeit der hinteren Extremitäten bei Tieren aufhöre, wenn man die Aorta abdominalis zuschnüre, daß sie aber sehr schnell wiederkehre, wenn der Faden rechtzeitig wieder aufgeknüpft werde. Ob die unter dem Namen des Stenonschen Versuches bekannte Erscheinung wirklich zuerst von diesem Manne beobachtet wurde, wird jetzt mit Recht bezweifelt; Albrecht v. Haller[2]) weist die Ehre der Entdeckung durch das Experiment Johann Swammerdan[3]) zu; genug, die Tatsache ist allen Physiologen wohlbekannt, daß der motorische Muskel nach Unterbindung der zuführenden Arterie gelähmt wird; über die Ursachen dieser Lähmung und ihren Sitz hat lange ein erbitterter Streit getobt. Zuerst dachte man an eine zentrale Ursache im Rückenmarke selbst; es sollten die vertebralen Ästchen mit ligiert und so das Rückenmark selbst anämisch werden. César le Gallois[4]) durchschnitt in verschiedener Höhe das Brust- und Lendenmark bei Tieren, welchen vorher er in der gleichen Sitzung die Aorta unterband, dabei blieben die Zuckungen natürlich in den Extremitäten aus; aber der Schluß, daß es sich um einen zentralen Sitz handle, ist ganz falsch, da ja auch bei peripherer Lähmung die gleiche Erscheinung auftreten muß. Auch Pirogoff[5]) neigte noch dieser Ansicht zu, die durch die elektrischen Reizungsversuche

1) Stenon, Elementorum myelogiae specimen, cui accedant canis carchariae dissectuy caput et dissectus piscis ex genere canum. Amatelodamiae 1667.

2) v. Hallier, Element. physiologicae corporis humani. Lausanne 1762.

3) Swammerdami, Tractatu de respirativy. Lugdani Batavorum 1667.

4) César le Gallois, Oeuvres de César le Gallois, avec de notes de Monsieur Pariset. Tome I. Expériences sur le principe de la vie. Paris 1834.

5) Pirogoff, Dissertation. Dorpat 1835.

von Schiffer[1]) scheinbar neue Nahrung erhielt; sogar Weil[2]) sprach noch von einer rasch nach der Aortenunterbindung auftretenden sekundären Degeneration in den peripheren Nerven, welche ihre Ursache in der Anämie des Rückenmarkes habe; Schiff[3]) kam auf Grund direkter Reizungsversuche zu ähnlichen Resultaten. Cooper[4]) und Kast[5]) neigen zur Annahme einer ischämischen Paraplegie, bedingt durch das unvermeidliche Mitfassen sympathischer Fasern bei der Unterbindung und der Zerrung einzelner Ganglien.

Sehr widersprechend sind ferner die Ergebnisse der histologischen Untersuchung. Ehrlich und Brieger[6]) fanden schon schwere Veränderungen in der Medulla nach bloßer Umstechung der Aorta ohne vorherige Präparation des Gefäßes; nach Verlauf von $^1/_2$—$^3/_4$ Stunden gingen diese Erscheinungen, ebenso auch die Ischuria paradoxa wieder zurück. Sarlò[7]) beschreibt schwere degenerative Prozesse in den Ganglien bis hinauf in das Halsmark; es handelt sich hierbei um körnigen Zerfall der gefärbten Substanz des Plasma und homogene Atrophie des Kernes; in der weißen Substanz war weitgehender Schwund der Markscheiden zu konstatieren. Mit vollkommen einwandfreier Methode haben aber mehrere andere Autoren (Rothmann[8]), Singer[9]), Münzer[10]) Wiener[11]) keine Veränderungen in der Medulla finden können, wenn die Aorta länger als zwei Stunden abgeklemmt war. Eingehende Untersuchungen über diese Verhältnisse liegen auch von Katzenstein[12]) vor; in allen diesen Fällen war das Rückenmark gleichfalls unverändert.

Nachdem so die Ansicht von einem zentralen Ursprunge der Lähmungen nicht mehr so recht zu verteidigen war, wandte man

---

1) Schiffer, Zentralblatt für die medizinischen Wissenschaften. Berlin 1869.

2) Weil, Über den Stenonschen Versuch. Dissertation. Straßburg 1873.

3) Schiff, Pflügers Archiv, Bd. 18.

4) Cooper, Medic. chirurgical. Transact. London 1817. Vol. II.

5) Kast, l. c.

6) Ehrlich-Brieger, Zeitschr. f. klin. Medizin. 1884.

7) Sarlò, Zentralbl. f. Neurologie. 1895.

8) Rothmann, Zentralbl. f. Neurologie. 1899.

9) Singer, Sitzungsbericht der kaiserl. Akademie der Wissenschaften. Wien 1896.

10) Münzer, Arch. f. experim. Pathologie und Pharmakologie. 1895.

11) Wiener, dasselbe.

12) Katzenstein, Arch. f. klin. Chir., Bd. 76, H. 3.

sich der zuerst von Haller[1]) und später durch Brown-Séquard[2]) vertretenen Meinung zu, welche einen peripheren Sitz annehmen. Ersterer erblickte ihr Wesen in einer Anämie der quergestreiften Muskulatur, letzterer in einer Schädigung der peripheren Nerven in den anämischen Bezirken.

Histologie.

Zur Lösung dieser strittigen Verhältnisse betrat ich zwei Wege; der erste war der der histologischen Untersuchung. Wie ich schon vorher mitteilte, lieferte die Sektion keinen bestimmten Anhaltspunkt für eine Beteiligung des Zentralnervensystems; nur in einigen wenigen Fällen sah es etwas blaß aus und fühlte sich etwas weich an. In jeder Höhe des Rückenmarkes wurden nun durch Querschnitte einzelne Stückchen exzidiert und zur weiteren Untersuchung zuerst in Müllerscher Flüssigkeit, die Formalinzusatz enthielt, gehärtet. Nach dieser wurden sie verschieden weiter behandelt; ein Teil wurde nach der Marchischen Methode mit Osmiumsäure gefärbt, um die frischen degenerativen Vorgänge nachweisen zu können; die Kontrastfärbung der unveränderten Gewebe und der Stützsubstanz kann dann vorteilhaft mit Hämatoxylin oder Hämalaun erfolgen; sehr schöne Bilder lieferten aber auch die Schnitte der anderen Gruppe, welche nach der Vorschrift von Mallory angefertigt wurden. Obschon diese Methoden wohl weniger bekannt sind, muß ich doch auf ihre Wiedergabe an diesem Ort verzichten, zumal sie in dem bekannten Handbuche v. Kahldens[3]) sehr eingehend geschildert sind.

Was die histologischen Veränderungen an den Sektionspräparaten ergab, war herzlich wenig. In keinem Schnitte sind mir degenerative Prozesse begegnet, weder in der grauen noch in der weißen Substanz des Rückenmarkes. Ganz besonders waren die Ganglienzellen der Vorderhörner völlig intakt und ließen durchaus keine Veränderung erkennen. Ihr Plasma war fein granuliert, der Kern scharf umrandet und distinkt gefärbt, und die ganze Zelle unterschied sich in nichts von völlig unversehrten. Achsenzylinder und Markscheiden zeigten gleichfalls keine Veränderungen, ebensowenig das Gliagewebe. Die arteriellen und venösen Bahnen ließen nichts Abnormes finden; gerade so verhielten sich die Lymphwege.

1) v. Haller, Elementa physiologica corporis humani. Lausanne 1762.

2) Brown-Séquard, Comptes rendus de médec. et de physiolog. Tome 32.

3) v. Kahlden, Technik der Untersuchung pathologisch-anatomischer Präparate. Jena 1902. Verlag von G. Fischer.

Ein wesentlich anderes Bild erhält man aber, wenn man sich die Verhältnisse möglichst bald nach der Aortenligatur vor Augen führt. Am besten ist es, die Untersuchung innerhalb der ersten und zweiten Stunde nach der Ligatur vorzunehmen. Man hat nur nötig die Aorta durch eine Klemme abzusperren am narkotisierten Tiere und nach einiger Zeit das Tier zu töten; wenn man dann sofort Formalin in das Rückenmark einspritzt, erhält man sich die Organe lebensfrisch. Auf diese Weise untersuchte ich die Veränderungen in der Medulla spinalis in Fall 15—18 an ausgewachsenen Kaninchen; Fall 24—30 erwachsenen Meerschweinchen; Fall 17 Hund; Fall 32, 33 erwachsenen Katzen.

Das Erste, was an diesen Präparaten auffällt, ist die hochgradige Anämie; die Blutgefäße sind leer und enthalten in ihrem Lumen kein Blut. Auch die Parenchymzellen sind äußerst anämisch; das Gliagewebe ist durchweg unverändert; in der grauen und weißen Substanz liegen zerstreut zahlreiche feinste, stark lichtbrechende, doppelt konturierte Tröpfchen, welche in den mit Osmiumsäure vorbehandelten Schnitten ganz schwarz gefärbt sind. Diese Tröpfchen sind besonders zahlreich in der Nähe der Vorderhörner; die in diesen gelegenen Ganglien weisen zwar in ihrem Innern keine dieser Fetttröpfchen auf, dagegen ist ihr Plasma viel stärker granuliert und enthält teilweise stärkere Schollen; auch ihr Kern hat seine scharfe Umrandung verloren und sieht etwas verblaßt und verschwommen aus; ganz besonders ist sein Gerüst undeutlich geworden. Die Achsenzylinder sind etwas gequollen und verdickt, lassen aber keine Tröpfchen in ihrem Innern erkennen; auch die Markscheiden um die Nervenfasern sind nicht verändert.

Blutdruck.

Zu ähnlichen Ergebnissen ist auch Katzenstein[1]) gelangt; in allen Präparaten fand er die beginnende fettige Degeneration nur in den ersten Stunden nach der Unterbindung, sie schwand aber sehr bald wieder. Meiner Ansicht nach handelt es sich hierbei nur um die Veränderungen im Blutdrucke unmittelbar nach der Ligatur. Müssen wir, wie vorhin auseinandergesetzt, als die eigentlichen Ausgleichsbahnen das ungemein feine und zahlreiche Kapillarnetz, welches zwischen die größeren Arterienstämme eingeschaltet ist, betrachten, so ist es ganz klar, daß bei der momentanen enormen Überbelastung des Herzens die Kraft dieses Organes zur Eröffnung

1) Katzenstein, Arch. f. klin. Chir., Bd. 76, H. 3.

dieser feinsten Kapillaren bis auf den letzten Rest absorbiert wird, so daß in die feinen medullaren Bahnen, welche ebenfalls erst durch den Kollateralkreislauf gespeist werden, nur so wenig Blut hineingelangt, wie es zur normalen Existenz der Nervenelemente nicht hinreicht. Wissen wir doch, wie ungemein empfindlich gerade die nervösen Apparate auf Anämie reagieren, so ist das histologische Bild, wo die beginnende fettige Degeneration eben nur die Ganglienzellen betroffen hat, leicht zu begreifen; die mesodermalen Elemente, die Markscheiden und die Glia sind widerstandsfähiger und daher nicht verändert; die eigentlichen Parenchymzellen aber so hochgradig alteriert, daß eine Spaltung ihrer Konstitutionsprodukte erfolgt ist. Andererseits ist ja auch bekannt, daß eine beginnende fettige Degeneration wieder der Rückbildung fähig ist, wenn die Materia peccans eher entfernt wird, als es zu einer völligen Zertrümmerung des Eiweißmoleküles der Zelle gekommen ist. Hierin verhalten sich die Zellen der einzelnen Organe höchst verschieden; immerhin sind gerade die Ganglienzellen auch in dieser Hinsicht sehr anspruchsvoll, als bei ihnen die Wiederherstellung nur sehr langsam vor sich geht, und die fettige Entartung sich nur in den allerersten Stadien befinden darf. Nach einigen Stunden nun hebt sich, wie aus den vorher mitgeteilten Tabellen hervorgeht, der Blutdruck so weit, daß wieder eine hinreichende Zirkulation auch in den medullären Bahnen sich einstellt, und bei günstigen Ernährungsverhältnissen sehen wir die fettige Degeneration aus dem Gewebe scheiden; das wechselvolle Resultat der Untersucher ist also allein durch die verschieden lange Zeitdauer nach der Ligatur zu erklären, in welcher die histiologische Untersuchung vorgenommen wurde.

Elektrische Erregbarkeit.

Der zweite Weg ist derjenige der direkten Reizung durch den elektrischen Strom. Es ist eine bekannte Tatsache, daß man zur Erregung eines quergestreiften Muskels durch die Nerven einen stärkeren Strom durchgehen lassen muß nach Unterbindung der zuführenden Muskelarterie als vorhin. Die Stromstärke, welche noch eben den Muskel zur Kontraktion bringt, ist verschieden je nach der Art des Tieres und des Muskels selbst, ja sie schwankt beim gleichen Tiere und gleichen Muskel zu verschiedenen Zeiten. Man legt sich daher am narkotisierten Tiere einen Nervus ischiadicus am Oberschenkel frei, durchschneidet ihn und sieht zu, mit welcher Stromstärke die erste deutliche Zuckung in der Pfote auftritt; wenn

man dann die Aorta unterbindet, so reizt man von neuem den Nerven, bis die Kontraktion erfolgt; jetzt ist eine wesentlich größere Stromstärke erforderlich. Natürlich kann der Versuch in der späteren Zeit beliebig lange fortgesetzt werden. Ich machte dieses Experiment zuerst in Fall 36 bei einem ausgewachsenen, fahlen Kaninchenbock. Bei Reizung des Ischiadicus erfolgte die erste deutliche Muskelkontraktion in der Pfote

direkt vor der Aortenunterbindg. bei einer Stromstärke von 0,95 Milliampères
„ nach „ „ „ „ „ „ „ „ 1,78 „
10 Min. „ „ „ „ „ „ „ „ 1,58 „
20 „ „ „ „ „ „ „ „ 1,37 „
45 „ „ „ „ „ „ „ „ 1,16 „
65 „ „ „ „ „ „ „ „ 1,1 „
24 Std. „ „ „ „ „ „ „ „ 0,98 „

Für die faradische Reizung ergaben sich folgende Zahlen:

direkt vor der Unterbindg. d. Aorta bei ein. Abstand d. beiden Rollen v. 127 mm
„ nach „ „ „ „ „ „ „ „ „ „ „ 65 „
10 Min. nach der „ „ „ „ „ „ „ „ „ „ 73 „
25 „ „ „ „ „ „ „ „ „ „ „ „ 87 „
50 „ „ „ „ „ „ „ „ „ „ „ „ 90 „
90 „ „ „ „ „ „ „ „ „ „ „ „ 92 „
4 Std. „ „ „ „ „ „ „ „ „ „ „ 97 „
24 „ „ „ „ „ „ „ „ „ „ „ „ 122 „

Im weiteren lasse ich schnell die Werte für die Katze und den Hund folgen:

	Katze galvanischer Strom Milliampères	faradischer Strom mm Abst.	Hund galvanischer Strom Milliampères	faradischer Strom mm Abst.
vorher	1,05	110,5	1,16	117,5
direkt nachher	2,38	104,5	2,47	109,0
10 Minuten später	2,11	105,0	2,22	109,3
20 „ „	2,03	105,6	2,12	109,5
30 „ „	1,76	105,7	2,06	110,1
45 „ „	1,44	106,1	2,01	110,2
90 „ „	1,40	106,3	1,85	110,7
2 Stunden „	1,39	106,7	1,71	111,6
4 „ „	1,36	107,2	1,63	111,9
24 „ „	1,07	109,9	1,20	116,8

Diese Tafeln zeigen deutlich, welch gewaltiger Unterschied in der Stromstärke erforderlich ist, um bei Benutzung der gleichen

Elektroden vom Ischiadicus aus vor und nach der Unterbindung der Aorta eine Kontraktion der Pfote zu erreichen. Das gleiche Ergebnis hat übrigens auch Katzenstein[1]) erhalten, wenn er auch die Differenzen nicht mit Zahlen angibt; gerade das raschere Verschwinden der Blasen- und Mastdarmstörungen sieht er als weiteren Beweis für den peripheren Sitz der Lähmungen an, da ja alle zentralen eine längere Zeit zum Verschwinden brauchen; diese Behauptung besteht vollkommen zu Recht, wenn wirklich nach der Ligatur Incontinentia alvi et urinae auftritt; diese Erscheinung habe ich jedoch nur bei Kaninchen, dagegen nie bei Katzen oder Hunden beobachtet; bei den Tieren, wo sie bestand, hielt sie bis zum Lebensende an; ich muß mir daher aus diesem Grunde schon versagen, näher hierauf einzugehen.

Es weist also auch das ganze Verhalten der Nerven mit zwingender Notwendigkeit darauf hin, daß die klinischen Symptome, unter denen sie nach der Aortenligatur in die Erscheinung treten, ganz allein durch die plötzliche Absperrung der Blutzufuhr nach den peripheren Teilen, das ist also Muskelfaser und intramuskuläres Nervenende, bedingt sind. Erst, wenn das Herz den Widerstand der Kapillaren zwischen den kollateralen Arterienbahnen überwunden hat, wird auf diesen neu eröffneten Wegen so viel Blut wieder den peripheren Teilen zugeführt, daß ihre Erregbarkeit sich der Norm nähert. Hierbei werden zuerst die nervösen Elemente im Rückenmarke berücksichtigt, so daß schon sehr bald bei ihnen die „trübe Schwellung" schwindet, dann erfolgt eine sich ganz langsam der Norm nähernde Steigerung der Erregbarkeit des zugehörigen Nerven für beide Stromarten; daß in der Tat die Lähmung einen ganz peripheren Sitz hat, geht ferner aus dem Umstand hervor, daß die vorherige Injektion von Strychnin, welches bekanntlich die Erregbarkeit des Rückenmarkes steigert, auf das Schwinden der Erscheinungen und die Erregbarkeit dem elektrischen Strom gegenüber keinen Einfluß ausübt.

Aus allen diesen mitgeteilten Tatsachen geht wohl für die praktische Chirurgie der Schluß hervor, daß die Unterbindung der Bauchaorta unterhalb des Ursprunges der Art. mesenterica inf. an das Herz solch gewaltige Anforderungen seiner Leistungen stellt, daß nur ein absolut gesundes und ungeschwächtes Organ ihnen gerecht werden kann. Ob dies bei akuten Anämien, z. B. Verletzung eines größeren Astes der Unterleibsgefäße, der Fall ist, muß die

1) Katzenstein, Arch. f. klin. Chir., Bd. 76, H. 3.

Zukunft lehren; vielleicht überwindet hierbei das Herz die größere Arbeit, wenn es nicht gelingen sollte, das verletzte Gefäß für sich zu isolieren, sondern die Aorta selbst unterbunden wird; es spricht wenigstens das Tierexperiment nicht gerade gegen diese Annahme. Handelt es sich aber um organische Veränderungen in der Gefäßwand selbst, so ist das Herz wohl schon so in Mitleidenschaft gezogen, daß es dieser erneuten Überbelastung nicht Herr werden kann, sondern erlahmt. Das beweisen die in der Literatur publizierten 10 Fälle von Aneurysma im Stromgebiete der Aorta, von welchen 9 direkt infolge des Eingriffes gestorben sind; nur ein einziger überwand die direkten Folgen der enormen Mehrbelastung des Kreislaufes, aber der Erfolg blieb insofern aus, als vielleicht infolge der Drucksteigerung im Aortensystem am 11. Tage nach der Unterbindung eine Ruptur der Arterie erfolgte, gerade an der Stelle, wo der Knoten der Ligatur der Gefäßwand anlag; es ist hier sehr wohl möglich, daß auch oberhalb des eigentlichen Aneurysmas schon atheromatöse Prozesse in der Aorta vorhanden waren, welche die Perforation begünstigten.

Daß andererseits sowohl septische Erkrankungen, als auch maligne Neubildungen die Prognose der Aortenligatur ganz wesentlich verschlechtern; beweisen die beiden Fälle von Czerny. Obschon nach keiner Richtung hin einem einzigen Falle eine besondere Beweiskraft innewohnt, muß man diese doch verwenden mit Rücksicht auf die Seltenheit der Operation überhaupt; daß bei allen septischen Erkrankungen in letzter Linie das Heil der Kranken von der Stärke und Ausdauer ihrer Herzkraft abhängt, ist bekannt, und unser ganzes therapeutisches Handeln konzentriert sich auf diesen Punkt; daher ist es wohl begreiflich, wenn der septisch infizierte Soldat die Aortenunterbindung nicht länger als 26 Stunden ertrug; das bei der Sektion aufgefundene Lungenödem beweist an sich schon allein, daß die eigentliche Todesursache ein langsames Erlöschen der Herzkraft war. Im andern handelt es sich um einen malignen Nierentumor; der Patient war äußerst elend, die Operation sehr schwierig; auch hier hat das Herz allzu früh seine Arbeit eingestellt; es kann, selbst bei der nur höchst spärlichen Mitteilung der Sektion, keinem Zweifel unterliegen, daß die Grundkrankheit, die Narkose, die bei der Exstirpation eingetretene heftige Blutung und zuletzt noch die Aortenligatur in ihrer Gesamtheit die Reservekraft des Herzens überstiegen; ein welch großer Teil der Schuld aber dem letzteren Umstande zuzuschreiben ist, das zu entscheiden ist nicht möglich.

Es folgt daher aus diesen Auseinandersetzungen, daß zur Erhaltung des Lebens nach Unterbindung der Aorta ein absolut gesundes und leistungsfähiges Herz das Haupterfordernis ist, dieses aber wohl in fast allen Fällen, wo die Notwendigkeit, eine Ligatur der Bauchaorta vornehmen zu müssen, an einen Chirurgen herantritt, nicht erhofft werden darf.

B. Unterbindung der Arteria iliaca communis.

Experimentell ist die Ligatur der Iliaca an einem großen Tiermaterial nicht unternommen worden, dagegen sind eine Reihe von Fällen aus der menschlichen Pathologie bekannt.

Schon Bérard[1]), welcher die Indikation der Aortenligatur bei großen Aneurysmen ihrer Äste prinzipiell anerkannte, schlug vor, statt dieses Eingriffes lieber die zugehörige Iliaca zu unterbinden; diesem Plane stimmte Guthrie[2]) zu; auch Dieffenbach[3]) billigte dieses Vorgehen, weil die Aortenligatur zu wenig sicher sei.

Die zuerst von Barbosa[4]) aufgestellte Statistik übergehe ich, weil sie veraltet ist; die beste Statistik hat Kümmell[5]) auf dem Chirurgenkongreß im Jahre 1883 vorgetragen: er berichtete daselbst über 62 einschlägige Fälle, von welchen 46, also rund 75 Proz., an verschiedener Ursache, mitunter auch an Peritonis und Sepsis gestorben sind. Wegen Aneurysma allein wurde bis dahin die Operation 39 mal vorgenommen mit 29, also 74,3 Proz. Todesfällen. Neuerdings hat dann Dreist[6]) gezeigt, daß 77,97 Proz. Todesfälle in die vorantiseptische Zeit fallen, während in der aseptischen Ära diese Zahl auf 55,56 Proz. herabgesunken ist; beide Autoren sind Anhänger der Operation in geeigneten Fällen, wenn auch letzterer als bedenkliche Komplikation die Möglichkeit einer Beingangrän auf der Seite des unterbundenen Gefäßes erwähnt.

Experimente.

Ich machte nun die Unterbindung der Art. iliaca communis im ganzen an 3 Kaninchen, 4 Katzen und 4 Hunden, und zwar unterband ich bei 2 Kaninchen, 1 Katze und 1 Hunde die Arterien auf beiden Seiten zwischen der Bifurkation und ihrem Zerfall in ihre beiden Endäste.

Überall dort, wo ich das Gefäß auf beiden Seiten ligierte, schaffte ich genau die gleichen Verhältnisse wie bei der Aorten-

1) Bérard, Dictionnaire de médec. Paris 1833, Tome III.
2) Guthrie, London medical Gazette. 1834, Vol. XIV.
3) Dieffenbach, Die operative Chirurgie. Leipzig 1845.
4) Barbosa, Gaz. medic. de Lisboa 1874.
5) Kümmell, Verhandl. d. Deutschen Gesellsch. f. Chir. 1883.
6) Dreist, Deutsche Zeitschr. f. Chir., Bd. 71, H. 5.

unterbindung. Sowohl der gesamte klinische Verlauf, wie auch die Ergebnisse der Autopsie deckten sich so vollständig mit den eben ausführlich beschriebenen Verhältnissen, daß ich auf diese verweisen muß; irgend etwas Neues habe ich diesen Versuchen nicht hinzuzufügen; auch die Blutdruckverhältnisse in der Femoralis wie die Ergebnisse der elektrischen Erregbarkeit deckten sich vollständig.

Gerade dieser Umstand ist meiner Meinung nach ein neues, wichtiges Glied in der Kette der Beweise, daß der Tod nach der Aortenligatur durch Erlahmen der Herztätigkeit erfolgt. Von der Iliaca gehen keine Äste ab, welche das Rückenmark versorgen, da letzteres nicht so tief herabreicht; es kann sich also bei der Feststellung der Todesursache in diesen Fällen nicht um primäre oder sekundäre spinale Schädigungen handeln. Andererseits bleibt es sich doch vollständig gleich, ob die Aorta oder ihre beiden letzten Äste unterbunden sind; die Drucksteigerung ist in beiden Fällen die gleiche. Auch davon habe ich mich mehrere Male durch die direkte Blutmessung überzeugt; die erhaltenen Zahlen passen in den Rahmen der vorhin angegebenen, der Ausgleich erfolgt erst am anderen Tage, wenn das Herz den Widerstand der kapillären Gefäßbahnen überwunden hat, ebenso liegen die Verhältnisse bei der elektrischen Erregbarkeit der Muskulatur der Hinterbeine bei Reizung des Nerv. ischiadicus. Was nun die eigentlichen Kollateralbahnen nach doppelseitiger Ligatur der Iliaca angeht, so erfolgt der Ausgleich des Blutdruckes durch das vorhin ausführlich beschriebene Kapillarnetz zwischen der Mammaria interna und epigastrica superfic. den lumbalen Ästen und der Circumflexa ileum profunda, den letzten Ausläufern der Epi- und Hypogastrica einerseits und der Spermatica interna andererseits; dazu kommen bei Hunden noch die Anastomosen der Ileolumbalis mit der Phrenico-abdominalis.

In den übrigen Fällen unterband ich das Gefäß nur auf der einen Seite. Nur ein charakteristisches, gemeinsames Symptom konnte ich hierbei an allen Tieren bemerken: das war das Gefühl der Schwäche in dem dazu gehörigen Hinterbeine. Sofort nach dem Erwachen aus der Narkose waren sie äußerst munter und liefen umher, wobei sie die Hinterpfote der ligierten Seite etwas in die Höhe zogen, sich aber nicht darauf stützten; da keines der so operierten Tiere einging, hatte ich Gelegenheit, die Verhältnisse genauer zu studieren. Eine Temperaturdifferenz zwischen den beiden Seiten ist mir nie aufgefallen, und der Versuch, diese mit dem Thermometer nachzuprüfen, mißlang mir stets. Die Pulsation in der Femoralis der ligierten Seite kehrte nach verschieden langer

Dauer, gewöhnlich im Laufe des zweiten oder dritten Tages nach der Unterbindung, wieder; vorher war der Blutdruck so gefallen, daß die eröffnete Arterie nur auslief, aber nicht spritzte. Proportional mit dem Steigen des Blutdruckes in der Femoralis gingen die Lähmungserscheinungen zurück, und kehrte die Kraft und Beweglichkeit in der Extremität wieder, so daß die Tiere ein paar Stunden, nachdem die Femoralis wieder pulsierte, auf der Hinterpfote, wenn auch sie noch schonend, so doch auftraten und sie am folgenden Tage wieder zum Gehen und Laufen benutzten. Ja, Hunde konnten mitunter schon nach 5 Tagen wieder völlig normal springen. Andere Störungen habe ich nie bemerkt, so ist in keinem meiner Fälle das Bein gangränös geworden; Störungen von Blase und Darm oder den Genitalien wurden ebenfalls niemals beobachtet. Was die Verhältnisse des Blutdruckes und der elektrischen Erregung vor und nach der Unterbindung angeht, so diene folgende Tafel, welche sie bei einem ausgewachsenen Spitzhund demonstrieren soll, als Beispiel:

Blutdruck in der l. Femoralis 155 mm; in der r. 156 mm/Hg vor der Unterbindg.
" " " " " 13 " ; " " " 198 " sof. nach der Unterbindg. (die linke Seite war ligiert)
" " " " " 20 " ; " " r. 177 mm/Hg 10 Min. n. d. Unterbd.
" " " " " 25 " ; " " " 175 " 30 " " " "
" " " " " 28 " ; " " " 171 " 60 " " " "
" " " " " 39 " ; " " " 168 " 2 Std. " " "
" " " " " 78 " ; " " " 162 " 5 " " " "
" " " " " 139 " ; " " " 159 " 24 " " " "

Elektrische Erregbarkeit für die Muskelkontraktionen am Unterschenkel vom Ischiadicus aus:

vor der Unterbindg. für den faradischen Strom 119 mm Abstand;
für den galvanischen Strom 1,13 Milliampères
nach der Unterbindg. für den faradischen Strom 106,5 mm Abstand;
für den galvanischen Strom 2,36 "
10 Min. nach der Ligatur für den faradischen Strom 110 mm Abstand;
für den galvanischen Strom 2,01 Milliampères
25 Min. nach der Ligatur für den faradischen Strom 112,5 mm Abstand;
für den galvanischen Strom 1,95 Milliampères
45 Min. nach der Ligatur für den faradischen Strom 114,5 mm Abstand;
für den galvanischen Strom 1,70 Milliampères
1 Stunde nach der Ligatur für den faradischen Strom 115 mm Abstand;
für den galvanischen Strom 1,66 Milliampères
3 Stunden nach der Ligatur für den faradischen Strom 115,5 mm Abstand;
für den galvanischen Strom 1,59 Milliampères
5 Stunden nach der Ligatur für den faradischen Strom 116 mm Abstand;
für den galvanischen Strom 1,51 Milliampères
24 Stunden nach der Ligatur für den faradischen Strom 118 mm Abstand;
für den galvanischen Strom 1,18 Milliampères.

Die Tiere wurden dann verschieden lange Zeit nach der Unterbindung getötet, und ihr Gefäßsystem injiziert; auf diese Weise bringt man sich die Kollateralbahnen zu Gesicht. Hauptsächlich an der Ableitung des Blutes ist die Art. iliaca communis der anderen Seite beteiligt, soweit es sich um die Blutversorgung der Organe des kleinen Beckens handelt, mit anderen Worten, den Ausfall der Iliaca interna deckt die gleichnamige Arterie der anderen Seite; ihre Äste bilden ein ungemein feines und zahlreiches Kollateralnetz, welches mit dem gleichen der anderen Seite durch unzählige Kapillaren in Verbindung steht. Diejenigen Äste jedoch, welche zur Beckenwand hinlaufen, werden ebenso wie das ganze Stromgebiet der Femoralis rückläufig auf mehreren Wegen versorgt; einmal durch die Kapillaranastomosen zwischen Mammaria interna und Epigastrica inf., wenn auch nicht in so ausgesprochenem Maße, als das bei der Aortenunterbindung der Fall ist; dann aber ganz besonders noch durch die Kapillaren, wodurch die Circumflexa ilei profunda mit der Epi- und Hypogastrica in Verbindung steht; der Hauptweg für die untere Extremität geht dabei durch die Art. profunda femoris. Also auch hierbei kommen mehrere Ausgleichswege in Betracht, aber die letzten eigentlichen Strombahnen sind die zahlreichen Kapillaren, welche in den Ausbreitungsbezirken dieser arteriellen Gefäße sich befinden.

Müssen wir also nach dem klinischen Verlaufe und dem Ergebnis der Gefäßpräparation auch in diesen Fällen wieder kapilläre Anastomosen vermuten, so suchte ich nach den Veränderungen am Herzen, wie sie einer solchen Mehrbelastung des Kreislaufes entsprechen würden, denn es konnte kein Zweifel bestehen, daß sich nach so langem Bestande des Kollateralkreislaufes auch direkt nachweisbare Veränderungen am Zentralorgan wieder auffinden lassen. Da in allen Fällen der Sektionsbefund mit Ausnahme der Herzverhältnisse ohne Besonderheiten war, so will ich nur auf Mitteilung der letzteren mich beschränken. Das Herz war in allen Fällen vergrößert und zwar hatte in der Hauptsache der linke Ventrikel an Volumen und Dicke zugenommen; er war aber in allen Fällen fest kontrahiert und leer, sein Klappenapparat völlig intakt. Auch der rechte Ventrikel war etwas dicker als man für gewöhnlich bei diesen Tieren ihn antrifft mit vollständig unversehrten Klappen; beide Vorhöfe und Herzohre waren ohne Besonderheiten. Die Muskulatur am linken Ventrikel war sehr stark entwickelt, trabekulös angeordnet und sprang als deutliche Balken in das Ventrikellumen vor; am rechten Ventrikel war diese Balkenbildung lange nicht so deutlich aus-

geprägt. Das Myokard war auf Durchschnitten völlig unverändert.

Ich konnte auf diese Weise die einige Male bei Lebzeiten schon diagnostizierten Herzveränderungen direkt nachweisen; einzelne Tiere ließen schon in den ersten Tagen nach der Operation eine deutliche Vergrößerung und Verschiebung der Herzdämpfung erkennen, welcher zwar den rechten Ventrikel mit betraf, in der Hauptsache jedoch sich auf eine Verlagerung und Verstärkung des Spitzenstoßes nach links unten beschränkte; auch war es so möglich, gelegentlich eine scharfe Akzentuation des 2. Aortentones, sowie bisweilen eine Verschärfung des 2. Tones der Pulmonalis zu auskultieren.

Kurz, wir finden also auch nach der Ligatur der Art. iliaca communis deutliche Veränderungen am Herzen, welche auf eine Mehrbelastung dieses Organes hindeuten; diese sind nicht so gewaltig wie bei der Aortenligatur, denn ein Teil des Blutes zirkuliert ja noch in den gewöhnlichen Bahnen, aber immerhin direkt nachweisbar. Mit Zahlen dieses Verhältnis auszudrücken, geht nicht recht an, ein erheblicher Teil des Gesamtblutes muß eben durch eine gesteigerte Herzaktion in ein enges, langes Kapillarsystem hinein und durch dieses hindurchgepreßt werden. Da es aber den Anschein gewinnt, als ob direkt nach dem Zuknüpfen des Fadens nur so viel Blut durch die eben beschriebenen Bahnen in den Versorgungsbezirk der außer Tätigkeit gesetzten Femoralis und Hypogastrica einströmt, als eben zur Erhaltung dieser Teile nötig ist, während der weitaus größte Teil (siehe Blutdrucktabelle) durch die offenen Gefäße der anderen Seite fließt, so ist die geringere Herzarbeit leicht erklärlich, welche somit die Prognose des Eingriffes an sich bessert und bei der Autopsie die extremsten Grade der Herzhypertrophie oder aber die Dilatation des Organes vermissen läßt.

Ausdrücklich sei aber noch bemerkt, daß sich nie Veränderungen am Rückenmark feststellen ließen; selbst kurze Zeit nach der Ligatur waren histologisch die Verhältnisse durchaus normal, von beginnender fettiger Degeneration war keine Spur zu finden; dieser Punkt muß deshalb besonders hervorgehoben werden, weil Sarlò[1]) nach Unterbindung der Bauchaorta dicht oberhalb der Bifurkation schwere pathologische Veränderungen der Nervenzellen bis in das Halsmark gefunden haben will. Wie schon gesagt, gibt die Iliaca communis keine Äste, die zu den nervösen Zentralorganen hingehen, ab; es

1) Sarlò, Neurologisches Zentralbl. 1895.

ist daher schon von vornherein nicht zu erwarten, daß nach ihrer Unterbindung degenerative Prozesse im Rückenmark sich konstatieren lassen.

C. Unterbindung der Art. hypogastrica.

Auch über die Ligatur der Iliaca interna liegen bislang nur Erfahrungen aus der menschlichen Pathologie vor; experimentell in größeren Versuchsreihen ist die Operation nicht ausgeführt worden; die Hypogastrica versorgt die Eingeweide des kleinen Beckens, die Glutäalgegend und die Weichen, sowie die äußeren und inneren Genitalien.

Schon Jatschinsky[1]) berichtet auf Grund von 1084 Sektionen, daß kaum eine andere Arterie hinsichtlich ihres Ursprunges, Verlaufes und ihrer letzten Verästelungen so viele Anomalien und Variationen aufweise, als gerade die Iliaca interna; aus diesem Grunde rät Robinson[2]), bei allen den Erkrankungen, wo die Ligatur eines ihrer Äste in Frage komme, sich nicht mit der Unterbindung dieses einen Zweiges zu begnügen, sondern lieber den Stamm der Hypogastrica aufzusuchen und an diesem die Operation auszuführen. Es sind der Hauptsache nach maligne Tumoren der Genitalien beim Weibe, des untersten Teiles des Rektums, einfache Hyperplasie und echte Tumorbildung in der Prostata sowie endlich Aneurysmen im Verlaufe ihrer Äste, welche den Eingriff indizieren können. Die Ligatur der Hypogastrica bei Myomen des Uterus ist mit Recht verlassen; nur bei inoperablem Uteruscarcinom kann sie in Frage kommen, wenn abundante Blutungen das Leben bedrohen und die Kranke stark schwächen; meist ist der Erfolg rasch vorübergehend, wenn sich die Kollateralen gut entwickelt haben. Bier[3]) hat darauf diese Operation sehr empfohlen bei den einfachen Hyperplasien und gutartigen Drüsen- und Bindegewebsgeschwülsten der Prostata, wo ohne Nebenbeschwerden sofort eine Besserung der Urinbeschwerden sich einstellen und allmählich die Prostatahypertrophie völlig schwinden soll. Endlich empfiehlt Baudet[4]) die prophylaktische Ligatur zur besseren Blutstillung bei der Rektumexstirpation. In allen diesen Fällen muß man natürlich die Arterie auf beiden Seiten unterbinden; aber es kann gar keinem Zweifel unterliegen, daß Baudets Statistik zurzeit nicht mehr zu verteidigen ist. Dieser Autor berichtet über im ganzen 30 Fälle von doppelseitiger Ligatur mit der enormen Zahl von 16 Todesfällen in direktem Zusammenhange mit der Operation stehend; das ergibt also 40 Proz. primäre Mortalität; gerade anfangs d. Jahrhunderts ist auf Veranlassung französischer Operateure von gynäkologischer Seite sehr häufig wegen der geschilderten Affektionen die doppelseitige Hypogastrica-Unterbindung ausgeführt worden; eine besondere Gefährlichkeit dieses Eingriffes

1) Jatschinsky, Monatsschrift f. Anatomie und Physiologie, Bd. 8, 1891.
2) Robinson, Annals of surgery, 1902.
3) Bier, Wiener klin. Wochenschr. 1893, Nr. 32.
4) Baudet, Gazette des hôpitaux, 1899, No. 38.

ist dabei nicht zu konstatieren gewesen; obige Zahlen umfassen daher weder die gesamte Kasuistik noch die Todesfälle, und sind zur Beurteilung über die Gefahren dieser Operation nicht verwendbar. Es liegt natürlich, soweit die malignen Tumoren des Uterus und der Prostata in Betracht kommen, in der Natur der Erkrankung, daß von einer Dauerheilung keine Rede sein kann.

Von den einseitigen Unterbindungen der Art. hypogastrica hat D'Antona[1]) 35 Fälle zusammengestellt, in denen allen es sich um aneurysmatische Erkrankungen der beiden Art. glutaeales oder der obturatoria handelte. Auch von diesen sind 14, d. h. 40 Proz. kurz nach der Unterbindung gestorben; hierbei muß allerdings bemerkt werden, daß die Mehrzahl der vorantiseptischen Zeit angehört und an den Erscheinungen der Sepsis oder der Peritonitis zugrunde gingen. Als höchst interessanter Fall dieser Gruppe ist die Küstersche Beobachtung zu erwähnen. Gelegentlich der Exstirpation eines Sarkoms am Os sacrum trat eine so abundante Blutung auf, daß Küster[2]) den Kranken sofort in Rückenlage brachte und auf der entsprechenden Seite die Hypogastrica ligierte, worauf die Exstirpation zu Ende geführt werden konnte. Es ist das eine sehr seltene Indikation zur einseitigen Unterbindung der Art. hypogastrica.

Hinsichtlich der Folgeerscheinungen erwähnt D'Antona[1]) Paresen in dem Beine der Seite, wo die Hypogastrica ligiert wurde, welche erst in Wochen schwinden sollen und Ödeme als Folge der Reizung der Vasodilatatoren bei dem Mitfassen des die Arterie begleitenden sympathischen Nervengeflechtes. Störungen der motorischen und vasomotorischen Sphäre sind von keinem anderen Autor beobachtet worden und nach Lage der Sache auch nicht recht anzunehmen; der Ausbreitungsbezirk der Hypogastrica beschränkt sich auf das kleine Becken und den obersten Teil des Beckengürtels und Oberschenkels; die eigentliche Extremitätarterie ist aber die Iliaca externa, welche überdies noch mit der Hypogastrica durch direkte Anastomosen in Verbindung steht (Art. profunda femoris — Art. obturatoria).

Experimente.

Experimentell habe ich die Arteria hypogastrica auf beiden Seiten unterbunden an 6 Kaninchen, 2 Katzen und einer Hündin; auf einer Seite machte ich die Operation nur 4 mal an Kaninchen und bei einer Katze.

Alle Tiere überstanden den Eingriff glatt und hatten nach dem Erwachen aus der Narkose keine Störungen; sie liefen sogleich herum und spielten; auch ihre Freßlust war nach der Unterbindung unvermindert. Temperaturdifferenzen ließen sich nicht feststellen, auch war die Sensibilität völlig normal; Incontinentia alvi et urinae gelangte nie zur Beobachtung, ebenso fehlten Störungen der Genitalien

1) D'Antona, Archives internationales de chirurgie. Vol. I, Fasc. I, 1903.
2) Küster, 5 Jahre Augustahospital. Verlag von Aug. Hirschwald. Berlin 1875.

vollständig. Im allgemeinen war das Verhalten der Tiere, deren Hypogastrica selbst auf beiden Seiten unterbunden war, schon nach drei bis vier Tagen von dem der Nichtoperierten in nichts mehr zu unterscheiden. Um etwa vorhandene Störungen im Gebiete der unteren Extremitäten nachzuweisen, wurde die Erregbarkeit des Ischiadicus bei den einseitig operierten Tieren in verschiedenen Intervallen geprüft; das Ergebnis fiel insofern negativ aus, als sich ein bemerkenswerter und konstanter Unterschied beim gleichen Tiere auf beiden Seiten nicht ergab. Was nun die Blutdruckverhältnisse angeht, so fand im Momente des Zuknüpfens des Fadens sowohl in der Femoralis, als auch in der Carotis eine Erhöhung des Druckes um etwa 10—12 mm Hg bei der Katze und bis zu 20 mm Hg beim Hunde statt. Demgemäß scheint nach der Hypogastrica-Unterbindung schon sehr schnell ein ausgiebiger Kollateralkreislauf in Funktion zu treten, denn sehr bald erreichte der Druck in den oben genannten Arterien wieder seine ursprüngliche Höhe. Infolgedessen ließen sich bei Lebzeiten auch nicht so deutlich die perkuttorischen Phänomene der Herzhypertrophie auffinden, schon eher gelang der Nachweis der deutlichen Verstärkung des 2. Aortentones, während die gleiche Erscheinung an der Pulmonalis nicht zur Beobachtung gelangte.

Mit diesen klinischen Symptomen deckten sich später die Sektionsbefunde; nach Tötung der Tiere wurde das Gefäßsystem injiziert, und darauf zur Autopsie geschritten.

Nach doppelseitiger Ligatur der Hypogastrica ließ sich die Injektionsmasse besonders deutlich nachweisen in dem zahlreichen feinen Anastomosennetz zwischen den Art. ileo-lumbales und Circumflexae ilium, sowie der Arteria obturatoria und der Spermatica externa Epigastrica inf. und der Circumflexa femoris externa. Direkte arterielle Anastomosen waren zwar nicht festzustellen, dagegen waren die Kapillaren stark dilatiert und mit der Injektionsmasse angefüllt. (Siehe Fig. 4, 6.)

Bei nur einseitiger Unterbindung waren die eben beschriebenen Kapillaren gleichfalls deutlich ausgeprägt und dilatiert, daneben aber in bedeutend höherem Grade diejenigen in den Organen, welche von den gleichnamigen Arterien der anderen Seite versorgt werden; insbesondere sind erwähnenswert die Ileo-lumbalis und sacrales fernerhin die zur Blase und dem Mastdarm hinlaufenden Zweige; bei den weiblichen Tieren erst recht die Gefäße im Myometrium (s. Fig. 5).

Da aber die Arteria hypogastrica ein immerhin nur kleines Gebiet versorgt im Vergleich zu den bisher abgehandelten Gefäßen,

so waren natürlich die Veränderungen am Herzen nach ihrer Unterbindung auch lange nicht so ausgeprägt, wie nach der gleichen Operation bei den mehr zentral gelegenen Arterien. Ja, die durch die Sektion aufgedeckte Herzhypertrophie war so unbedeutend, daß sie noch in das Bereich des Normalen hineingehört; es fehlte vor allem die ausgesprochene trabekuläre Anordnung der Muskulatur und eine stärkere konzentrische Hypertrophie des Myokard; ebenso

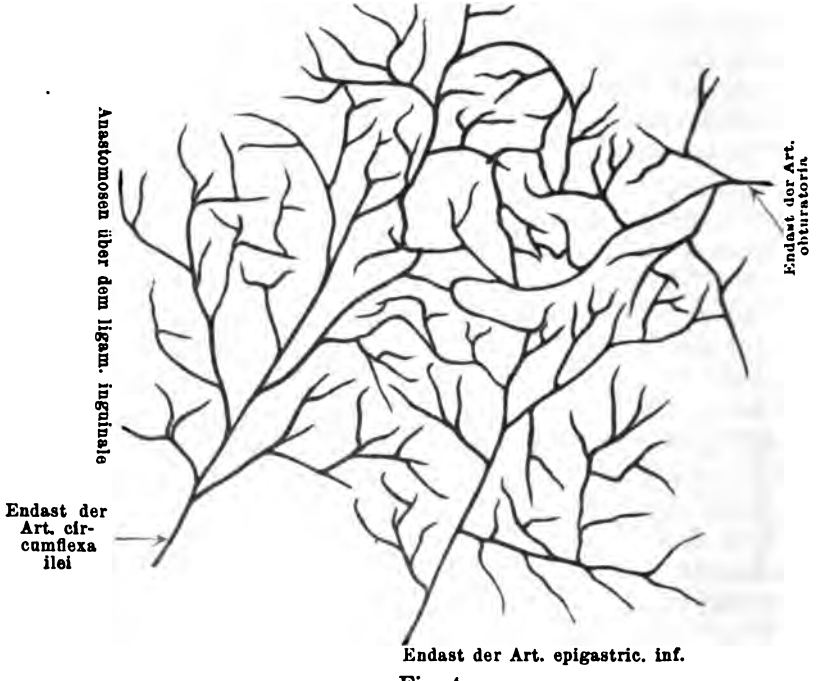

Fig. 4.

Anastomosen zwischen der Art. circumflexa ilei und der Epi- und Hypogastrica nach Unterbindung der Art. hypogastrica bei der Katze.

war der Klappenapparat völlig unversehrt. Die durchschnittliche Dicke der Muskularis betrug am linken Ventrikel 9 mm, am rechten 6,5 mm bei Hunden; Stauungserscheinungen in den Lungen oder den großen Abdominaldrüsen waren nicht vorhanden.

Demgemäß gewinnt es den Anschein, als ob die doppelseitige Unterbindung der Hypogastrica an sich keinen besonders gefährlichen Eingriff bedeutet, da einmal ein zahlreiches Anastomosennetz existiert und dieses ferner sofort nach Sperrung der Zirkulation in der Hypogastrica in Funktion tritt, so daß eine gefährliche längere

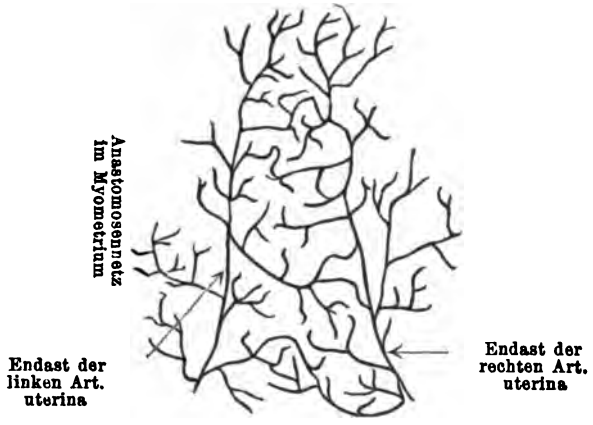

Fig. 5.

Anastomosen der beiden Art. uterinae im Myometrium der Katze nach einseitiger Unterbindung der Art. iliaca interna.

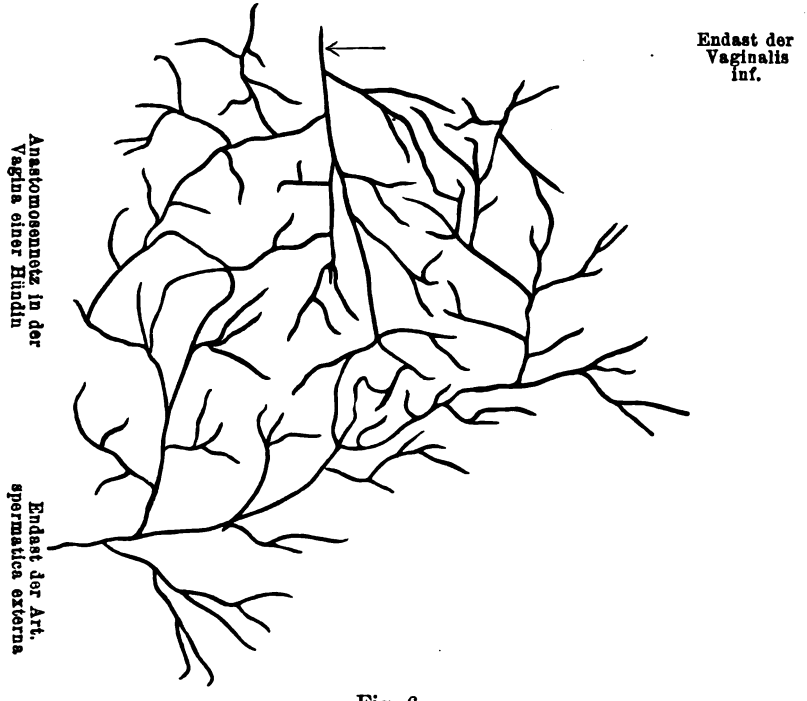

Fig. 6.

Anastomosen zwischen der Art. spermatica externa und der Vaginalis inf. (art. pudenda communis) nach Unterbindung der Art. hypogastrica auf beiden Seiten bei der Katze.

Zeit anhaltende Anämie der von der Iliaca interna versorgten Organe ausbleibt; andererseits muß aber auch noch hervorgehoben werden, daß der Widerstand, welchen dieses eben beschriebene Kapillargeflecht dem Blutdruck entgegensetzt, ein unendlich viel geringerer ist, als nach Ligatur der Iliaca communis oder gar der Aorta; es lassen sich weder klinisch die charakteristischen Symptome für eine vermehrte Herzarbeit nachweisen, noch fehlen bei der Autopsie die höheren Grade der Herzhypertrophie, wenn auch geringere Veränderungen meist nachweisbar sind. Wir sind daher in der glücklichen Lage, bei sorgfältiger Auswahl der Fälle die Ligatur der Iliaca interna als eine Radikaloperation bei Aneurysmen oder als palliativer Eingriff bei Tumoren ausführen zu können selbst auf beiden Seiten.

D. Unterbindung der Art. iliaca externa.

Wir verstehen unter diesem Namen den lateralen Ast nach der Teilung der Art. iliaca communis bis dort, wo die ersten Gefäße aus ihm entspringen; er erstreckt sich also bis zum Ligamentum inguinale; es ist der Bauchteil der Femoralis.

Diese Arterie ist schon häufig beim Menschen, meist wegen Verletzungen oder Aneurysmen der Arteria femoralis, unterbunden worden; irgendwelche Störungen sind darnach nicht bekannt geworden, besonders ist die Extremität nicht der Gangrän anheim gefallen; die Ursache ist wohl in dem Umstand zu erblicken, daß das reiche Anastomosennetz einerseits zwischen der Profunda femoris und der Circumflexa ilium, andererseits der Ileo-lumbalis, obturatoria und den andern Ästen der Hypogastrica sofort in ausgiebige Funktion tritt und eine hinreichende Blutzufuhr den Beinen zuführt.

Experimente.

Wohl infolge des Mangels irgendwelcher Störungen existieren bisher auch keine experimentelle Untersuchungen; ich habe die Iliaca externa bei 2 Kaninchen und je einem Kater und Hunde doppelseitig unterbunden und bei 2 Kaninchen und 1 Katze auf nur einer Seite. Alle Tiere ertrugen die Operation und ihre Folgen ohne irgendwelche Besonderheiten. Sie bewegten sich sofort nach dem Erwachen aus der Narkose frei umher, wiesen aber eine unverkennbare Parese in dem Hinterbeine der Seite, auf welcher die Arterie ligiert war, auf; bei Kaninchen bestand zeitweise völlige Lähmung; diejenigen Tiere, bei welchen beiderseits die Unterbindung gemacht war, saßen still in der Ecke, die kleinen Exemplare zogen

für die ersten paar Minuten die Hinterbeine schlaff nach. Aber dieser Zustand besserte sich gar bald; sie traten, wenn auch anfangs noch etwas zaghaft, dennoch auf, und benutzten die Hinterbeine wieder zum Stehen und Gehen. Temperaturdifferenzen zwischen den Vorder- und Hinterbeinen fehlten. In ein paar Tagen war dann auch die Schwäche geschwunden, und sie konnten sich wieder völlig frei und ungehindert bewegen. Irgendwelche Veränderungen am Herzen ließen sich nicht feststellen, wenn es auch bei den kleineren Tieren gelegentlich den Anschein hatte, als ob für die ersten Tage eine Verstärkung des Spitzenstoßes und Akzentuation des 2. Aortentones auf eine vermehrte Herzarbeit hinwiesen. Irgendwelche Störungen in der Sensibilität der Extremität gelangten nicht zur Beobachtung. Daß aber auch hier die eigentlichen Anastomosen in letzter Linie in kapillären Gefäßchen bestehen, beweist das Verhalten des Blutdruckes vor und nach der Ligatur; er wurde bei einer Katze bestimmt, wo die rechte Art. iliac. externa unterbunden wurde. Das Ergebnis war:

Vor der Ligatur Druck in der l. Art. iliaca ext. 146 mm Hg;
in der r. Art. iliaca ext. 147,3 mm Hg
Sofort nach der Ligatur Druck in der l. Art. iliaca ext. 146,6 mm Hg;
in der r. Art. iliaca ext. 19,5 „
10 Min. nach der Ligatur Druck in der l. Art. iliaca ext. 146,2 mm Hg;
in der r. Art. iliaca ext. 37,1 „
30 Min. nach der Ligatur Druck in der l. Art. iliaca ext. 146,0 mm Hg;
in der r. Art. iliaca ext. 50,3 „
45 Min. nach der Ligatur Druck in der l. Art. iliaca ext. 146 mm Hg;
in der r. Art. iliaca ext. 56,9 „
1 Std. nach der Ligatur Druck in der l. Art. iliaca ext. 146 mm Hg;
in der r. Art. iliaca ext. 73 „
2 Std. nach der Ligatur Druck in der l. Art. iliaca ext. 146 mm Hg;
in der r. Art. iliaca ext. 78,4 „
6 Std. nach der Ligatur Druck in der l. Art. iliaca ext. 146 mm Hg;
in der r. Art. iliaca ext. 92,7 „
24 Std. nach der Ligatur Druck in der l. Art. iliaca ext. 146 mm Hg;
in der r. Art. iliaca ext. 144,2 „

Bei einem Kater mit doppelseitiger Ligatur der Art. iliaca externa ließ sich sofort nach Beendigung der Operation in der Carotis eine Drucksteigerung von 5,3 mm Hg nachweisen; vor der Unterbindung war der Druck in der linken Carotis 142 mm Hg; er stieg dann auf 147,3 mm Hg.

Ebensowenig konnte über den peripheren Sitz der Lähmung ein Zweifel bestehen; ganz abgesehen davon, daß das Rückenmark völlig intakt war, ließen die elektrischen Reizungsverhältnisse das sofort erkennen.

Elektrische Erregbarkeit für die Muskelkontraktionen am Unterschenkel bei Reizung des Ischiadicus der Katze:

Unterbrochener	Strom	Rollenabstand	117,5 mm vor der	Unterbindg.;	konstanter	Strom	1,16	Milliampères
„	„	„	101,5 „ nach	„	„	„	2,75	„
„	„	„	108 „ 10 M. n. d.	„	„	„	1,93	„
„	„	„	111,5 „ 20 „	„	„	„	1,75	„
„	„	„	112,5 „ 45 „	„	„	„	1,64	„
„	„	„	112,7 „ 1 Std.	„	„	„	1,58	„
„	„	„	113 „ 2 „	„	„	„	1,51	„
„	„	„	114,5 „ 6 „	„	„	„	1,42	„
„	„	„	117 „ 24 „	„	„	„	1,2	„

Nach verschieden langer Dauer der Unterbindung wurden die Tiere getötet und ihr Gefäßsystem injiziert. Irgendwelche konstante oder prägnante Veränderungen wurden bei der Sektion nicht gefunden und waren ja auch nach dem ganzen klinischen Verlaufe wohl nicht zu erwarten. Ganz besonders fehlten irgendwelche Veränderungen am Herzen bei den größeren Tieren; nur die Kaninchen, bei welchen die Operation doppelseitig ausgeführt wurde, ließen eine mäßige, kompensatorische Hypertrophie des linken Ventrikels erkennen; bei ihnen war das Myokard im Durchschnitt um 1—1,5 mm breiter als bei den Kontrolltieren; aber auch in diesen Fällen hatte der linke Ventrikel allein an der Hypertrophie sich beteiligt, welche zur Kompensation ausreichte, der rechte Ventrikel war unverändert, das Endokard und der Klappenapparat waren intakt.

Was nun die Kollateralen angeht, so kommen die zahlreichen Anastomosen in Betracht, welche die Profunda femoris mit den Endästen der Hypogastrica eingeht in der Inguinalgegend (Art. obturatoria [vgl. Fig. 7] und am Trochanter (glutaeales, ileo-lumbalis [vgl. Fig. 8] Pudenda communis); als Hauptstrombahn dürfte sich nach den vielfältigen Verästelungen wohl gerade die letztere erweisen. Diese treten nach Ligatur des Stammes der Art. iliaca externa sehr schnell in Funktion, so daß eine Gangrän der Extremität nicht zu befürchten steht; andererseits setzen sie auch der Herzarbeit einen nur so geringen Widerstand entgegen, daß diese Mehrbelastung des Kreislaufes vom Zentralorgan ohne irgendwelche Schwierigkeiten überwunden wird.

Für die praktische Chirurgie ergibt sich daher die Folgerung, daß die Ligatur der Art. iliaca externa einen durchaus harmlosen Eingriff darstellt, der bei richtiger Indikationsstellung und geeigneter Auswahl der Fälle wohl stets zum Segen der Kranken ausfallen

wird, und dem auch beim Menschen nicht die nun einmal unvermeidlichen Gefahren der Laparotomie anhaften, da wir uns das Gefäß zwar von den Bauchdecken aus, aber extraperitoneal freilegen können durch einen dem Lig. inguinale parallelen Schnitt, etwa 1—2 Finger breit oberhalb dieses Bandes; nach Durchtrennung der Muskulatur läßt sich dann das Peritoneum zurückschieben, und man

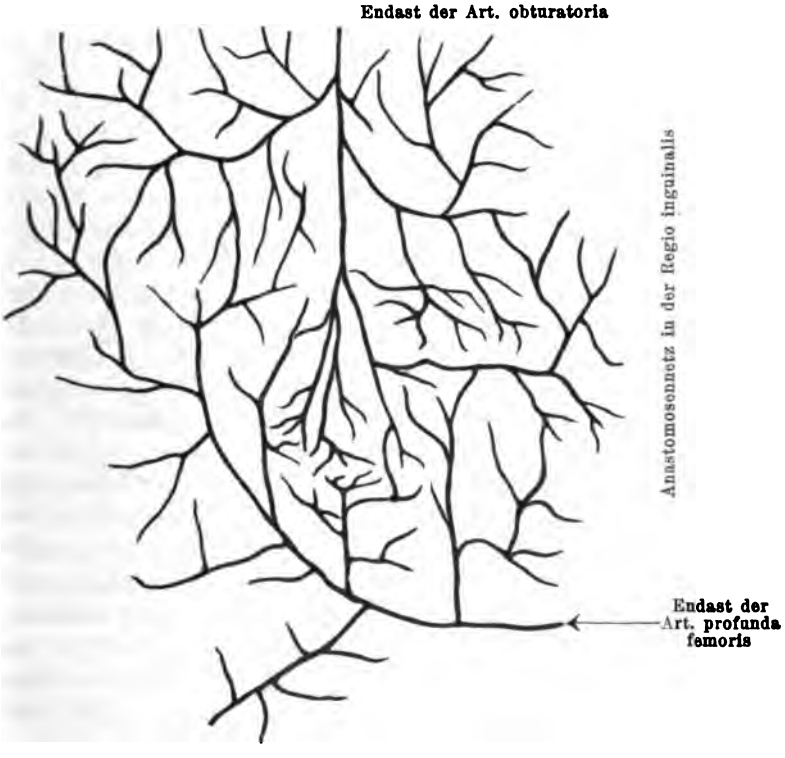

Fig. 7.

Anastomosen zwischen der Art. profunda femoris und der Art. obturatoria beim Hunde nach Unterbindung der Art. iliaca externa.

kommt in der Tiefe des subserösen Raumes auf die darin verlaufenden Gefäße.

E. Unterbindung der Art. femoralis.

Über die Zulässigkeit dieser Operation ist schon sehr viel geschrieben worden, sicher der beste Beweis, wie wenig die Ansichten der Autoren übereinstimmen. Wohl der einzige Chirurg, der Ge-

legenheit hatte, diese Unterbindung auf beiden Seiten auszuführen. ist Watson[1]); zuerst ligierte er die Arterie auf der linken Seite wegen eines Aneurysmas unter der Leistengegend; die Operation wurde gut ertragen; als dann ein halbes Jahr später die gleiche Affektion sich auf der anderen Seite bemerkbar machte, wurde der Eingriff auch auf dieser Seite gemacht mit dem gleichen, vorzüglichen Erfolge.

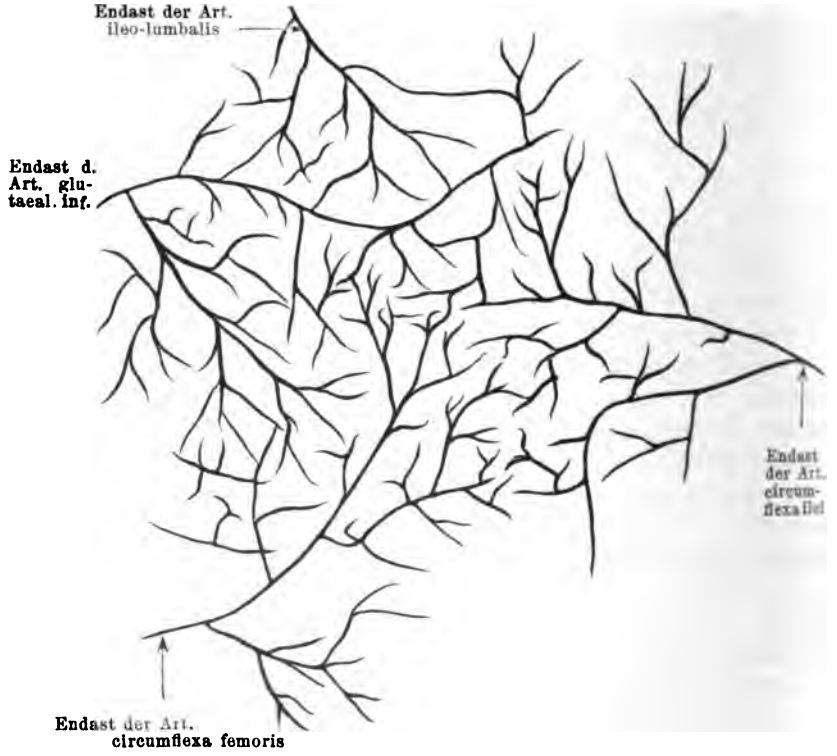

Fig. 8.

Anastomosen der Art. profunda femoris und der Arteriae glutaealis pudenda, circumflexa ilei und ileo-lumbalis an der Hüfte nach Unterbindung der Art. iliaca externa beim Hunde.

Aber die Zweifler blieben nicht lange aus. Wenn ich von den einzelnen kasuistischen Beiträgen und kleinen Statistiken absehe, und nur Zeidlers[2]) Arbeit anführe, der unter 5 Fällen von Unterbindung dieses Gefäßes 2 mal eine Beingangrän erlebte, so verfügen

1) Watson, Americ. journal of the medic. sciences 1863.
2) Zeidler, Berl. klin. Wochenschr. 1890, Nr. 39.

wir über eine größere Anzahl von einschlägigen Fällen in der Abhandlung von Niebergall.[1]) Er hat aus der Weltliteratur im ganzen 24 Unterbindungen der Femoralis unterhalb des Ligamentum inguinale zusammengestellt, unter denen sich 14 Fälle von Gangrän des entsprechenden Beines befinden (58,3 Proz.); er spricht deshalb diese Operation als höchst gefährlich an; zum gleichen Ergebnis gelangen wir auch, wenn wir in Boumanns[2]) Dissertation unter 3 dieser Unterbindungen 2 mal Beingangrän erwähnt finden. Neben diesen lebensgefährlichen Folgezuständen hat ein Unbekannter[3]) noch über höchst lästige und schmerzhafte Neuralgien berichtet, die sich gelegentlich im Beine nach Ligatur der Femoralis einstellen sollen.

Es darf nicht Wunder nehmen, wenn nach diesen schlechten Resultaten immer wieder der Weg des Experimentes beschritten wurde, um Klarheit in diese Verhältnisse zu bringen; aber auch so ist es uns leider bis heute nicht geglückt, etwas näher diese Sachen zu studieren; ja man kann ruhig diese unerwähnt lassen, weil sich die Ansichten ganz unvermittelt diametral gegenüberstehen; aber in dem einen Punkte sind alle Forscher sich einig, daß hinsichtlich der Anastomosenbildung und der arteriellen Blutversorgung an der unteren Extremität die Verhältnisse beim Menschen wesentlich anders liegen als bei unseren Haustieren; daher klingt auch aus allen Publikationen der stille Wunsch heraus, die Verhältnisse genauer nur in der menschlichen Pathologie zu verfolgen, d. h. in allen den Fällen, wo die Ligatur der Femoralis indiziert ist, diese Operation vorzunehmen, sich aber auch bewußt zu sein der Größe und Schwere des Eingriffes und der möglichen Komplikationen; nur auf diesem Wege werden wir an der Hand der statistischen Ergebnisse in Jahren wohl zu einem berechtigten Schluß kommen.

Experimente.

Hauptsächlich zum Studium der Blutdruckverhältnisse und eventueller Herzveränderungen habe ich die Art. femoralis bei 2 Kaninchen, 1 Katze und 1 Hunde unterbunden und zwar bei je 1 Kaninchen und Katze auf beiden Seiten. 2 Kaninchen und zwar eines mit einseitiger linker Ligatur und eines, wo beide Femorales unterbunden waren, bekamen am zweiten Tage eine Gangrän des

1) Niebergall, Deutsche Zeitschr. f. Chir., Bd. 37.
2) Boumann, Dissertation. Amsterdam 1895.
3) Jahresbericht der chirurgischen Abteilung zu Basel 1875.

Beines, das letztere Tier auch nur auf der linken Seite; sie wurden, als sich die Zirkulation nach zwei weiteren Tagen nicht wieder herstellte und die Extremität leblos und kalt blieb, getötet. Sonst gelangten keine Störungen zur Beobachtung; die Tiere überstanden den Eingriff gut und bewegten sich schon sehr bald nach dem Erwachen aus der Narkose wieder herum; dabei wurde das Hinterbein, dessen Hauptarterie ligiert war, zur Fortbewegung nicht benutzt; die größeren Tiere hoben alsdann die paretische Extremität in die Höhe, während den kleineren auch hierzu die Kraft ermangelte, so daß sie diese einfach wie leblos nachschleppten. Aber auch sie bewegten meist schon am folgenden Tage etwas das Bein; bei den größeren wurde es nach ein paar Tagen, wenn auch zaghaft, wieder zum Auftreten benutzt, wobei eine noch deutliche Schwäche unverkennbar zutage trat. Die rohe Kraft kehrte gewöhnlich bei Katzen und Hunden nach Ablauf der ersten Woche wieder, dann nahmen die Tiere auch ihren gewöhnlichen Gang allmählich wieder an und liefen herum; nach weiteren acht Tagen waren dann auch die letzten paretischen Erscheinungen gewichen und die Tiere hatten wieder die gleiche Behendigkeit und Beweglichkeit wie vor der Operation; so konnten ganz besonders die Katzen wieder flott klettern und die Hunde wieder springen.

Blutdruck.

Was nun die Blutdruckverhältnisse angeht, so fiel im Momente des Zusammenschnürens des Fadens der Druck in der Femoralis dicht unter dem Abgange der Profunda von 162 mm/Hg auf nur 17 mm; ein Anstieg in der gleichen Arterie des anderen Beines oder der Carotis fand aber in nicht merklichem Maße statt. Der Blutdruck blieb auch während der nächsten Zeit auf dieser Höhe, erst nach $^1/_2$ Stunde hatte er 80 mm erreicht; dann erfolgte eine langsame Zunahme, bis gewöhnlich nach 2—3 Tagen wieder der ursprüngliche Druck zu verzeichnen war; jedenfalls trat erst nach Ablauf von 48 Stunden wieder Pulsation im Gefäße auf und diese war anfangs auch bedeutend schwächer als vor der Operation und im Vergleich zu der der anderen Seite.

Gröbere Störungen in der Sensibilität fehlten; dagegen wies die Erregbarkeit des Ischiadicus auf der ligierten Seite eine beachtenswerte Herabsetzung auf; gerade hier fiel sie besonders ins Auge, wo der Vergleich mit der auf der gesunden Seite so leicht anzustellen war.

Das Resultat war folgendes:

		Faradischer Strom			Galvanischer Strom	
gesunde	Seite	117 mm	Abstand		1,14 Milliampères	vor der
kranke	„	117 „	„		1,13 „	Ligatur
gesunde	Seite	117,5 mm	Rollenabstand;	1,44	Milliampères	sofort nach der Unterbindung
kranke	„	109 „	„	; 1,97	„	„ „ „ „
gesunde	„	117,5 „	„	; 1,13	„	10 Min. „ „ „
kranke	„	110,5 „	„	; 1,86	„	10 „ „ „ „
gesunde	„	117 „	„	; 1,13	„	1 Std. „ „ „
kranke	„	112 „	„	; 1,82	„	1 „ „ „ „
gesunde	„	117,5 „	„	; 1,14	„	6 „ „ „ „
kranke	„	114,5 „	„	; 1,70	„	6 „ „ „ „
gesunde	„	117 „	„	; 1,14	„	24 „ „ „ „
kranke	„	116 „	„	; 1,17	„	24 „ „ „ „

Aus allen diesen Aufzählungen geht daher das eine Ergebnis hervor, daß die Ursache der Lähmung in der Unterbrechung der Blutzufuhr zu den Muskeln zu suchen ist; die Erregbarkeit nähert sich wieder der Norm, wenn mit der Steigerung des Blutdruckes nach Überwindung des kapillären Widerstandes wieder eine normale Blutversorgung und Zirkulation in den Muskeln des Beines erfolgt. Nur auf diese Weise ist die geringe Verbreiterung der Herzdämpfung nach doppelseitiger Ligatur erklärlich, nur so erklärt sich auch die Akzentuation des zweiten Aortentones bei den Tieren, wo die Unterbindung nur auf der einen Seite ausgeführt wurde.

Entsprechend der Mehrleistung war auch bei den Sektionen der getöteten Tiere eine geringe Vergrößerung und besonders Verdickung der Muskulatur des linken Ventrikels zu erkennen, die natürlich bei doppelter Unterbindung der Femoralis mehr in die Augen fiel als bei nur einseitiger. Diese Hypertrophie war aber allein auf den linken Ventrikel beschränkt, der rechte wies im Vergleich zu dem gleichartiger Tiere keine Verdickung des Myokard auf; und auch am linken war sie entfernt nicht so stark vorhanden wie etwa bei der Unterbindung der Iliaca communis.

Es scheint demgemäß für unsere Haustiere wohl der Satz zu Recht zu bestehen, daß durch vermehrte Arbeit des Herzens nach Ligatur der Femoralgefäße innerhalb des kleinen Beckens sich sofort ein ausreichender Kollateralkreislauf ausbildet, hauptsächlich durch das zwar feine, aber ungemein reichhaltige und viel verzweigte Anastomosennetz, welches sich zwischen den Endästen der Art. obturatoria und der Art. circumflexa femoris aus der Profunda und denen der Art. ileo-lumbalis und der circumflexa ileum profunda

ausbreitet; es ist also auch hier die eigentliche Strombahn für den Ausgleich in den feinsten Kapillaren zu suchen; damit stimmt das Verhalten des Blutdruckes nach der Unterbindung sehr wohl überein. Dann müßte ihr Widerstand sofort durch eine gesteigerte Herzaktion bei Tieren überwunden werden; in dieser Hinsicht sind die beiden oben beschriebenen Fälle von Gangrän der Extremität beachtenswert, denn dabei fand sich bei der Sektion eine ganz geringe Dilatation des linken Ventrikels; die Herzmaße waren einige Millimeter größer als bei den Kontrolltieren. Jedenfalls war in diesen beiden Fällen von einer Hypertrophie der Muskulatur nichts zu finden. Es ist aber auch denkbar, daß der Widerstand der Kapillaren auf den verschiedenen Seiten, vielleicht durch nervöse Einflüsse, ein verschieden großer ist, denn in dem einen Falle hatte die Herzkraft ausgereicht, das Blut in die kapillären Bahnen der einen Seite zu treiben, auf der andern es aber nicht vermocht.

Wie die Verhältnisse beim Menschen liegen, bleibt einstweilen, wie schon vorher bemerkt, der Zukunft übrig zu entscheiden. Aber sehr wünschenswert wäre es in jedem derartigen Falle, vor und nach der Operation die Herzarbeit genau zu kontrollieren und zu messen; es liegt immerhin im Bereiche der Möglichkeit, daß gerade unter den Fällen, wo später Beingangrän eintrat, sich solche mit relativer Herzinsuffizienz befanden, wo das Herz überhaupt nicht oder erst zu spät den Weg durch die kapillären Anastomosenbahnen eröffnete. Wenn fürderhin nach jeder Femoralis-Unterbindung, was bislang leider versäumt wurde, die Höhe des Blutdruckes in verschiedenen Intervallen geprüft und die Wiederkehr der Pulsation genau aufgezeichnet wird, dann läßt sich an der Hand der statistischen Ergebnisse wohl bald der exakte Nachweis erbringen, ob wir berechtigt sind, unsere experimentellen Erfahrungen direkt in die menschliche Pathologie zu übertragen, oder ob wir hier mit wesentlich anderen Faktoren zu rechnen haben; diese können schon allein im Ursprunge und Verlauf sowie in der Ausbreitung der abgehenden Arterien und in der Entwicklung ihres Kollateralnetzes gegeben sein. Zum mindesten befremdend ist die völlige Übereinstimmung der Ansichten der Chirurgen von der Gefährlichkeit dieser Operation und die widersprechenden Ergebnisse, welche man erhält, wenn man den Weg des Experiments beschreitet.

Für die Praxis folgt daraus, daß die Ligatur der Femoralis beim Menschen ein gewagtes Unternehmen darstellt, wenn das Herz nicht absolut kräftig und gesund ist, und uns jede Garantie leistet, daß es sehr schnell die kapillären Ausgleichswege eröffnen wird;

dieses ist aber bei dem Aneurysma der Arterie, und diese Erkrankung kommt praktisch am häufigsten in Frage, nicht zu erhoffen; vielleicht tun wir gut, uns in diesen Fällen Kümmells[1]) Ausspruchs zu erinnern: „Es scheint, daß die Unterbindung aller dem Zentralorgan näher gelegenen Arterien die Lebensfähigkeit der unteren Extremität weit weniger gefährdet, und die Herstellung der Kollateralen reicher und leichter ermöglicht, als der Abschluß peripherer Gefäße." Es wäre also dann die Iliaca communis zu ligieren, ein Eingriff, bei welchem auch im Experimente keine Gangrän des Beines erfolgt.

Nachdem die einschlägigen Verhältnisse bei der Ligatur der arteriellen Gefäße des Unterleibes besprochen worden sind, wenden wir uns nunmehr den Veränderungen nach Unterbindung der großen abdominalen Venen zu; ich beginne mit der größten.

F. Unterbindung der Cava inferior.

Tierversuch.

Schon Scoutetten[2]), den wir unter den Experimentatoren der Aortenligatur kennen gelernt haben, hat auch einmal die untere Hohlvene, freilich unbeabsichtigt, unterbunden; das Tier starb in kurzer Zeit unter den bekannten Erscheinungen der Herzinsuffizienz; die Symptome der Ligatur des arteriellen Gefäßes standen dabei so im Vordergrunde, daß irgendwelche Erscheinungen, die auf die Unwegsamkeit der Cava inf. hingewiesen hätten, nicht zur Beobachtung gelangten. Die erste größere Experimentalarbeit über diesen Gegenstand verdanken wir Purpura[3]); er hat die Operation an einer größeren Reihe von Tieren in verschiedener Höhe vorgenommen; alle starben in wenigen Tagen unter Ödem der Extremitäten und Cyanose; als konstanten Sektionsbefund beschreibt er hämorrhagische Lungeninfarkte; durch Injektion des Venensystems stellte er die kollateralen Bahnen fest, welche durch die Venae renales, spermaticae und meseraicae inferiores einerseits und den dem Rückenmarke angehörigen Venae extraarachnoidales ant. gebildet werden. Im wesentlichen hat dann Houzel[4]) später diese Ergebnisse bestätigt; leider aber äußern sich beide Untersucher über die eigentliche Todesursache gar nicht; man sollte meinen, die klinischen Symptome: Cyanose, Ödeme und die Autopsiebefunde: hämorrhagische Infarkte in den Lungen hätten als Wegweiser zum weiteren Forschen dienlich sein können.

---

1) Kümmell, Verhandl. der Deutschen Gesellsch. f. Chir. 1893.

2) Scoutetten, Archives générales de médec. Tome XIII, Série I, 1827.

3) Purpura, Ath. della Reg. Academic. della science medicale di Palermo 1899.

4) Houzel, Revue de chirurgie. année XXIII.

Kasuistik.

Beim Menschen ist die Unterbindung der unteren Hohlvene bislang 6 mal ausgeführt worden; Albarran[1]) stellte aus der Weltliteratur 3 Fälle zusammen, wo das Gefäß bei einer Nierenoperation verletzt wurde; da die Naht nicht ausführbar war, wurde zur Ligatur geschritten; 2 von diesen Kranken kamen glatt durch, der letzte starb; dann berichtet Houzel[2]) über 2 weitere Fälle, welche gleichfalls schnell genasen; hierbei handelte es sich um Tumoren, welche der Gefäßwand fest ansaßen, das Lumen aber noch nicht verlegt hatten; der letzte Fall ist von Goldmann[3]) veröffentlicht; das Gefäß wurde gelegentlich einer Nephrektomie angerissen und zur schnelleren Blutstillung unterbunden; obschon keine Zirkulationsstörungen erfolgten, trat doch in ein paar Stunden der Tod ein; wir haben also bei Unterbindung der unteren Hohlvene bei Nierenoperationen unter 4 Fällen 2 mal Exitus (50 Proz.), in den genannten 6 Fällen von Ligatur überhaupt 2 mal Exitus = 33,3 Proz. Trotz dieser nicht besonders glänzenden Erfolge hält Cholzow[4]) die Operation für vollkommen berechtigt, und Heresco[5]) zieht sie der Venennaht sogar vor, weil letztere zu Embolien disponiere. Goldmann[3]) hat sich dann dahin geäußert, daß die Unterbindung der unteren Hohlvene nur unterhalb der Einmündungsstelle der Renalis Aussicht auf Erfolg verheiße, weil alle die Venen, deren Aufgabe es sei auch zur Ernährung der Organe mitzuwirken, einen Ausgleich für die Zirkulation viel schwerer darböten, da die Abdominalorgane auf jede derartige Störung hin höchst empfindlich reagierten. Gerade mit Rücksicht auf die Cava inferior hat Finkelstein[6]) den Satz aufgestellt, daß es im Abdomen keine Vene gäbe, deren gelegentliche Unterbindung an sich schon kontraindiziert sei.

Experimente.

Experimentell habe ich die Cava inferior von der Vereinigungsstelle der beiden Venae iliacae communes bis zur Einmündung der Nierenvenen an 4 Kaninchen, 5 Katzen und 2 Hunden unterbunden. Die Erscheinungen waren bei allen Tieren die gleichen, nur der

1) Albarran, Bulletin et mémoire de la société de chirurgie, No. 41. 1902.
2) Houzel, Revue de chirurgie. 1902, 3/4.
3) Goldmann, v. Bruns' Beitr. z. klin. Chir., Bd. 47.
4) Cholzow, Chirurgitscheski Westnik. 1892.
5) Heresco, Progrès medical, Bd. 48.
6) Finkelstein, Wratsch. 1901, Nr. 52.

Erfolg insofern verschieden, als mir die Katzen alle eingingen in ein paar Tagen, während die anderen Tiere den Eingriff überstanden.

Sofort nach dem Erwachen aus der Narkose konnten die Tiere sich gut auf den Hinterbeinen bewegen; es bestand höchstens eine ganz geringe Parese, aber keine motorische Lähmung, ebenso fehlten gröbere Störungen in der Sensibilität vollständig; Ödeme gelangten nie zur Beobachtung; die Temperatur in der Hüfte und in der Achselhöhle ließ keinen Unterschied feststellen. Auch in ihrem sonstigen Verhalten unterschieden sie sich durchaus nicht von den anderen Tieren; sie spielten wie diese und verzehrten ihr Futter. Schon am andern Tage war die ursprüngliche Kraft in den Hinterbeinen zurückgekehrt, die Kaninchen konnten wieder springen, die Katzen begannen wieder das Klettern; wenn auch an diesem Tage einzelne Exemplare noch etwas ruhig sich verhielten und still in der Ecke des Käfigs lagen, so war doch bei Kaninchen und Hunden am folgenden oder spätestens am 4. Tage nach der Ligatur absolut keine Veränderungen in ihrem Wesen mehr zu erkennen; sie boten, solange sie lebten, das Bild absolut gesunder Tiere dar.

Klinisch ließ sich bei ihnen nur eine ganz geringe, eben angedeutete Verbreiterung der Herzdämpfung nach links und ein, hinsichtlich des Verhaltens vor der Operation, etwas klappender und verstärkter 2. Ton an der Aortenklappe nachweisen. Andere Erscheinungen von seiten der Körperorgane fehlten, so ganz besonders Cyanose und Dyspnoe.

Nur die Katzen boten insofern eine Ausnahme dar, als sie am dritten Tage sich wieder still in eine Ecke zurückzogen und das Fressen stehen ließen; beim Anstoßen sprangen sie noch munter umher, aber sie legten sich doch sofort wieder hin und waren entschieden träger und weniger gut aufgelegt als die anderen Tiere. Von motorischen Lähmungen der Hinterbeine oder Ödeme war aber auch dann noch keine Spur zu erkennen; ohne besonders prägnante Erscheinungen auch hinsichtlich der Kreislauforgane gingen sie im Zeitraum von 78–86 Stunden nach der Unterbindung ein.

Die Sektion stellte in allen Fällen folgende Veränderungen fest:

Schädel ohne Besonderheiten; Zentralnervensystem einschließlich des Rückenmarkes etwas weich; vereinzelte Ekchymosen unter der Dura; Gefäße nur wenig mit Blut gefüllt.

Brust: Beide Lungen sind in den oberen Partien lufthaltig, in den unteren abnorm saftreich; auf Druck fließt reichlich schaumige Flüssigkeit aus. Einige Male fanden sich in den oberen Lappen keilförmige hämorrhagische Infarkte und rotbraune indurierte Partien; auf der Pleura pulmonalis

und costalis waren stecknadelkopfgroße Ekchymosen in Gruppen angeordnet. Das Herz war etwas vergrößert; der linke Ventrikel stand in Diastole still und enthielt Cruor; der Klappenapparat und sein Endokard waren intakt, das Myokard weich und anämisch, aber ohne Herderkrankungen. Der rechte Ventrikel war weniger mit Blut gefüllt, seine Wandung gleichfalls schlaff; Klappen intakt, ebenso die Herzohre; Coronargefäße durchgängig, ihre Intima ohne Besonderheiten. Die Muskulatur des rechten Ventrikels betrug bis zu 7 mm, die des linken 8,5. Histologisch fand sich einige Male geringe braune Atrophie des Myokards oder ganz feine Fetteinlagerung in den Fibrillen.

Im Herzbeutel war ebenso wie in der Pleura in einem Falle einige ccm einer nicht fadenziehenden, serösen Flüssigkeit.

Bauch: Peritoneum glatt und spiegelnd; am Rektum sind einzelne Ekchymosen unter der Serosa. Im Abdomen einige ccm einer serösen, nicht fadenziehenden Flüssigkeit. Darm und Magen intakt.

Leber etwas vergrößert, stark hyperämisch mit deutlich acinöser Zeichnung; das Zentrum der Acini etwas prominent von bräunlich roter Farbe. Peritonealüberzug unversehrt ohne Ekchymosen.

Milz vergrößert; auf dem Durchschnitt quillt das Gewebe hervor; Organ stark hyperämisch; Pulpa weich, Follikel deutlich erkennbar; Kapsel ohne Besonderheiten.

Nieren beide etwas vergrößert; Kapsel leicht abziehbar; das Organ ist sehr blutreich, besonders die etwas verbreiterte Rindensubstanz. Nierenbecken ohne Befund.

Die Vena azygos und hemiazygos waren stark dilatiert und strotzend mit Blut gefüllt.

Die Cava inf. war dicht unter der Einmündungsstelle der Vena renalis sin. mit Katgut ligiert; eine zweite Ligatur saß einige cm tiefer; in dem abgeschnürten Teile war flüssiges Blut enthalten. Die Sondierung des Gefäßes gelingt nur bis zu den beiden Knoten; auch gelingt es nicht, darüber hinaus Wasser hindurchzutreiben.

Beim Einschneiden in die hinteren Extremitäten läßt sich kein Ödem finden.

Die überlebenden Kaninchen und Hunde wurden dann einige Monate nach der Operation durch Chloroform getötet, und nach dem Vorgange von Goldmann[1]) das Venensystem durch Injektion von der Femoralis aus mit der Injektionsmasse angefüllt, nachdem bei Lebzeiten verschiedentlich der Blutdruck geprüft worden war. Über die Ergebnisse der Sektion kann ich mich ganz kurz fassen.

Das Zentralnervensystem bot selbst mikroskopisch gar keine Veränderungen; ebenso fehlten diese an den Lungen und im Pleuraraum. Als konstanter Befund ließ sich dagegen am Herzen eine zwar deutlich nachweisbare, aber nicht besonders hochgradige Hypertrophie des linken Ventrikels auffinden, während diese am rechten Ventrikel noch mehr in den Hintergrund getreten war. Beide Ventrikel waren fest kontrahiert und

1) Goldmann, Beitr. z. klin. Chir., Bd. 47.

enthielten nur ein paar Tropfen flüssigen Blutes, dagegen waren die Atrien etwas mit Blut angefüllt. Das Endokard war überall spiegelnd und glänzend, an den Klappen nichts Abnormes aufzuspüren. Auf Durchschnitten war das Myokard völlig intakt ohne Herderkrankungen; seine Dicke betrug bei Hunden am linken Ventrikel 12 mm, am rechten 9,5—10 mm.

Im Bauche fanden sich ebenfalls keine Veränderungen; Transsudat fehlte in allen Fällen; ebensowenig ließ sich eine Stauung in den großen Drüsen des Unterleibes feststellen.

Die Cava inferior war auf der Strecke von dem Zusammenflusse der beiden Venae iliacae communes bis zur Einmündung der Nierenvene in verschiedener Höhe doppelt ligiert und in dem Mittelstücke vollständig obliteriert.

Auffällig war die starke Füllung der Azygos und Hemiazygos sowie die der Pfortader.

Sowohl das Durchleuchtungsbild als ganz besonders die anatomische Präparation stellten folgende Bahnen fest, auf welchen der Kollateralkreislauf erfolgt war.

Analog dem Verhalten nach der Aortenligatur war um den Nabel ein ausgeprägtes Venengeflecht zu erkennen, sowie das bekannte Caput Medusae am Abdomen. Dieser Plexus wurde gebildet durch die letzten Verästelungen der Venae mammariae internae und der Epigastricae infer. profundae; er war in allen Fällen sehr ausgeprägt und stellte daher wohl mit die Hauptkollateralbahn dar. Die beiden dieses Nabelgeflecht bildenden Venen hatten nun eine jede für sich noch andere Abflußwege. Die Venae mammariae internae jederseits anastomosierten mit den Intercostalvenen in einem gleichfalls sehr ausgesprochenen Geflechte und diese mündeten direkt in die Azygos und Hemiazygos ein. Kurz ehe die epigastrischen Venen das eben beschriebene Venengeflecht am Nabel bilden, geben sie einige ziemlich kräftig entwickelte Äste ab, welche entlang dem Lig. teres zur Leber ziehen und sich mit Umgehung der Leber in die Vena portarum einsenken. Neben dieser Hauptbahn sind noch zwei andere Strombahnen von untergeordneter Bedeutung vorhanden; die eine wird gebildet in der Gegend der Ileosacralgelenke durch einen Venenplexus zwischen den unteren lumbalen Venen, die in die Azygos bzw. Hemiazygos münden, und den Venen der Beckenwand nebst den mit ihnen anastomosierenden der Beckeneingeweide, die anderen durch Verzweigungen der Hypo- und Epigastrica mit der Spermatica interna.

Blutdruck.

Es entsteht nun die höchst interessante Frage, ob diese ausgleichenden Strombahnen schon vorher da waren, oder ob nach Absperrung der Passage in der unteren Hohlvene durch Steigerung des Blutdruckes in den pheripheren Abschnitten diese neuen Wege erst eröffnet werden. Damit hängt der Entscheid der Frage zusammen, ob der letzte Ausgleich sich durch Kapillaren vollzieht, oder ob größere Blutgefäße dabei beteiligt sind. Bislang liegen über diesen Punkt nur Injektionsversuche an Leichen vor; Cholzow[1]) zeigte, daß

1) Cholzow, Chirurgitscheski Westnik. 1892.

bei einem Druck von im Mittel 150 mm Hg die kollateralen Venen in über 90 Prozent aller darauf hin untersuchten Fälle in hinreichende Funktion treten; dies trifft ganz besonders zu bei Frauen, welche geboren haben, wo die Venen viel weiter und nachgiebiger sind.

Ganz abgesehen davon, daß am Kadaver doch wesentlich andere Verhältnisse vorliegen als beim lebenden Individuum bedurfte es zur Eröffnung der Kollateralvenen eines Druckes, welcher nahe an den herankommt, wie man ihn bei gesunden Menschen nur in der Aorta vorfindet; mit anderen Worten, es müßte nach absoluter Undurchgängigkeit der Cava inf. eine ungeheure Mehrarbeit des Herzens erforderlich sein, eine noch viel größere als bei dem völligen Verschlusse der Aorta; dem aber widerspricht die klinische Erfahrung, welche lehrt, daß die Aortenausschaltung beim Menschen in 12 Fällen 11 mal direkt zum Tode führte, die Unterbindung der Cava dagegen in den bekannten 6 Fällen nur 2 mal.

Den sichern Beweis nach der einen oder andern Richtung konnte nur die Prüfung des Blutdruckes in einer peripheren Vene vor und nach der Unterbindung erbringen. Es wurde daher der Druck in der Vena femoralis unterhalb des Lig. inguinale bei einem mittelgroßen Hunde gemessen. Folgendes waren die Werte.

Blutdruck in der Vena femoralis vor der Unterbindung der Cava 12,6 mm Hg,

„	„	„	Art.	„		„	„		„	„	153,9	„
„	„	„	Vena	„	direkt nach der				„	„	87,3	„
„	„	„	Art.	„		„	„	„	„	„	159,2	„
„	„	„	Vena	„	½ Std.	„	„	„	„	„	70,1	„
„	„	„	Art.	„	½	„	„	„	„	„	158,3	„
„	„	„	Vena	„	1	„	„	„	„	„	63,0	„
„	„	„	Art.	„	1	„	„	„	„	„	157,9	„
„	„	„	Vena	„	3	„	„	„	„	„	54,1	„
„	„	„	Art.	„	3	„	„	„	„	„	157,1	„
„	„	„	Vena	„	10	„	„	„	„	„	27,6	„
„	„	„	Art.	„	10	„	„	„	„	„	155,2	„
„	„	„	Vena	„	24	„	„	„	„	„	12,9	„
„	„	„	Art.	„	24	„	„	„	„	„	153,5	„

Daraus folgt also, daß sofort nach der Ligatur der unteren Hohlvene eine Drucksteigerung in den peripheriewärts gelegenen Venen eintritt, die durch eine gesteigerte Herzaktion und vermehrten Blutdruck im arteriellen Systeme auszugleichen gesucht wird. Dieser Ausgleich geht aber immerhin recht langsam von statten, finden wir doch erst am andern Tage in den Gefäßen einen Druck, wie er ungefähr vor der Unterbindung bestand. Die lange Zeitdauer bis zur Wiederkehr normaler Druckverhältnisse, im Ver-

ein mit der erhöhten Spannung im arteriellen Systeme und zuletzt die Blutdruckdifferenz vor und nach der Operation beweisen mit zwingender Notwendigkeit, daß als letzte Ausgleichsbahnen auch hier das zahlreiche. zwischen den eben genannten größeren Venen eingeflochtene Kapillarnetz anzusprechen ist, zu deren Eröffnung es bei der Enge der Strombahnen einer vermehrten Herzaktion bedarf, und wodurch sich auch, bis der Druckausgleich erfolgt ist, die Drucksteigerung in den peripheren Venen erklärt. Daß trotz alledem kein Ödem auftritt, liegt einmal an der Steigerung der Herzaktion, welche hinreicht, auch diese Druckerhöhung zu überwinden und das Blut durch die kapillären Anastomosen rasch und in hinreichender Menge hindurchzutreiben, und wohl fernerhin in dem Umstande, daß auch infolge der Mehrleistung des Herzens in den peripheren Teilen des Organismus, so in der Haut und den großen Eingeweiden neue, wenn auch nur kapilläre Bahnen eröffnet werden, so daß auf diese Weise auch der venöse Kreislauf unterhalb der Ligatur entlastet wird.

Es stimmen jedenfalls Experiment und klinische Erfahrung darin überein, daß nach Aufhebung der Blutzirkulation in der unteren Hohlvene sich zuerst eine rückläufige Drucksteigerung entwickelt, welche durch eine gesteigerte Herzarbeit zu überwinden ist; das gesunde Herz leistet diese Mehranforderung an seine Kraft durch Hypertrophie der Muskulatur, das geschwächte erliegt; in diesem Falle bilden sich alle Folgezustände der Herzinsuffizienz aus: Dilatation des Organes selbst, Stauung im großen und kleinen Kreislaufe: Ascites in wechselnder Menge, venöse Stauung in den großen Drüsen des Unterleibes, Ödem in den unteren Lungenpartien und Infarkte in der Lunge. Da aber der Druck in der Cava normalerweise nahe am Nullpunkte liegt, während er in der Aorta beim Menschen ca. 160 mm Hg beträgt, so ergibt sich ohne weiteres, daß die Mehrleistung des Herzens in beiden Fällen eine ganz verschiedene sein muß, im ersteren Falle relativ wenig, im letzteren enorm in Anspruch genommen wird. Daher erklärt sich auch der so verschiedenartige Erfolg bei den Operationen.

Genau ebenso liegen die Verhältnisse bei Tieren; ein Druck von höchstens einigen mm steht gegenüber einem solchen von 200—250 mm Hg beim Hunde und 150—170 mm Hg beim Kaninchen. Daher wird im allgemeinen auch die Ligatur der Cava viel besser ertragen; weshalb mir gerade alle Katzen an Dilatation des Herzens starben, vermag ich nicht zu sagen; es mag Zufall sein, daß gerade diese Exemplare weniger resistent waren. Bei den überlebenden

Tieren ließen sich dann auch sowohl bei Lebzeiten durch eine vermehrte und verstärkte Herzaktion Veränderungen dieses Organes vermuten, als später durch die Sektion auch direkt nachweisen; sie bestanden in einer Verdickung der Muskulatur und Volumzunahme beider Ventrikel. Gerade hier fiel so recht der gewaltige Unterschied in der verschiedenen Arbeitsleistung des Herzens in die Augen: bei der Aortenligatur die enorme, konzentrische Hypertrophie, das typische Balkenherz, bei der Unterbindung der Cava die zwar deutlich vorhandene, aber doch nur als gering zu bezeichnende Hypertrophie des Myokard.

Auf einen Punkt will ich noch wegen der praktischen Wichtigkeit mit ein paar Worten eingehen.

Unter den kollateralen Bahnen ist auch diejenige der Vena epigastrica inf. mit der Pfortader erwähnt; letztere steht nun durch einige kleinere Gefäße wieder in Verbindung mit der Cava inf. und zwar oberhalb des Abganges der Renales. Dieser Weg aus der Vena portae in die Cava wird von mehreren Autoren als die hauptsächlichste Strecke bezeichnet, auf welcher nach abdominalen Eingriffen Embolien in den Lungen zustande kommen sollen; nach Unterbindung der Gefäße würden Thromben von der Gefäßwand losgerissen und auf dem eben beschriebenen Wege in die Lungen verschleppt; man stützt sich hierbei auf den path.-anatomischen Befund, der Infarkte in den Lungen und lobuläre Pneumonie aufweist. Zwar sind mir bei der Unterbindung der Cava auch gelegentlich Lungeninfarkte zu Gesicht gekommen, aber ich wage nicht, sie von der Unterbindung der Cava herzuleiten und zu glauben, daß sie den eben beschriebenen Weg zurückgelegt haben; nach Ausschaltung der unteren Hohlvene treten immerhin solche Zirkulationsveränderungen auf, daß der Lungeninfarkt auch ebensogut von irgendeiner anderen Stelle als blander Embolus verschleppt worden sein kann; es wäre immerhin interessant, die bislang publizierten Fälle von Ligatur der Cava daraufhin zu untersuchen und in Zukunft bei dieser Operation auf den eben berührten Punkt ganz besonders zu achten.

G. Unterbindung der Vena iliaca communis.

Ob dieses Gefäß beim Menschen jemals isoliert unterbunden ist, muß als höchst fraglich bezeichnet werden; in der Literatur sind solche Fälle nicht erwähnt; da ebenfalls keine experimentellen Untersuchungen und Erfahrungen vorliegen, muß ich mich mit meinen eigenen Untersuchungen begnügen.

Experimentell habe ich die Vena iliaca communis doppelseitig unterbunden bei 2 Kaninchen und 3 Katzen, einseitig bei 3 Kaninchen und 1 Katze.

Geradeso wie die doppelseitige Ligatur der Art. iliaca communis die gleichen klinischen Symptome wie die Aortenligatur hervorruft, und auch die path.-anatomischen Veränderungen am Zirkulationsapparate in beiden Fällen die gleichen sind, ist auch das Verhältnis der Unterbindung der Cava inf. und derjenigen der Vena iliaca auf beiden Seiten. Da eine völlige Kongruenz der intra vitam beobachteten Symptome zu konstatieren war, da die Blutdruckverhältnisse sich auf das Haar glichen und zuletzt bei der Tötung die Herzhypertrophie genau so wie in den vorigen Versuchen gefunden wurde, erübrigt sich eine Wiederholung der beschriebenen Verhältnisse; weil ja in den Stamm der Vena iliaca communis keine Venen einmünden, so sind die Anastomosen ebenfalls die gleichen wie bei der Ligatur der Cava.

Wird schon die plötzliche Ausschaltung der unteren Hohlvene in den meisten Fällen reaktionslos ertragen, so erst recht die Unterbindung der Iliaca; ich hatte keinen Verlust an Tieren zu beklagen. Die vitalen Symptome waren äußerst gering; vasomotorische und trophische Störungen in der hinteren Extremität fehlten vollständig, ebenso war die Sensibilität intakt; die Motilität war anfangs etwas abgeschwächt, kehrte aber am folgenden oder spätestens am zweiten Tage nach der Unterbindung wieder; Temperaturdifferenzen und Störungen von Blase und Darm fehlten vollständig; ebenso war das Genitalsystem, wenigstens bei den männlichen Tieren, in Ordnung. Direkt nachweisbare Veränderungen am Herzen wage ich nicht mit Sicherheit zu behaupten, wenn es auch einige Male den Anschein hatte, als ob eine Steigerung der Herzarbeit sich durch eine schärfere Akzentuation des 2. Tones an der Aorta verrate. Im übrigen waren alle Tiere in ein paar Tagen wieder völlig frisch und munter. Nach verschieden langer Zeit nach der Unterbindung wurden sie getötet und ihr Gefäßsystem von der Vena femoralis aus injiziert. Die Sektion lieferte in allen Fällen einen negativen Befund; nur einige Male schien es, als ob eine geringe Hypertrophie des linken Ventrikels bestehe, diese war aber so geringgradig, daß sie noch in den Bereich des Normalen fallen kann.

Was nun die Kollateralen angeht, so waren es in der Hauptsache die Äste der gleichen Vene auf der anderen Seite; besonders ausgeprägt waren die letzten Verzweigungen der Hypogastrica an den Genitalien, am Darm, an der Blase und der Beckenschaufel;

ferner war deutlich eine Anastomose zwischen der Femoralis und und Obturatoria vorhanden, die ihrerseits wieder mit der Vesicalis der eigenen und der andern Seite in Verbindung stand. Daneben kamen noch einige der vorhin schon erwähnten Kollateralbahnen der unteren Hohlvene; so ist besonders erwähnenswert noch die Anastomose der Spermatica interna mit den Endästen der Epi- und Hypogastrica und das reiche Venennetz, welches die unteren lumbalen Venen mit der Azygos beziehungsweise Hemiazygos eingehen.

Die Blutdruckverhältnisse nach Unterbindung der Vena iliaca auf nur einer Seite wurden 1 mal bei der Katze geprüft. Es ergab sich folgendes:

Blutdruck in der linken Art. fem. 125 mm Hg;	in der l. Vena fem. 10,7 mm Hg	vor der Unterbindung,
„ „ „ „ „ „ 127,8 „ „ ;	„ „ „ Vena fem. 18,6 mm Hg	bei der Unterbindung,
„ „ „ „ „ „ 127,1 „ „ ;	„ „ „ Vena fem. 14,3 mm Hg	10 Min. nach der Unterbindg.,
„ „ „ „ „ „ 126,9 „ „ ;	in der l. Vena fem. 14,1 mm Hg	30 Min. nach der Unterbindg.,
„ „ „ „ „ „ 126,7 „ „ ;	in der l. Vena fem. 13,2 mm Hg	1 Std. nach der Unterbindg.,
„ „ „ „ „ „ 126,4 „ „ ;	in der l. Vena fem. 17.7 mm Hg	2 Std. nach der Unterbindg.,
„ „ „ „ „ „ 125,3 „ „ ;	in der l. Vena fem. 9,8 mm Hg	24 Std. nach der Unterbindg.

Blutdruck in den Gefäßen der anderen Seite, auf welcher die Vena iliaca nicht unterbunden wurde:

r. Art. fem. 126,3 mm Hg;	Vena fem. 10.9 mm Hg	vor der Lig. auf der linken Seite
„ „ „ 126,5 „ „ ;	„ „ 11,7 „ „	nach „ „ „ „ „ „
„ „ „ 126,3 „ „ ;	„ „ 11,0 „ „	10 Min. nach d. Lig. auf d. l. Seite
„ „ „ 126,2 „ „ ;	„ „ 10,7 „ „	30 „ „ „ „ „ „ „ „ „
„ „ „ 126,0 „ „ ;	„ „ 10,1 „ „	60 „ „ „ „ „ „ „ „ „
„ „ „ 126,2 „ „ ;	„ „ 10,4 „ „	2 Std. „ „ „ „ „ „ „ „
„ „ „ 126,4 „ „ ;	„ „ 10,8 „ „	24 „ „ „ „ „ „ „ „ „

Auch aus diesen Tabellen folgt, daß nach plötzlicher Ausschaltung der Vena iliaca communis der Druck in den peripheren Venen schnell ansteigt, diese Steigerung durch eine vermehrte Herzarbeit aber in kurzer Zeit wieder ausgeglichen wird; ja es tritt insofern eine Überkompensation ein, als der Druck in der Vena femoralis nach 24 Stunden unter die Norm herabgeht, die kollateralen Venenbahnen also vollständig in Funktion getreten sein müssen. Diese Herzarbeit ist aber bei weitem nicht so groß wie

nach Absperrung des arteriellen Gefäßes; schon allein der Umstand, daß alle Tiere selbst nach doppelseitiger Unterbindung der Vene am Leben blieben, beweist das; praktisch dürfen wir daher vor der Unterbindung der Vena iliaca communis nicht zurückschrecken, da die Kollateralen sehr schnell und in hinreichender Weise in Funktion treten und die Mehrleistung des Herzens nur sehr gering zu sein scheint.

H. Unterbindung der Vena hypogastrica.

Unsere Erfahrungen über die Ligatur der Vena iliaca interna sind höchst dürftige; alle vorhin genannten Autoren, welche die Unterbindung der entsprechenden Arterie bei Aneurysmen oder inoperablen Tumoren das Wort reden, erwähnen die Folgen nach Ausschaltung der Vene nicht; sollte das vielleicht darin seinen Grund haben, daß schlimme Folgezustände überhaupt nicht auftreten? Da ist aber von französischer Seite, die bei inoperablem Uteruscarcinom die doppelseitige Ligatur der Art. hypogastrica empfohlen, um die schweren Metrarrhagien zu bekämpfen, mit Nachdruck davor gewarnt worden, auch die Vene mit zu ligieren, wegen der schweren Zirkulationsstörungen in den Organen des kleinen Beckens und der Gefahr embolischer Prozesse in andern Körperorganen nach Ligatur der hypogastrischen Venen. Diese Gefahren bestehen beim Menschen nun in der Tat nicht, denn trotzdem gerade wegen der Blutungen beim inoperablen Uteruscarcinom schon so oft die Ligatur der Art. hypogastrica auf beiden Seiten ausgeführt wurde, und es gar keinem Zweifel unterliegen kann, daß bei dieser Gelegenheit mehrere Male von verschiedenen Operateuren auch die Vene mitgefaßt wurde, so sind dennoch irgendwelche schädlichen Folgen sowohl vorübergehender, wie dauernder Art nicht bekannt geworden. Ebenso gering ist das Interesse der Chirurgen an diesem Gefäße, denn sonst müßten sich doch Aufzeichnungen über die Ergebnisse der Tierexperimente irgendwo finden; das ist aber nicht der Fall; auch daraus darf man wohl mit Recht wieder schließen, daß von irgendeiner besonderen Schädlichkeit nach Ligatur der Vena hypogastrica nichts bekannt ist.

An Tieren habe ich diese Vene doppelseitig unterbunden bei 3 Kaninchen und je 2 Katzen und 2 Hündinnen; einseitig wurde die Operation bei 4 Kaninchen nnd 2 Katzen ausgeführt.

Bis auf eine Katze, wo die doppelseitige Ligatur gemacht war, kamen alle Tiere glatt durch, ohne irgendwelche prägnante Sym-

ptome darzubieten; alle, welchen das Gefäß auf nur einer Seite zugeschnürt war, konnten schon am Abend des gleichen Tages nicht von absolut unversehrten Kontrolltieren unterschieden werden; in ihrer Freßlust und ihrem sonstigen Benehmen boten sie ein völlig übereinstimmendes Bild dar.

Etwas mehr waren die Tiere angegriffen, bei welchen beide hypogastrischen Venen unterbunden waren; am ehesten erholten sich die beiden Hündinnen und die eine Katze, während die Kaninchen, bei denen schon wegen der Kleinheit der Gefäße die Operation äußerst schwierig war, erst am 3. Tage wieder völlig frisch waren. An allen diesen Tieren, das sei nochmals besonders hervorgehoben, war nur der Allgemeinzustand ein ruhigerer und die Freßlust vermindert; klinisch trat die Erkrankung irgend eines Organes oder Störungen eines ganzen Organsystems nicht in den Vordergrund. Beim Anfassen wehrten sie sich wie die anderen, nur, wenn man sie in Ruhe ließ, blieben sie still in einer Ecke liegen.

Die einzige Ausnahme hiervon bot eine ca. 5 kg schwere gestreifte Katze, deren Verlauf deshalb genauer geschildert werden soll.

2. VII. 1906. 12 Uhr a. m. In Billrothscher Narkose nach vorheriger Morphiuminjektion mediane Laparotomie in steilster Beckenhochlagerung; Zurückhalten der Därme durch Kompressen; Hervorwälzen der gefüllten Blase und Einpackung derselben in Kompressen. Nach Eröffnung des hinteren Blattes des Peritoneums werden die Gefäße stumpf isoliert und die Vena hypogastrica zuerst auf der linken, dann auf der rechten Seite doppelt mit Katgut ligiert. Schluß des Schlitzes im hinteren Blatte des Peritoneums durch fortlaufende Katgutnaht; Zurückbringen der Blase und Därme; die Organe sind alle vollständig unverändert; Schluß des vorderen Blattes des Peritoneums ebenfalls durch fortlaufende Katgutnaht: horizontale Lagerung des Tieres; Aneinanderbringung der übrigen Schichten der Bauchwand durch Etagennaht.

Dauer der Operation 35 Minuten, der Narkose 40 Minuten.

1 Uhr p. m. Tier ist ganz munter und geht herum; der Gang ist noch etwas unbeholfen (Narkosewirkung); die Strecke, die das Tier geht, ist deutlich durch Flüssigkeitstropfen gekennzeichnet, welche aus der Urethra abgehen.

1 Uhr 20 Min. Tier ist vollständig wach und geht frei herum; das Urinträufeln besteht weiter; es wird in den Stall zurückgebracht.

3 Uhr p. m. Das Tier wird tot und steif aufgefunden; beim Aufheben des Kadavers fließt noch ziemlich reichlich Harn aus der Urethra ab.

Sektion ergibt völlig negativen Befund am Schädel und in der Brusthöhle; es läßt sich kein Lungenödem, keine Embolie, keine akute Herzdilatation auffinden.

Bauch: Serosa glatt und glänzend; Magen etwas aufgetrieben; Därme

nicht meteoristisch; Mucosa ohne path. Befund. Organe des kleinen Beckens völlig unverändert, besonders die Genitalien; Blase enthält noch etwas helle Flüssigkeit; Mucosa unverändert. Arterien etwas injiziert, Venen stärker mit Blut gefüllt als normal; im Abdomen kein Blut. Rückenmark unverändert.

Einige Monate nach der Unterbindung wurden dann die überlebenden Tiere getötet und in der bekannten Weise injiziert.

Die Ergebnisse der Sektion waren völlig negativ; wenn ich schon vorhin sagte, daß es bei einseitiger Ligatur der Vena iliaca communis den Anschein habe, als ob eine geringe Hypertrophie des Herzens bestehe, so ist aber auch von diesem bloßen Scheine bei einseitiger Ligatur der Vena hypogastrica keine Rede; das Herz ist in nichts von dem gleichen Organ gesunder Tiere derselben Gattung zu unterscheiden; nur bei doppelseitiger Unterbindung war eine geringe Volumzunahme des linken Ventrikels und eine Verdickung seines Myokards einige Male mit annähernder Sicherheit nachzuweisen; das war aber nur bei Kaninchen der Fall; die größeren Exemplare der Versuchstiere ließen aber auch diese Herzhypertrophie vermissen.

Es ergibt sich daher aus diesen Versuchen, soweit man direkte Schlüsse vom Experiment auf die in der menschlichen Pathologie vorkommenden Verhältnisse machen darf, für die Praxis die Lehre, daß die einseitige Ligatur der Vena iliaca interna wenigstens ohne irgendwelche nennenswerte Reaktion ertragen wird; es scheint, daß auch in der Mehrzahl der Fälle die doppelseitige Unterbindung dieses Gefäßes von keinen üblen Folgen begleitet ist. Es handelt sich hierbei nicht um starke Steigerung des Druckes im Gefäßsysteme und dadurch bedingte gewaltige Mehrleistung des Herzens, der ein schwaches Organ nicht gewachsen ist, und wo akute Herzdilatation den schnellen Tod herbeiführt, sondern im Experimente wenigstens sind es Störungen von seiten der Blase, welche das einzige Symptom zu Lebzeiten darbieten, und die ihren Grund haben in einer anatomisch nachweisbaren Schädigung der Blutversorgung der Harnblase; wenigstens war in dem oben erwähnten Falle die venöse Hyperämie der einzige positive Befund; die Möglichkeit, daß später, wenn das Tier länger dem Leben hätte erhalten werden können, auch an der Mucosa direkt nachweisbare Veränderungen aufzufinden gewesen wären, ist dabei nicht von der Hand zu weisen.

Die einseitige Ligatur der Vena hypogastrica ist daher ein durchaus ungefährlicher Eingriff, die doppelseitige, wenn eben angängig zu vermeiden, wegen der Störungen in der Blasenfunktion,

obschon es für mich gar keinem Zweifel unterliegen kann, daß sich hiermit allein der überaus rasche Tod des Versuchstieres nicht erklären läßt.

Im allgemeinen wird man ja höchst selten in die Lage kommen, dieses Gefäß beim Menschen isoliert unterbinden zu müssen; es liegt der Arterie so dicht an, daß meist die gleiche Affektion auch das arterielle Gefäß mit ergriffen hat; über die Verhältnisse aber, die nach Ligatur von Arterie und Vene auftreten, wird später berichtet.

J. Unterbindung der Vena iliaca externa.

Wir bezeichnen mit diesem Namen die Fortsetzung der Vena femoralis nach Aufnahme der Saphena magna; sie tritt durch die Lakuna vasorum unter dem Ligamentum inguinale in das kleine Becken ein und vereinigt sich etwa in der Höhe des Ileosacral-Gelenks mit der Vena hypogastrica zur Vena iliaca communis.

Auch dieses Gefäß ist schon mehrere Male ligiert worden, ohne daß dauernde Schädigungen für die Extremität sich eingestellt hätten; die Operation wurde ausgeführt wegen Verletzungen der Vena femoralis in der Nähe des Pourpatschen Bandes, zu welchem auch die gelegentlich der Exstirpation von Geschwülsten oder mit der Venenwand fest verwachsenen Drüsen aufgetretenen akzidentellen Risse in der Vena femoralis zu rechnen sind, wenn die Naht des Gefäßes mißlang.

Da dieser Eingriff stets ohne üble Folgen ertragen wurde, so sind die Fälle nicht alle einzeln in der Literatur niedergelegt; ebendeswegen sind bisher auch noch keine experimentelle Untersuchungen angestellt worden. Man kann sich, wie schon bei der gleichnamigen Arterie erwähnt, sehr leicht das Gefäß von den Bauchdecken aus extraperitoneal freilegen, um es dann zu unterbinden.

Experimentell habe ich die Vena iliaca externa bei 4 Kaninchen und 1 Katze auf beiden Seiten und bei 2 Kaninchen und je einer Katze und einem Hunde auf nur einer Seite ligiert.

Die Tiere überstanden alle den Eingriff ohne dauernde Störungen. Es bestanden nur vorübergehende leichte Paresen in den hinteren Extremitäten, welche aber die freie Beweglichkeit der Tiere nicht hinderten; sensible Störungen und Differenzen in der Temperatur wurden nicht beobachtet; ebenso fehlten Ödeme vollständig. Klinisch ließen sich mit keiner Beobachtungsmethode Veränderungen in der Größe der Herzarbeit direkt nachweisen. Mit diesem Verhalten

stimmte auch recht gut dasjenige des Blutdruckes überein; er wurde bestimmt bei einem Hunde, dessen rechte Vena iliaca externa unterbunden war; es ergab sich:

linke Vena femor.	13,8	mm Hg;	rechte Art. femor.	148	mm Hg;	rechte Vena femor.	14,1	mm Hg:	vor der Unterbindung			
„	13,9	„	„	149,4	„	„	25,3	„	nach	„	„	
„	13,9	„	„	149,0	„	„	22,9	„	10	Min.	nach der	Unterbindg.
„	13,9	„	„	148,8	„	„	21,3	„	30	„	„	„
„	13,8	„	„	148,8	„	„	20,7	„	45	„	„	„
„	13,8	„	„	148,7	„	„	19,5	„	1	Std.	„	„
„	13,7	„	„	148,6	„	„	18,1	„	2	„	„	„
„	13,7	„	„	148,6	„	„	17,8	„	3	„	„	„
„	13,8	„	„	148,5	„	„	17,2	„	6	„	„	„
„	13,8	„	„	148,4	„	„	16,4	„	12	„	„	„
„	13,7	„	„	148,2	„	„	14,5	„	24	„	„	„

Aus diesen Zahlen folgt abermals, daß die Ausgleichswege für den Blutdruck in letzter Linie in den feinsten Kapillaren zu suchen sind, die in reichster Zahl zwischen den eigentlichen größeren kollateralen Gefäßen liegen; obschon ihre Eröffnung immerhin bis zu 24 Stunden dauert, setzen sie doch dem zirkulierenden Blutstrom keinen solchen Widerstand entgegen, daß es zu direkt nachweisbaren Veränderungen am Herzen käme. Andererseits treten aber diese Nebenbahnen auch wieder so rechtzeitig in Funktion, daß gröbere Zirkulationsstörungen, so ganz besonders Ödeme, nicht auftreten.

Die Tiere wurden dann später getötet und ihr Gefäßsystem injiziert; auch bei der Sektion ließen sich keine Veränderungen an den inneren Organen finden; so fehlten ganz besonders irgendwelche Veränderungen am Herzen; von einer Hypertrophie konnte gar keine Rede sein, selbst bei den Kaninchen, bei welchen diese Vene auf beiden Seiten unterbunden war, ließ sich keine Verdickung des Myokard gegenüber den Kontrolltieren entdecken.

Die hauptsächlichste Bahn, auf welcher das Blut nach Ligatur der Vena iliaca externa abgeleitet wird, ist in den Verästelungen der später die Vena hypogastrica bildenden Venae ilei circumflexae, ileo-lumbales und den glutäalen mit den Venen, welche dem Verlaufe der Art. profunda femoris folgen, zu erblicken; daneben kommen noch in Betracht die Anastomosen der Vena obturatoria mit den Venen, die aus dem Versorgungsbezirk der Art. circumflexa femoris entspringen.

Im Verein mit diesen Experimenten, wird man wohl in Zukunft

auch an unserer bisherigen in der menschlichen Pathologie gesammelten Erfahrung festhalten dürfen, daß in der Tat die extraperitoneale Unterbindung der Vena iliaca externa einen Eingriff darstellt, der besondere Gefahren nicht zu involvieren vermag. Weder sind durch die reichen Anastomosenbildungen gefährliche Zirkulationsstörungen in den Extremitäten zu erwarten, die ihren lokalen Tod zur Folge haben, noch machen sich sonst irgendwelche Störungen bemerkbar, da die kollateralen Gefäße sehr schnell in Funktion zu treten pflegen. Obschon in letzter Linie auch hierbei der Ausgleich sich durch Kapillaren vollzieht, setzen diese dem Blutstrom doch nur einen äußerst geringen Widerstand entgegen; die Inanspruchnahme des Herzens ist eine nur unwesentlich größere, ja für unsere klinischen Untersuchungsmethoden entzieht sich noch diese Mehrbelastung dem direkten Nachweise, und auch anatomisch können wir keine direkt nachweisbaren Veränderungen entdecken. Es kann daher wohl unbedenklich dieses Gefäß, wenn eine Indikation zu dieser Operation besteht oder die seitliche Naht sich als undurchführbar erweist, extraperitoneal unterbunden werden.

K. Unterbindung der Vena femoralis.

Ziemlich gut sind wir über die Folgezustände nach der Ligatur dieses Gefäßes unterrichtet. Es unterliegt gar keinem Zweifel mehr, daß die These, welche Hirsch[1]) in seiner Dissertation vorschlug, wonach die Unterbindung der Vena femoralis unterhalb des Lig. inguinale unweigerlich die Gangrän der Extremität zur Folge haben müsse, weil diese Bahn der einzige Weg zur Ableitung des Venenblutes aus der untern Extremität darstelle, zu Unrecht aufgestellt ist. Lassen wir die Statistik ihre beredte Sprache reden. Zuerst stellte Braun[2]) aus der gesamten Literatur 17 Unterbindungen der Femoralis zusammen; bei 11 Fällen wurde die Operation gelegentlich der Exstirpation mit der Vene fest verwachsener Geschwülste ausgeführt, dabei wurde eine Gangrän des Beines beobachtet; in den übrigen Fällen handelte es sich um Verletzung der Vene, dabei trat 2 mal Gangrän der Extremität ein.

Zeidler[3]) beobachtete bei 25 weiteren Fällen nur 1 mal den Brand im Beine; er selbst fügt dieser Zahl 2 weitere Fälle hinzu, welche glatt heilten.

1) Hirsch, Dissertation. Halle 1875.
2) Braun, Arch. f. klin. Chir., Bd. 28, 3.
3) Zeidler, Berliner klin. Wochenschr. 1890, Nr. 39.

Seit dieser Zeit existiert noch eine Zusammenstellung von Nibergall[1]) über 35 Ligaturen der Vena femoralis mit nur einmaligem Auftreten von Gangrän; in dieser Arbeit sind die in der Boumannschen[2]) Dissertation niedergelegten 10 Fälle mit verwertet.

Es ergibt sich somit bis heute, daß die Venenligatur im ganzen 79 mal ausgeführt wurde; dabei gelangte in 4 Fällen Beingangrän zur Beobachtung, also in 5,06 Proz.

Nur Bouveret[3]) und Sokoloff[4]) haben in ihren Fällen ein Ödem des Fußes und Beines bemerkt, welches im letztern Falle erst nach 3 Tagen schwand.

Allein der Vollständigkeit wegen sei hier, obschon dann die Verhältnisse sich wesentlich anders gestalten müssen, derjenigen Fälle Erwähnung getan, wo das arterielle und venöse Gefäß zusammen ligiert wurde; gerade bei den Schenkelgefäßen ist diese Operation mehrfach gemacht worden.

Braun[5]) berichtet über 7 Fälle von Beingangrän nach Unterbindung beider Gefäße, welche 15 mal zur Ausführung kam.

Zeidler[6]) stellte bei 50 Ligaturen beider Beingefäße 24 mal Gangrän fest; Boumann[7]) beim gleichen Eingriff zweimal unter 7 Fällen.

Das ergibt in Gesamtheit 72 Fälle mit 33 gangränöser Extremität; mit anderen Worten: es lehrt die Statistik, daß nach Ligatur von Art. und vena femoralis in 45,83 Proz. Gangrän des Beines erfolgt.

Da experimentelle Untersuchungen über die Folgen nach Unterbindung der Vena femoralis nicht vorliegen, kann ich sofort über meine Versuche berichten, welche sich auf 3 einseitige Ligaturen bei 1 Kaninchen und je 1 Hunde und Katze sowie auf drei doppelseitige bei je 1 Hunde und 1 Katze und 1 Kaninchen erstrecken.

Alle Tiere überstanden den Eingriff vollständig glatt; nach dem Erwachen aus der Narkose waren sie vollständig munter und konnten wieder gehen, wenn auch eine gewisse Schwäche auf der Seite der Unterbindung unverkennbar zutage trat; diese hält gewöhnlich bis

1) Niebergall, Deutsche Zeitschr. f. Chir., Bd. 37.
2) Boumann, Dissertation. Amsterdam 1895.
3) Bouveret, Bulletin de la société anatomique. Paris 1875.
4) Sukuloff, Med. Obosrenje 1896, No. 13.
5) Braun, Arch. f. klin. Chir., Bd. 28, 3.
6) Zeidler, Berliner klin. Wochenschr. 1890, Nr. 39.
7) Boumann, Dissertation. Amsterdam 1895.

zum folgenden Tage an; erst dann sprangen sie wieder herum und zeigten in ihrem Verhalten gar keine Veränderung mehr. Eine Temperaturdifferenz zwischen der Achselhöhle und der Leiste oder bei den nur einseitig operierten Tieren zwischen den beiden Hinterbeinen habe ich nicht feststellen können; ebenso fehlten Störungen in der Sensibilität vollständig, und von Ödemen an den Beinen war keine Spur festzustellen; in allen Fällen kam es zur glatten Heilung und schneller Wiederkehr normaler Verhältnisse; es trat in keinem Falle ein Absterben der Extremität ein.

Klinisch ließ sich irgendwelche Veränderung an den Zirkulationsorganen nicht nachweisen; nur bei der Katze und den beiden Kaninchenböcken, wo ich die doppelseitige Ligatur ausführte, schien es, als ob sich in der allerersten Zeit eine Vermehrung der Herzaktion durch ein Klappen des II. Aortentones und eine stärkere Hebung des Spitzenstoßes bemerkbar mache; aber auch das Symptom war nicht mit absoluter Sicherheit festzustellen.

Was die Blutdruckverhältnisse angeht, so gibt folgende Tabelle Aufschluß, welche diese Dinge beim Hunde wiedergibt; es wurde dabei die Vene auf der rechten Seite unterbunden.

	linke Art. fem.	mm Hg;	Vena fem.	mm Hg;	rechte Art. fem.	mm Hg;	Vena fem.	mm Hg.
vor der Unterbind.	154,0		14,6		155,2		14,9	
direkt nach der	158,8	„	14,7	„	157,3	„	25,7	„
10 Min. nach der	155,6	„	14,7	„	157,1	„	23,2	„
30 Min. nach der	154,4	„	14,7	„	156,8	„	27,5	„
1 Stunde nach der	154,3	„	14,7	„	156,2	„	19,3	„
2 Stunden nach der	154,2	„	14,6	„	155,9	„	18,6	„
3 Stunden nach der	154,2	„	14,6	„	155,9	„	18,0	„
6 Stunden nach der	154,2	„	14,6	„	155,7	„	17,8	„
24 Stunden nach der	154,2	„	14,6	„	155,6	„	15,3	„

Es ergibt sich also die Tatsache, daß nach Ligatur der Vena femoralis zwar im Anfange der Druck in den peripheren Venen beträchtlich zunimmt, daß aber in schon sehr kurzer Zeit durch eine direkte Mehrleistung des Herzens ein Ausgleich erfolgt; dieser ist so vollkommen, daß keine Stauungserscheinungen oder gar gefährliche Zirkulationsstörungen entstehen können.

Wenn nun nach verschieden langer Zeit nach der Unterbindung die Tiere getötet wurden, so konnte man bei denen, wo das Gefäß auf beiden Seiten zugeschnürt war, eine vielleicht ganz geringfügige Hypertrophie der Muskulatur an der linken Kammer erkennen: diese war aber nur angedeutet und stand in gar keinem Verhältnisse zu den stärker ausgeprägten hypertrophischen Veränderungen des linken Ventrikels nach Unterbindung der entsprechenden arteriellen Gefäße. Sonstige prägnante oder auch nur konstant aufzufindende Befunde wurden stets vermißt.

Durch Injektion ließen sich dann die Kollateralen feststellen; die größte Bahn wird gebildet durch die feinen Verästelungen der Vena femoris profunda und ihrer Nebenvenen mit den letzten Ausläufern der Glutäalvenen mit der Pudenda und der Vena obturatoria am Trochanter und in der Leistenbeuge; ein zweiter wichtiger Weg ist das venöse Netz zwischen der Vena ilium profunda und den ileolumbalen und sakralen Venen; gegenüber diesen beiden Strecken tritt die letzte Kollateralbahn sehr in den Hintergrund; sie wird gebildet von den Verzweigungen der Hypogastrica mit den epigastrischen Venen.

Daß aber auch hier wieder die letzten Ausgleichswege Gefäße allerkleinsten Kalibers sind, geht deutlich aus dem Verhalten des Blutdruckes nach der Ligatur der Vene hervor; man sieht, es gibt viele Straßen für den Ausgleich des Druckes, auf denen das Blut abfließen kann. Nach Niebergall[1]) soll das Schicksal der Extremität nach Unterbindung davon abhängen, ob die kollateralen Venen schnell in Tätigkeit treten; das aber tun sie in den meisten Fällen; dazu ist, wie das Experiment lehrt, eine nur sehr geringe Steigerung des Blutdruckes nötig; diese Mehrbelastung leistet aber das Herz spielend, ohne daß für die Zukunft noch irgendwelche nachweisbaren Veränderungen daraus resultieren. Vielleicht ist zur Unterstützung der Herzarbeit es sehr angebracht, dem Vorschlage Zeidlers[2]) zu folgen und die Extremität etwas erhöht zu legen.

Schlußsätze.

Aus diesen Auseinandersetzungen folgt daher, daß die Unterbindung der Vena femoralis oberhalb des Lig. inguinale als eine im allgemeinen ungefährliche Operation angesehen werden darf, da die kollateralen Venen schon bei sehr geringer Steigerung des Blut-

1) Niebergall, Deutsche Zeitschr. f. Chir., Bd. 37.
2) Zeidler, Berliner klin. Wochenschr. 1890, Nr. 39.

druckes in Tätigkeit treten, und dieser Mehranforderung das Herz wohl stets gewachsen ist; die gleichzeitige Ligatur des arteriellen und venösen Gefäßes an dieser Stelle ist in sehr vielen Fällen von üblen Folgen begleitet, weil, wie schon erwähnt, sich leicht Gangrän in der Extremität darnach entwickelt, da ein schneller, arterieller Kollateralkreislauf in der Regel nicht erfolgt.

Es erübrigt, noch einige Worte den obigen Betrachtungen anzureihen. Wir haben gesehen, daß nach allen Unterbindungen der großen Bauchgefäße sehr schnell ein kollateraler Kreislauf erfolgt, der hinreicht, die von ihnen versorgten Gebiete vor länger dauernder Anämie oder venöser Hyperämie zu schützen. Es ist eine bekannte Tatsache, daß die Herzarbeit zum allergrößten Teile zur Beseitigung des Widerstandes, den das Gefäßsystem der Fortbewegung des Blutes entgegensetzt, verbraucht wird, sie also eine Hauptwärmequelle für den Körper ist; diese Arbeitsleistung ist ceteris paribus proportional dem Querschnitte der Gefäße, sie wird daher, wenn das Blut das kapilläre Netz durchströmt hat, in den venösen Bahnen erheblich geringer sein als in den Arterien, und schließlich bei den großen Venen auf Null herabsinken oder sogar negativ werden; nur bei Fortbestand dieser Druckdifferenz ist ein Blutkreislauf überhaupt möglich; daher besteht die ganze Herzaufgabe darin, stets diese Druckdifferenz in der Aorta und Cava aufs neue zu erzeugen.

Wenn nun irgendein Gefäß ligiert wird, so tritt natürlich eine Erhöhung des Druckes im zentralen und eine Verminderung im peripheren Teile (nach der Richtung des Blutstromes gerechnet) auf; die Größe dieser Differenz ist annähernd die gleiche wie vor der Unterbindung. Zwischen diesen beiden Teilen existieren nun eine Unmenge feinster Zwischenbahnen und Verbindungswege von mikroskopischer Kleinheit, welche zwar sofort das Blut durch sich hindurchlassen, aber wegen der großen Enge ihres Lumens ihm einen bei weitem größeren Widerstand entgegensetzen, als das unterbundene größere Gefäß. Zur Erhaltung der unbedingt nötigen Druckdifferenz aber muß das Herz auch durch diese Kapillaren das Blut hindurchwerfen, ihren Widerstand daher brechen, es paßt sich also der so geschaffenen Drucksteigerung an; das kann es aber nur dadurch, daß es hypertrophiert, also seine Muskelelemente quantitativ und qualitativ vermehrt; natürlich ist hierzu ein durchaus gesundes, kräftiges Organ die erste Bedingung, sonst erlahmt es und wird durch die rückläufige Steigerung einfach dilatiert. Wahrscheinlich sind aber auch regulatorische Momente mit im Spiele, welche eine akute Blutdrucksteigerung über ein gewisses Maß hinaus

dadurch verhindern, daß reflektorisch die Bahnen in der Haut und besonders in den Unterleibsorganen durch Erschlaffen der Vasokonstriktoren und Reizung der Dilatatoren geöffnet werden, und das Blut in diese leichter einströmen kann. Die Blutdrucksteigerung im zentralen Teile bleibt so lange bestehen, bis die Zirkulation sich wieder völlig hergestellt hat; natürlich richtet sich das ganz nach der Größe des ligierten Gefäßes und der Art des kapillären Anastomosennetzes; daher können gelegentlich der Druck und somit auch die Herzarbeit wieder zur Norm zurückkehren; das wird dann der Fall sein, wenn die Summe der Querschnitte der vorhandenen und der neugebildeten Kapillaren gleich ist dem Querschnitte des unterbundenen Gefäßes, und die Kapillaren so dilatiert sind, daß sie dem Blut einen erheblich geringeren Widerstand entgegenbringen als vorher. Genauer sind die Verhältnisse beim Kollateralkreislaufe auch in einer jüngst erschienenen Arbeit von Katzenstein[1]) niedergelegt; es erübrigen sich daher wohl nähere Mitteilungen. Daß wir es in der Tat mit kapillären Strombahnen in letzter Linie zu tun haben, welche nach Unterbindung der großen Unterleibsgefäße den Kreislauf wieder herstellen, geht ganz besonders aus dem Verhalten des Blutdruckes hervor; gewaltiges Sinken in den peripheren arteriellen Bahnen und erst ganz allmähliches Ansteigen in Stunden, bis erst am zweiten Tage frühestens der ursprüngliche Druck wieder erreicht ist, und plötzlicher Anstieg des Blutdruckes in den vom Zentralorgan entfernter gelegenen venösen Gefäßen nach Ligatur der abführenden Vene und erst in Stunden allmähliche Rückkehr zum ursprünglichen Druck, das alles weist doch mit Notwendigkeit auf das Infunktiontreten kleinster Gefäßchen hin; denn wozu soll die Drucksteigerung im arteriellen Systeme nach Ligatur der abführenden Vene, wozu der enorme Abfall des Blutdruckes in der peripheren Arterie nach Unterbindung des zuführenden Gefäßes anders verbraucht sein, als zur Überwindung des Widerstandes, den die engen Kapillaren darbieten? Durch eine sofort einsetzende gesteigerte Herzaktion wird er beim intakten Herzen überwunden, und zwar fast völlig bis zum zweiten Tage nach der Ligatur; demgemäß steigt auch der Blutdruck in den peripheren Gefäßen am bedeutendsten am ersten Tage; in der Folge findet nur noch eine sehr geringe Kompensation statt; die Funktion des Kollateralkreislaufes ist dann völlig einwandfrei, wenn die Herztätigkeit wieder eine völlig normale geworden ist,

1) Katzenstein, Deutsche Zeitschr. f. Chir., Bd. 77.

und der Blutdruck in den arteriellen und venösen Gefäßen an der Peripherie seine ursprüngliche Höhe aufweist; erlahmt aber vorher das Herz, so kommt dieser Kreislauf in nicht normaler Weise zustande und es treten die bekannten schweren Störungen der Herzinsuffizienz auf. Die Größe dieser Herzarbeit hängt ab von der Blutmenge und dem Blutdrucke in dem Gefäße, ist daher am größten bei der Aorta; im allgemeinen bei den kleinen Arterien größer als den entsprechenden Venen.

Noch ein Punkt ist bei der Beurteilung der Herzarbeit nicht außer Acht zulassen; das ist das momentane Auftreten der Zirkulationsstörung; das Herz wird gewissermaßen überfallen und muß im gleichen Augenblicke schon prompt reagieren und seine Aktion vermehren. Schon Pirogoff[1]) hat ja gerade bei der Aortenunterbindung ein langsames Zuschnüren des Fadens empfohlen, so daß er erst eine geringe Stenose am Gefäß zu machen vorschlug, diese allmählich zu vergrößern und erst in Stunden das Lumen völlig zu verlegen gedachte; auf diese Weise wollte er die schweren Zirkulationsstörungen, „die Kongestionen nach Thorax und Gehirn" umgehen. Daß dieser Punkt beachtet werden muß, geht auch aus unsern klinischen Erfahrungen hervor; eine Aortenstenose, welche allmählich immer höhere Grade erreicht, stellt an das Herz viel geringere Anforderungen, als die plötzliche Ligatur des Gefäßes, daher können auch Kranke selbst mit hochgradiger Stenose noch eine Zeitlang relativ gut leben. Es hat nämlich Tillaux-Riche[2]) darauf hingewiesen, daß die Ausschaltung der Aorta eigentlich ohne nennenswerte Erscheinungen ertragen werden müsse, weil man oft bei Sektionen Thrombosen oder gar Embolien an ihrer Bifurkation entdecke, und es bekannt sei, daß gerade die Pferde sehr zu dieser Affektion neigen, bei denen ein intermittierendes Hinken und Lahmen zu beobachten gewesen sei. Diesen Ausführungen ist mit allem Nachdruck Malbranc[3]) entgegengetreten; einmal erfolge die Thrombose nur sehr langsam, es handele sich daher eher um eine Stenose als einen völligen Verschluß, und das Herz habe Zeit, sich an diese Mehrleistung zu gewöhnen; dann aber bestehe bei den Embolien, die auch wohl nie das ganze Lumen verlegen, fast stets ein organisches Vitium cordis, und schon allein dieses Faktors wegen sei der Vergleich durchaus zu verwerfen.

1) Pirogoff, Dissertation. Dorpat 1835.
2) Tillaux-Riche, Revue de Chir. 1901.
3) Malbranc, Deutsches Arch. f. klin. Med., Bd. 18 u. 19.

Hinsichtlich der Ergebnisse der Experimente und der bekannt gewordenen Fälle aus der menschlichen Pathologie muß dieser Einwand als vollkommen stichhaltig anerkannt werden.

Durchaus ähnlich liegen die Verhältnisse bei der unteren Hohlvene, wonach viel eher eine Obliteration des Gefäßes erfolgen kann durch Kompression eines Tumors. Houzel[1]) empfiehlt gerade in den Fällen die Unterbindung der Cava, wenn bei der Exstirpation einer der Vene ansitzenden Geschwulst diese mit verletzt wird, da dann schon meist die Kollateralen in Funktion seien, oder sich rascher ausbildeten; derselbe[2]) erklärt auch mit dieser Tatsache das auffällige Mißverhältnis seiner Tier-Experimente mit seinen operativen Erfahrungen am Menschen. Aus diesem Grunde habe ich auch bei der Erwähnung der Cavaligaturen der Veröffentlichung von Küster[3]) und Civarelli[4]) keine Erwähnung getan, weil im ersteren Falle es sich handelte um die völlige Obliteration der Cava von der Vena renalis an bis zur Einmündung in den rechten Vorhof bedingt durch einen enormen Nierentumor, während im anderen eine Thrombose in dem Cavaabschnitte zwischen der Vena renalis und der Subhepatica sich befand.

Daß in der Tat gewaltige Anforderungen an das Herz gestellt werden, denen es unter dem Bilde der völligen oder partiellen Insuffizienz erliegen kann, geht zuletzt noch aus einigen andern Experimenten hervor. Die Größe der Herzarbeit bewegt sich ungefähr auf folgender Stufe: Aorta oder beiderseits Arteria iliaca communis; Arteria iliaca communis; Vena cava inf. oder beiderseits Vena iliaca communis; Art. iliaca externa, Arteria hypogastrica, Vena iliaca communis, Vena iliaca externa, Vena hypogastrica; es stellt daher die Ligatur der Aorta oder der beiden Arteriae iliacae communes die größten Anforderungen an das Herz, um den Kollateralkreislauf in Gang zu bringen, die der Vena hypogastrica auf nur einer Seite die geringsten; zwischen diesen Grenzen folgen in Abstufungen die Unterbindungen der anderen Gefäße. Zur Untersuchung der Drucksteigerung im Kreislaufe und somit der Mehrleistung des Herzens machte ich dann noch die Ligatur mehrerer kleinerer Gefäße; aus der Reihe der diesbezüglichen Experimente greife ich einige ganz prägnante heraus.

---

1) Houzel, Revue de Chir. 1903, No. 3 u. 4.

2) Houzel, Revue de Chir. 1901, No. 39.

3) Küster, Chirurgie der Nieren. Stuttgart 1896, 1902.

4) Civarelli, Giornale della Reg. academie della scienc. medic. di Palermo 1899.

Starke graue Katze, etwa 5 kg schwer. In Narkose mediane Laparotomie unter steilster Beckenhochlagerung; Zurückhalten der Därme mit Kompressen; Herausheben der gefüllten Blase und des graviden Uterus; Einpacken in Kompressen; Eröffnung des hinteren Blattes des Peritoneums; stumpfe Isolierung der Gefäße; Unterbindung der linken Art. hypogastrica und der rechten Iliaca communis mit je 2 Katgutfäden. Schluß des Schlitzes im hinteren Peritonealblatte; Zurückbringen der Gedärme, des Uterus und der Blase; Schluß der Bauchwunde mit Etagennaht. Dauer der Operation 45 Minuten.

Tier zeigt nach dem Erwachen die typischen Erscheinungen, wie sie nach Ligatur dieser einzelnen Gefäße auftreten: Blutdruck in der Carotis erhöht gegen vorherigen Zustand um 11,2 mm Hg.

Nach 15 Stunden wird es noch warm im Stalle tot aufgefunden.

Sektion: Akute Dilatation des linken Herzens; schlaffes Myokard: Klappenapparat intakt. Lungenödem mäßigen Grades. Im Abdomen nichts Besonderes; Leber weich; Ligatur hat vollkommen gehalten; Kollateralbahnen deutlich entwickelt.

Zentralnervensystem ohne pathologischen Befund.

Etwa 12 kg schwerer Bastardhund, männlich; Kreuzung von Dackel und Dogge. Freilegung der Gefäße in Narkose mit Billrothscher Mischung wie oben; es werden unterbunden die Cava inferior etwa 1 cm unterhalb der Einmündungsstelle der Nierenvene und die linke Art. iliaca communis dicht unter der Bifurkation der Aorta. Dauer der Operation 25 Minuten.

Nach dem Erwachen zeigt das Tier die bekannten Erscheinungen, wie sie nach Ligatur dieser Gefäße sich einstellen.

Schon nach ein paar Stunden ist eine erhebliche Verbeiterung des Herzens besonders nach links nachweisbar; der 1. Ton über der Herzspitze ist klappend, der 2. Aortenton deutlich akzentuiert.

Nach 38 Stunden findet man das Tier tot und steif im Stalle; klinisch gelangten andere prägnante Symptome nicht zur Beobachtung.

Sektion: Zentralnervensystem ohne Befund.

Ziemlich weit über die Unterlappen vorgeschrittenes Lungenödem; frischer hämorrhagischer Infarkt im rechten Oberlappen; Herz etwas vergrößert; l. Ventrikel stark erweitert und mit Cruormassen angefüllt; Vorhöfe leer; rechter Ventrikel ebenfalls etwas erweitert, enthält flüssiges Blut; Endocard ohne Besonderheiten; Muskulatur sehr schwächlich entwickelt. stellenweise unter 5 mm dick.

Im Abdomen nichts Besonderes; die Ligatur hat vollständig gehalten; Serosa glatt; keine Flüssigkeit in der Bauchhöhle.

Weiblicher Spitzhund, ausgewachsen, 10 kg schwer, von weißer Farbe. Versuchsanordnung wie oben beschrieben: Unterbindung beider Iliacalgefäße auf der rechten Seite. Dauer 20 Minuten.

Tier läuft nach dem Erwachen aus der Narkose sofort herum, schont aber das rechte Hinterbein; es treten nun die bekannten Symptome auf, wie sie sich nach der Ligatur der Arteria iliaca communis auf der einen Seite und der gleichnamigen Vene für sich allein einzustellen pflegen. Schon nach 2 Tagen ist eine Verlagerung des Spitzenstoßes und eine Vergrößerung der Herzdämpfung perkussorisch nachzuweisen; der 2. Aortenton ist scharf akzentuiert, der erste Ton an der Spitze etwas klappend;

2. Pulmonalton verschärft. Die Parese im rechten Hinterbein bessert sich allmählich, wenn es auch noch sehr geschont wird. Erst nach 10 Tagen tritt das Tier wieder auf und kann nach 3 Wochen wieder vollkommen frei sich bewegen und springen. 5 Wochen später zwängt der Hund sich durch eine Lücke der Umzäunung im Garten und entläuft.

Aschgraues Kaninchen. Technik des Versuches wie vorher; Unterbindung der linken Art. iliaca communis und der rechten Vena hypogastrica. Dauer 30 Minuten.

Symptome wie bei der Ligatur jeden Gefäßes für sich; Tötung des Tieres 2 Monate später.

Sektion: Beträchtliche Hypertrophie des l. Ventrikels, trabekuläre Muskelfaseranordnung deutlich vorhanden: geringe Hypertrophie des rechten Ventrikels; Endocard glänzend. Vorhöfe ohne Besonderheiten. Lungen ohne Befund. Im Abdomen und am Zentralnervensystem nichts Pathologisches.

Diese Experimente ließen sich leicht erweitern; ich beschränke mich auf die bisher angeführten, da sie zur Beweisführung genügen. Wir lernen von ihnen, daß zwar die Unterbindung des einen oder anderen Gefäßes von den verschiedenen Tierarten mit bald mehr bald weniger deutlich ausgesprochenen Störungen ertragen wird, die Tiere aber in der Regel diesen Eingriff überstehen, indem das Herz seine Arbeit entsprechend den jetzt gestellten größeren Anforderungen vermehrt, daß aber dieser Satz auch nur innerhalb gewisser Grenzen zu Recht besteht, und die Herzkraft erlahmt, wenn mehrere kleinere oder ein großes und kleines Gefäß zusammen ligiert wird. So scheint es, daß die gleichzeitige Ausschaltung der Arteria iliaca communis auf einer Seite und die irgendeines der anderen arteriellen iliacalen Gefäße, oder die einer großen Vene nicht ertragen wird, sondern unter dem Bilde der Herzinsuffizienz zum schnellen Tode führt, während doch die gleichzeitige Unterbindung dieser Arterie und einer hypogastrischen Vene zwar auch geringere Hypertrophien am Herzen bedingt, aber infolge dieser kompensatorischen Hypertrophie den Tod nicht nach sich zieht. Praktisch ergibt sich daraus die Forderung, nur dann eins oder gar mehrere der großen Unterleibsgefäße zu unterbinden, wenn wirklich zu diesem Eingriff eine strikte Indikation vorliegt, und das Herz nicht erkrankt ist; daß ein gesundes Herz, welches die Mehrarbeit sofort übernehmen kann, die erste Bedingung für das glückliche Gelingen der Operation ist, dürfte nach den obigen Auseinandersetzungen einleuchtend sein.

Verhalten des Blutes in den abgeschnürten Gefäßteilen.

Zum Schlusse sei noch ganz kurz über das Schicksal des Blutes berichtet, welches, von der Zirkulation abgeschlossen, sich in dem

Gefäßstück zwischen den beiden Ligaturen befindet. Durch den verschiedenen Verlauf und Ausgang der Experimente war ich in den Stand gesetzt, die in Rede stehenden Verhältnisse immer in einzelnen Abständen untersuchen zu können. In den ersten Tagen bleibt das Blut völlig unverändert in dem von der Zirkulation abgesperrten Gefäßteilen; es fließt beim Eröffnen heraus wie aus einer Hämatocele; vom dritten Tage ab tritt eine Scheidung insofern ein, als sich die spezifisch schweren Blutbestandteile in die je nach der Lage des Tieres verschieden gelegene tiefste Stelle senken, darüber lagert sich das Fibrin und darüber die flüssigen Bestandteile des Serums; dieses schwindet bald vollständig, während durch Wucherung der Intimazellen eine Resorption und Verdrängung der festen Bestandteile erfolgt, und zwar beteiligen sich hieran in der Hauptsache die fixen Zellen des Bindegewebes, welche die Lücken durchwachsen und zuletzt mit bindegewebigem Stroma ausfüllen. Nach vollständiger Beseitigung des Blutes, wobei die roten Blutkörperchen bis zuletzt im Gefäße verbleiben, ist das ganze ursprüngliche Lumen, soweit es zwischen den beiden Ligaturstellen liegt, obliteriert und in einen festen bindegewebigen Strang verwandelt. Oberhalb und unterhalb des zuschnürenden Fadens bildet sich vorher ein gemischter Thrombus bis zum Abgange des nächsten Gefäßes, durch welches der Kollateralkreislauf vonstatten geht. Die definitive Heilung geschieht auch hier durch Wucherung der Intimazellen nach den bekannten Regeln.

Das Ergebnis vorliegender Arbeit würde sich daher in folgenden Worten kurz zusammenfassen lassen.

1. Nach Unterbindung irgend eines der großen Gefäße des Unterleibes stellt sich sehr bald ein Kollateralkreislauf ein, dessen eigentliche Ausgleichsbahnen Gefäßchen von der Größe der Kapillaren sind, zum Beweise dient:

a) das charakteristische Verhalten des Blutdruckes vor und nach der Unterbindung und die Zeitdauer, bis zu welcher der ursprüngliche Druck sich wieder einstellt;

b) die Injektion des Gefäßsystems mit nachträglicher Durchleuchtung und Präparation.

2. Diese Bahnen setzen dem strömenden Blute wegen der Enge ihres Lumens einen viel größeren Widerstand entgegen als das ligierte Gefäß, daher muß das Herz eine Mehrarbeit leisten, welche klinisch und anatomisch nachweisbar ist:

a) die klinischen Symptome sind: Verbreiterung der Herzdämpfung besonders nach links, hebender Spitzenstoß, Verschärfung des 1. Tones

an der Spitze, Akzentuation des 2. Aorten- und bisweilen auch geringere des 2. Pulmonaltones, Anstieg des Blutdruckes in der Carotis um mehrere Millimeter.

b) die anatomischen Veränderungen bestehen in einer je nach der Größe des unterbundenen Gefäßes verschieden stark ausgeprägten konzentrischen Hypertrophie des Myokard und trabekulärer Anordnung seiner Fasern.

Ist dem Herzen die vermehrte Arbeit zu leisten unmöglich, so machen sich die schweren Störungen der Herzinsuffizienz bemerkbar; klinisch tritt Cyanose, Dyspnoe, Ödem und Stauung auf; pathologisch-anatomisch findet man eine bald mehr, bald minder ausgesprochene Herzdilatation, welche besonders den linken Ventrikel betrifft, Stauung in den großen Drüsen des Unterleibes, mitunter auch etwas Ascites, Infarkte und Ödem in den Lungen.

3. Da es sich um eine ganz akut einsetzende Drucksteigerung und daher auch plötzliche Mehrleistung des Herzens handelt, so sind für die Beurteilung der Folgen alle die Fälle nicht zu verwerten, wo die Gefäße schon vorher durch Tumoren langsam komprimiert oder durch Thrombosen obliteriert waren.

4. Ausschlaggebend für den Ausgang der Unterbindung ist der Zustand des Herzens und die Drucksteigerung.

5. Das in dem abgeschnürten Gefäßteil zurückgebliebene Blut wird allmählich resorbiert; das Gefäß selbst thrombosiert nach den bekannten Regeln, ebenso auch die abgeschnürte Partie.

Hinsichtlich der einzelnen Gefäße wäre folgendes zu sagen:

6. Die Unterbindung der Aorta stellt an die Arbeit des Herzens so gewaltige Ansprüche, daß dieses in den meisten Fällen bald insuffizient wird; sie kann daher nie in Frage kommen bei Gefäßerkrankungen (Aneurysmen), bei septischen und Konstitutionskrankheiten; ob sie bei akuter Anämie als ultimum refugium hilft bleibt abzuwarten; völlig gesunde Kreislaufsorgane sind ein unbedingtes Postulat für das Gelingen der Operation (Blutungen post partum).

Die nach Ligatur der Aorta sich einstellenden Lähmungen sind peripherer Natur; das beweist

a) die Untersuchung des Rückenmarkes;

b) die Ergebnisse der elektrischen Untersuchung;

c) das gleiche Verhalten nach Steigerung der Erregbarkeit im Rückenmark;

d) der Umstand, daß die Unterbindung der Art. iliaca communis die gleichen Erscheinungen macht.

Der Blutdruck in der Art. femoralis sinkt fast bis zur Abszisse

und kehrt erst in einigen Tagen auf seine ursprüngliche Höhe zurück. Die angeschnittene Arterie läuft nur aus ohne zu spritzen; die Pulsation tritt erst bei fast normalem Blutdrucke wieder auf.

7. Die doppelseitige Ligatur der Art. iliaca communis macht die gleichen Erscheinungen wie die der Aorta; die nur einseitige ist wenig gefährlich; es sinkt auch hier der Blutdruck bis fast auf den Nullpunkt in der Femoralis, die Pulsation tritt erst am folgenden Tage wieder auf; die Erregbarkeit der Muskulatur für beide Stromarten nähert sich erst nach 24 Stunden der Norm.

8. Die Unterbindung der Art. iliaca interna selbst auf beiden Seiten ist ein ungefährlicher Eingriff; es stellen sich sehr schnell kollaterale Bahnen ein; die Drucksteigerung ist eine sehr geringe, so daß am Herzen stets die trabekuläre Anordnung der Muskelfasern vermißt wird, in den meisten Fällen auch jede Spur einer Hypertrophie fehlt.

9. Die extraperitoneale Unterbindung der Art. iliaca externa ist ungefährlich; selbst nach doppelseitiger Operation tritt keine erhebliche Drucksteigerung im arteriellen Systeme auf; die Kollateralen treten rechtzeitig in Aktion, so daß eine Gangrän der Extremität nicht zu befürchten ist. Klinisch verrät sich die Mehrarbeit des Herzens durch Verstärkung seiner Töne, anatomisch findet man gelegentlich eine geringe Hypertrophie.

10. Bei der Art. femoralis liegen die Verhältnisse beim Menschen anders wie im Experimente; ihre Unterbindung ist für den Menschen sehr gefährlich, weil sich in fast 60 Proz. aller Fälle Gangrän des Beines einstellt; diese Komplikation ist bei den Tieren auch möglich, aber sehr selten. Die Pulsation in dem peripheren Abschnitte stellt sich erst in 2 Tagen wieder her, der ursprüngliche Druck erst nach 2—3 Tagen; ebenso lange dauert es, bis die elektrische Erregbarkeit wieder eine normale wird. Gerade wegen der Gefahr der Beingangrän ist beim Menschen die Unterbindung der entsprechenden Art. iliaca communis vorzuziehen.

11. Die Ligatur der Vena femoralis macht zwar etwas Paresen im Beine, aber keine Ödeme und keine gröberen Störungen in der Sensibilität. Die Drucksteigerung ist selbst bei doppelseitiger Ligatur eine unbedeutende; es bilden sich keine Veränderungen am Herzen aus.

12. Die extraperitoneale Ligatur der Vena iliaca externa macht keine Veränderung und keine Störung am Beine; es fehlen Ödeme und dauernde motorische und sensible Störungen vollständig. Die kollateralen Venen treten schnell in Funktion und, obschon es sich

um eingeschaltete Kapillaren handelt, bilden sich keine Veränderungen am Herzen aus; die Steigerung im arteriellen Systeme ist nur unbedeutend und geht rasch vorüber.

13. Die Unterbindung der Vena iliaca interna auf nur einer Seite stellt einen ungefährlichen Eingriff dar; die Kollateralen treten sehr bald in ausgiebige Funktion; auch die doppelseitige wird in der Regel ohne Störung ertragen, jedoch sind Störungen von seiten der Blase dabei nicht ganz unmöglich; eine besonders hochgradige Drucksteigerung findet nicht statt, Herzveränderungen fehlen dabei vollständig.

14. Bei einseitiger Unterbindung der Vena iliaca communis treten keine bemerkenswerte Erscheinungen auf; es fehlen Ödeme vollständig; die Kollateralen treten ziemlich schnell in Funktion, so daß schon nach 24 Stunden die Wiederherstellung erfolgt ist.

Die Erhöhung des Blutdruckes ist wenig beträchtlich.

Die doppelseitige Ligatur macht die gleichen Symptome und Veränderungen wie

15. Die Unterbindung der Cava inferior unterhalb der Einmündung der Nierenvenen. Dabei treten keine Störungen der Organe des Beckens und der Extremitäten auf; Ödeme fehlen vollständig; motorische und sensible Störungen gehen rasch vorüber; klinisch lassen sich die Symptome einer Mehrbelastung des Kreislaufes nachweisen: Verbreiterung der Herzdämpfung, Verlagerung des Spitzenstoßes, Akzentuation der Herztöne, und Drucksteigerung in der Carotis; anatomisch findet man konzentrische Hypertrophie besonders des linken Ventrikels; aber alle diese Erscheinungen sind lange nicht so ausgeprägt, als wie nach Ligatur der Aorta.

Der ursprüngliche Druck stellt sich am zweiten Tage wieder her.

16. Die akute Drucksteigerung ist in jedem Falle als ein höchst wichtiger Faktor für den direkten Ausgang der Operation anzusehen, denn hinsichtlich des Erfolges ist es gleichgültig, ob die Unterbindung an einem mittelgroßen und kleinen Gefäße, oder mehreren kleinen ausgeführt wird.

Am Schlusse meiner Arbeit sei es mir gestattet, meinen herzlichsten Dank abzustatten meinem hochverehrten Chef, Herrn Geheimrat Küster, für die Anregung zur Bearbeitung dieser Verhältnisse und für das rege Interesse, welches er allezeit den Experimenten schenkte; nicht minder aber auch für die große Liebenswürdigkeit, mit welcher er diese Abhandlung vor ihrer Drucklegung durchlas.

Literaturverzeichnis,

soweit es nicht schon als Fußnote vorher angegeben ist.

1. Cohnheim, Vorlesungen über allgemeine Pathologie. Leipzig 1882.
2. Calson, Recherches physiologiques sur l'occlusion de l'aorte thoracique. Arch. de biologie, Tome X, 1891.
3. Dévrin, Du rétablissement de la circulation après la ligature de l'aorte abdominale. Thèse de Paris 1870.
4. Fischer, Krankheiten der Lymphdrüsen, Lymph- und Blutgefäße. Deutsche Chirurgie, Lief. 24a.
5. Gull, Zeitschrift f. rationelle Medizin. Neue Folge, 1853.
6. Derselbe, Guys. hosp. reports 1875.
7. Heinecke, Blutstillung. Deutsche Chirurgie, Lief. 18.
8. Jeveu, Oblitération de l'aorte par un caillot, claudation intermittente puis paraplegie. Bulletin de la société anatomique. Paris 1875.
9. Kowalewsky, Über die Einwirkung der künstlichen Atmung auf den Druck im Arteriensystem. Arch. f. Physiologie 1877.
10. Loewenthal, Experiments of the conductivity of the spinal cord remdered anaemie by compression of the aorta. Brain. Bd. XXV, 1902.
11. Mayer, Physiologie des Herzens und der Blutgefäße. Sitzungsbericht der kaiserlichen Akademie der Wissenschaften. Wien 1879.
12. Marey, Physiologie médicale de la chirurgie. Paris 1863.
13. Nicod, Reflexions sur la ligature de l'artère aorte. Nouveau Journal de médic. Tome III, 1819.
14. Nothnagel, Entstehung des Kollateralkreislaufes. Zeitschr. f. klin. Med., Bd. 15.
15. v. Recklinghausen. Handbuch der Pathologie. Straßburg 1891.
16. Ségalas d'Etscheparé, Journal de physiologie expérimentale 1824.
17. Tschirjey, Über den Einfluß der Blutdruckschwankungen auf den Herzrhythmus. Arch. f. Physiologie, Bd. 77.
18. v. Volkmann, Die Hämatodynamik. Leipzig 1850.
19. Vulpian, Leçon sur la physiologie générale. Paris 1866.
20. v. Velisch, Über das Verhalten des Blutdrucks nach Unterbindung der Aorta. Pflügers Arch., Bd. 59.

XI.

Gelenkchondrome.

Von

Professor Erich Lexer in Königsberg i. Pr.

(Mit 1 Abbildung im Text und Tafel II.)

Unter dem Namen Chondromatose der Gelenkkapsel hat Reichel[1]) im Jahre 1900 ein bisher nicht beobachtetes Leiden des Kniegelenkes beschrieben und am Chirurgenkongreß das Präparat des durch Gelenkresektion geheilten Falles gezeigt. Drei Jahre später konnte Riedel[2]) über ganz ähnliche Bildungen berichten, welche er aus dem Handgelenk entfernte.

Als 3. Fall reiht sich ein von mir im November 1906 beobachteter und operierter an.[3]) Da er wegen der weit vorgeschrittenen Veränderungen geeignet erscheint, das Krankheitsbild in manchen Punkten zu ergänzen, und die große Seltenheit der Erkrankung zu einem Vergleiche mit den bisher bekannt gewordenen Fällen auffordert, sei zuvor das Wesentliche dieser letzteren aufgeführt.

Reichels Fall betrifft einen 36jährigen Mann, bei welchem schon seit 5 Jahren ein allmähliches Dickerwerden des linken Kniegelenkes aufgefallen war. Beschwerden stellten sich erst ein, als eines Tages ganz

1) Reichel, Chondromatose der Kniegelenkkapsel. Chir.-Kongreß-Verhandl. 1900, II, S. 332.

2) Riedel, Demonstration von Gelenkkapselenchondromen. Chir.-Kongreß-Verhandl. 1903, I, S. 62.

3) Das Präparat dieses Falles wurde am 3. Dezember 1906 im Verein für wissenschaftliche Heilkunde zu Königsberg demonstriert. S. Deutsche med. Wochenschr. 1907, Nr. 13. — Gleichzeitig mit meiner Beobachtung scheint eine ähnliche in der Heidelberger Klinik gemacht worden zu sein. v. Lichtenberg sprach, der Münchner med. Wochenschr. 1907, Nr. 8 zufolge, am 18. Dezember 1906 über einen Fall von Chondromatose der Kniegelenkkapsel. Der Patient wurde nach vollständiger Synovektomie mit guter Funktion vorgestellt. Die ausführliche Veröffentlichung ist noch nicht erfolgt.

plötzlich unter heftigen Schmerzen ein Knacken im Gelenk verspürt wurde, worauf das Gelenk stark anschwoll. Trotz Einreibungen wuchs die Anschwellung, so daß der Arzt nach mehreren Wochen einschnitt und zwei Hände voll Knorpel mit Blut und Eiter entleert haben soll. Nach der Heilung der Wunde kehrten die Schwellung und die Schmerzen bald wieder. Nach dem von Reichel erhobenen Befunde entsprach die Schwellung wohl den Grenzen einer übermäßig ausgedehnten Kniegelenkkapsel, aber von einem Flüssigkeitsergusse unterschied sie sich schon ihrer Form wegen durch ihre Unregelmäßigkeit. Ferner konnten knochenharte und weichere Geschwülste verschiedener Größe abgetastet werden. So fand sich nach außen und oben von der Kniescheibe eine breitbasig dem Knochen aufsitzende, unverschiebliche und knochenharte Geschwulst, welche den oberen Kniescheibenrand um 9 cm überragte. Ihrer Mitte saß noch eine kleinere, etwas weichere Geschwulst auf. Ein am Innenrande der Quadricepssehne sich vorwölbender Tumor reichte ebenfalls fast handbreit über den oberen Rand der Kniescheibe hinauf und hatte eine Länge von 11 cm und eine Breite von 8 cm. Er ließ sich ein wenig auf der Unterlage verschieben und hatte eine derbe, doch nur an einigen Stellen knorpelharte Konsistenz. Ein etwa haselnußgroßer, knorpelharter, verschieblicher Tumor war ferner nach außen von der etwas nach innen verschobenen Kniescheibe zu fühlen. Mehrere kleinere Geschwülste ließen sich noch über dem äußeren Tumor abtasten. Bei Bewegungen fühlte man überall ein rauhes Knirschen und Reiben. Ein Flüssigkeitserguß bestand nicht. Die Kniescheibe lag den Kondylen des Femur innig auf. Die Funktion war verhältnismäßig wenig beeinträchtigt; denn der Unterschenkel konnte vollständig gestreckt und bis zu einem Winkel von 100^0 gebeugt werden.

Bei der Öffnung des Gelenkes entleerte sich etwa ein Kaffeelöffel voll klarer Synovia und verschiedene freie Gelenkkörper. Die bloßliegende Synovialis war übersät mit einer Unzahl stecknadelkopf- bis erbsengroßer Geschwülste von opaleszierender, bläulichweißer Färbung. Der nach oben und außen von der Kniescheibe fühlbar gewesene, harte Tumor war nicht mit dem Knochen verwachsen, sondern hatte sich in der Synovialis entwickelt und ließ sich unschwer hervorziehen und entfernen. Er hatte eine kleinhöckrige Oberfläche, eine bläulichweiße Farbe und knorpelige Konsistenz. Der obere Recessus war erweitert und enthielt in seiner Wandung fingerdicke starre Platten bis zur Größe eines kleinen Handtellers. Die übrigen Teile der Sackwand waren mit zottenartigen knorpeligen Geschwülsten bedeckt. Diese reichten überall bis zur Ansatzstelle der Kapsel an die knöchernen Gelenkenden, an die Kniescheibe und die Seminularknorpel. Der Rand der Gelenkknorpel war nur wenige Zentimeter weit von den knorpeligen Zottenwucherungen befallen, welche von dem hinteren Recessus aus auch die Kreuzbänder umwachsen hatten. Die Gelenkknorpelflächen selbst boten ein durchaus normales Aussehen. Es fehlten an ihnen knorpelige oder knöcherne Wucherungen, ebensowie Auffaserungen und Usuren. Nur da, wo freie Gelenkkörper sich zwischen die Gelenkflächen gepreßt hatten, erschienen die letzteren etwas eingedrückt. Aus der Bursa poplitea ließ sich eine fast hühnereigroße Knorpelgeschwulst ausschälen. Die freien Gelenkkörper waren sehr zahlreich von Linsen- bis Walnußgröße, ähn-

lich den Knorpelgewächsen der Synovialis. Die Bindegewebskapsel zog überall ohne Veränderung über die knorpelig entartete Synovialkapsel hinweg.

Die Untersuchung ergab, daß es sich um typische Enchondrome handelte. Die freien Gelenkkörper hatten den gleichen Bau wie die Wucherungen der Synovialis. Eine stärkere Verkalkung fehlte, ebensowie Verknöcherung. An manchen Stellen war Schleimgewebe vorhanden. Kein Teil der Synovialis zeigte normalen Bau. Die Bindegewebskapsel war jedoch unbeteiligt und die Knorpelflächen der Gelenkenden waren, abgesehen von geringfügigen Veränderungen infolge von Druck, gänzlich unverändert.

Es handelt sich demnach um eine nur auf die Synovialis beschränkte Knorpelgeschwulst, „eine diffuse Chondromatose der Synovialkapsel." Und zwar begann der Prozeß in den vermehrten und vergrößerten Synovialzotten mit dem Auftreten von Knorpelzellen.

Zur Entfernung der Geschwulstmassen reichte die anfangs geplante synoviale Arthrektomie nicht aus. Da auch die hinteren Recessus erkrankt waren und die umwucherten Kreuzbänder durchschnitten werden mußten, wurde die Operation durch Absägen dünner Scheiben von den Gelenkenden zur typischen Resektion.

Die Prognose stellte Reichel günstig, da sich die Erkrankung überall anf die Synovialis beschränkte und die Bindegewebskapsel wie die Gelenkknorpel, die Menisken und die knöchernen Gelenkenden überall frei ließ. Leider konnte Reichel, wie er mir auf meine Anfrage mitgeteilt hat, nichts über den weiteren Verlauf erfahren.

Die Beschränkung der Knorpelwucherung auf die Synovialis ist das bedeutendste Merkmal des Reichelschen Falles.

Der von Riedel mitgeteilte Fall, ein 22jähr. Fräulein, hatte vor 5 Jahren angeblich im Anschlusse an eifriges Wäschewringen eine Schwellung an der Ulnarseite des linken Handgelenkes erlitten. Als ein Arzt schließlich die hartnäckige Anschwellung inzidierte, quollen nach dessen Berichte kleine Enchondrome heraus. Sie saßen namentlich in den Falten und Taschen der Gelenkkapsel. Der Gelenküberzug der Ulna machte den Eindruck von Druckschwund. Die Operation beschränkte sich auf Entfernung der Wucherungen ohne Ausschälung der Gelenkhaut. Nach einem Jahre operierte Riedel den Fall wegen eines Rezidivs. Er fand die erweiterte Gelenkkapsel mit zierlichen, teils freien, teils festsitzenden Enchondromen bedeckt. Die Kapsel wurde exstirpiert, soweit sie erkrankt erschien.

Man hätte aber, wie Riedel selbst sagt, besser getan, das Gelenk vollständig zu resezieren. Denn nach einem Jahre war abermals ein

Rezidiv aufgetreten, wie aus der letzten Mitteilung der Patientin unzweifelhaft hervorging.

Das Wiederauftreten der Wucherungen trotz der allerdings nicht vollständigen Exstirpation der Kapsel sind in diesem Falle von der größten Bedeutung. Die Beschränkung der Bildungen auf die Synovialis hat er mit dem vorigen gemein.

In meinem Falle handelte es sich um einen 27jährigen Russen, welcher bis vor 6 Jahren keine ernstere Erkrankung gehabt haben will. Ohne besondere Ursache traten damals Schmerzen im rechten Kniegelenke auf, zu denen sich nach vergeblicher Anwendung von Einreibungen, Jodpinselungen u. a. 4 Monate später eine erhebliche Anschwellung gesellte. In Warschau wurde das Kniegelenk punktiert und angeblich eine große Menge von Flüssigkeit entfernt. Darauf erhielt der Kranke einen Gipsverband, in welchem er 6 Wochen umherging. Nach seiner Abnahme folgte eine Massagekur von 4 Wochen. Die Anschwellung war durch diese Behandlung wohl verschwunden, doch blieben andauernd Schmerzen. 1 Jahr nach Beginn der Erkrankung bemerkte der Patient die ersten harten Geschwulstmassen außen oberhalb des Fibulaköpfchens. 6 Monate später begann das Gelenk in auffälliger Weise zu versteifen. Auch soll zuletzt nach längerem Gehen der Fuß gefühllos gewesen sein. Seit 4 Jahren ist der Kranke auch lungenleidend. Er hat häufig Husten und will mehrfach Blut ausgeworfen haben.

Aufnahme in die Klinik am 27. November 1906. Der Patient ist blaß, schwächlich gebaut und mager. Der Lungenbefund ergibt an beiden Spitzen Dämpfung und lautes Bronchialatmen mit vereinzelten Rasselgeräuschen. Das Sputum ist spärlich und ohne Blutbeimengung. Tuberkelbazillen können nicht nachgewiesen werden. Das rechte Kniegelenk ist nur wenig geschwollen. Die Schwellung gehört vornehmlich der Gegend des oberen Recessus an und läßt die Zeichnung der Kniescheibe etwas verschwimmen. Das Bein steht in leichter Beugestellung von 160^0. Es kann bis zum Winkel von 120^0 gebeugt, aber nicht weiter gestreckt werden.

Die Betastung ergibt sofort, daß es sich weder um einen Erguß noch um fungöse Massen handelt. Denn an allen freiliegenden Teilen der Gelenkkapsel lassen sich kleinknollige, knochenharte Tumoren fühlen. Sie sind nur im Bereiche der Bursa subcruralis und in dem äußeren Abschnitte der Kniekehle etwas verschieblich. Die untere Hälfte der Patella erscheint etwas abgehoben, der obere Teil liegt dem Knochen fest auf. Die Beweglichkeit der Kniescheibe ist sehr gering. Trotz der hühnereigroßen knolligen Massen in der Kniekehle sind Störungen von seiten der Gefäße und Nerven nicht nachzuweisen.

Bei Bewegungen fühlt man grobes Reiben. Passiv sind die Bewegungen nicht ausgiebiger als aktiv; der Versuch, die mögliche Grenze zu überschreiten, bereitet Schmerzen. Im übrigen ist die Betastung nirgends schmerzhaft.

Nach diesem Befunde glaubte ich in Erinnerung an das Präparat des Reichelschen Falles ein Chondrom des Kniegelenks annehmen zu dürfen.

Die Röntgenaufnahme zeigt, daß der Knochen nirgends erkrankt ist, dagegen liegen im Gebiete der ganzen, stark erweiterten Kapsel wolkige Schatten, zum Teil mit scharfen Grenzen.

Am 30. November 1906 führte ich die Operation aus und zwar wegen des angegriffenen Allgemeinbefindens und des Lungenbefundes

nicht in allgemeiner Narkose, sondern unter Lumbalanästhesie mit Novokain-Adrenalin. Wegen der großen Ausdehnung der Wucherungen wurde die Freilegung der Gelenkgegend von vornherein durch einen H-förmigen Schnitt (unter Blutleere) bewerkstelligt. Schon beim Zurückpräparieren des oberen Hautlappens wurden in den untersten

Teilen der Vasti kleine stecknadelkopf bis erbsengroße, deutlich knorpelige Gebilde innerhalb der Muskelfasern freigelegt. Sie standen mit den Wucherungen der Wandung der Bursa im Zusammenhang, wie ein Probeeinschnitt 3 Finger breit oberhalb der Kniescheibe erwies. Der obere Recessus selbst war mit den knolligen Knorpelmassen vollständig ausgefüllt. Gelenksynovia war nur in geringer Menge vorhanden.

Die erwähnte Durchwucherung der Kapsel und der Muskeln legte den Verdacht eines Chondrosarkoms nahe, so daß ich beschloß, das befallene Kniegelenk in möglichst großer Ausdehnung samt den umgebenden Weichteilen zu resezieren. Das Vorgehen glich dem einer extrakapsulären Resektion bei Tuberkulose, nur in größerer Ausdehnung. Nachdem der ganze Quadriceps oberhalb der letzten Geschwulstausläufer quer durchtrennt war, wurde eine Drahtsäge um den Schaft des Femur geführt und dessen Trennung 11 cm oberhalb der Gelenkspalte vorgenommen. Sodann wurde unter starker Beugung das untere Femurdrittel erhoben, um die Präparation der hinteren Gelenkabschnitte zu ermöglichen, ohne daß das Gelenk geöffnet werden mußte. Die Lösung der Tumormassen machte hier in der Kniekehle große Schwierigkeiten, besonders an den Gefäßen. Denn die Arterie und die Vene lagen zwischen den seitlich nach hinten strebenden Wucherungen wie in einer tiefen Mulde. Stellenweise war die Verwachsung des Tumors mit der Vene so fest, daß das Messer helfen mußte. Dabei geschah eine 3 mm lange Verletzung der Vene, welche nach Vollendung der Resektion durch seitliche Venennaht verschlossen wurde. Der äußere Kopf des Gastrocnemius war mit Geschwulstmassen durchwachsen, so daß er mit fortgenommen werden mußte. Als auch die Hinterfläche der Tibia genügend weit von den Gefäßen abgelöst war, wurde sie dicht unterhalb der Tuberositas quer durchsägt, so daß von dem Knochen 6 cm fortfielen. Zum Schlusse war zwischen dem Ober- und dem Unterschenkel nur eine die Kniekehle und ihre Gefäße enthaltene Hautbrücke vorhanden; denn die sämtlichen Muskelansätze waren mehr oder minder weit mit entfernt worden.

Um die Verkürzung von ungefähr 17 cm einigermaßen auszugleichen, wurde der Versuch der Einheilung eines sterilisierten Leichenknochens (einer Ulna) gemacht, da frisches Transplantationsmaterial aus einem amputierten Gliede nicht zur Verfügung stand. Das Ersatzstück mußte jedoch kürzer sein als der entfernte Gelenkabschnitt, weil sich sonst die Hautbrücke mit den Gefäßen an dasselbe nicht angelegt hätte. Als der Ersatzknochen so weit in die Schäfte von Femur und Tibia hineingetrieben war, daß sich deren Sägeflächen auf 10—12 cm genähert hatten, gelang es, ohne Spannung

die Gefäße in innige Berührung mit dem transplantierten Knochen zu bringen, zu welchem Zwecke die hintere Hautbrücke mit einigen Katgutnähten an dem letzteren befestigt wurde. Zuletzt wurde die ganze H-förmige Wunde bis auf kleine seitliche Öffnungen vernäht.

Die Wunde heilte primär. Doch stellte sich nach 4 Wochen eine entzündungs- und fieberlose Fremdkörpereiterung ein, welche durch einen feinen Spalt des Querschnittes zutage trat. Allmählich verschwanden durch periostale Callusbildung die scharfen Abstufungen zwischen den Schäften und dem eingebolzten Knochenstücke, welches von Anfang an so fest lag, daß das Bein an der transplantierten Stelle keinerlei Beweglichkeit zeigte. Der Versuch, durch Stauungshyperämie die Calluswucherung zu beschleunigen und gleichzeitig die Eiterung zu verdünnen und zum Schwinden zu bringen, schlug fehl, da die ganze Gegend der Wunde unter dem Einflusse der Stauung sehr schmerzhaft wurde und die Eiterung sich auffällig rasch vermehrte. Da bei dem elenden Allgemeinbefinden doch nicht an ein Verlassen des Bettes zu denken war, ließ ich das Knochenstück noch mehrere Wochen in der Wunde, um durch seinen Reiz eine kräftige Wucherung an den Knochenden zu erzielen. Als dann anfangs April der allseitig von Granulationen angenagte mißfarbene Knochen, dessen Enden übrigens von Callus fest umwachsen waren, entfernt worden war, kam es durch den letzteren rasch zur festen Vereinigung.

Das Präparat enthält das ganze Kniegelenk samt dem Kapselapparat und allen Muskel- und Sehnenansätzen. Durch einen Sagittalschnitt auseinandergelegt, gibt es am besten eine Übersicht über die Verhältnisse (s. Tafel II). Die ganze Gelenkhöhle ist mit bläulichen knolligen Knorpelmassen angefüllt, deren zartes, stark rötliches Zwischengewebe großen Gefäßreichtum verrät. Der Hauptausgangspunkt dieser Gewächse scheint die Synovialis zu sein. Kein Teil von ihr ist verschont. An einzelnen Stellen, wo sie, wie z. B. unterhalb der Quadricepssehne, auf den ersten Blick frei zu sein scheint, sieht man bei schräg auffallendem Lichte blasse, tuberkelähnliche Erhebungen und fühlt mit dem Finger kleine harte Knötchen.

Die Hauptmasse der blumenkohlartigen Knorpelgewächse füllt den hinteren Gelenkrecessus, die nächstgrößte hebt die Kniescheibe weit ab. Beide Massen sind durch eine fingerbreite Wucherung durch den Gelenkspalt hindurch miteinander verbunden. Der obere Recessus ist gänzlich angefüllt. Hier gehen die Wucherungen von beiden Blättern der Synovialis aus und durchbrechen das ganze äußere Blatt und die obere Umschlagsstelle. So geraten sie zwischen und durch die Kapselbänder und die benachbarten Muskeln hindurch und setzen sich, lose mit dem Periost zusammenhängend, auf der Rückseite des Femur bis zur Mittellinie fort, so daß die ganze laterale Hälfte des Oberschenkelschaftes bewachsen ist.

Die Fettpolster unterhalb der Kniescheibe sind in knollige breitgestielte Knorpelmassen verwandelt, an deren Spitzen noch einige Fett-

zotten stehen. Auch im oberen Recessus findet sich noch Fett dicht am Knochen.

Die Kreuzbänder tragen vom Ursprung bis zum Ansatze knollige Geschwülste, namentlich das Ligam. post. Die Menisken sind beide erhalten, doch sind ihre Enden und Außenränder mit knolligen Erhebungen besetzt. Der innere Meniskus ist an seinem vorderen Ende durch die Geschwulstmasse von der Tibia abgehoben. Ferner sind die sämtlichen Kapselbänder des Kniegelenkapparates von den Knorpelmassen durchwachsen. Die Sehnen dagegen, auch das Ligam. proprium, sind frei.

Reiche Veränderungen bieten die Gelenkflächen. Hier wechseln Wucherungen, Schwund und Usuren. Am Femur hat sich der Gelenkknorpel in normaler Dicke nur an drei, kaum markstückgroßen Stellen erhalten. Dies sind die hinteren Abschnitte der Kondylen und der laterale Bezirk der Facies patellae. Im übrigen ist der Knorpel so stark verdünnt, daß er durchsichtig ist und auf dem Durchschnitte nur wie ein feines Häutchen die Spongiosamaschen überzieht. Am Ansatze des hinteren Kreuzbandes ist der Knorpel tief usuriert, und kleine Wucherungen gehen aus den Gruben wie aus der ganzen Fossa intercondylica hervor. An der Außenseite des Condylus lateralis sitzen mit breiter Basis mehrere haselnußgroße gestielte Gewächse dicht nebeneinander, sie gleichen intraartikulären kartilaginären Exostosen, wie eine solche von v. Volkmann[1]) mitgeteilt worden ist. An der Innenseite dagegen sieht man nur ganz kleine, kaum hirsekorngroße, knorpelige Knötchen, welche an dünnen, bindegewebigen Stielen hängen. Den wichtigsten Befund aber bietet die Fossa intercondylica; hier greifen die knorpeligen Wucherungen auch in die Spongiosa über.

Von der Tibia ist die mediale Gelenkfläche bis auf einen ganz kleinen Bezirk, hinten-innen, überall mit knotigen Wucherungen besetzt, welche sich von den Rändern her unter den Meniskus und nach vorne unter das Ligamentum patellae erstrecken. Die laterale Tibiagelenkfläche erscheint etwas rauh durch Auffaserung des Knorpels.

Die gesund gebliebenen, nicht geschwundenen Stellen des Gelenkknorpels vom Femur entsprechen den normal erscheinenden Abschnitten der Tibia und der Patella. Denn der Knorpelbezirk des Condylus internus berührt in stumpfwinkeliger Beugestellung des Gelenkes den erhaltenen hinteren Knorpelabschnitt der medialen Tibiagelenkfläche und ihres Meniskus, und der betreffende Knorpelabschnitt des Condylus externus paßt in der gleichen Stellung in die anscheinend noch gesunde laterale Facies articularis tibiae hinein und berührt sie. Der erhaltene Knorpel der Facies patellae entspricht in derselben Stellung dem oberen äußeren Abschnitte des Kniescheibenüberzuges, welcher in seinen übrigen Teilen ebenfalls zerstört und von Knorpelmassen besetzt ist. Knorpelschwund ist überall eingetreten, wo die Knorpelwucherungen der gegenüberliegenden Seite einen Druck ausübten.

Das Tibio-fibular-Gelenk ist frei von jeglicher Wucherung.

Mikroskopisch handelt es sich um ein Chondrom mit reicher Verkalkung und Verknöcherung. Die kleinen Knollen.

1) v. Volkmann, Chir.-Kongreß-Verhandl. 1885, I, S. 57.

aus welchen sich die Wucherungen zusammensetzen, schieben sich überall, das Gewebe der Umgebung vor sich her drängend und erdrückend, durch die Kapsel, die Bänder und Muskeln und an einzelnen Stellen in den Knochen. Der Übergang der Knorpelgewächse aus Zotten, wie ihn Reichel schildert, ist nirgends erkennbar, weil jede Spur von Gelenkzotten verschwunden ist. Die winzigen Knötchen der Synovialis unter der Quadricepssehne stellen sich als kleine umschriebene Knorpelherde innerhalb des Synovialisgewebes dar.

Der auffälligste Unterschied dieses Falles von den beiden anderen ist ein zweifacher. Einmal der, daß sich die Knorpelwucherungen nicht auf die Gelenkhaut beschränken, sondern daß sie auch von dem einen Kreuzbande und von der Knochenoberfläche, beziehungsweise vom Rande der Gelenkknorpel und von der medialen Gelenkfläche der Tibia ausgehen. Aber dieser Unterschied ist nur ein scheinbarer. Denn alle diese Ausgangspunkte von Bändern, Knochen und Knorpel: an der Vorderfläche des hinteren Kreuzbandes, an seinem Ansatze an der lateralen Fläche der medialen Femurrolle, am Gelenkknorpelrande der Fossa intercondylea femoris, am Gelenkknorpelrande der Tibia, an den peripheren Rändern der Menisken, an den intrakapsulären Seitenflächen der Femurkondylen sind noch von der Gelenkinnenhaut bekleidet oder liegen dicht an ihrer Grenze. Denn während die fibröse Schicht der Gelenkkapsel sich meist schon in der Nähe des Knorpelrandes in die Beinhaut verliert, überzieht die Synovialhaut als Innenhaut oder Intima der Kapsel allein noch den Knochen eine Strecke weit bis zum Knorpel hin, außerdem noch die durch das Gelenk verlaufenden Bänder (Fick). Daher sind die Wucherungen bezüglich ihres Ausgangspunktes tatsächlich auf das Gebiet der Synovialis beschränkt. Aber sie halten sich nicht in deren Grenzen, sondern sind einerseits durch Kapsel und Muskeln, anderseits in den Knochen und Knorpel, besonders der Tibiagelenkfläche gewachsen.

Einen zweiten, viel wichtigeren Unterschied bildet das Verhalten der Tumormasse zum Nachbargewebe. Wie eine bösartige Geschwulst haben die Knorpelgebilde die fibröse Gelenkkapsel und ihre Bänder und die angrenzenden Muskeln durchwachsen, und sind nach Druckschwund des Gelenkknorpels am Femur und an der Kniescheibe in die Spongiosa vorgedrungen. Trotzdem handelt es sich, wie man schon mit bloßem Auge beim Präparieren wahrnehmen kann, nicht um ein infiltrierendes Wachstum, sondern um ein Verdrängen und Erdrücken des Nachbar-

gewebes. Demnach ist die Geschwulst wohl eine örtlich zerstörende, aber an sich nicht bösartige.

Die Ähnlichkeit mit einem bösartigen Tumor wird auch noch dadurch hervorgerufen, daß nicht eine einzelne umgrenzte Geschwulstbildung vorliegt, sondern daß unzählige Gebilde von Stecknadelkopf- bis oft Hühnereigröße vorhanden sind. Das weitgehende Befallensein der Synovialis hat ja Reichel bewogen von einer Chrondromatose derselben zu sprechen und an ein kontagiöses, im ganzen Gelenkraume verimpftes Agens zu denken. Dieser Gedanke liegt gewiß nahe, besonders wenn man die Knorpelmassen mit tuberkulösen Granulationen vergleicht. Diese können den nämlichen Ausgang, dieselbe Verbreitung und das gleiche Durchwachsen der Nachbarschaft aufweisen.

Doch bleiben wir bei greifbareren Anhaltspunkten. Die Entstehung der Chondrome des Skeletts aus versprengten Knorpelkeimen ist uns schon seit Virchow geläufig. Nach Ribbert entstehen sogar alle Chondrome aus Knorpelkeimen, welche infolge von Entwickelungsstörungen von chondrogenen Teilen abgesprengt wurden, so daß also im allgemeinen die Gegenwart von Knorpel an Stellen, welche unter normalen Verhältnissen frei davon sind, ein sicheres Zeichen für embryonale Absprengungs- und Verlagerungsprozesse ist.

In der Synovialis aber ist bei den innigen entwickelungsgeschichtlichen Beziehungen zum Knorpelgewebe die Möglichkeit derartiger, zur Versprengung von Knorpelkeimen führenden Störungen sicherlich gegeben. Denn das aus Mesenchymgewebe differenzierte chondrogene Gewebe, welches den Knorpelanlagen der Extremitätenknochen an den künftigen Gelenkenden wie eine Kappe aufsitzt, bleibt von dem chondrogenen Gewebe der daranstoßenden Knorpelanlage durch eine schmale Platte gewöhnlichen Mesenchymgewebes getrennt, durch dessen Schwund später die Gelenkspalte entsteht (s. Fick[1]). Sollte man unter diesen Verhältnissen nicht die Möglichkeit ins Auge fassen dürfen, daß durch mangelhaften Schwund dieser Mesenchymplatte und durch übermäßige fehlerhafte Differenzierung seines Gewebes die Synovialis mit zahllosen knorpeligen Geschwulstkeimen ausgestattet wird, welche durch eine wie bei allen Tumoren noch unbekannte Ursache zur Wucherung veranlaßt werden? Die Tatsache, daß die Chondrome überall von der Synovialis ausgehen und keinen Abschnitt derselben verschonen, ließe sich leicht damit erklären, daß die vorausgesetzten Entwickelungsstörungen

1) Fick, Anatomie der Gelenke. Jena 1904, S. 38.

sich in der ganzen Mesenchymplatte zutrugen. Mit demselben Rechte, mit dem man bei der Myositis ossificans progressiva die Fähigkeit des Muskelbindegewebes, Knochen zu bilden, nach Stempel[1]) mit einer mangelhaften Differenzierung des Mesenchyms zu begründen sucht, vermag man auch die Chrondrombildung in der Synovialis eines Gelenkes durch Entwickelungsstörungen zu erklären. Und zwar müssen dies ganz besondere Veränderungen der ganzen Synovialis sein, wie sie nur durch frühe Störungen der Mesenchymdifferenzierung bei der Gelenkbildung gedacht werden können. Denn dafür spricht die große Seltenheit der Gelenkchondrome. Daß sonst noch mancherlei Beziehungen zwischen Synovialis und Knorpel unter normalen und pathologischen Verhältnissen zutage treten, ist bekannt.

Aber alle diese häufigen Umwandlungen von Synovialis in Knorpel: das Auftreten von Knorpelzellen in gewucherten Gelenkzotten (s. Schuchardt[2]), ihre Verwandlung in die gestielten, später freiwerdenden Gelenkmäuse, das Knorpeligwerden des Synovialisüberzuges von Sehnen, welche über Gelenkflächen gleiten (wie der Sehne des Quadriceps), bedürfen zu ihrer Erklärung nicht der Voraussetzung von knorpeligen, durch Entwickelungsstörung entstandenen Anlagen wie die Geschwülste. Man käme damit nur in die Verlegenheit, einen besonderen Grund suchen zu müssen, warum so oft Knorpel in der Synovialis auftritt, ohne eine echte Geschwulst zu bilden, und warum eine solche so selten zustande kommt.

Die genannten häufigen Veränderungen haben sicherlich eine andere Entstehungsursache als die Chondrome. Sie liegt in dem innigen verwandtschaftlichen Verhältnisse begründet, welches zwischen den Synovialiszellen und den Knorpelzellen besteht und sich aus der normalen Entwickelung der Gelenke erklärt. Deshalb haben Tourneux und Herrmann[3]) nicht Unrecht, wenn sie die Synovialiszellen als modifizierte Knorpelzellen auffassen. Wie das genetisch mit dem Periost verwandte Zwischenmuskelgewebe in der Nähe des Knochens nach traumatischen Einwirkungen, nach Kontusionen, Luxationen und Frakturen Callus und Knochen zu bilden vermag, kann unter gewissen Umständen in der Synovialis und in ihren

1) Stempel, Die sogenannte Myositis ossificans progressiva. Mitteilungen aus den Grenzgebieten, Bd. 3, 1898.

2) Schuchardt, Die Krankheiten der Knochen und Gelenke. Deutsche Chirurgie, 1899, S. 306, Fig. 126 u. 127.

3) Tourneux et Herrmann, Gazette médicale de Paris. 8. Mai 1880, S. 247.

Zotten und Falten Knorpel entstehen, indem die sonst schlummernde, durch nahe genetische Verwandtschaft mit Knorpelgewebe zu erklärende Fähigkeit geweckt wird. Daß auch umgekehrt sehr häufig der Gelenkknorpel sich in Bindegewebe verwandelt, wo die Gelenkflächen bei langdauernder Ruhigstellung keine Bewegung mehr erfahren, oder wo z. B. zwischen den Femurkondylen nach Bruch der Kniescheibe das Hin- und Herschleifen der letzteren fortfällt (Fick), ist nur ein weiterer Beweis für die nahe Verwandtschaft zwischen der bindegewebigen Gelenksynovialis und dem Gelenkknorpel.

Erklären sich daraus die häufigen Umwandlungen von Bindegewebe in Knorpel und umgekehrt, das Auftreten von Chondromen erfordert schon wegen seiner außerordentlich großen Seltenheit etwas besonderes. Und deshalb nehme ich für sie wie für alle anderen Chondrome Knorpelversprengungen aus der Entwickelungszeit, entstanden durch Fehler der Mesenchymdifferenzierung bei der Gelenkbildung in Anspruch.

Aus dem klinischen Bilde der bisherigen Fälle ist ersichtlich, daß es sich um Erwachsene jüngeren Alters handelte, und daß der Verlauf ein chronischer war. Zu den jahrelang geringen Beschwerden gesellte sich im Falle Reichel erst nach einem Fehltritte oder nach Einklemmung eines freien Gelenkkörpers ein Erguß, welcher in meinem Fall von selbst aufgetreten ist. In Riedels Falle kam es nach schwerer Arbeit zu einer schmerzhaften Anschwellung.

Für eine frühe Erkennung des Leidens sind dies sehr geringe Anhaltspunkte. Während aber in den beiden vorausgegangenen Fällen erst die Öffnung des Gelenkes die Knorpelwucherungen verraten hat, konnte in meinem Falle dank der weit vorgeschrittenen Veränderungen und der Kenntnis des Reichelschen Befundes die abzutastenden Geschwulstmassen richtig gedeutet werden. Bevor die letzteren aber erschienen und dem Finger zugänglich waren, wurde der Fall sicherlich wegen des langsamen Beginnes, des Auftretens von Hydrops ohne äußere Veranlassung und der allmählichen Einschränkung der Beweglichkeit als eine Kniegelenktuberkulose aufgefaßt und behandelt.

Für die Behandlung geht aus dem Falle Riedels hervor, daß auch in frühen Stadien des Leidens die Fortnahme der kranken Teile der Synovialis keinen dauernden Erfolg gibt. Eine vollständige Exstirpation derselben erscheint deshalb auch bei wenig ausgedehnten Wucherungen notwendig, stößt aber bei verschiedenen Gelenken, besonders am Kniegelenke, auf große Schwierigkeiten.

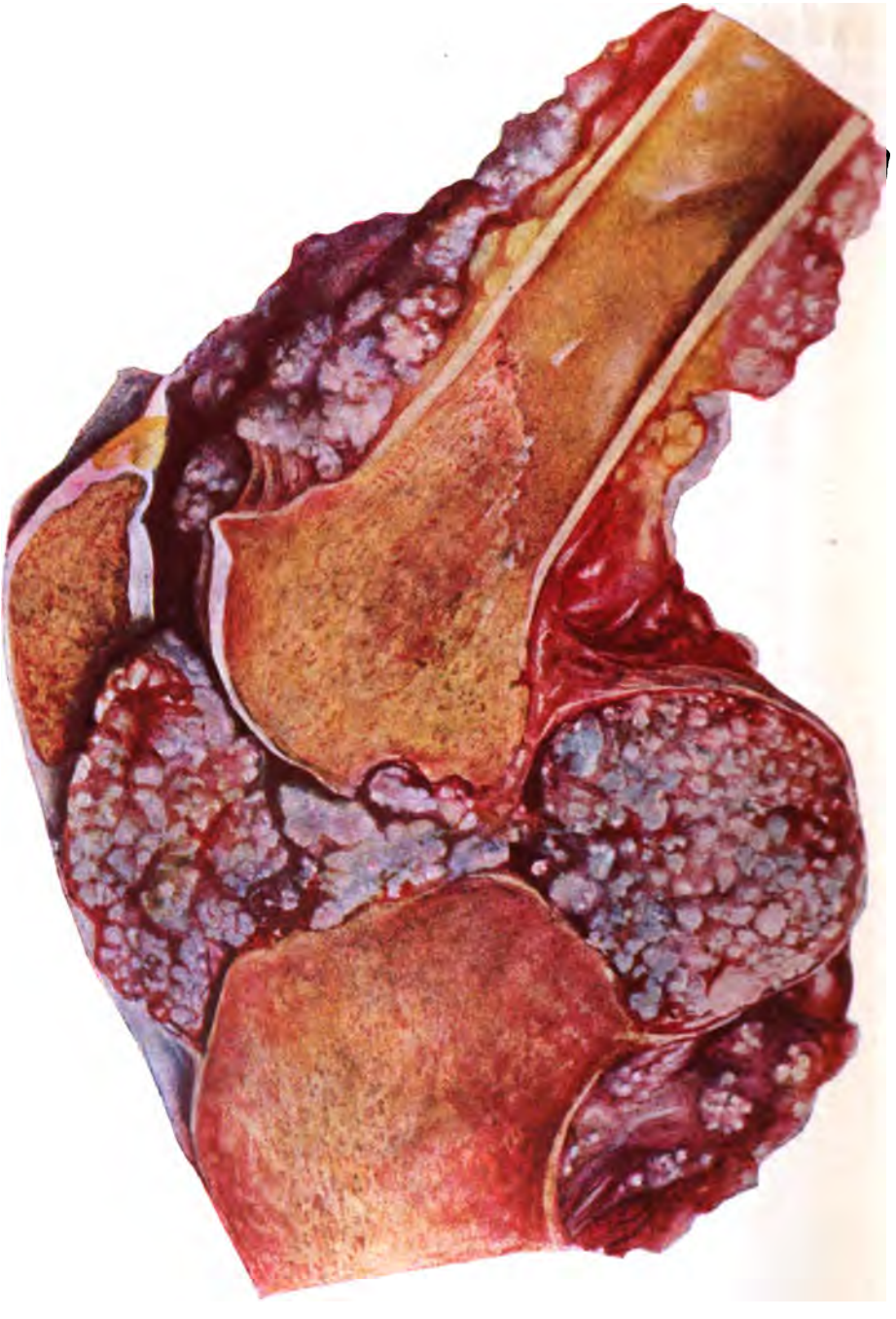

Verlag von F. C. W. VOGEL in Leipzig.

Ohne peinlich genaue Fortnahme der Ansatzstellen der Gelenkhaut am Knochen, der Innenbänder, der Menisken und der Gelenkknorpelränder ist eine vollkommene Entfernung der Synovialis undenkbar. Von den zurückgebliebenen Teilen der Gelenkhaut drohen Rezidive, bei deren Eintritt nur noch die Gelenkresektion in Frage kommen kann. Daß man aber auch mit dieser Operation nicht zu lange zögern soll, beweisen zur Genüge die weitgreifenden Wucherungen meines Falles.

Erklärung der Abbildung auf Tafel II.

Sagittalschnitt durch das Resektionspräparat.

XII—XIII.

Kleinere Mitteilungen.

XII.

Die isolierte Luxation des Os naviculare pedis.

Von

Dr. **Theo Eichel**,
Oberstabsarzt in Darmstadt.

(Mit 4 Abbildungen.)

Wenn auch die Diagnose der Verletzungen des Eußskeletts durch Verwendung der Röntgenstrahlen eine sehr viel genauere geworden ist, so ist doch die Zahl der bekanntgegebenen Verrenkungen der Fußwurzelknochen noch eine so geringe, daß es sich verlohnt, hierher gehörige Einzelbeobachtungen zu beschreiben. Im besonderen ist die isolierte Verrenkung des Os naviculare pedis, soweit mir die Literatur zur Verfügung steht, bislang nur 9 mal festgestellt, es sei daher gestattet, an der Hand eines derartigen blutig reponierten Falles das Krankheitsbild zu schildern.

Die ersten Beobachtungen über eine Luxation des Os naviculare pedis finden sich bei Malgaigne.[1])

Er führt 3 Fälle davon an; von Piédagnet, Walker und Smith beobachtet. Die nächste Veröffentlichung stammt von Linhart[2]), der an der Hand eines durch Amputation des verletzten Fußes gewonnenen Präparates die Entstehung der Verletzung bespricht. Dann gibt Bähr[3]) an, daß in einer Leipziger Dissertation von Röschke ein analoger Fall beschrieben sei. Ferner hat Berger[4]) eine Verrenkung des Kahnbeins operiert. Einen weiteren Fall hat Thiem[5]) auf der 35. Naturforscher-

1) Malgaigne, Die Knochenbrüche und Verrenkungen. Deutsche Ausgabe. Stuttgart 1856, Bd. 2, S. 997.

2) Linhart, Wiener med. Presse 1868.

3) Bähr, Traumatische Luxationsformen der kleinen Fußwurzelknochen. Volkmanns Sammlung klinischer Vorträge. Neue Folge, Nr. 137.

4) Berger, Luxation du scaphoide. Bull. et mém. de la soc. de chir. de Paris 1897, S. 259.

5) Thiem, Verrenkung des Kahnbeins nach unten. Monatsschrift für Unfallheilkunde 1900, S. 329.

versammlung vorgestellt. Endlich berichten Capillery und Ferron[1]) über eine diesbezügliche Verletzung und erwähnen eine weitere von Birkett beobachtete.

Bei allen diesen Fällen handelt es sich um isolierte Lösung des Os naviculare pedis aus seinen Gelenkverbindungen mit dem Talus einerseits und den 3 Keilbeinen andererseits. Dabei kann der verrenkte Knochen entweder nach oben oder nach unten, nach innen oder nach außen verlagert sein. Eine Luxation nach unten ist von Thiem durch Röntgenstrahlen festgestellt. In dem Falle von Linhart lag das Naviculare an der Außenseite des Fußrückens. Nach innen war es in dem Piédagnet und Birkettschen Falle verrenkt. Nach oben war der Knochen bei den Patienten von Walker, Smith, Berger und von Capillery und Ferron luxiert; bei meinem Kranken nach oben und innen.

Über den Röschkeschen Fall fehlen die Details, ich werde ihn des weiteren nicht berücksichtigen.

Die Luxation wurde an dem anatomischen Präparate nach Amputation des Fußes 2 mal (Piédagnet, Linhart) durch Röntgenstrahlen 2 mal (Thiem und Capillery), durch Operation 1 mal (Berger), durch Röntgenstrahlen und Operation 1 mal (Eichel) sicher festgestellt. In dem Walker und Birkettschen Fall ist nach der genauen Beschreibung und der gelungenen unblutigen Reposition wohl nicht an der Diagnose zu zweifeln, während es sich bei Smith um eine alte Verrenkung handelte, bei der vor dem Kopf des Talus auf dem Fußrücken ein Knochenvorsprung zu fühlen und zu sehen war.

Für die Beurteilung von Nebenverletzungen sind diese 3 letzten Fälle nicht zu verwerten. Um reine Luxationen handelte es sich in dem Falle von Thiem, Capillery und Eichel. Eine Fraktur des luxierten Knochens war bei Piédagnet vorhanden, hier war das mit dem Würfelbein in Verbindung stehende Stück des Kahnbeins abgebrochen und in seiner alten Stellung geblieben, während bei Berger und Linhart die Ansatzstellen des Musc. Tibial. postic. und des Lig. calcaneo-naviculare inferius abgerissen waren.

In 8 von den 9 Fällen handelte es sich um eine subkutane Luxation 1 mal (Piédagnet), war dieselbe mit einer äußeren Wunde verbunden.

Verletzungsmechanismus. Zum Entstehen der Verletzungen ist stets eine große Gewalt notwendig, die das Kahnbein aus seinen straffen Gelenkverbindungen löst.

Im speziellen war 1 mal ein Eisenbahnwagen über den Fuß gegangen (Linhart), 1 mal war ein Wagen (Berger), 1 mal gefrorener Boden (Thiem) auf den Fuß gefallen, 1 mal war der Fuß zwischen Wagenrad und Bordschwelle gequetscht (Piédagnet), 2 mal war der Kranke herabgestürzt (Walker und Capillery), 2 mal war er beim Sturz mit dem Pferde geschleift (Smith und Eichel).

Nach den geschilderten Begleitumständen sind anscheinend 2 Möglichkeiten für die Entstehung der Luxation vorhanden.

---

1) Capillery et Ferron, De l'énucléation incomplète du scaphoide. Revue de Chir. 1906, S. 91.

Die erste beruht darauf, daß direkt den Knochen angreifende große Gewalten ihn aus seinen Gelenkverbindungen herausreißen.

Bei dem zweiten Verletzungsmechanismus kommt es zunächst zu einer Überbeugung des Fußes nach der Plantarseite oder einer Überstreckung nach der Dorsalseite oder aber zu einer Abbiegung des inneren Fußrandes nach außen; hierdurch werden die Gelenkverbindungen gelockert und erst darnach tritt die Luxation ein.

Nach der ersten Art scheint die Verletzung in dem Thiemschen Falle zustande gekommen zu sein: gefrorene Erdmassen fielen auf den Fuß und erzeugten die Luxation nach unten. Bedenkt man die feste Lage des Knochens und erwägt des weiteren, eine wie geringe Angriffsfläche er der verletzenden Gewalt bietet, so wird dieser Verletzungsmechanismus allein als ein außerordentlich seltener zu betrachten sein. Immerhin ist er, da in dem erwähnten Falle eine Luxation nach unten eintrat, und die Erdmassen von oben auffielen, nicht unmöglich. Ganz unmöglich ist aber dieser Verletzungsmechanismus in den übrigen Fällen. Am besten verständlich wird derselbe meines Erachtens, wenn wir die Art und Weise betrachten, in welcher die Luxation in meinem Falle zustande kam.

Der durchaus intelligente Kranke machte folgende Angabe: das Pferd ging ihm durch; um bei den wiederholten Sprüngen von der Chaussee auf den Acker und zurück auf den Weg nicht bügellos zu werden, streckte er beide Füße stark durch die Bügel durch. Dadurch wurde der hintere Teil des Fußes, der Calcaneus und Talus, fixiert, jetzt kam er mit dem Pferde zu Fall, der rechte Fuß kam unter das Pferd und wurde im Fallen auf dem Boden geschleift, er fühlte, wie seine Fußspitze nach unten und außen abgebogen wurde und wie es dabei einen Krach gab. Als er vom Pferde befreit war, konnte er nicht mehr stehen. Die Verletzung muß also im Stürzen geschehen sein, eine spätere Gewalteinwirkung ist ausgeschlossen.

Ich nehme folgenden Mechanismus an: Fixation des Hinterfußes, Abbiegen der Fußspitze nach unten und außen, dadurch wird der Fuß nach unten konkav und innen konvex gebogen und muß an der Stelle der stärksten Beugung in der Gegend des Os naviculare nachgeben. Ob nebenbei noch eine besondere Gewalt, etwa ein Stein, der auf den Fuß gerade an der Stelle des luxierten Knochens einen Druck von unten ausübte, eingewirkt hat, muß dahingestellt bleiben. Derselbe Verletzungsmechanismus dürfte in dem Smithschen Falle, der gleichfalls durch Sturz mit dem Pferde und Verwickelung des Fußes in den Steigbügel entstanden war, vorgelegen haben. Auch Linhart nimmt für seinen Fall eine Überbeugung des Fußes nach der Planta an und hält die Entstehung durch direkten Druck des Eisenbahnwagenrades auf das Naviculare für unwahrscheinlich, er betont mit Recht, daß es, falls dieser Mechanismus stattgefunden hätte, wohl eher zu einer Zermalmung des Knochens als zu einer Luxation gekommen wäre.

In umgekehrter Weise sind die Verletzungen durch Überstreckung des Fußes nach dem Dorsum bei Walker und Capillery entstanden. Beide Kranken stürzten aus der Höhe ab. Sie hatten, der eine beim Springen von einer Mauer auf die andere, der andere beim Herabklettern an einer Mauer im Moment der Verletzung für den Fuß nur Halt an den

Zehenspitzen, das Körpergewicht drückte die Ferse nieder, dadurch kam es zu einer Überstreckung des Fußes, die Fußspitzen wurden der Vorderfläche des Unterschenkels genähert, die Fußsohle bog sich nach unten konvex aus. Walkers Kranker, der beim Absturz auf Knie und Arme fiel, also eine zweite Gewalteinwirkung auf den Fuß nicht erlitt, gab an, daß er im Augenblick dieser Überdehnung das Gefühl einer Zerreißung im Fuß gehabt habe. Bei ihm ist es also infolge der Überdehnung zu einer Zerreißung der Gelenkverbindung gekommen, und diese ist an ihrer schwächeren Stelle am Dorsum eingetreten. Ob das eigentliche Heraustreten des Knochens schließlich beim Zurückfedern des überbogenen Fußskeletts stattgefunden hat, ist schwer festzustellen. In dem Piédagnetschen Falle endlich war der Fuß zwischen ein Wagenrad und eine Bordschwelle gekommen und hierdurch hatte die Luxation nach innen stattgefunden. Details fehlen leider über den Mechanismus. Es ist aber wohl auch das wahrscheinlichste, daß es hierbei zu einer Überbeugung des inneren Fußrandes nach außen bei fixiertem Hinterfuß gekommen ist. Der innere Fußrand bildete einen nach innen konvexen Bogen, an dessen Spitze das Naviculare lag; als der Bogen zu straff gespannt wurde und brach, sprang das Kahnbein, das der Stelle der stärksten Biegung entsprach, heraus.

Wir ersehen aus der Betrachtung des Verletzungsmechanismus, soweit etwas Genaueres über ihn bekannt ist, daß es sich zunächst um eine Fixation des Fußes an seinem Fersenteil handelt, sodann wirkt eine Gewalt auf die Fußspitze ein und biegt dieselbe entweder nach unten oder oben (nach der Planta oder dem Dorsum) oder nach außen. Hierdurch wird der Vorderfuß in einen Bogen verwandelt; liegt die stärkste Krümmung dieses Bogens am Os naviculare, oder wirkt an diesem Knochen noch eine besondere lokale Gewalt, so kommt es zur Luxation. Jedenfalls ist dieser Mechanismus der sehr viel wahrscheinlichere und ich möchte ihn auch für den Thiemschen und Bergerschen Fall, in welchem die Gewalt direkt auf das Os naviculare eingewirkt haben soll, annehmen in der Weise, daß der Fuß im Augenblick der Einwirkung der Gewalt durch Unebenheiten des Bodens in der Mitte der Planta hohl stand. Für Thiems Patient mit der Luxation nach unten ist ja dann der Mechanismus leicht denkbar. Bergers Fall mit der Luxation nach oben erscheint mir auch so noch nicht vollständig geklärt. Die alleinige Einwirkung einer direkt das Naviculare angreifenden Gewalt halte ich mit Linhart für unwahrscheinlich, ich glaube wie er, daß es dabei eher zu Zertrümmerungen des Knochens als zu Luxationen kommt.

Diagnose: Die Diagnose der Luxation des Os naviculare ist bei frischen Fällen eine sehr schwere. Stets handelt es sich um starke Schwellung des Fußes infolge des sehr erheblichen Blutergusses, die Einzelheiten am Fußskelett kaum feststellen läßt. Mit einer gewissen Regelmäßigkeit kehrt in den Krankengeschichten die Bemerkung wieder, daß vor dem inneren, oder wie bei dem Linhartschen Falle vor dem äußeren Knöchel, auf dem Fußrücken ein runder Knochenvorsprung gefühlt sei, und ebenso regelmäßig findet sich die Bemerkung, daß der Vorsprung für den Taluskopf gehalten wurde. Auch ich hatte, in Erinnerung an eine frühere blutig reponierte Luxation des Talus, die Diagnose einer solchen

gestellt und mußte mich ebenso wie mein Vorbeobachter davon überzeugen, daß der luxierte Knochen das Os naviculare war. Bei der relativen Häufigkeit der Talusverrenkungen und der Seltenheit der des Os naviculare ist das ja auch weiter nicht wunderbar und das Röntgenbild, das ja bei all den Verletzungen unbedingt nötig ist, wird im speziellen Fall bald Aufklärung verschaffen. Es erübrigt demnach eigentlich, nach anderen Anzeichen, außer dem Fühlen des vorspringenden Knochens, für die Luxation des Naviculare zu suchen, da sie bei der wie gesagt stets vorhandenen

Fig. 1.

Verrenkung des r. Kahnbeins nach oben und innen. Aufnahme: fibulo-tibial.

kolossalen Schwellung unsicher und für die Differentialdiagnose gegen Talusluxation kaum zu verwerten sind. Immerhin sei hervorgehoben, daß die Beweglichkeit des Vorderfußes nach der Abduktion und Adduktion ebenso wie nach Beugung und Streckung aufgehoben ist; daß in einzelnen Fällen eine Abweichung der Achse des Vorderfußes nach innen festgestellt war, sowie daß die Sehne des Tibialis anticus als straffgespannter Strang über oder seitlich vom Knochen fortzog.

Therapie. Die Behandlung wird wie bei allen Luxationen die Reposition und dadurch die Wiederherstellung normaler Verhältnisse erstreben. In den Fällen, in denen eine unblutige Einrenkung versucht ist, sind die Beobachter so vorgegangen, daß sie durch starke Plantarreflexion der Fußspitze den Gelenkspalt zum Klaffen brachten und dann durch direkten

Druck auf das Naviculare die Einrichtung versuchten. Nur Walker und Birkett hatten in ihren Fällen Erfolg mit dem Manöver, die Kranken wurden geheilt. Linhart und Piédagnet mußten ihre Patienten wegen Gangrän amputieren. Bei Capillery und Ferron mißlang die auf die angegebene Weise versuchte Reposition, der Mann behielt seine Luxation nach oben, die ihn später wenig störte. Ebensowenig waren die Patienten von Smith und Thiem mit ihrer alten Luxation beim Gehen wesentlich behindert. Berger exstirpierte nach mißlungener unblutiger Reposition

Fig. 1a.

Verrenkung des r. Os naviculare pedis nach unten und innen. Aufnahme: fibulo-tibial.

den luxierten Knochen samt seinen 2 abgerissenen Basalteilen. Die Funktion war eine gute, das Fußgewölbe abgeflacht, der Vorderfuß leicht adduziert, der innere Fußrand 1 cm verkürzt. Ich habe in meinem Falle zunächst gleichfalls die unblutige Reposition durch Extension am Vorderfuß, Plantareflexion und direkten Druck versucht; als sie mißlang, den luxierten Knochen freigelegt, den Gelenkspalt zwischen Talus und Keilbeinen durch stumpfe Haken stark auseinandergezogen und dann reponiert. Darnach Kapsel- und Weichteilnaht. Die Retention ist in meinem Falle nicht vollständig geblieben. Ob schon bei Anlegung des Gipsverbandes, ob später, bleibe dahingestellt, ist eine geringe Verschiebung des Knochens nach oben

wieder eingetreten. Da die Funktion eine sehr gute war, das Naviculare auf der Platte schon eine gewisse Inaktivitätsatrophie zeigte, habe ich nicht gewagt, nochmals blutig zu reponieren. Erstens war ich nicht sicher, ob nach der zweiten Operation die Retention besser sein würde, zweitens fürchtete ich, den schon in seiner Ernährung gestörten Knochen so schwer zu schädigen, daß es womöglich zu einer Nekrose desselben kommen könnte. Es ist ja eigentlich a priori auffallend, daß es zu einer solchen, bei der Lösung des Knochens aus allen seinen Verbindungen niemals gekommen ist, und dies ist nur durch die Bildung von Verwachsungen, die die Ernährung des Knochens übernehmen, erklärlich. Immerhin genügt diese Ernährung, um den Knochen am Leben zu erhalten. Es ist demgemäß nach mißlungener unblutiger Reposition nicht die Exstirpation des Os naviculare vorzunehmen, sondern die blutige Reposition, durch welche in meinem Fall die Dienstfähigkeit erhalten wurde.

Fig. 2.

Verrenkung des r. Os naviculare nach oben und innen. Aufnahme: Dorsoplantar.

Krankengeschichte. Der 27jährige Sergeant J. verunglückte im Manöver am 27. VIII. 1906 dadurch, daß sein Pferd mit ihm durchging. Er kam mit demselben zu Falle und wurde, während der rechte Fuß fest im Steigbügel saß, ein Stück auf dem Boden geschleift. Der rechte Fuß lag dabei unter dem Pferde, die Fußspitze wurde nach der Fußsohle und nach außen abgebogen, dabei fühlte er einen Krach und heftigen Schmerz. Als er vom Pferde befreit wurde, konnte er weder stehen noch gehen. Bei der Lazarettaufnahme am Tage nach der Verletzung war der Fuß im ganzen stark geschwollen. Im besonderen war die Gegend von den Zehengrundgelenken bis zu den Knöcheln stark blutig sugilliert, so daß Einzelheiten nicht durchzutasten waren, immerhin war ein deutlicher Knochenvorsprung von rundlicher Form etwa 2 Finger breit vor dem Malleolus internus dicht unter der Haut zu fühlen, während die Umgebung nirgends einen Knochen durchfühlen ließ. Die Bewegungen im Talotibialgelenk waren, wenn auch

unter Schmerzen, in geringem Maße aktiv ausführbar, die in den Gelenken des Mittelfußes aktiv und passiv gänzlich unmöglich; die der Zehen fast frei.

Die Wahrscheinlichkeitsdiagnose wurde auf Luxation des Talus gestellt, da der vorspringende Knochen als Taluskopf angesprochen wurde.

Das Röntgenbild ergab eine Luxation des Os naviculare nach oben und innen, die Gelenkverbindungen zwischen Os cuboideum und Calcaneus, sowie den Metatarsalknochen I und II klaffen etwas (siehe Fig. 1, 1a u. 2).

Fig. 3.

Verrenkung des r. Os naviculare nach oben und innen.
Aufnahme: fibulo-tibial nach blutiger Reposition.

In Narkose wurde die unblutige Reposition durch Extension der Fußspitze, Beugung der Fußspitze nach der Planta und direkten Druck auf das Naviculare versucht. Sie mißlang; ja es stand der Knochen nach den Repositionsversuchen vielleicht etwas ungünstiger wie vorher. Es wurde daher durch einen Schnitt von etwa 7 cm Länge vom Malleolus internus über den vorspringenden Knochen nach der Innenseite des Fußrandes zu eingegangen. Der Knochen lag sofort bloß, die Sehne des M. tibialis anticus kam nicht zu Gesicht. Nach vorn und oben lagen die 3 Gelenkflächen für das Keilbein. Vor dem Kahnbein sah man in den leeren Raum zwischen Kopf des Talus und die Keilbeine hinein. In diese Höhle werden 2 stumpfe

Haken eingeführt, der Spalt durch Anziehen derselben stark zum Klaffen gebracht und durch direkten Fingerdruck der verrenkte Knochen mit einiger Mühe reponiert, darauf Naht der Gelenkkapsel, Hautnaht, Gipsverband in Normalstellung des Fußes.

Der Verlauf war fieberfrei. Am 20. IX. 1906 wurde der Gipsverband entfernt. Ein neues Röntgenbild zeigt, daß das Naviculare um ein geringes weiter hervorsteht als normal (Fig. 3). Massage und Bewegungen. 4 Wochen nach der Operation steht Patient auf.

Entlassungsbefund 1. XI. 1906: Fuß gut beweglich sowohl im Talotibialgelenk wie in den Zehengelenken, Ab- und Adduktion gut möglich. Gang fast unbehindert.

Nachuntersuchung März 1907.

Rechter Fuß über den Spannen gemessen um 1 cm dicker als der linke 25:24 cm. Man fühlt an der Stelle des Os naviculare eine ganz geringe Knochenhervorragung. Vom Malleolus internus zum inneren Fußrand zieht eine etwa 6 cm lange strichförmige, mit der Unterlage nicht verwachsene Narbe. Fuß in allen Gelenken frei beweglich. Stehen auf dem rechten Fuß ebensogut möglich als auf dem linken. Stand mit „Fersen hebt“ sicher. Patient hat bisher allen Dienst ohne Beschwerden getan.

XIII.

Aus dem Garnisonlazarett Straßburg i. E.

Ein Fall von Luxation aller drei Keilbeine.

Von

Stabsarzt Blecher.

Luxationen der Keilbeine gehören nicht zu den häufigen Verletzungen: Fischer[1]) hat 1904 im ganzen 26 Fälle zusammenstellen können, Bergmann[2]) hat einen, Haffner[3]) vier neue Fälle hinzugefügt, so daß bisher 31 bekannt sind.

Eine Luxation aller 3 Keilbeine ist hierunter nur einmal beobachtet worden, wobei es sich außerdem um eine unvollständige handelte, die leicht reponiert werden konnte (Fischer, S. 442, Fall vom Hospital in London); ich kann die Kasuistik durch einen weiteren Fall von vollständiger Luxation der 3 Keilbeine vermehren:

Ein 26jähriger Unteroffizier stürzte am 17. VIII. 1906 mit dem durchgehenden Pferde; der rechte Fuß blieb im Steigbügel, das Pferd fiel auf den Fuß.

---

1) Fischer, Deutsche Zeitschr. f. Chir., 73. Bd., S. 438.

2) Bergmann, Deutsche Zeitschr. f. Chir., 79. Bd., S. 603.

3) Haffner, Beiträge zur klin. Chir., 52. Bd., S. 573.

Bei der sofort erfolgten Lazarettaufnahme fand sich eine sehr starke Schwellung und Blutunterlaufung des rechten Fußes, der in leichter Spitzfußstellung stand. Der Fuß erschien in der Großzehenlinie verkürzt. Zwischen Basis des 1. Mittelfußknochens und Kahnbein fühlte man eine Lücke, in die man die Fingerspitze legen konnte; auf dem Fußrücken war durch die starke Geschwulst hindurch undeutlich eine knöcherne Resistenz zu fühlen.

Wenn hiernach eine Luxation des 1. Keilbeins sicher vorlag, so zeigte das Röntgenbild, daß alle 3 Keilbeine sich aus ihrer normalen Lage entfernt hatten; nach den Aufnahmen von oben und von der Seite lag eins zwischen dem 1. und 2. Mittelfußknochen, zwei auf dem Fußrücken. Ein Versuch der unblutigen Reposition erschien demnach aussichtslos, es wurde daher sofort operativ vorgegangen. In Ätherchloroformnarkose 10 cm langer Schnitt am innern Fußrand; nach Entleerung eines starken Blutergusses sieht man das Kahnbein unmittelbar dem 1. Mittelfußknochen aufliegen. Auf dem Fußrücken liegen fast ganz losgelöst das 2. und 3. Keilbein, die sich mit der Zange leicht herausziehen lassen. Das 1. Keilbein liegt zwischen 1. und 2. Mittelfußknochen nach der Fußsohle zu in geringer Verbindung mit der Muskulatur; er wird gleichfalls entfernt. Tampon, Naht. Die Wundheilung war unkompliziert; am 6. IX. wurde ein Gipsverband angelegt, worin der Kranke aufstehen konnte. Er war dann noch bis 3. XII. in Lazarettbehandlung, anschließend 6 Wochen in Wiesbaden zur Kur.

Jetzt Ende April 1907 geht er ziemlich frei, schont nur wenig mit dem rechten Fuß; es tritt noch leicht Ermüdung ein, doch keine Anschwellung mehr. Auf den Zehen kann er nicht stehen, dann treten sofort Schmerzen in den Grundenden des 2. und 3. Mittelfußknochens auf. Der rechte Fuß ist verkürzt, die Entfernung von der Spitze der großen Zehe bis zur Hacke beträgt r. 26 cm, l. $28^1/_2$ cm. Der Mittelfuß steht zur Fußwurzel in nach innen offenem stumpfen Winkel; die Grundenden des 2. und 3. Mittelfußknochens springen auf dem Fußrücken stark vor. Das Kahnbein ist herabgesunken, die Fußsohle völlig abgeflacht, ihr Abdruck zeigt auf der Innenseite eine gerade Linie. Die Beweglichkeit im Fußgelenk ist frei, es besteht geringe Atrophie der Unterschenkelmuskulatur.

Da auch eine Plattfußeinlage keine wesentliche Besserung gebracht hat, wird er als versorgungsberechtigt entlassen werden.

Das Trauma, das in unserem Falle der Verletzung zugrunde lag, spielt auch sonst bei der Luxation vorzüglich des 1. Keilbeins eine nicht unwichtige Rolle. 3 mal wird als Ursache der Verrenkung des 1. Keilbeins bez. des 1. Keilbeins und 1. Mittelfußknochens Sturz mit dem Pferd auf den Fuß angegeben (Cooper und Smith zit. bei Fischer[1]), Lemoine.[2]) Hierbei kam einmal der Fuß zwischen Pferd und einer Trottoirkante (Cooper), das zweite Mal zwischen Pferd und dem Rand eines Fliesenwagens zu liegen; das dritte Mal war er ebenso wie in unserem Fall im Steigbügel geblieben.

Der Mechanismus der Luxation ist in allen diesen Fällen nach dem

1) Fischer, Deutsche Zeitschr. f. Chir., 73. Bd., S. 438.

2) Lemoine, Revue de Chir. III, S. 118.

Vorgang von Lemoine wohl so zu erklären, daß, während der äußere Fußrand in seiner Mitte entweder gegen den Bodenvorsprung oder gegen den Außenbogen des Steigbügels gepreßt wurde und so fixiert war, der Vorderfuß und der hintere Teil des Fußes durch das Gewicht des Pferdes gegen den Boden gdrückt wurden und hierbei jeder für sich eine geringe Drehung um den fixierten Punkt vollführten. Es resultierte hieraus eine Überdehnung des inneren Fußrandes, eine Zerreißung der Bänder zwischen Mittelfußknochen, Keilbeinen und Kahnbein und endlich eine Luxation eines oder mehrerer Keilbeine.

Was die Behandlung der Keilbeinluxation betrifft, so gelingt ja die idealste Methode — die unblutige Einrenkung — schon bei Verrenkungen einzelner Keilbeine nicht immer — 13 mal unter 22 mal nicht. — Gelegentlich ist nach gelungener Reposition die Retention nicht möglich. Bei Luxation mehrerer Keilbeine, namentlich wenn diese in verschiedener Richtung dislozíert sind, ist eine unblutige Reposition wohl ausgeschlossen.

Es wäre dann die blutige Reposition zu versuchen — die theoretisch von Fischer empfohlen wird, allerdings bisher noch nicht ausgeführt ist.

Der Grund hierfür liegt wohl darin, daß bei vollständigen Luxationen, und diese lassen sich zumeist nicht unblutig reponieren, das Keilbein aus seinen Bandverbindungen fast völlig gelöst ist; hierdurch wird natürlich einerseits nach gelungener Reposition die Retention sehr erschwert, andererseits die Ernährung des Knochens wesentlich in Frage gestellt, namentlich da das Gewebe des Fußes durch den meist starken Bluterguß überhaupt in seiner Lebensfähigkeit schon geschädigt ist. Aus letzterem Umstand erklärt sich wohl übrigens auch die häufige Eiterung nach chirurgischen Eingriffen. Es wird jedenfalls ein aseptisches Einheilen des reponierten Keilbeins in den seltensten Fällen nur zu erwarten sein. Aus diesen Erwägungen heraus entschloß ich mich auch sofort zur Exstirpation, die wohl bei irreponiblen kompletten Luxationen als das Normalverfahren angesehen werden muß.

Die funktionellen Erfolge nach Exstirpation der Keilbeine, die bisher 4 mal gemacht wurde, sind im Verhältnis zu der doch sehr schweren Verletzung nicht ungünstig (Fischer, Haffner), allerdings stellen sie sich nur langsam ein und sind vor Ablauf eines Jahres nicht als abgeschlossen zu betrachten.

XIV.

Besprechungen.

1.

Prof. J. Schwalbe, Therapeutische Technik für die ärztliche Praxis. Zweiter Halbband. Mit 169 Abbildungen. Leipzig 1907. G. Thieme. Preis 11,20 Mk.

Der soeben erschienene II. Halbband enthält Abschnitte über Ohr, Nase, Rachen, Kehlkopf, Pleura, Lungen, Herz, Speiseröhre, Magendarmkanal, Harn-, Genitalorgane und Nervensystem. Es ist gelungen, für die einzelnen Teile die geeigneten Verfasser zu finden. Zum Teil gute Illustrationen erläutern den Text. Das Werk dürfte nicht nur dem praktischen Arzt ein wichtiges therapeutisches Hilfsmittel sein, sondern auch dem Fachchirurgen manch willkommenen Fingerzeig über Spezialgebiete bringen, die ihm etwas fern gerückt sind. Fischer-Defoy, Kiel.

2.

Prof. Emil Frh. v. Dungern und Privatdozent R. Werner, Das Wesen der bösartigen Geschwülste. Aus dem Institute für Krebsforschung in Heidelberg. Leipzig 1907, Akademische Verlagsgesellschaft. Preis 3 Mk.

Das Werk bietet eine kritische Würdigung aller Strömungen, die augenblicklich in der Krebsfrage vorherrschen, und Ausblicke auf die Bahnen, in denen die Forschung künftig fortschreiten muß. Auf Grund der Wachstumsgesetze werden die Eigenschaften der malignen Gewebe einer Analyse unterzogen. Daß die Tumorzellen nicht mehr jenen unterworfen sind, beruht auf einer Schädigung der Restitutionsfähigkeit gewisser Zellteile, die sich auf die Tochterzellen vererbt. Die biologische Studie wirkt in mancher Weise anregend. Fischer-Defoy, Kiel.

Anzeigen literarischer Neuigkeiten, welche der Redaktion zugeschickt worden sind:

Delagénière: De la Cholécystentérostomie en Y. Arch. provinc. de Chir., No. 1, Janv. 1907.

Derselbe: De la Cholédocotomie rétro-pancréatique. Arch provinc. de Chir., No. 9, Sept. 1906.

La Clinica chirurgica, Vol. XV, No. 3, 1907.

Conti: Della gravidanza estra-uterina con due casi operati e guariti mediante la laparotomia.

Segré, Dell' intervento chirurgico nell' appendicite.
Nicolich: Operazioni renali praticate ad individui con rene unico.
Scurati: Aneurisma inguinale. Estirpazione, guarigione.
Avallone: Contribuzione casistica sulla rara localizzazione dei lipomi alle dita della mano.
Bolognesi, Ricerche sperimentali sulla produzione della osteomielite col diplococco di Fränkel e coi filtrati di colture di diplococco e di b. coli.

Surgery, Gynecology and Obstetrics, Vol. IV, No. 4, April 1907.
Murphy, Neurological surgery.
Martin: Pyosalpinx and other chronic pelvic infections treated by laparotomy.
Watkins: The non-operative treatment of pelvic infections.
Byford, Vaginal drainage for pelvic pus.
Besley, Rupture of the urinary bladder.

American Journal of Surgery, No. 4, April 1907.
Steffenson: A study of one thousand cases of ectopic pregnancy.
Austin: Stomach diseases, reflex and organic.
Wile: Blood examination in surgical diagnosis.
Crouse: The ambulatory treatment of epididymo-orchitis.
Ware: Surgical Postures.
Carter: Indications for the submucous resection of the nasal septum.
Breck: Importance of examination of the rectum.
Jacobs: An improved method of performing phlebotomy.

The St. Paul Medical Journal, No. 4, April 1907.
Vaughan: The danger of impure foods.
Klebs: How far has the sanatorium treatment of tuberculosis proven successfull?
Bell: The management of gastric ulcer.
Johnson: Therapeutic abortion.

Revue de Chirurgie, No. 4, 10. Avr. 1907.
Dévé: Des kystes hydatiques gazeux du foie.
Cranwell: Angiome caverneux de la face.
Thévenot et Gabourd: Les hernies spontanées du repli semi-lunaire de Spiegel.
Baumgartner et Huguier: Les luxations sous-astragaliennes.
Dambrin: Étude sur les luxations des cartilages semi-lunaires du genou.
Guibé: Volvulus de l'intestin grêle et de la partie initiale du gros intestin.

Bulletins et Mémoires de la Société de Chirurgie de Paris, No. 11—14, Mars et April 1907.
Jeanbrau et Anglada: Rapports du traumatisme avec l'appendicite envisagés au point de vue pathogénique et médico-légal.
Duval: Plaie du poumon traitée par la suture.
Derselbe: Coup de feu pénétrant de la poitrine et de l'abdomen.
Morestin: Observation d'épithélioma adamantin du maxillaire inférieur.
Picqué: Volumineux abcès rétro-vésical.
Moty: Hydrorachis traumatique aiguë.
Cranwell: Kystes hydatiques de l'humérus.
Michaux: Tuberculose ganglionnaire volumineuse de l'angle iléo-coecal.
Desguin: Nouveau moyen de contention des fractures obliques de la jambe. Ann. de la Soc. belge de chirurg., No. 2, févr. 1907.

Archives provinciales de Chirurgie, Tome XVI, No. 3, Mars 1907.
Vautrin, De la cholédocotomie rétro-duodénale et rétro-pancréatique, après mobilisation du duodénum.
Delagénière: Spina bifida de la région lombo-sacrée.
Pauchet: Deux cas de contusions graves de l'épigastre.
Leriche: De la gastrectomie annulaire médio-gastrique.
Kieffer: Étude comparative de l'examen du siège et de la forme de l'estomac par l'exploration externe de la radioscopie.

Fischer-Defoy-Kiel.

XV.

Über Derangement im Kniegelenk mit besonderer Berücksichtigung der Meniscusverletzung.

Von

Prof. Franz König.

(Mit 6 Abbildungen.)

In allen Gelenken des menschlichen Körpers kommen gelegentlich, als Folgen der Einwirkung stumpfer Gewalt, Störungen vor, welche meist vorübergehend den Mechanismus des Gelenks schwer beeinträchtigen ohne daß grobe Verletzungen, wie Luxation oder Fraktur vorhanden sind. Wie der Mechanismus einer Uhr durch Rad- oder Kettenbruch vernichtet oder auch durch das Hereinfallen kleinste. Fremdkörper in das Werk, nach deren Entfernung dasselbe wieder gut geht, gestört werden kann, so kommen auch damit vergleichbar Störungen im Mechanismus und des Gelenks vor, welche dasselbe in Unordnung bringen. Kein Gelenk ist aber in dem Maße begünstigt durch seine Größe, seinen anatomischen Bau und durch die großen Anforderungen, welche an seine Haltbarkeit gemacht werden, den fraglichen traumatischen Störungen unterworfen wie das Kniegelenk. Die deutsche Sprache hat für derartige Störungen kein zusammenfassendes Wort. Wir wollen uns dafür des Worts der Franzosen „Dérangement" bedienen. Wir bezeichnen also damit jene nach Gewalteinwirkung auftretenden Störungen, welche einen objektiv anatomisch nachweisbaren Hintergrund haben im Sinne des Fremdkörpers in der Uhr, nicht Knochenbruch oder Verrenkung, aber auch nicht nervöse, muskuläre oder anderweit außerhalb des Gelenks liegende Ursachen.

Solche Schädigungen können durch direkte Einwirkung auf das Knie durch Fall, Stoß, Schlag usw. herbeigeführt werden, öfter aber geschieht die Einwirkung auf das Gelenk durch indirekte Gewalt. Das Gelenk wird durch Pressen der Gelenkflächen aufeinander, wie

bei einem Sprung oder Fall auf die Füße bei gestreckten Kniegelenken oder durch Übertreibung der Bewegung in normaler Richtung (Beugung, Streckung) oder durch Bewegungen von außen nach innen oder umgekehrt oder durch Torsion verletzt. Die Störungen, welche dadurch hervorgerufen werden, sind folgende:

1. Es lösen sich kleine Stücke der überknorpelten Gelenkenden und schieben sich dauernd oder vorübergehend zwischen die Gelenkkörper hinein.

2. Es zerreißt das subseröse Fettpolster, zumal das zu den Seiten des Ligam. patellae oder auch des auf der Vorderseite des Oberschenkels gelegenen, resp. es werden Teile desselben zertrümmert. Aus den freigewordenen, aber noch adhärenten Teilen bilden sich größere und kleinere gestielte Geschwülstchen, welche sich unter bestimmten Verhältnissen zwischen die Gelenkenden interponieren, zuweilen auch wachsen dieselben zu größeren Fettgeschwülsten aus.

In seltenen Fällen kommen auch durch Abreißung und Zertrümmerung von umschriebenen Kapselgebieten oder Bändern (Ligam. cruciat.) Stränge und Zipfel im Gelenkraum zustande.

3. Die Bandscheiben (Menisci, Knorpel) erleiden Verletzungen und werden zu störenden Fremdkörpern.

Wir scheiden die traumatischen Knorpelknochenkörper aus unserer Betrachtung aus und gedenken auch der unter 2. zusammengefaßten Störungen nur beiläufig. Unsere Betrachtung gilt wesentlich den Störungen, welche durch Verletzung der Bandscheiben und ihre Folgen hervorgerufen werden, und zwar wollen wir uns dabei zunächst im wesentlichen mit den Ergebnissen eigener Beobachtung beschäftigen.

Lasse ich die traumatischen und spontanen Knorpelknochenkörper außer dieser Betrachtung, so habe ich im ganzen 14 mal (2 Göttingen, 12 Berlin) Gelenkoperationen am Knie wegen Symptomen von Derangement gemacht. Ich bestätige den auch von dem jüngsten Beobachter über „Meniscusluxation“ (Dambrin Revue de Chirurg. 20. Sept. année No. 3) mitgeteilten Befund von der größeren Häufigkeit dieser Verletzungen am linken Knie (9:5). 3 mal handelte es sich um Störungen welche von einer partiellen Verletzung, Zertrümmerung des subserösen Fettes ausgingen; 11 mal waren Störungen an den Bandscheiben die Veranlassung zu einem Eingriff. Von den 11 Fällen von Meniscusverletzung betrafen 7 den inneren, 4 den äußeren Meniscus. Die Verletzungen des inneren Meniscus waren also die häufigeren Beobachtungen.

Die Verletzung der Bandscheiben hat zwar im Laufe der letzten Zeit wiederholt Bearbeiter gefunden, welche die Kenntnis derselben erheblich geklärt haben, aber es scheint mir doch angezeigt, persönliche Beobachtungen welche zu weiterer Klärung, mancher noch zweifelhaften Punkte dienen können, mitzuteilen. Indem ich dies in folgendem tue, will ich bei der Besprechung meiner Beobachtungen die Verletzung des inneren Meniscus vorausschicken. Sind sie doch überall die am meisten beobachteten und am meisten geklärten.

Die traumatischen Störungen in den Bandscheiben des Kniegelenks waren bereits Chirurgen des 18. Jahrhunderts bekannt und sind wiederholt beschrieben worden. Im Anfang des 19. Jahrh. hat sich Hey mit ihnen beschäftigt und zuerst für dieselben die Bezeichnung des „internal Dérangement" eingeführt. Es ist begreiflich, da auch die folgenden Beschreibungen fast sämtlich nur nach klinischen Beobachtungen und nur ganz ausnahmsweise nach Autopsie an Lebenden und an der Leiche gegeben wurden, daß das Bild der Störung ein sehr unvollkommenes und meist ein falsches war. Begreiflich ist, daß bei der Erhebung des klinischen Befundes der Nachweis eines anscheinend dem Meniscus angehörigen, unter der Haut in der Gegend des Gelenkspalts liegenden Körpers als das Hauptsymptom aufgefaßt und infolgedessen der Begriff der Luxation der Bandscheibe für die Verletzung grundleglich gemacht wurde, während dieselbe doch unzweifelhaft ein zufälliges und nicht einmal sehr häufiges Symptom derselben ist. Blieb somit die Erkenntnis des Leidens wesentlich auf die Fälle, in welchen die Bandscheibe aus dem Gelenk heraustrat, beschränkt, so wurde das Symptom andre Male fälschlich interpretiert, wenn eine Schwellung in der Gegend des Gelenkspaltes als Folge von Gelenkerkrankung (chron. rheumat. arthrit. deformans) auftrat. So kam es, daß auch die Sachverständigen wie Pitha, Hüter noch in der Mitte des vorigen Jahrhunderts das Vorhandensein einer klinisch erkennbaren Meniscusstörung bezweifelten oder ihr wenigstens skeptisch gegenüberstanden.

Erst die mit der Einführung der Antisepsis in die Praxis eingeführte Eröffnung von Gelenken, welche die Symptome von Derangement boten, brachte Licht in das dunkle Gebiet. Ohne die Bedeutung kleinerer kasuistischer Arbeiten seit jener Zeit zu schmälern, müssen wir hier die Arbeit des englischen Chirurgen Allingham in den Vordergrund stellen (internal derangement of the Kneejoint, Lond. 1889). Auf Grund eigener Beobachtungen und der Zusammenstellung anderer aus der Literatur hat er ein in der Hauptsache zutreffendes Bild der Verletzung entworfen. In den Beiträgen zur klin. Chirurgie, Bd. 9, S. 435, hat dann P. v. Bruns auf Grund wertvoller Eigenbeobachtungen und Vervollständigung der Mitteilungen Allinghams aus der Literatur die Kenntnis des klinischen Bildes gefördert. Auch er kommt zu dem Schluß, daß es nicht richtig ist, die fraglichen Verletzungen ferner noch als Luxation des Meniscus zu bezeichnen.

Auch aus den letzten Jahren sind noch klärende Arbeiten über die

Frage erschienen. Wir verweisen auf eine Arbeit der Zürcher Klinik von Schlatter (Beitr. zur klin. Chir., Bd. 41, Heft 2) und eine uns nicht im Original zugängliche schwedische Arbeit (Bovin, Upsala Säkareför Forhandl. N. F., Bd. VIII).

Zur Orientierung für den Leser will ich, indem ich mich an die Beschreibung, welche Fick in seiner Anatomie und Mechanik der Gelenke gibt (S. 354), anschließe, eine kurze Beschreibung der Bandscheiben vorausschicken. Auch die Abbildung ist dem Fickschen Werk entnommen

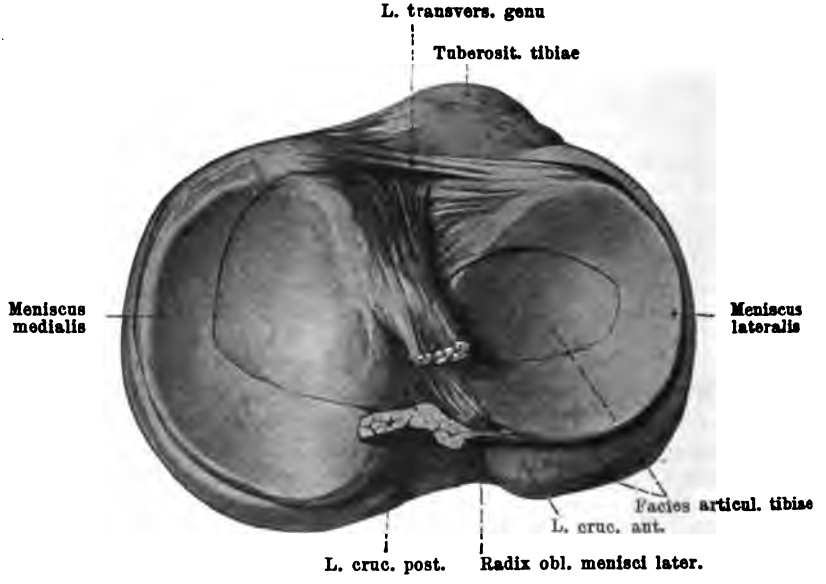

Fig. 1.

Schienenbeingelenkfläche mit C-Knorpeln, von oben gesehen.

(Fig. Nr. 109.) Zur genaueren Orientierung verweise ich auf das Ficksche Buch.

Die Bandscheiben (Menisken, C-Knorpel, Fick) sind dazu bestimmt, die Ungleichheit in der Form der stark konvexen Femurcondylen gegenüber der flachen Tibiagelenkfläche auszugleichen. Die prismatischen, mit der hohen Seite gegen den freien Gelenkrand an der Tibia nahe unter der Haut liegenden, hier an der Tibia durch das Übergreifen der Gelenkkapsel vom Femur auf sie, fixierten Körper haben auf beiden Seiten der mehr konvexen, wie der nach der Tibia gelegenen flachen, Farbe und Glätte der Knorpel und besitzen dementsprechend einen dünnen Überzug von Faserknorpel. Sie bestehen aus Bindegewebe und elastischen Fasern. Die bogenförmigen, etwa in der Mitte zur größten Breite sich ausdehnenden Körper

sind nach der Öffnung des Bogens zu geschärft wie ein Beil. Dieser innere Rand legt sich glatt an den frei bleibenden Knorpel der Tibiagelenkfläche an. Die Bogen der Bandscheiben sind nach innen offen und zwar der des medialen weit wie ein offenes C, der des lateralen mehr geschlossen, eiförmig O, so daß er mit seinen Spitzen oder Hörnern in den weit offenen medialen hineinragt. Die beiden Enden, Hörner des Bogens, setzen sich erheblich verschmälert an entsprechenden Gebieten der Tibia, welche sich der überknorpelten Gelenkfläche anschließen, an. Der mediale setzt sich vor dem medialen Zwischenhöcker an. Zwischen dieser Stelle und dem Ansatz des lateralen vorderen Horns an den lateralen Zwischenknochenhöcker liegt der Ansatz des Lig. cruciat. anterior, mit welchem, wie auch mit der Plica synovialis patellaris, derselbe verbunden ist. Vom vorderen Rand der Insertion des medialen Meniscus zu dem geschilderten Ansatz des lateralen verläuft ein queres Verbindungband (Knorpelquerband).

Die hintere Spitze (Horn) des medialen Meniscus liegt hinter dem Ansatz des Lig. cruciat. posterior und dem davor gelegenen, sich am lateralen Zwischenknochenhöcker inserierenden hinteren Horn des lateralen Meniscus.

Der laterale Meniscus deckt den lateralen Teil der Tibiagelenkfläche mehr als der mediale.

Löst man die Menisken total von ihrer Fixation an der Tibia ab, so erscheinen sie als relativ weiche, leicht zusammendrückbare Körper. Dagegen sind sie in der Längsrichtung außerordentlich schwer zerreißbar. Eher sind sie spaltbar in der Längsrichtung. Bei Rotationsbewegungen verschieben sie sich in der Art auf der Tibia, daß der eine Knorpel dabei nach vorn, der andere nach hinten weicht. Rotiert man also bei gebeugtem Unterschenkel, so bewegt man die an der Tibia befestigten Scheiben in der Richtung der Rotation, also bei Rotation nach außen das vordere Ende des medialen und das hintere des lateralen nach außen und entgegengesetzt bei Innenrotation das vordere Ende des äußeren und das hintere des inneren nach innen. Für die Verletzung wird, wie wir sehen, bedeutungsvoll, daß die Hemmung der Bewegung des Meniscus durch die Festklemmung des sich nicht bewegenden Horns von seiten des auf die Tibia gepreßten Condylus femor. besorgt wird. Wird jetzt gewaltsam die Rotationsbewegung fortgesetzt, so kann die Spannung des Meniscus bis zum Ausreißen eines Horns und eines Teils des Fußpunktes gesteigert werden.

Für die traumatische Ablösung des Knorpels muß man sich daran erinnern, daß

1. die Bandscheiben in dem Gebiet ihrer Hörner und noch ein Stück über dieselben hinaus direkte Verbindung mit der Tibiagelenkfläche haben;

2. daß sie in ihren Bogenteilen durch die Kapsel einige Verbindungen mit der Tibia haben.

Der seitliche Kapselansatz ist am Oberschenkel überall um mindestens $^1/_2$ cm und meist mehr vom Knorpelrand entfernt. Dagegen setzt er sich an das Schienbein weniger als $^1/_2$ cm vom überknorpelten Gelenk entfernt an. Nun springt aber da, wo die Enden des Meniscus nicht mit der Tibia verwachsen sind, die Kapsel nicht frei vom Oberschenkel zur Tibia, sondern sie ist durch den peripheren Rand der C-Knorpel, an welche sie sich ansetzt, unterbrochen. Von der Bandscheibe aus geht dann die Kapsel hier ziemlich straff gespannt zum überknorpelten Rand der Tibia, zu der dadurch herbeigeführten Fixation der Menisken kommt aber, daß die Kapsel durch die Seitenbänder verstärkt wird.

Ich schicke zunächst die Krankengeschichten der von mir operierten Fälle von Meniscusverletzung voraus. Und zwar werde ich die Betrachtung der Verletzungen des inneren Meniscus und somit auch die Krankengeschichte desselben vorausgehen lassen, da ich mir von diesen auf Grund meiner Beobachtungen ein einheitliches Bild entwerfen kann. Aus den Krankengeschichten ziehe ich dann in Kürze das Wesentliche zur Geschichte der Verletzungen des inneren Meniscus aus. Sodann lasse ich eine kurze Zusammenstellung der Beobachtungen von Verletzung des lateralen Meniscus folgen.

Zum Schluß werde ich ein gleichzeitig auf die neuere Literatur gestütztes klinisches Bild der Verletzungen geben.

Krankengeschichte zu den Verletzungen des medialen Meniscus.

1. F. G., 21 J., Buchdrucker (Göttinger chir. Klinik). 20. VIII. 1895.

Fiel beim Turnen auf die Fersen, wobei das rechte Knie überstreckt wurde (Ende 1893). Trotz der Schmerzen turnte er weiter, arbeitete auch in der Folge. Das Knie war geschwollen, wurde $^1/_2$ Jahr lang massiert.

Im Juni dieses Jahres ($1\,^1/_2$ J. später) glitt er mit dem noch schmerzhaften Knie aus, verdrehte dasselbe und kippte nach innen um und fiel auf die Innenseite des Knies. Wegen der Verschlimmerung ging er für $2\,^1/_2$ Wochen in das Spital (kalte Umschläge, Massage). Er ging wieder auf die Wanderschaft, mußte aber wegen Knacken und Schmerzen am Knie in die Göttinger Klinik einkehren.

Kräftiger gesunder Mensch, geht gut, nur etwas vorsichtig. Bewegung im rechten Knie normal. Knie etwas dicker, zumal medial der Patella.

Zwischen medialem Patellarand und dem medialen Seitenband eine breite, niedrige, in der Form an Meniscus erinnernde Prominenz. Dieselbe ist schmerzhaft bei Bewegung und Betastung, dabei hört und fühlt man Knacken, welches schmerzt. Oberhalb der Prominenz befindet sich eine Grube.

26. VII. Operation. Querschnitt auf der medialen Seite des Gelenkspalts (Prominenz!). Spaltung der Kapsel: die Prominenz ist der nach außen-vorn dislozierte innere Meniscus. Er wird mit Pinzette angezogen, dann Lig. transvers. durchtrennt und der Meniscus in seinem abgelösten Teil schief abgetrennt (am gesunden), 3 cm. Es ist verdickt, die Oberfläche uneben mit flachen Höckern und Gruben. Im sonstigen ist das Gelenk gesund. Der Länge nach entspricht das Verschobene etwa der Hälfte des Meniscus.

Wunde bleibt offen, nachdem die Kapsel mit Katgut vernäht. Verband auf Volkm. Schienen.

20. VIII. Nach asept. Verlauf wird Patient gut gehend geheilt entlassen.

2. Peter Borzych, 27 J., Chir. Klinik Berlin. 4. IX. 1902. Straßenbahnschaffner. Präparat Nr. 701.

Verdreht sich beim Absteigen von der fahrenden Bahn das Knie und fällt auf das Knie. Lag dann 6 Wochen (1898). Seit der Zeit ist er oft wegen Knieschmerz dienstunfähig. Vor 6 Wochen bei einem schiefen Tritt Schmerz, Knacken im Gelenk, Versteifung. Das Gelenk kann nicht ganz gestreckt werden.

Gesunder Mann. Knie ohne Schwellung: Beugen und Strecken (nicht voll!) möglich. Hebt er das möglichst gestreckte Glied im Lager, so stellt es sich mit Knacken fest.

11. IX. Operation. Innerer Längsschnitt (12 cm), Spaltung der Kapsel. Der innere Meniscus erscheint vorn und im ganzen Verlauf bis nahe dem hinteren Horn gelöst, offenbar ist er ein Stück weit längs eingerissen. Dann ist der freie schmälere Teil, welcher im Gelenk zwischen den Gelenkflächen lag, zu einem dickbindfadenartigen Gebilde geworden.

Das Gebilde wird an der Insertion mit der Schere abgetrennt. (Fig. 3, 4.)

19. X. Aseptisch geheilt, beweglich entlassen. Die Bewegung mußte durch passive Bewegung frei gemacht werden.

3. Herrmann Kramer, 39 J., Kaufmann, Chir. Klinik Charité 4. X. 1902. Präparat 696.

Fiel als 16jähr. Mensch auf das linke Knie. Wie? Seit dieser Zeit hat er stets leichten Schmerz, oft aber beim Vertreten heftigen Schmerz und Schwellung. Der innere Meniscus ist immer druckempfindlich. Er muß oft wegen Erguß im Gelenk liegen.

4. X. Operation. Innerer Schnitt. Es fließt reichlich dicke Synovia aus. Die Synovialis ist rot, samtartig geschwellt, innen am Femurrand leichte Arthrit. deform., Wucherungen am Knorpelrand. Bei Beugung und Abduktion kommt aus dem Gelenkspalt ein loser, bleistiftdicker, fibröser Strang, der etwas nach vorn von der Mitte des inneren Tibiarandes festsaß. Von hier aus fehlt der Meniscus und geht der Strang schräg durch das Gelenk nach der Gegend des hinteren Horns, wo er festsitzt (Schlinge!)

Der Strang wird abgeschnitten und auch der Rest des Meniscus fortgenommen. (Fig. 2.)

Verlauf aseptisch, aber mit Bluterguß. Infolgedavon dauert es lange, bis das Gelenk wieder beweglich wird.

4. Erich Schalow, 24 J. Klin. Char. 10. XI. 1902.

Vor 8 Jahren Umknicken des linken Knies beim Ballspiel (ohne hinzufallen). Es trat Schwellung und heftiger Schmerz ein (Ruhe und Kälte). Seit der Zeit hat S. noch mehrere Male ohne schwere Gewalteinwirkung plötzlichen heftigen Schmerz und Schwellung gehabt. Nach dem letzten Anfall ist bei jedem schiefen Tritt Schmerz innen und darnach Schwellung geblieben.

Gesunder Mann. Knie in Form und Bewegung normal. Innen am Gelenkspalt eine kleine schmerzhafte, querliegende Hervorragung.

10. XI. Operation. Innenschnitt. Im Gelenk viel dicke Synovia. Synovialis rot, samtartig geschwellt. Arthrit. deform. Wucherung am Femurrand. Ein bindegewebiger knorpelig aussehender Strang zieht sich vom inneren Quadranten des Meniscus nach hinten bis zur Insertion des Meniscus am hinteren Horn schräg durch das Gelenk (zw. Femur und Tibia). Der Strang wird an beiden Seiten mit der Schere abgetrennt, exstirpiert (4 cm). Der vorderste Teil der Bandscheibe fehlt. (Fig. 3.)

6. XII. Nach absol. asept. Verlauf mit bewegungsfreiem Gelenk entlassen.

5. Frau Gabriel, 45 J., Chir. Klin. Char. 5. II. 1907.

Vor zwei Monaten von der Pferdebahn abgesprungen, hat sie das Knie verdreht (links) und ist nach innen zusammengeknickt. Seit der Zeit besteht Schmerz und Erguß im Knie.

Schwächliche Frau. Nicht pralle Fluktuation des Kniegelenks. Die Kapsel ist, zumal auf der Innenseite, verdickt. Bewegungen ausführbar. Leichtes seitliches Wackeln.

10. III. Operation. Viel Flüssigkeit entleert sich aus dem inneren Schnitt. Die Kapsel ist gerötet, geschwollen und stark an der Innenseite ausgedehnt, wie auch das innere Band, welches besonders schlaff und verlängert ist. Etwa in der Mitte des inneren Meniscus sieht man einen bohnengroßen narbigen Defekt.

Die schlaffe Kapsel wird innen zum Teil exstirpiert und durch Katgutnähte verkürzt.

Asept. Heilung. 20. IV. mit abgeschwollenem, schmerzlosen beweglichen Gelenk entlassen.

6. Siegfried Bandmann, 26 J., Kaufmann. Chir. Klin. Char. 9. XII. 1903.

Vor einigen Jahren beim Tennisspiel durch Sprung Verdrehung des rechten Knies nach innen. Dasselbe schwoll stark und war einige Zeit unbrauchbar (Ruhelage). Seit der Zeit bei schiefem Tritt oft Schmerz und Schwellung. Streckapparat leicht atrophisch. Knie fluktuierend. Am inneren Gelenkspalt kleine Hervorragung, welche sich bei Bewegungen vordrängt und schmerzhaft ist. Knirschen im Gelenk.

Operation 9. XII. Innenschnitt. Man sieht sofort im Gelenkspalt ein

dem mittleren Gebiet des inneren Meniscus angehöriges hartes, knorpelig bindegewebiges Gebilde. Es flattert und geht in das Gelenk nach hinten an die Wurzel (Horn) des Meniscus. Der Strang wird mit der Schere exstirpiert. Die Kapsel ist samtartig rot geschwellt. (Fig. 5.)

24. XII. Nach asept. Verlauf geheilt entlassen.

7. Georg Potzuwech, 22 J., Tapezierer. Chir. Klin. Charl. 16. IX. 1903. Fall über Warenballen vor 3 Jahren und Verdrehung des Knies nach innen. Darnach konnte einige Zeit das Knie nicht gestreckt werden. Schmerz und Schwellung kehrten nach der Zeit oft wieder, zumal beim Erheben aus gebückter Stellung. Zuletzt vor 8 Tagen.

Kräftiger Mann. Das Knie steht in 150° steif. Der obere Recessus ist geschwellt. Schmerz am Gelenkspalt.

19. IX. Innenschnitt. Am Meniscus innen hängt an dünnem Stiel ein großbohnengroßes knorpeliges Gebilde, welches sich nach hinten-innen umgeschlagen zwischen den Gelenkenden interponiert hat. Es muß mit scharfem Häkchen zum Abtrennen hervorgeholt werden.

Ein ähnliches Gebilde findet sich am hinteren Ende des Meniscus, welches mit dem Rest des inneren Meniscus entfernt wird. (Fig. 6.)

Heilung aseptisch. Die Bewegung muß durch Übung wieder in Gang gebracht werden.

26. IX. Geheilt entlassen.

Die Endresultate folgen bei der Behandlung.

Ich will zunächst aus den vorstehenden Krankengeschichten das Bemerkenswerte über die Entstehung, die klinischen Erscheinungen und den operativen Befund zusammenstellen.

Sämtliche Meniscusverletzungen unserer Beobachtung, von welchen wir Angaben über ihre Entstehungsgeschichte haben, waren das Resultat einer indirekten Gewalteinwirkung.

Wenn E. Schultze von direkten Verletzungen spricht, welche in der Art eintreten sollen, daß die vordere Insertion bei forcierter Beugung vorn am klaffenden Gelenkspalt für dieselbe zugänglich wird, so geben wir theoretisch diese Möglichkeit zu. (Lang. Arch. 81, H. 1.)

In der Regel handelt es sich um eine durch den Verlauf des Unfalls herbeigeführte gewaltsame Rotationsbewegung nach außen. Wiederholt ist der Zusammenhang so, daß eine auf den Körper wirkende Gewalt denselben vorwärts treibt, während der Fuß auf dem Boden stehend zurückgehalten wird. Zurzeit stützt sich der Körper auf diesen einen Fuß und der in Gefahr zu fallen befindliche sucht sich mit Aufbietung seiner Muskelkraft auf demselben zu erhalten. Er knickt dann schließlich nach innen ein und fällt zuweilen noch auf die Innenseite des Kniegelenks. Aber alle

Verletzten geben die Verdrehung und das Einknicken nach innen als Ursachen für ihren Schaden an und nicht den darauffolgenden Fall. Drei von ihnen geben sogar mit aller Bestimmtheit an, daß die Verletzung zustande kam, während sie standen und sich gegen das Umfallen wehrten. Dementsprechend ereignete sich die Bandscheibenverletzung zweimal beim Absteigen von der fahrenden Straßenbahn. Zweimal war Ausgleiten beim Tennisspiel beschuldigt worden. Nur einmal (Fall 7) war der Verletzte über einen Warenballen gefallen und, wie er glaubte, lag das Knie unter seinem Körper, Inwieweit Aufspringen auf die Füße, während die Knie gestreckt waren, derart, daß Überstrecken derselben eintrat, für den inneren Meniscus maßgebend ist, können wir aus unserer Kasuistik nicht entscheiden. In dem Falle 1 hatte der Verletzte allerdings dem Eintritt der schweren Symptome vorausgehend, eine Überstreckung erfahren, aber die intensiven Erscheinungen traten doch erst ein, nachdem ein nochmaliger Unfall (Ausgleiten mit Außenrotation und Umkippen des Knies nach innen hinzugekommen war.

Dagegen scheint die Hyperextension in dem gedachten Sinne als ätiologisches Moment für Verletzung des äußeren Meniscus von Bedeutung.

Wir verlassen jetzt zunächst die Frage der Entstehung der Verletzung und wenden uns zu den anatomischen Befunden. Wir müssen vorausschicken, daß es uns leider an frischen Befunden fehlt, denn die Fälle, deren Autopsien wir durch die Operation machen konnten, gehören sämtlich späterer Zeit an. Zum Teil sind sie erst nach Jahren operiert. Wir kommen später auf die dadurch bedingten Veränderungen der frischen Befunde zurück.

Die anatomischen Befunde bei den von uns operierten Verletzungen der Bandscheiben setzen sich im wesentlichen aus drei Faktoren zusammen.

1. Die Verbindung der Bandscheibe mit der Tibia, wir wollen dieselbe als Fußpunkt des Meniscus bezeichnen, wird gelöst.

Es gibt eine Anzahl von Beobachtungen, welche dafür sprechen, daß es sich auch nur um eine Dehnung der Verbindung mit der Tibia handeln kann, wenn der Meniscus sich disloziert. Dambrin zählt sogar unter 123 Fällen 22 derartige.

Diese Lösung findet an verschiedenen Stellen und in verschiedener Ausdehnung statt. Selten ist die Ablösung eine totale vom vorderen bis zum hinteren Horn viel häufiger ist sie partiell mit Lostrennung eines Horns.

2. Der Meniscus erleidet eine Kontinuitätstrennung. Dies findet am häufigsten an den Hörnern statt, zumal am vorderen, seltener in der

Kontinuität, im Körper, hier am häufigsten von der Mitte etwas mehr nach dem inneren Horn hin. Die Trennungen in den Hörnern zeigen meist das Bild des „Abreißens". In einem frischen Fall (Beobachtung in der chir. Klinik von Hildebrand) war sogar das hintere Horn mit einem flachen groschengroßen Knocheninsertionsstück abgerissen.

Bruns hat unter 43 Fällen von Meniskusverletzung verzeichnet, daß die vordere Insertion 22mal, die hintere 4mal getrennt war, während 6mal die Trennung in der Mitte stattfand.

3. Der vom Fußpunkt abgelöste Meniscus tritt aus seiner Fixationsstelle heraus und verschiebt sich aus seinem Lager. Von der Ausdehnung der Ablösung wird wesentlich auch die Ausdehnung der Verschiebung abhängig sein, aber es kommt dabei auch darauf an, ob die Bandscheibe nur vom Rande der Tibia gelöst ist und also eine nach beiden Seiten fixierte Schlange bildet oder ob sie in der Kontinuität an einem der beiden Enden zugleich abgetrennt ist. Am häufigsten findet wohl die Verschiebung bei Lösung des vorderen Gebiets und Abreißung des vorderen Horns statt. Eine Dislokation bei querer Abtrennung des Meniscus selbst habe ich auch wiederholt gesehen und es ist nicht zu vergessen, daß sich Gebiete des Meniscus aus demselben heraus ohne quere Trennung, meist in der Längsrichtung lösen und dislozieren.

Von großer Bedeutung ist die Richtung der Dislokation. In früherer Zeit hat die eine Richtung, die nach außen d. h. unter die Haut vor dem Gelenkspalt der ganzen Verletzung den Namen gegeben, indem man von „Luxation des Meniscus" sprach. Streng genommen sieht ja eigentlich nur die Form annähernd einer Luxation ähnlich, wenn die ganze Bandscheibe vom vorderen bis zum hinteren Horn aus dem Gelenk herausgetreten ist, und da dies so gut wie gar nicht vorkommt, daß wenigstens eine abgelöste Schlinge des Meniscus aus dem Gelenk heraustrat und als harter länglicher Körper auf dem Gelenkspalt sichtbar und fühlbar ist, während man doch kaum noch die Analogie der Luxation auf den Fall ausdehnen kann, daß ein Zipfel der Bandscheibe etwa der vordere im Horn abgerissene aus dem Gelenk heraustritt. Es läßt sich ja nicht leugnen, daß die fragliche Richtung der Dislokation für die Diagnose der Verletzung von Bedeutung ist. Aber trotzdem halten wir für richtiger die Bezeichnung der ganzen Verletzung als Luxation fallen zu lassen, schon deshalb weil, die fragliche Verschiebung durchaus nicht immer vorhanden ist. Dann bezeichnet man das Symptom als Verschiebung nach außen und kommt nicht in die Verlegenheit, die klinisch und prognostisch viel bedeutendere Verschiebung in

das Gelenk als Luxation nach innen zu bezeichnen. Diese Verschiebung ruft ja, wie wir noch sehen werden, in der Folge die besonders schweren Erscheinungen hervor.

Verweilen wir noch bei dem bedeutungsvollen Ereignis der Dislokation der gelösten Bandscheibe, so steht es für uns nach einzelnen Beobachtungen an Operierten (siehe unten), vor allem aber nach klinischen Beobachtungen unzweifelhaft fest, daß nicht etwa notwendig mit der Loslösung der Fußpunkte eine erhebliche bleibende Verschiebung verbunden ist. Wir legen klinisch Wert darauf, daß solche Teile an ihrer Lösungsstelle liegen bleiben und wieder anwachsen können. Spricht doch auch die chirurgische Einrichtung der „Luxation", welche zweifellos in einer Reihe von Fällen dauernd dies Ziel erreichte, dafür, daß sie unter günstigen Verhältnissen an ihr Lager zurückgeschoben, dort bleiben können.

Alle die Fälle, welche uns zur Operation kamen, waren aber in der Folge den Trägern verhängnisvoll geworden dadurch, daß sich Teile der Bandscheibe, welche verschiebbar durch die Gewalteinwirkung geworden waren, in das Gelenk hinein verschoben hatten. Sie konnten im Gelenk so liegen, daß sie als ständiges schmerzmachendes Hindernis wirkten. In der Mehrzahl der Fälle pflegt aber die schmerzhafte Interposition eines Gebiets des gelösten nur zeitweise einzutreten. In der Regel wird das Ereignis durch einen schiefen Tritt, durch einen Sprung, durch eine Rotation des Gelenks herbeigeführt.

Wenn ich nun auf die von mir mitgeteilten Beobachtungen mit Berücksichtigung der abgebildeten Präparate eingehe, so muß ich selbstverständlich aus dem Operationsjournal die Präparate vervollständigen. Denn nur auf diese Weise gelingt es, sich ein Bild vom Aussehen der Störung zu machen, es gehört also vor allem die Angabe, an welcher Stelle die Ablösung der Fragmente stattfand, dazu. Des weiteren ist es aber selbstverständlich, daß wir, wie wir bereits oben hervorgehoben, keine frischen Meniscusverletzungen vor uns haben, sondern solche, auf welche die Bewegung in dem meist seit der Zeit der Verletzung mehr oder weniger gebrauchten Knie eingewirkt und sie in der Form und im Bau verändert hat.

Unter unseren Operierten waren die abgelösten Stücke der Bandscheibe in 2 Fällen nur einseitig fixiert und zwar einmal am hinteren Horn, von welchem das abgelöste Stück abgetrennt werden mußte.

Im zweiten Fall hingen zwei sehr deforme Körper etwa von

der Mitte der Bandscheibe frei in das Gelenk (Fall 7, Präp. 633). Auch hier wurde die Bandscheibe entfernt.

4 mal war das abgelöste Gebiet noch wie eine Schlinge mit der Bandscheibe verbunden. Dieselbe hing in das Gelenk. Im Fall 1 wurde die Schlinge von ihren beiden Abgangsstellen im vorderen Abschnitt des Meniscus im gesunden abgetrennt und ebenso am vorderen Horn. Der Rest der Bandscheibe blieb sitzen (gesund!). Im vorderen Bandscheibengebiet und am hinteren Horn wurde (Fall 3, Präp. 696) die sehr veränderte Schlinge entfernt. Hier fällt die Bandscheibe ganz fort. Fall 4 (704) muß vom vorderen Quadranten bis zum hinteren Horn die abgelöste stark veränderte Schlinge entfernt werden. Eine Bandscheibe bleibt also nicht mehr zurück.

Ebenso muß (Fall 6, Präp. 635) vom vorderen Quadranten bis zum hinteren Horn, also auch zweimal die Schlinge entfernt werden. Auch hier bleibt kein nennenswerter Rest von Bandscheibe zurück.

Teile der gesunden Bandscheibe wurden zurückgelassen. (Fall 1) Fall 6 zweimal. Bei den übrigen Fällen waren etwaige Bandscheibenreste entweder nicht vorhanden oder so verkleinert und deform, daß sie nur schädlich werden konnten.

Handelte es sich bei der Loslösung um Schlingenbildung, so beschrieb die Schlinge einen Bogen und zog quer oder schräg durch das Gelenk von ihrem Fixationspunkt an der Bandscheibe bis zu dem am Horn (Fig. 1 und 2). War der gelöste Teil nur noch einseitig fixiert, so barg sich das freie Ende ständig oder vorübergehend zwischen den Gelenkflächen. Dabei bog sich dasselbe öfter wurmartig um, ein Umstand, der die Operation erschweren kann, weil das umgebogene Ende vor seiner Entfernung durch besondere Manipulationen aus dem Gelenk hervorgeholt werden muß (Fig. 3—5). Bei diesen Verschiebungen der freigewordenen Teile in das Innere des Gelenks ist aber durchaus nicht ausgeschlossen, daß sich auch ein Gebiet des Gelösten ständig oder vorübergehend bei bestimmten Gelenkbewegungen nach außen verschiebt und hier am Lebenden bei bestimmten Bewegungen des Gelenks heraustritt, um bei entgegengesetzter Bewegung wieder zu verschwinden.

Man würde aber sehr irren, wenn man das Bild, welches uns die Operation alter Meniscusverletzungen zeigt und das, welches man durch Betrachtung der exstirpierten Menisken und deren Bilder gewinnt, ohne weiteres als maßgebend für den Befund einer frischen Verletzung erklären wollte. Unsere Bilder zeigen uns, was aus einer Verletzung des Meniscus wird, wenn alsbald nach dem Unfall

das Gelenk wieder gebraucht wird. Wir haben bereits wiederholt darauf hingewiesen, daß wir der Meinung sind, frische Meniscusverletzungen können bei zweckentsprechender Behandlung heilen, indem sich die Bandscheibe wieder anlegt, da wo sie abgerissen wurde. Das bezieht sich begreiflicherweise nicht auf alle Fälle. Wenn ein Horn mit dem Knochen seiner Insertionsstelle ausreißt,



Fig. 2.

3. Kramer. a) Abgelöster degenerierter Teil. b) Der noch festsitzende Teil. Leichte Arthrit. def. (lokal). Strang a strickartig geht mitten vom Meniscus b ab als loses Stück zwischen den Gelenkenden und setzt sich am Hinterhorn fest. b wird auch exstirpiert (28. X. 1902). Verletzung vor mehr als 20 Jahren.

Fig. 3.

4. Schalow. Lokal. Arthritis def. Abgelöster vom vorderen inneren Quadranten d. Menisc. quer durch d. Gelenk verlaufender degenerierter Menisc. Der flottierende Strang in der Gegend d. hinteren Horns fixiert (10. XI. 1902). Das gesunde Stück bleibt sitzen. Verletzung vor 8 Jahren.

wenn der Körper der Bandscheibe partiell zertrümmert und diese selbst bereits durch den Unfall verschoben, verdreht, disloziert wurde, so mag auch bei dem besten Verhalten das Gelenk ohne operativen Eingriff nicht wieder beschwerdefrei werden. Aber wir dürfen mit ziemlicher Bestimmtheit behaupten, daß auch die leichteren Formen unter dem Einfluß der Bewegung zu schweren auswachsen werden. Welchen Effekt die Bewegung des Gelenks hat, das zeigen unsere Präparate. In den operierten Gelenken fanden wir keine

glatten, weichen, abgerissenen Bandscheiben mehr: Weichheit, Glätte und Form der abgetrennten, oft auch der zurückgebliebenen Teile sind verloren gegangen. Je längere Zeit verflossen ist seit dem Unfall, je länger also das Gelenk gebraucht wurde, desto mehr sind die abgelösten Gebiete des Meniscus in derbe bindegewebige Stränge verwandelt (Fig. 1, 4, 5). Oft sieht man an ihrer Form, daß sie durch die Bewegung „gewalzt" worden sind. In der Tat sieht man oft walzenförmige Körper und die Teile, welche man zwischen den Gelenkflächen entwickelt, gleichen Abschnitten von dickem Bind-

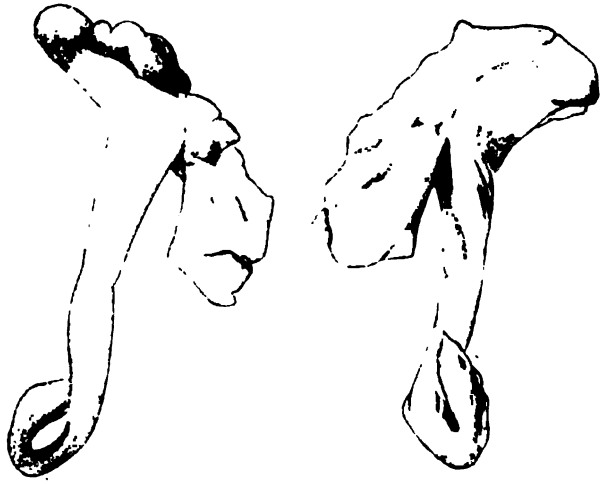

Rückansicht.

Fig. 4.

2. Borsych. Meniscus ist nahe vom hinteren Horn ab, wo er abgetrennt wird, total degeneriert. Strick und Bildung von Knoten mit dem umgebogenen freien Ende in das Gelenk disloziert (4. IX. 1902). Verletzung vor 5 Jahren.

faden. Der Körper stellt einen meist dem Meniscus gar nicht mehr ähnlichen Strang narbigen derben Bindegewebes dar, an welchem sich fester mannigfache harte, kleinere und größere, rundliche, fibromartige Körper gebildet haben. Eindrücke und Einschmierungen (Fig. 5) kommen an diesen Strängen nicht selten vor. Fig. 5 zeigt eine solche sehr ausgeprägte Strangulationsfurche. Ganz besonders charakteristisch sind die wurmartigen Krümmungen, welche längere Zeit im Gelenk verweilt haben. (Fig. 4.)

Das pathologisch-anatomische Bild der Meniscusverletzung würde nicht vollständig sein wenn wir nicht auf den Befund eines Falles unserer Kasuistik eingehen würden, der offenbar einem Verletzungs-

typus entspricht (Fall 3 unserer Kasuistik). Die Frau G. springt ab von der noch im Fahren begriffenen Straßenbahn. In dem sie sich, in Gefahr zu fallen, auf das linke Bein mit Aufbietung aller Kraft stützt, wird der Fuß nach außen verdreht und sie knickt mit dem Knie nach innen ein mit heftigem Schmerz. Es tritt Erguß ein und der Schmerz bleibt bei jeder Bewegung konstant. Bei der Eröffnung des Gelenks nach $^1/_4$ Jahre findet sich viel blutig-seröse

Fig. 5.

6. Bandmann. Wurmförmig hartes Gebilde etwa von der Mitte d. inneren Meniscus (r.) abgelöst. Einschnürende Narbe nahe dem freien Ende. Sitzt fest in der Gegend des hinteren Horns. 4 cm beweglich. (6. XII, 1903). Verletzung vor mehreren Jahren.

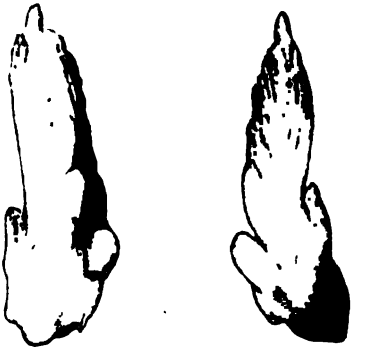

Fig. 6.

7. Potzuweit. Total degeneriertes hartes mit Knötchen besetztes, hinten vom Meniscus ausgehendes, sich zwischen den Gelenkflächen verbergendes Gebilde, welches erst mit Häkchen mit seiner freien Spitze entwickelt wird. Es wird hinten abgeschnitten, ebenwie ein ähnliches kleineres neben ihm inseriertes Gebilde. Meniscus ganz entfernt. Verletzung vor 5 Jahren.

Flüssigkeit. Die Kapsel ist auf der Innenseite geschwellt, gerötet und sehr ausgedehnt. Ebenso das innere Band.

Etwa in der Mitte des inneren, nicht gelösten Meniscus findet sich ein bohnengroßer, durch Narbe ausgeglichener Defekt.

Ich bin in der Lage, aus der Praxis Professor Otto Hildebrands diesen Befund durch einen zu ergänzen, welcher bei einer frischen Meniscusverletzung konstatiert wurde. Es fand sich in der Mitte der sonst

intakten Bandscheibe eine dreieckige dieselbe durchtrennende Wunde. Es wird wohl kaum Widerspruch erfahren, wenn wir diese Wunden und Narben als Effekte von Quetschung ansehen. Die Bandscheibe ist an der betreffenden Stelle von dem sich bewegenden inneren Condylus des Femurs gegen die Tibia gequetscht worden.

Ein relativ häufiger Befund bei älteren Meniscusverletzungen ist eine lokalisierte Arthritis deformans. Sie ist auch in unserer Kasuistik wiederholt erwähnt (3—4); die Veränderungen fanden sich nur im innern Gebiet des Gelenks.

Wir fassen die Befunde im Gelenk noch einmal zusammen:

1. In der Regel war ein Gebiet des Meniscus von wechselnder Ausdehnung von der Tibia gelöst.

2. Das abgelöste Gebiet blieb entweder nach beiden Seiten mit der Bandscheibe in Verbindung, bildete also eine Schlinge oder:

es war entweder im Körper der Scheibe oder an einem der Enden resp. am Horn selbst quer abgetrennt.

3. Es hatte sich ein Längsabschnitt von der Bandscheibe gelöst.

4. Das abgelöste Gebiet konnte sich dislozieren, und zwar

a) nach außen unter die Haut. Geschah dies als Schlinge, so trat das Verhalten ein, welches man als Luxatio menisci bezeichnet.

b) Es verschob sich in das Gelenk und rief hier die bekannten Schmerzanfälle hervor.

c) Ein Teil des Abgelösten vermag sich nach außen zu dislozieren, während der klinisch bedeutungsvollste Teil sich nach innen dislozierte.

d) Es gibt Quetschungen der Meniscuskörper ohne Ablösung desselben.

e) Sind die Gelenke mit frischen Meniscusablösungen gebraucht worden, so bilden sich die dislozierten Teile des Meniscus zu eigentümlich band- und strickförmigen, an der Oberfläche ungleichen, hie und da auch mit bindegewebigen Knötchen besetzten Gebilden um (kleinen traumatischen Fibromen).

f) Alte Meniscusverletzungen rufen öfter im Gelenk eine Arthritis deformans hervor.

Indem wir auf unsere Bemerkungen über die Entstehung der Verletzung verweisen, daß dieselben meist sich bei einer gewaltsamen das Knie betreffenden Abduktionsbewegung eines Beines des in Streckung oder leichter Beugung oder gestreckt stehenden Menschen

ereigneten, fügen wir hinzu, daß etwa in der Hälfte unserer Fälle die von dem Unfall Betroffenen überhaupt nicht zu Fall kamen. Einige erhoben sich aber bald, wenn sie gefallen waren, und einzelne konnten sogar alsbald wieder das Glied gebrauchen. War dies nicht der Fall, so war öfter eine schmerzhafte Kontraktur in leichter Beugestellung, welche dann meist nur kurze Zeit bestand, die Ursache für die Unbrauchbarkeit des Gliedes. In der Regel mußten aber die Verletzten einige Zeit ruhen. Die konstantesten Erscheinungen, welche zunächst auftreten, waren lokale und allgemeine Schwellung, wie lokale Empfindlichkeit. Die allgemeine Gelenkschwellung wurde durch einen Gelenkerguß hervorgerufen. Lokal fand sich bald eine nun weichere Schwellung im Gelenkspalt, bald trat hier eine wandelbar große harte Geschwulst — Teile des verschobenen Meniscus — Luxation — hervor. Gleichzeitig war an dieser Stelle lokale Empfindlichkeit und zuweilen zeigte sich nach einigen Tagen ein subkutaner Bluterguß. Öfter auch tauchte der verschobene Meniscus bei bestimmten Bewegungen (Beugung) aus dem Gelenk auf. Öfter knackte es im Gelenk bei Bewegung und einmal löste jede Bewegung eine vorübergehende Feststellung desselben aus.

Die Verletzungen des äußeren Meniscus.

Die Zahl meiner Beobachtungen von Verletzung des äußeren Meniscus ist einerseits gering und andererseits haben sie so wenig Einheitliches, daß ich aus meiner Kasuistik allein bestimmte Schlüsse nicht ziehen kann. Doch ist es nicht ohne Interesse, auch die wenigen Fälle mitzuteilen, und werde ich dieselben mit wenigen Bemerkungen hier wiedergeben, sie auch bei der Aufstellung des Gesamtbildes benutzen.

1. F. B., 16 J., Schlosser a. B. (Göttinger Klin.). 28. X. 1895 (Luxatio menisc.).

Seit 5 Monaten bemerkt Patient auf der Außenseite des linken Kniegelenks einen etwa haselnußgroßen Knoten, welcher allmählich etwas größer geworden ist und mäßig schmerzt. Er schiebt die Entstehung des Schadens darauf, daß er in seinem Beruf sehr schwer heben müsse.

Der Befund ergibt bei dem gesunden Jungen im äußeren Gelenkspalt eine buckelförmige Schwellung in querer Richtung, welche sich fast knochenhart anfühlt und bei Beugung etwas anschwillt. Es existiert kein Bewegungshindernis. Die Geschwulst ist bei Druck schmerzlos.

Diagnose zweifelhaft.

31. X. Operation. Nach einem, das Gelenk seitlich eröffnenden

Schnitt zeigt sich die Geschwulst, bedingt durch einen Abschnitt des aus dem Gelenkspalt getretenen Meniscus, welcher etwa 1 cm über der Tibia vorsteht.

Dieser Abschnitt wird, da er sich nicht reponieren läßt, abgetragen (leider ist über seine Beschaffenheit nichts gesagt).

24. XI. Nachdem die Heilung ohne Anstand eingetreten ist, wird der Patient entlassen.

2. H. B., 36 J., 11. VII. 1902 (Klin. d. Charité). Im März.

Mit einem Sack auf dem Rücken fiel er ausgleitend hin. Genaueres weiß er nicht. Nach achttägiger Ruhe arbeitet er wieder, aber mit sehr häufigen Schmerzanfällen, derentwegen er das Krankenhaus aufsucht.

Befund: Das linke Kniegelenk hat keinen Erguß, es ist auch fast voll beweglich, aber bei den Bewegungen kracht es im Gelenk.

Die laterale Seite des Gelenkspaltes ist druckempfindlich, im hinteren Abschnitt derselben fühlt man oberhalb der Tibia eine harte Schwellung.

19. VII. Operation. Es wird ein lateraler, der Patella am äußeren Rand paralleler Schnitt etwa in der Höhe des äußeren Bandes geführt. Nach Spaltung des Gelenks wird die Kniescheibe medialwärts verschoben. Man sieht dann, daß ein Teil des äußeren Meniscus verschoben ist, und als das Gelenk durch Zug am Fuß und Innendrängen des Unterschenkels klaffend gemacht ist, sieht man, daß der äußere Meniscus von seinem vorderen Horn aus etwa bis zur Mitte abgerissen, d. h. von seiner Verbindung mit der Tibia gelöst ist. Das abgelöste Stück ist wie ein Strick zusammengedreht und ragt zwischen die Gelenkenden als beweglicher Fremdkörper hinein. Ein 2 cm (2 l.) großes Stück, welches bis zu dem noch intakten Teil führt, wird abgeschnitten. Wunde geschlossen.

25. VIII. geheilt entlassen.

Aus diesen beiden Fällen läßt sich für die spezielle Ursache der Entstehung nichts Sicheres bestimmen. Für den ersten Fall fehlt überhaupt die Angabe eines bestimmten Unfalls. Man könnte in Beziehung auf die Erscheinungen diesen Fall als eine partielle Luxation der äußeren Bandscheibe nach außen bezeichnen. Ob in dem zweiten Fall der Verletzte durch Fall auf das Knie oder durch Hyperextension desselben, welche er unter erschwerenden Umständen erlitt, seinen Schaden akquirierte, läßt sich nicht sagen. Im sonstigen entsprachen die Folgen sowohl pathologisch-anatomisch (Abriß und Verwandlung des Abgerissenen in eine strickartige Bildung, welche sich in das Gelenk interponiert), als auch klinisch dem, was wir bei der Verletzung der medialen Bandscheibe finden. Nur waren Schmerz und Schwellung nicht median, sondern lateral.

Komplizierter und nicht ganz hierher gehörig, aber ätiologisch sicherer gestellt sind die folgenden Fälle.

3. L. B., Artist, 26 J. (Charité). 15. VIII. 1904.

Zuerst vor 4 Jahren beim Aufspringen nach Salto mortale bog sich

das linke Knie stark nach hinten durch. Einige Tage war das Gelenk sehr schmerzhaft, schwoll an (Punktion) und konnte nicht bewegt werden. Nach 2 Monaten arbeitete er wieder, aber nun wiederholten sich die Störungen bei der gleichen Ursache mehrere Male und er mußte mit Punktion und Umschlägen usw. immer länger liegen. Beim Gehen hat er stets Schmerz und oft das Gefühl eines Fremdkörpers, der sich bewegt.

Vor 10 Tagen hat er sich wieder in der gedachten Art das Gelenk verstaucht.

Er hat einen leichten Gelenkerguß. Außen fühlt man Knirschen und Knacken bei Bewegungen.

20. VIII. Operation. Lateralschnitt in der Höhe des Lig. extern. 10 cm. Nach Kapselöffnung sieht man an der Tibia neben dem Meniscus aufgehängt mit dünnem Stiel einen haselnußgroßen bernsteinfarbigen Körper (Fett). Des weiteren hängt an bindegewebigem Stiel vom Lig. cruciat. anter. herab ein gut erbsengroßes Stück schwieliger Bandmasse. Ein weiteres größeres Faserknorpelstück hängt noch an bandartigem Stiel vom lateralen Meniscus aus in das Gelenk hinein (Entfernung).

Nach der Operation entsteht ein Bluterguß in das Gelenk, welcher herausgelassen wird. Dann glatte Heilung. 16. IX. entlassen.

Hat seine Tätigkeit wieder aufgenommen, ist aber später „Handartist" geworden.

Der Fall war ein komplizierter, denn es handelte sich neben dem Abriß von Gelenkfett um partielle Abrisse des vorderen Kreuzbandes und um Ausriß eines Stücks Meniscus. Ätiologisch ist der Sprung auf die gestreckten Knie und die dadurch herbeigeführte Pressung und Überstreckung zu berücksichtigen. Wir lassen dem folgenden Parallelfall gleichfalls keinen typischen im Sinne von 1 und 2 folgen.

4. C. W., Artist, 30 J. (Charité). 6. VI. 1904.

Vor 4 Monaten Sprung etwa 3 Meter auf die steifen, sich nach hinten durchbiegenden Kniegelenke; heftiger Schmerz, Anschwellung und Bewegungshindernis folgten und blieben.

Sehr kräftiger Mann mit etwas atrophischer Muskulatur des l. Kniestreckapparats. Geringe Schwellung, Bewegungshindernisse treten öfters ein. Am äußeren Gelenkspalt fühlt man einen harten Körper.

7. VI. Operation. 10 cm l. äußerer Patella einkreisender Gelenkschnitt. Auf dem Gelenkspalt findet sich ein nur wenig adhärenter, fast 3 cm langer. $^1/_2$ cm breiter, knorpelig aussehender Körper, der für den abgesprengten Meniscus gehalten wird. Er ist nicht genau untersucht. 1. VII. geheilt entlassen.

Der Fall ist nicht einwandfrei verwertbar, da nicht nachträglich absolut sichergestellt ist, ob der gelöste Körper ein Stück Meniscus war. Ist dies anzunehmen, so ist auch bei ihm die gewaltsame Kompression durch den Sprung auf die Füße und die

dann stattgefunden habende Dorsalflexion als Ursache zu beschuldigen.

Bei der Unsicherheit des sparsamen Materials enthalten wir uns aller weitergehenden Schlüsse.

Ich reihe die folgenden Fälle hier an. Sie vervollständigen die Zahl der von mir durch Operation behandelten Fälle von Derangement. Drei Fälle von traumatischer Fettgeschwulst.

K. A., 27 J., Schlosser (Charité). 22. VI. 1898.

Er hatte sich bei einer anstrengenden Arbeit fast 2 Stunden gegen eine eiserne Kante gestemmt und sprang dann mit steifen Knien etwa 1 Meter hoch herab auf den Boden. Sofort schmerzte das l. Knie stark und schwoll an. Bei Ruhelage und kalten Umschlägen gingen die Symptome zurück. Drei Wochen hatte er ruhig liegen müssen. Von da ab hatte er mäßige Schmerzen, aber öfter stellte sich bei stärkerer Bewegung das Gelenk mit einem fühlbaren Knacken fest.

Das Knie ist mäßig geschwollen, fluktuierend. Bewegungen nicht nennenswert beschränkt. Nach unten-innen von der Kniescheibe sieht und fühlt man einen kleinen Körper, welcher bei leichter Beugung zum Vorschein kommt, bei stärkerer verschwindet.

22. VI. Die Operation, welche von einem 10 cm langen, parallel der Patella auf der Innenseite liegenden, bis in den Gelenkraum durch die Kapsel sich vertiefenden Schnitt aus vorgenommen wird, entleert zunächst mäßige Mengen leicht trüber Flüssigkeit. Die Synovialis ist rot, samtartig geschwellt. In der klaffenden Synovialwunde sieht man zwei Geschwülstchen. Die eine ist großbohnengroß, rund und besteht aus zum Teil bindegewebig degeneriertem Fett. Sie haftet mit dünnem bindegewebigen, etwa 3 cm langen Stiel am unteren Teil des Lig. patellae. Ein zweites kleineres Körperchen von derselben Beschaffenheit sitzt ebenfalls mit kurzem Stiel fest an der Kapsel nahe der Insertion des Lig. patellae. Beide Körper werden abgetragen.

21. VII. Anstandslos geheilt, beschwerdefrei entlassen.

Oberl. B., 26 J. 2. III. 1904. Er wurde vor 4 Jahren in rascher Gangart der Pferde mit dem rechten Knie gegen das galoppierende Nebenpferd angedrängt. Das Gelenk wurde sehr schmerzhaft und zeigte einen langandauernden Bluterguß. Trotz guter Behandlung (Ruhe, dann Wiesbaden, Baden, Massieren usw.) blieb das Gelenk schmerzhaft und nach jeder Anstrengung kamen akute Schübe.

Das linke Bein zeigt eine nicht sehr erhebliche Extensorenatrophie. Augenblicklich ist kein Erguß vorhanden. Die Gruben zur Seite des Lig. patellae sind wenig ausgefüllt, das Gelenk ist beweglich, aber überhaupt empfindlich, besonders innen am Gelenkspalt. Röntgen negativ.

2. III. Operation. Durch großen, das Gelenk von der Tibia unten bis an das obere Ende eröffnenden Schnitt erscheint nach Entleerung mäßiger Mengen von Flüssigkeit die Synovialis gerötet und samtartig geschwellt. Auch an der Knochenknorpelgrenze zeigen sich leichte Wucherungen (Arthrit. deform.). Der Meniscus ist intakt. Dagegen ist der untere Rand der Kniescheibe ringsum dicht besetzt mit größeren und kleineren, hanenkammförmig in das Gelenk hineinwuchernden, von roter

Synovialis überzogenen Fettwülstchen. Die bohnengroßen, zum Teil größeren platten Körperchen sind durch weiße, narbenartige Bindegewebszüge in Abteilungen geteilt. Aus der Mitte der Geschwülstchen geht ein dicker Strang nach der Fossa intercondyloidea. Um all dies zu entfernen, muß auch noch ein Außenschnitt hinzugefügt werden.

Naht und Drainage. Ziemlich erheblicher Bluterguß. Nach dessen Entleerung vollkommen aseptische, aber schmerzhafte Heilung.

Der Verlauf bis zur Heilung ist lang und schmerzhaft.

O. J., 26 J., Leutn. 22. I. bis 22. II. 1900.

Glitt im Jan. 1899 beim Tanzen aus und fiel hin, tanzte aber weiter. Das rechte Knie, auf welches er fiel, füllte sich darauf mit Blut. Trotzdem daß Herr J. Schmerz behielt, tat er bis zum April Dienst. Nach Massagekur in Wiesbaden trat Verschlimmerung ein. Von der Zeit knackte es im Gelenk und dasselbe wurde wiederholt beim Gehen plötzlich leicht gebeugt steif.

Der gesunde Mann hat eine mäßige muskulare Atrophie der rechten Kniestrecker. Das Knie läßt sich strecken, aber nur bis zu einem rechten beugen. Röntgenuntersuchung negativ. Fingerdruck am medialen Gelenkspalt ist schmerzhaft. Das Gelenk enthält mäßige Mengen von Flüssigkeit.

23. I. Innerer Gelenkschnitt. Es fließen mäßige Mengen dünner synovialer Flüssigkeit aus. Bei Beugung des Gelenks tritt in der Mitte des medialen Randes vom Meniscus ein an demselben fixiertes glattes, gestieltes, saubohnengroßes, aus fibrös degeneriertem Fett bestehendes Geschwülstchen hervor. Nach Abtrennung desselben erscheint der Meniscus normal.

22. II. Nach glatter Heilung geheilt entlassen und heil geblieben.

Die Diagnose war auf Meniscusverletzung gestellt worden.

Klinische Bemerkungen zu den Meniscusverletzungen.

Wenn wir auf Grund vorstehender Erörterungen und von Mitteilungen aus der Literatur der letzten Jahrzehnte eine kurze klinische Geschichte der Meniscusverletzungen entwerfen, so müssen wir zunächst dem Bedauern Ausdruck geben, daß uns Autopsien von frischen Verletzungen fast ganz fehlen, und daß wir darauf hingewiesen werden, aus den Befunden von Gelenken, welche lange nach dem Stattfinden des Unfalls operiert wurden, den Befund der frischen Verletzung zu konstruieren. Das ist bedauerlich, weil wir der Meinung sind, daß die frische Verletzung meist derart ist, daß sie sehr wohl ohne Operationshilfe ausheilen kann. Wir haben versucht, den Defekt zu ersetzen durch Mitteilung von klinischen Beobachtungen unoperierter Fälle, welche nach dem klinischen Bild als Meniscusverletzungen angesehen werden mußten.

Es ist unbedingt geboten, bei der Besprechung der Meniscusverletzungen den Unfall selbst und seine momentanen Effekte für

sich zu berücksichtigen, unabhängig von dem Ergebnis, welches die Beobachtung der alten Fälle ergibt. Sind schon die klinischen Zeichen selbst verschieden bei den frischen und den alten Verletzungen, so ist, abgesehen davon, eine solche Scheidung aus praktischen Gründen geboten. Denn während bei den veralteten Fällen es sich meist darum handelt, den zum schädlichen Fremdkörper gewordenen Teil der Bandscheibe zu entfernen, gilt es, bei den frischen die verletzten Teile davor zu bewahren, daß sie nicht zu Fremdkörpern werden. Es ist meine durch mannigfache klinische Beobachtung gestützte Erfahrung, daß solches bei einer Anzahl von Fällen möglich ist, ohne daß wir das Messer anrühren. Somit spitzt sich also zunächst alles auf die Frage zu: können wir immer oder wenigstens in einer Anzahl von Fällen aus dem Tatbestand den Schluß ziehen, daß es sich um eine Meniscusverletzung handelt? Wir sind der Meinung, daß dies öfter möglich ist und wollen versuchen diese unsre Meinung zu begründen.

Wenn durch einen Unfall eine Verletzung des Kniegelenks herbeigeführt wurde, so ist es für die Tatsache der Meniscusverletzung von großer Bedeutung, daß wir seine Entstehungsgeschichte genau kennen. Aus unseren Beobachtungen dürften wir schließen, daß wenigstens die Verletzungen des Meniscus medialis entstanden waren beim stehenden Menschen in indirekter Weise durch Verdrehung des Oberschenkelteiles gegen den den Unterschenkel, letzteres in der Richtung nach außen.

Alle gaben an, daß sie den Schmerz fühlten, während sie noch standen und drei kamen überhaupt nicht zu Fall. Der Unfall ereignete sich beim Abspringen von der Stadtbahn oder bei einem Sprung im Spiel (Tennis usw.). Wir nahmen den Stadtbahntypus als den charakteristischen. Abspringen, mit gespannten Muskeln bei leicht gebeugtem oder gestrecktem Bein, Der Körper hat noch die Bewegung der fahrenden Bahn, der Fuß haftet am Boden. Dadurch wird eine Rotation im Knie nach außen erzwungen. Meist folgt ein Einknicken des Kniegelenks nach innen. Englische Chirurgen führen gerade die verschiedenen Spiele, Fußball, Tennis usw. als ursächlich für die Meniscusverletzungen an. Ohne uns auf difficile Erörterungen über das Geschehen der Verletzung einzulassen, dürfen wir wohl keinen Widerspruch befürchten, wenn wir als Effekte dieser indirekten Gewalteinwirkung eine torquierende Rotation des Oberschenkels gegen den Unterschenkel ansehen. Der mediale Condylus gleitet auf der medialen Bandscheibe und schiebt die weiche Platte, wenn das Maß der rotierenden Bewegung erschöpft ist, über die Grenze derselben hinaus. Dabei entsteht durch die Spannung eine Einklemmung des Meniscus und eine Zerrung desselben, welche zur Zerreißung oder zu Ausreißung des Horns führt, während er in größerer oder kleinerer Ausdehnung vom Fußpunkt an der Tibia

abgerissen wird. Die lokale Kompression kann so stark sein, daß sie lokale Quetschung an der Bandscheibe und Zerreißung derselben herbeiführt.

Wir müssen also an Meniscusverletzung denken, wenn eine Gewalteinwirkung in der gedachten Richtung stattgefunden hat. Das Verhalten des Verletzten, direkt nachdem sich der Unfall ereignete, ist nicht von entscheidender Bedeutung. Wir erwähnten bereits, daß manche Verletzte überhaupt auf den Beinen bleiben. Andere erheben sich alsbald, wieder andere erst, nachdem die Steifheit des Beines (siehe unten) sich verloren hatte. Aber es kommt auch vor, daß die Verletzten, unfähig, sich zu erheben, längere Zeit liegen bleiben. Nicht selten ist das Glied in leichter Beugestellung steif und setzt Bewegungsversuchen erhebliche Abwehr entgegen. Die Steifheit pflegt sich bei ruhiger Lage meist bald zu geben, öfter auch verliert sie sich durch Zug am Bein durch forcierte Flexion, durch Druck auf einen aus dem Gelenk hervorragenden Körper. Diese Steifheit ist ein bedeutungsvolles Symptom, sie spricht für abnorme Verlagerung des verletzten Gebiets der Bandscheibe.

Ausnahmslos tritt Schwellung des Gelenks ein, bald sofort, bald im Laufe des Tages. Es handelt sich bei den rasch eintretenden Formen um Blut, bei den späteren um entzündlichen Erguß.

Bemerkenswert ist, daß der Bluterguß öfter bei Meniscusverletzungen sehr gering ist.

Von großer Bedeutung sind die lokalen Symptome. Die Innenseite des Gelenkspalts ist stets empfindlich, zuweilen intensiv schmerzhaft. An dieser Stelle findet sich aber vor allem die charakteristische Geschwulst.

Diese im Verlauf des Meniscus am Gelenkspalt auftretende Schwellung hat verschiedene Ursachen. Entweder handelt es sich nur um die Folgen der Loslösung des entsprechenden Anteils der Bandscheibe, um Infiltration und Gehobensein derselben, wie um blutige Infiltration der Umgebung der Meniscus-Insertion an der Tibia. Nach einigen Tagen zeigt sich an der Haut die charakteristische Färbung des Blutes, welches an die Oberfläche vordringt. Die Geschwulst selbst kennzeichnet sich dadurch, daß sie die Konturen des Gelenkspalts verwischt. Man fühlt die Gegend des Spaltes ausgefüllt durch eine relativ weiche, sich innig den Teilen anlegende Schwellung, ohne daß man in derselben das Hervortreten eines bestimmt geformten härteren Körpers nachweisen könnte.

Die vorstehenden Symptome sind und bleiben zuweilen die einzigen.

P. H., 18 J., 24. II. 1903. Springt von der Straßenbahn, den rechten Fuß voraus. In Gefahr zu fallen, spannt er seine Muskeln, verdreht sich aber das Knie stark, indem sich der Fuß nach außen rotiert. Mit sehr heftigem Schmerz knickt das Bein dabei nach innen und er kommt zu Fall.

Nach einiger Zeit erhob er sich und ging, wenn auch mit Schmerz, nach Haus. Er setzte sich hin, konnte dann aber, als er sich erhob, wegen heftiger Schmerzen nicht mehr gehen. Im Gelenk zeigte sich ein Bluterguß und die Gegend des inneren Gelenkspalts war sehr empfindlich. Hier entwickelte sich eine ödematöse Schwellung und nach einigen Tagen zeigte sich in der Ausdehnung einer Handfläche ein Bluterguß in der Haut. Eine harte Geschwulst wurde am Rand der Tibia nicht gefühlt. Die ganze Gegend des Meniscus blieb schmerzhaft. Röntgenaufnahme ohne Ergebnis.

Der Kranke wurde 6 Wochen mit unterbrochenen Gipsverbänden behandelt. In der 7. Woche wurde massiert und bewegt. Die Steifheit, die letzten schmerzhaften Beschwerden schwanden dauernd.

Wir fügen der Bedeutung dieser Frage halber noch einen zweiten Fall meiner klinischen Beobachtung hinzu:

Frau Z. Auf glattem Parkett mit dem rechten Fuß ausgleitend, stemmt sie sich, in Gefahr zu fallen, auf das linke Bein. Dasselbe wird im Knie torquiert, indem der Fuß in Abduktion feststeht. Mit heftigem Schmerzensschrei knickt sie nach innen zusammen und fällt. Das Knie federt in leichter Beugestellung und wird erst in Rückenlage bei Ruhelage am Abend wieder beweglich; Bluterguß in der Meniscusgegend, Schwellung in den nächsten Tagen, blutige Hautverfärbung vervollständigen das Bild. Als nach einigen Tagen Patientin etwas ausgedehnte Bewegungen macht, tritt erneuter Schmerzanfall und Bluterguß ein.

Jetzt 6 Wochen ruhig stellender Verband. In der 7. Woche Bewegung, Massage.

Bei zunächst mäßiger Bewegung und Massage verschwinden die Beschwerden allmählich aber dauernd.

Noch sicherer ist die Diagnose, wenn außer den Symptomen, welche in vorigen Fällen mitgeteilt wurden, das Kniegelenk vorübergehend in fast gestreckter Stellung durch Einklemmung der verschobenen Bandscheibe festgestellt wird. Und dies führt uns zu den Fällen, bei welchen zugleich mit dem Eintritt der Steifheit ein harter Körper auf dem Gelenkspalt erscheint.

32jähr. Mann verdreht sich das Knie beim Abspringen von der Stadtbahn. Es stellte sich heftiger Schmerz und Kontraktur ein, bald auch Gelenkerguß: das Gelenk konnte nicht ganz gestreckt werden. Als man dasselbe beugte, trat in der Meniscusgegend mit einem eigentümlichen Geräusch ein harter Körper hervor, welcher jetzt mit dem Finger in das Gelenk zurückgeschoben werden konnte.

Und schließlich ist der Nachweis eines innen am Gelenkspalt prominierenden Körpers, bei Vorhandensein der sonstigen Symptome, welche wir als für Meniscusverletzung charakteristisch angaben, das sicherste Symptom. Das sind dann auch die Fälle, bei welchen wir die Bezeichnung als Luxation des Meniscus für berechtigt halten. Der Meniscus bleibt entweder ständig sicht- und fühlbar auf dem Gelenkspalt oder er tritt mit eigentümlichem, auch fühlbarem Geräusch aus demselben hervor beim Beugen des Gelenkes.

Man sollte fest glauben, daß die Luxation des Meniscus früher öfter vorgekommen wäre. Wesentlich aus früherer Zeit stammt auch die Kunde, daß pathologische Prozesse ohne Einwirkung von Gewalt die Luxation hervorrufen. Immerhin läßt sich nicht leugnen, daß solche Fälle vorkommen. Ist doch unter meinen Fällen auch ein solcher (äußerer Meniscusfall), in welchem der 16jähr. Mensch für die Luxation eines Gebietes seines äußeren Meniscus kein Trauma anzugeben wußte. Er gab nur an, daß er in letzter Zeit schwere Lasten gehoben habe. (Fall 1.)

Wir verlassen die Frage der frischen Meniscusverletzung, bemerken aber noch, daß uns eine Anzahl weiterer Fälle zur Verfügung stehen, welche zur Heilung ohne Störung kamen, während die Erscheinungen dafür sprachen, daß eine Meniscusverletzung stattgefunden hatte.

Wir wenden uns nun zu den veralteten Fällen. Bei der Diagnose derselben sind zunächst die gleichen Zeichen zu berücksichtigen, welche auch für die Erkenntnis der frischen Verletzungen maßgebend waren. Für die Verletzungen des inneren Meniscus hatten wir zunächst die große Bedeutung der ätiologischen Verhältnisse für maßgebend erklärt. Eine Torsion des Gelenks, so daß Fuß und Unterschenkel bei dem auf dem Glied haftenden Menschen nach außen getrieben wurden, betrachteten wir als zugehörig zu dem typischen Bild. Dabei lehnten wir auch anderweite indirekte Gewalteinwirkung nicht ab. So mußte die gewaltsame Hyperextension als wahrscheinliche Ursache bei den allerdings komplizierten Fällen (3, 4) angenommen werden. Es ist möglich, daß die forcierte Innenrotation bei dem Zustandekommen der Verletzung beteiligt ist.

Dazu gehört dann weiter der heftige Schmerzanfall bei dem stehenden Menschen, die bald eintretende lokale und allgemeine Schwellung des Gelenks, der Nachweis des dislozierten Meniscus usw.

Aber zu diesen Erscheinungen der frischen Verletzung gesellen sich nun, wenn der Verletzte die von uns verlangte Ruhe nicht einhält, die in wechselnden Zeiten sich einstellenden Schmerz-

anfälle. Sie sind die Folge davon, daß sich die abgelösten Gebiete der Bandscheibe im Gelenk an abnormer Stelle interponieren, nicht anders, als wenn sich eine Gelenkmaus aus ihrem für die Gelenkbewegung unschädlichen Lager in das Gelenk hineinbegibt. Dieser Akt kann mit Feststellung des Gelenks durch das eingeklemmte Stück verbunden sein, mit Kontraktur meist in leichter Beugestellung, welche erst schwindet, wenn der Körper sich wieder an die Stelle zurückbegibt, an welcher derselbe die Bewegung nicht schädigte. Die Zahl dieser Schmerzanfälle ist vollkommen unbestimmt, bald wiederholen sie sich Tag für Tag, am Tag mehrere Male bald in größeren Zwischenräumen und es kommt vor, daß wirkliche typische Schmerzanfälle nur mit Zwischenräumen von Wochen und Monaten beobachtet werden. Meist werden sie hervorgerufen durch eine bestimmte Bewegung, einen Sprung, eine Verdrehung, eine rasche Biegung des Gelenks. Und in ganz charakteristischen Fällen tritt bei dem Unfall ein Stück des Meniscus mit Krachen aus dem Gelenkspalt und läßt sich durch Ziehen, durch Beugen mit folgender Streckung, durch Druck mit dem Finger auf den Körper auch wieder beseitigen.

Kommt man bei Berücksichtigung aller dieser Verhältnisse bei wiederholter Untersuchung des Gelenks in Streckstellung und in aller denkbaren Beugestellung auch oft zu einer annähernd operationssicheren Diagnose, welche ja unzweifelhaft bei dem Nachweis des meist aus dem Gelenk gleitenden Körpers der Sicherheit am nächsten kommt, so soll man doch nicht vergessen, daß immerhin ein Irrtum möglich ist.

Herr J. gleitet beim Tanz aus und fällt. Trotz dauernder Schmerzen tut er Dienst (Infant.-Off.) weiter, bis nach einigen Monaten plötzlich bei raschem Gehen eintretende Schmerzanfälle unter Versteifung des rechten Knies ihn zwingen, Hilfe zu suchen.

Das Knie ist leicht geschwellt, Gegend des Meniscus schmerzhaft Bei Bewegung fühlt man Knacken. Bei Beugung soll ein kleiner Körper in der Gegend des innern Meniscus hervortreten.

Die Diagnose war mit ziemlicher Bestimmtheit auf Meniscus-Interposition gestellt worden. Die Operation förderte ein gestieltes, am inneren Meniscus sitzendes Geschwülstchen von der Größe einer Saubohne zutage, welches mit Synovialis überzogen war und aus fibrös degeneriertem Fett bestand.

Der Meniscus selbst erwies sich als gesund. Die Operation beseitigte dauernd die Schmerzen vollständig.

Es braucht wohl nicht darauf hingewiesen zu werden, daß ein solcher Lapsus diagnosticus praktisch vollkommen bedeutungs-

los ist. Da man, auch wenn die Diagnose exakt hätte gestellt werden können, nicht anders verfahren konnte, wenn man den Kranken von seinem Leiden befreien wollte.

Behandlung der Meniscusverletzung.

Wenden wir uns nun zu der Frage, wie wir die Verletzung der Bandscheiben behandeln sollen, so wird jeder der unseren Ausführungen gefolgt ist, verstehen, daß die Behandlung nicht etwa in dem Sinne eine äußerliche sein soll, als wir alle Verletzungen dem Messer überantworten. Wie bei der Besprechung der anatomischen Befunde und der klinischen Erscheinungen, so ist es auch geboten bei der Behandlung die frischen Verletzungen von den veralteten zu trennen und sie in der Regel nicht operativ anzugreifen. Wir haben die Ursachen und die Erscheinungen, welche meist für Bandscheibenverletzung gültig sind, besprochen und haben Beispiele von dem Verlauf frischer und veralteter Verletzungen mitgeteilt. Wir sind der Meinung, daß, wenn wir die Verletzungen des inneren Meniscus grundleglich machen, weder die Quetschung des Meniscus noch die Loslösung desselben von seiner Befestigung an der Tibia in der Regel einen operativen Eingriff nötig machen. Dies setzt natürlich voraus, daß weder extreme Zertrümmerungen und eklatante irreparable Verschiebungen noch anderweite Komplikationen vorhanden sind. Handelt es sich nicht um solche, so muß man nur durch die Behandlung dem betreffenden Gelenk Ruhe verschaffen, damit die Kontinuitätsstörungen ausheilen, ohne durch Bewegungen gestört zu werden. Da der Bluterguß bei Massage rascher schwindet, so ist es vielleicht klüger, nicht sofort einen Gipsverband anzulegen. Wird es doch auch zuweilen nötig die zögernde Resorption des Blutergusses durch Punktion zu beschleunigen. Legt man einen Gipsverband an, so tut man gut, denselben zu spalten um öfter das Glied herauszunehmen und leichte Bewegungen, wie auch vorsichtige Massage der Streckmuskeln vorzunehmen. Übrigens genügt auch Einlegen des Gliedes in eine Blech- oder Drahtrinne. Aber diese Kur muß etwa 6 Wochen fortgesetzt und auch nachher müssen noch für einige Zeit nur schonende Bewegungen gemacht werden.

Besondere Beurteilung verdienen aber die Fälle, bei welchen es sich sofort um schwere Verschiebungen und anscheinend um Zertrümmerungen (Luxation des Meniscus) handelt. Wir können uns denken, daß eine Horizontalverschiebung der abgerissenen Band-

scheibe, also eine Interposition des Basalteils in das Gelenk heftige ständige Schmerzen hervorrufen und Anlaß zu einer sofortigen Operation werden könnte. In der Regel handelt es sich um Verschiebung nach außen, um das, was man als Luxation bezeichnet hat. Der auch nach der Resorption des Blutergusses noch sicht- und fühlbare harte Körper am Gelenkspalt, am oberen Rande der Tibia zeigt uns diese Verschiebung an. Bei der frischen Verletzung versucht man nun zunächst den Meniscus in das Gelenk zurückzudrängen. Geht das nicht bei einfachem Fingerdruck, so pflegt man an der gestreckten Extremität zu ziehen. Eventuell macht man jetzt eine rasche Beugung und läßt dann eine Streckung folgen. Sollte dadurch der dislozierte Körper sich nicht zurückschieben lassen, so muß man die Frage der sofortigen Operation erwägen. Möglicherweise gelingt es, durch dieselbe die Bandscheibe, wenn sie nicht schwer verletzt, nur abgetrennt, zu reponieren und durch Nähte, welche die Kapsel oberhalb am Femur; das Bindegewebe auf der Scheibe und die Kapsel an der Tibia fassen, zu fixieren. Und sieht man ein, daß bei diesem Versuch nichts herauskommen wird, so gelingt es leicht, das luxierte Stück der Scheibe zu exstirpieren. Die Literatur kennt eine Anzahl von Fällen, in welchen nach solchen Grundsätzen verfahren wurde und Heilung ohne bleibende Nachteile eintrat.

Aus Vorstehendem ist es ersichtlich, daß wir nicht der Meinung sind man solle jede erkannte frische Meniscusverletzung operativ angreifen, d. h. durch einen Schnitt die Verletzung bloßlegen und entweder die Verletzung durch Naht korrigieren oder dem zu erwartenden Nachteil durch Wegnahme des Dislozierten und Verletzten zuvorzukommen. Die Gründe für diese unsere Anschauung werden wir unten durch Mitteilung der Schlußresultate, welche wir bei unseren Operierten festgestellt haben, beibringen.

Ganz anders liegen aber die Verhältnisse in den späteren Fällen, in welchen der Bandscheibe durch ungünstiges Verhalten des Verletzten nicht Zeit gelassen wurde zu verheilen oder in welchen von vornherein die irreponible Verschiebung oder Zertrümmerung ein Wiederanheilen in annähernd normaler Weise ausschloß. Die Bewegungen des geschädigten Gliedes sorgen dann dafür, daß die gelösten Teile des Apparats immer wieder in das Gelenk hineingeschoben, sich hier einklemmen, daß sie allmählich in ihrer Form geändert zu strickartigen Gebilden mit ungleicher harter Oberfläche umgebildet, zu Fremdkörpern werden, welche entweder ständig oder gleich Gelenkmäusen nur temporär heftige Schmerzen hervorrufen und zu Bewegungshindernissen werden.

Es bedarf nur eines Blicks auf unsere Abbildungen, um zu begreifen, daß diese total veränderten verkrüppelten Körper niemals wieder zweckmäßiger Bewegung im Gelenk dienen können. Wir sind überzeugt, daß es sich bei diesen Fällen, welche erst einige oder längere Zeit, nach dem der Unfall, stattfand zu uns wegen wiederholter schmerzhafter Zufälle kommen, um Wiederherstellung der Bandscheibe gar nicht handeln kann. Uns wenigstens ist nie der Gedanke daran nach Eröffnung des Gelenks gekommen. Es war ohne weiteres klar, daß hier nur durch Entfernung des die schweren Schmerzanfälle bedingenden, zum Fremdkörper gewordenen Gebildes das Leiden beseitigt werden konnte. Damit mußten sicher die Schmerzanfälle beseitigt werden, wie denn auch diese Wirkung in all meinen Fällen eingetreten ist. Dabei konnte zunächst keine Rücksicht auf die Frage genommen werden, ob denn mit der Wegnahme der Bandscheibe keine Nachteile verbunden waren. Die Antwort auf diese Frage läßt sich nur durch die Erfahrung geben und wir haben versucht, soweit es an uns lag, durch Nachfrage und Untersuchung in dieser Richtung Aufklärung zu schaffen. Schon a priori mußte es aber als ausgeschlossen gelten, daß die Entfernung eines, wenn auch nur kleinen dem korrekten Gang der Maschine dienenden Teils in der Regel ganz ohne Nachteile geschehen kann.

Ich kann über die Schlußresultate von 8 Meniscusverletzungen berichten. Leider ist nur in einem Falle der Bericht vollkommen zufriedenstellend.

Er betrifft den Kaufmann Schalow. (Krankengeschichte 4). Er gibt an, daß er mit seinem Gelenk leistungsfähig sei wie früher, daß er reitet, jagt, Tennis spielt. Er ist freilich in der Lage, sein Knie nicht berufsmäßig zu brauchen. Aber es muß hervorgehoben werden, daß die schwere Störung bereits 8 Jahre bestand und daß die Operation bereits Arthrit. deformans nachwies.

Wenn ich nun in der Reihenfolge der Resultate verfahre, so will ich bemerken, daß bei allen übrigen bestimmte Beschwerden blieben.

Borsyg K. (Krankengeschichte 2) ist Bureaudiener bei einer Bank und füllt seine Stellung aus. Das kranke Knie ist etwas dicker. Es hat einen leichten Streckdefekt und die Streckmuskulatur ist leicht atrophisch. Bei der Bewegung des Gelenks fühlt man starkes Reiben. Nach Anstrengung des Beins treten Schmerzen ein.

Bandmann (Krankengeschichte 6). Er ist durch seinen Beruf nicht auf den Gebrauch des Beins angewiesen.

Anfallsweise Schmerzen hat er nicht mehr. Das Gelenk ist voll beweglich. Schmerzen hat er nach stärkerer Anstrengung zumal nach Treppen- und Bergsteigen. Schwellung des Gelenks und Streckatrophie sind nicht vorhanden.

Kramer (Krankengeschichte 3). Das Knie ist öfter leicht geschwellt. Kr. hat einen leichten Streck- und Beugungsdefekt. Er ist Jäger und in der Ebene vollkommen unbehindert (geht bis zu 10 St.). Dagegen kann er Berge nicht steigen. Er hat Schmerz nach Anstrengungen.

Wehle (äuß. Men. 4). Die Oberschenkelmuskulatur ist mäßig atrophisch. Am Gelenk ist keine Abnormität nachweisbar. Bewegung frei. W. ist noch Artist, aber doch nicht mehr in dem Umfang wie früher. Er hat auch nach allen Anstrengungen Schmerzen im Knie.

Potzuweit (Krankengeschichte 7). Er arbeitet noch als Tapezierer, aber er ist, wie er angibt, von sehr heftigen Schmerzen geplagt. Schmerzanfälle hat er nicht. Treppen- und Leitersteigen wird ihm sehr sauer.

Er hat einen leichten Streckdefekt. Das Knie ist dicker als das gesunde (2 cm.). Die Muskulatur ist leicht atrophisch.

Bei Bewegungen fühlt man rauhes Reiben. Es sind Randwucherungen nachweisbar (Arthr. deform.).

Bösche (äuß. Men. 3). Die Bewegung des Gelenks ist frei geblieben, doch ist ein leichter Streckdefekt vorhanden. Das Gelenk ist im Vergleich zu dem normalen leicht geschwellt, schwillt aber, wenn er mehr geht, stärker an. Hat seinen Beruf (Artist) aufgegeben. Leichte Muskelatrophie.

O. J. Leutn.

Der einzige von den drei mit Fettgeschwülstchen Behafteten, von welchen ich Nachricht erhielt, bemerkt, daß sein Gelenk absolut normal ist.

Frau Gabriel (Krankengeschichte 5). Ich führe dieselbe hier an, weil an ihr eine Meniscusoperation überhaupt nicht gemacht wurde, sondern nur eine Narbe konstatiert und eine Falte des erweiterten Synovialsacks exzidiert wurde. Frau G. ist hysterisch.

Das Knie ist etwas dicker als das gesunde, hat einen Streck- und Beugedefekt. Die Muskulatur ist leicht atrophisch.

Die sehr wohl aussehende Person klagt über heftige, durch die Operation angeblich vermehrte Schmerzen.

H., Berlin, op. 11. VII. 1902. Das Entlassungsresultat war sehr gut. Der Operierte ist aber im Jahr 1906 gestorben, ohne Kunde über sein Ergehen.

Unter den 8 Menschen, welche wegen Meniscusverletzungen operiert wurden, kehrten anfallsweise Gelenkschmerzen neuralgischer Art nicht wieder. Aber nur einer (Schalow) wurde seiner Angabe nach vollkommen von Beschwerden befreit. Bei den übrigen blieben teils Bewegungsdefekte, zumal relativ geringe, aber doch störende Streckdefekte. Berg-, Treppen- und Leitersteigen waren meist erschwert. Alle litten mehr oder weniger an Schmerzen, teils nach Anstrengungen, teils auch spontan und zumal wird wiederholt über Witterungsschmerzen geklagt.

Das von einem kleinen sich einklemmenden Fettgeschwülstchen befreite Gelenk wurde vollkommen normal nach der Entfernung der Geschwulst.

Aus diesen Mitteilungen geht hervor, daß wenigstens alle von uns Operierte ihre Gliedmaßen ohne störendes Hinken gebrauchen konnten und von den heftigen, anfallsweise auftretenden, sie vorübergehend oder dauernd ganz leistungsunfähig machenden Schmerzen frei blieben. Einzelne waren gezwungen, ihren Beruf zu wechseln, die Mehrzahl konnte in ihrem Beruf weiter arbeiten. Ganz frei von Beschwerden (Schmerzen) war nur einer. Wir wollen noch hinzufügen, daß es gleichgültig für den Erfolg erscheint, ob der Meniscus ganz entfernt oder Reste gelassen waren.

Die Operation habe ich in der Regel an dem blutleeren Glied von einem seitlichen Längsschnitt parallel dem Patellarand aus in der Höhe des Seitenbandes gemacht. Auf der Innenseite wird Haut, Fascie und Kapsel durchschnitten. Vom Längsschnitt aus löst man die Teile seitlich in mäßiger Ausdehnung ab und dringt oberhalb des Tibiarandes am Gelenkspalt, indem man die Kapsel am Meniscus eröffnet, ein. Haken halten die Wunde auseinander, ein senkrechter Zug am Fuß, eine Beugung im Knie lassen die verletzten Gebiete hervortreten. Oft muß man erst die in das Gelenk verschwundenden Körper suchen. Das Gelenk wird klaffend gehalten, ein kleiner elektrischer Spiegel ist oft zweckmäßig. Zum Hervorholen der dislozierten in ihrer Form veränderten Teile, habe ich schlanke Pinzetten und Kornzangen oder auch kleine stumpfe, selten kleine scharfe Häkchen benutzt. Ging der Strang von der wenig veränderten anliegenden Bandscheibe aus, so ließ ich stets den Rest der gesunden Bandscheibe sitzen. Die Abtrennung des peripheren Abschnittes geschah meist mit schlanker, spitzer, leicht auf die Fläche gebogener Schere. Am schwierigsten war es, an das hintere Horn zu gelangen.

Ich habe die Kapselwunde für sich genäht. Meist ließ ich ein Spältchen für Einführung eines Stückchens Gaze offen, eine Maßregel, welche ich überhaupt empfehlen möchte, weil es mir bei Unterlassung derselben wiederholt passierte, daß sich Bluterguß im Gelenk einstellte.

Im sonstigen wird die Wunde durch Seitennähte verschlossen das Glied für einige Tage ruhig gelagert.

XVI.

Über die Dauererfolge der operativen Behandlung der Meniscusluxationen im Kniegelenk.

Von

Dr. A. Martina in Graz.

Der Gedanke, daß gewisse Krankheitsformen des Kniegelenks, besonders nach Traumen, auf eine gestörte Funktion der Menisken zurückzuführen sei, ist ziemlich alt. Schon Baß im Jahre 1731 teilte zwei Beobachtungen mit, bei denen er eine derartige Ätiologie vermutete, wenn auch seine Vorstellungen über die Natur des Leidens nur teilweise richtig waren. Bromfield (1773) gibt eine ziemlich gute Beschreibung der Einklemmungserscheinungen. Unabhängig von diesen Vorgängern machte Hey ähnliche Beobachtungen und bezeichnete diese Störungen in der Mechanik des Kniegelenks mit dem Namen „internal dérangement". Nach diesen Anfängen häuften sich die Mitteilungen über gleichartige Fälle in dem Maße, daß man bald alle möglichen krankhaften Zustände des Kniegelenks mit längerer Dauer auf eine fehlerhafte Funktion der Menisken zu beziehen geneigt war, bis eine Reihe von Forschern teils auf Grund von Experimenten, teils infolge der Symptomengleichheit mit anderen Erkrankungen des Kniegelenks (Gelenkmaus, Arthritis deformans usw.) die früher angenommene Ätiologie bezweifelten oder in Abrede stellten. Von anderer Seite dagegen hielt man an der Vorstellung fest, daß gewisse Störungen in der Beweglichkeit des Kniegelenks auf Veränderungen an den Semilunarknorpeln zurückzuführen seien, allerdings mit der Einschränkung, daß das Leiden durchaus nicht so häufig sei, wie man früher anzunehmen gewohnt war. Immerhin waren es Wahrscheinlichkeitsdiagnosen, denen die Beglaubigung durch den Augenschein fehlte, bis die aseptische Ära in der Chirurgie auch hier Wandel schuf und eine Reihe ergänzender Tatsachen zutage förderte, so

daß die Aufstellung eines eigenen Krankheitsbildes auf keinen Widerspruch mehr stieß. Wenn auch die Zahl der Beobachtungen über sichere Meniscusluxationen durch die Änderung der Therapie anstieg, so hielt sie sich doch innerhalb bescheidener Grenzen, bis in der letzten Zeit die Literatur, besonders die englische, infolge der Verbreitung des Sportes, vor allem des Fußballspieles, beträchtlich zunahm, so daß einzelne Chirurgen, wie Bennet, über die stattliche Anzahl von 27 operativ behandelter Fälle verfügen. Noch viel größer wäre die Zahl, wollte man die diagnostizierten, aber ohne operativer Kontrolle gebliebenen Fälle hinzurechnen. Trotzdem ein schon so reichliches Beobachtungsmaterial vorliegt und in jüngster Zeit Bergmann in dieser Zeitschrift das gleiche Thema bearbeitet hat — die folgende Mitteilung war damals fast fertiggestellt — möchte ich doch über zwei Fälle von Meniscusluxationen berichten, die wegen der langen Beobachtungszeit ($2^1/_2$ Jahre) geeignet erscheinen, einen Beitrag zu dem noch nicht genügend beachteten Kapitel der Dauererfolge bei operativer Behandlung dieses Leidens zu liefern. Außerdem ist der zweite Fall auch deshalb von Interesse, weil auf dem Röntgenbilde deutlich der verlagerte Meniscusteil zu erkennen war, was damals (1904) noch nicht allgemein für möglich gehalten wurde.

1. A. St., 26 Jahre alt, Fleischhauer, stürzte beim Hochspringen im Juni 1902 während seiner militärischen Dienstzeit derart, daß er mit gestrecktem rechten Beine zuerst den Boden berührte und seitwärts fiel. Pat. verspürte ein lautes Knacken im Kniegelenk und so heftige Schmerzen, daß er sich nur mühselig erheben konnte und sich zu Bette begeben mußte. Bald nach dem Unfall schwoll das Knie bedeutend an, die Beweglichkeit war sehr eingeschränkt und sehr schmerzhaft. Da sich die Beschwerden am nächsten Tage nicht besserten, erfolgte die Abgabe ins Militärspital. Man verwendete durch 8 Tage kalte Umschläge, indeß ohne sichtlichen Erfolg. Ebensowenig änderte eine langdauernde Massage etwas an dem Zustand. Der Erfolg der Behandlung war nach 3 Monaten noch so gering, daß zwar das Knie fast normale Formen zeigte, die Beweglichkeit jedoch nur unbedeutend gebessert war. Als dienstuntauglich wurde Patient vom Militär entlassen. Auch in der folgenden Zeit trat keine wesentliche Änderung in dem Zustande ein. Die Beschwerden bestanden, abgesehen davon, daß das Kniegelenk nur eine beschränkte Beugung gestattete, hauptsächlich darin, daß der Patient beim Gehen auch auf ebenem Boden plötzlich ohne jede sichtliche Veranlassung einen Schmerz empfand; gleichzeitig erfuhr die Bewegung im Knie eine Art Hemmung, so daß Patient stehen bleiben mußte; erst nach einiger Zeit konnte er das Knie wieder stärker biegen und weiterschreiten. Alle Bewegungen, die eine Rotation im Kniegelenk auslösen, bereiteten dem Patienten Schmerzen und wurden ängstlich gemieden. Eine stärkere Beanspruchung des Beines, besonders im Sinne

der Fixation, beim Abwärtsgehen im hügeligen Terrain, war ausgeschlossen. Die Treppen wurden nur langsam, womöglich unter Benutzung des Geländers, begangen. Das Knie war immer etwas geschwollen; bei unzweckmäßigen Bewegungen nahm die Schwellung derart zu, daß die Beugung fast aufgehoben war. Einige Tage Bettruhe brachten die akuten Erscheinungen wieder zum Schwinden. Durch mehr als zwei Jahre schleppte Patient sein schwer geschädigtes Bein herum in der Hoffnung, daß sich sein Zustand bessern werde. Als trotz verschiedener Mittel eine Änderung des Leidens nicht eintrat, die Funktionsstörung im Knie die Ausübung des Berufes nicht gestattete, entschloß sich Patient zur Operation.

Status praesens: Mittelgroßer, blasser, sonst gesunder Mann. Rechtes Knie etwas geschwollen mit deutlich nachweisbarem Erguß. Streckung fast normal, Beugung bis 90^0 möglich, darüber hinaus wegen Spannung in der Gelenkkapsel und wegen Schmerzen nicht ausführbar. Rotationsbewegungen sind schmerzhaft, ebenso die Versuche, den Unterschenkel gegen den Oberschenkel in Adduktionsstellung zu bringen. Der Gang ist etwas hinkend, bei beschleunigtem Tempo hüpfend. Die Unterschenkelmuskulatur ist am kranken Bein um 1 cm, die des Oberschenkels um 2 cm schwächer.

Die Diagnose blieb unentschieden zwischen einer Luxation des äußeren Meniscus und einer Gelenkmaus; auch die Möglichkeit einer chronischen Entzündung (Arthritis deformans, Tuberkulose) konnte nicht ganz ausgeschlossen werden.

Das Röntgenbild (Doz. Dr. Wittek) zeigte in einer Entfernung von $^1/_2$—2 cm hinter den Condylen des Femurs zwei erbsengroße Knochenstückchen.

Operation (Prof. Payr) am 6. VII. 1904.

In Narkose eröffnete ein leicht bogenförmiger Schnitt hart lateral von der Patella unter den peinlichsten aseptischen Kautelen das Gelenk, aus dem sich ein Eßlöffel einer klaren Flüssigkeit entleerte. Durch Abziehen der Patella mit einem scharfen Haken nach innen und anschließende Beugung, wobei die in die Kniekehle eingeschobene Faust die beiden Gelenkkörper auseinanderdrängte, wurde das Kniegelenk breit und übersichtlich zugänglich. Auffallend waren die starken Veränderungen an der Synovialis, die in ein Granulationsgewebe, ähnlich wie bei Fungus, verwandelt erschien; die Synovialzotten waren übertrieben entwickelt, hahnenkammförmig und vermehrt, die Gelenkknorpel stellenweise fettig degeneriert. An dem der Fossa intercondyloidea zugekehrten Rande des Condylus fem. int. fanden sich zwei erbsengroße Defekte, die zugehörigen Knorpelknochenstückchen, an langen, dünnen, bindegewebigen Stielen hängend, überragten nach rückwärts die Condylenflächen des Femurs. Der äußere Meniscus war an seiner vorderen Insertion losgetrennt und mit seinem freien Ende in die Fossa intercondyloidea verlagert. Soweit der Semilunarknorpel verändert war und sich beweglich zeigte, wurde er entfernt. Die Wucherungen an der Gelenkkapsel wurden zum größten Teile abgetragen, die freien Gelenkkörper entfernt. Die Gelenkkapsel wurde nach vorausgegangener genauester Blutstillung ohne Drainage durch Seidennähte möglichst exakt geschlossen. Gipsverband. Nach 10 Tagen Entfernung der Nähte. Heilung p. pr. Neuer Gipsverband durch 14 Tage, darauf leichter Blaubinden-

Holzschinenverband durch 3 Wochen mit beweglichem Knie. Fleißige aktive und passive Bewegungen. Bei der Entlassung ist die Beweglichkeit des Knies noch ziemlich eingeschränkt, Beugung über 80° nicht möglich. Keine nennenswerten Schmerzen. Patient wird nach Hause entlassen mit der Weisung, das Bein durch Bäder und Massage zu behandeln. Nach einigen Monaten wird das Knie vollkommen beweglich, so daß eine Stütze nicht mehr nötig ist. Eine Zeitlang mied Patient unebenes Terrain und beobachtete große Vorsicht beim Abwärtsschreiten der Treppen.

Eine im Juni 1906 eingezogene Erkundigung wurde vom Patienten dahin beantwortet, daß er mit dem Erfolg der Operation sehr zufrieden ist und seinem Beruf ungestört nachgehen kann.

„Ich gehe ganz gerade; man kennt nicht, daß ich operiert wurde; auch habe ich keine Schmerzen. Ich kann auch ins Gebirge gehen; beim Bergabgehen muß ich aufpassen, was man so immer tut, auch wenn man nicht operiert zu werden brauchte."

Am 4. November stellte sich Pat. auf Wunsch persönlich vor, wobei ich folgenden Befund erheben konnte:

Die Unterschenkelmuskulatur ist beiderseits gleich, die des Oberschenkels am kranken Bein um $1^1/_2$ cm schwächer. Die Operationsnarbe ist vollkommen schmerzfrei. Der Gelenkspalt klafft an der Außenseite etwas stärker. Am gesunden Bein kann Pat. auf der Ferse aufsitzen, während am kranken eine Entfernung von 10 cm zu bemerken ist. Das Bein ist vollkommen und ohne Schmerzen beweglich, seitliche Beweglichkeit besteht nicht. Das operierte Bein ist auch für lange Märsche leistungsfähig. Nur beim Bergabwärtsgehen beobachtet Pat. noch immer große Vorsicht, wie er überhaupt sein Bein nach Möglichkeit zu schonen bestrebt ist. Er gibt an, daß er das derzeit bestehende Resultat am operierten Bein nicht hätte erreichen können, wenn er bald nach der Operation das Bein hätte in dem Maße, als es sein Beruf verlangt, in Anspruch nehmen müssen. Er ist ferner der Meinung, daß er seine Beschäftigung in untergeordneter Stellung, die ihm gar keine Schonung seines Beines erlauben würde, nicht ohne Nachteil ausüben könnte.

2. Graf K., Jurist, 26 J. alt, übte am 15. VI. 1903 an einem Barren: er versuchte einen Abgang mit gespreizten Beinen über beide Holme, wobei er infolge Zurückweichens des Turngerätes mit dem linken Beine hängen blieb, während das rechte Bein, mit dem ganzen Körpergewicht belastet, in gestrecktem Zustande den Erdboden erreichte, daselbst in eine enge Vertiefung geriet, darin festgehalten wurde, während der Oberkörper nach außen ablenkte. Der Sturz war mit einem deutlichen Knacken verbunden und es erfolgte kurz darauf eine starke Anschwellung des Kniegelenks. Das Schmerzgefühl war andauernd und intensiv. Patient suchte die Verletzung durch einen Spaziergang günstig zu beeinflussen; dabei merkte er, daß Rotationsbewegungen besonders schmerzhaft seien. Auf Ruhe gingen die Beschwerden bald vorüber, so daß sich Patient 1 Monat später bereits aktiv an einem Turnfest beteiligen konnte. Darauf machte Patient Bergtouren, wobei nur einmal eine Verschlimmerung des Knies infolge Einbruchs in eine enge Eisspalte eintrat. Im Oktober 1903 trat wieder am Barren ein Unfall ein, indem trotz normal erfolgten Abganges

im Anschluß an eine Drehbewegung Schmerzen und ein größerer Erguß auftraten. Die Schwellung verschwand auf entsprechende Behandlung nach 14 Tagen; doch stellten sich seit dieser Zeit Einklemmungserscheinungen ein. Auch bemerkte Patient, daß gelegentlich beim Übergang aus der Beugung in die Streckung ein kleiner Körper in der Gegend der inneren Gelenkspalte erschien. Durch fast ein Jahr wurde die konservative Behandlung, die in fixierenden Verbänden bestand, versucht, indes ohne Erfolg.

Status praesens: Mittelgroß, sehr kräftig gebaut und mit sehr gut entwickelter Muskulatur. Das rechte Knie zeigte normale Formen, kein nachweisbarer Erguß. Die Gegend der inneren Gelenkspalte war auf Druck empfindlich, die Spalte selbst anscheinend verbreitert. Die Bewegungen im Knie waren nahezu normal, der Gang unbeeinflußt und schmerzfrei bis auf die zeitweise auftretenden Einklemmungserscheinungen. Forcierte Abduktionsbewegungen des Unterschenkels bereiteten Schmerzen an der medialen Seite des Gelenkes. Die Muskulatur des Unterschenkels war beiderseits gleich stark entwickelt, die des Oberschenkels am kranken Bein um 1 cm geringer. Trotz wiederholter Versuche gelang es dem Patienten nicht, den selbst beobachteten Körper an der medialen Gelenkspalte zu demonstrieren.

Die Diagnose wurde entsprechend den sehr verläßlichen Angaben mit großer Wahrscheinlichkeit auf eine Luxation des inneren Meniscus gestellt, was durch das Röntgenbild (Doz. Dr. Wittek) bestätigt wurde. Auf demselben sah man deutlich einen bandförmigen Schatten, der zwischen Tibia und Femur vortrat und sich ein Stück nach aufwärts gegen den Raum zwischen der Patella und ihrer Gelenkfläche am Femur verfolgen ließ.

Operation (Prof. Payr) am 24. VII. 1904.

Die Eröffnung des Kniegelenks erfolgte, wie im ersten Fall, nur medial. Im Gelenk war nur eine ganz geringe Menge klarer Flüssigkeit. Die Synovialis erwies sich als nicht wesentlich geändert. Der innere Meniscus war an seiner vorderen Insertion abgerissen und nach vorne zwischen der hinteren Patellarfläche und der zugehörigen am Femur hinaufgeschlagen. Soweit er beweglich war, wurde er abgetragen. Die Naht der Gelenkkapsel wurde mit fortlaufendem Silberdraht ohne jede Drainage gemacht, das Bein durch einen Gipsverband fixiert, der nach 10 Tagen bei primär verheilter Wunde durch einen leichten Stärke-Holzschienenverband ersetzt wurde. Nach 3 Wochen wurde mit aktiven und passiven Bewegungen begonnen. Nach einigen Monaten war das Knie vollkommen beweglich und gebrauchsfähig. Aus dem weiteren Verlauf sei erwähnt, daß noch zweimal bedeutende Ergüsse im Kniegelenk aufgetreten sind und zwar im Anschluß an Bewegungen, die mit übertriebenen Rotationen kombiniert waren.

Der im Juni 1906 eingeholte Bericht lautet folgendermaßen:

Das Knie ist vollkommen beweglich. Schmerzen treten auf bei Witterungswechsel und nach gewissen gymnastischen Übungen, z. B. andauerndem tiefen Kniebeugen. Einklemmungserscheinungen stellten sich nie wieder ein. Vollkommene Gebrauchsfähigkeit wurde noch nicht erlangt. Besonders solche Bewegungen, die eine momentane starke Belastung des operierten Beines erfordern, z. B. der Sprung beim Skilaufen oder Schlitt-

schuhlaufen werden wegen unliebsamen Erfahrungen gemieden. Dagegen erwiesen sich systematische Übungen zur Kräftigung der Oberschenkelmuskulatur, besonders Bergsteigen, als sehr vorteilhaft zur Festigung des Gelenks.

Die letzte Erkundigung (Ende Oktober 1906) lautet folgendermaßen: „Ausübung solcher Sporte, welche die Mitwirkung des Kniegelenks stark in Anspruch nehmen, besonders solcher, die eine momentane unüberlegte Drehung oder Lageveränderung des ganzen Körpers und speziell des Knies erfordern, wie Skilaufen und gewisse Abgänge von den Turngeräten, kann ich noch nicht unternehmen. Gefahr der Rotationsbewegung besteht noch.

Die seitliche Fixation des Gelenks ist normal. Nichtgebrauch des Beines bei längerer sitzender Beschäftigung hat eine schwächende Wirkung und bringt das Gefühl der Unsicherheit hervor; Gebrauch des Knies dagegen hat auch bei anstrengenden Märschen einen stärkenden Einfluß. Mein diesbezüglicher Probemarsch betrug 16 Stunden und war von sehr günstigem Einfluß. Gewichtsbelastung hat auf die Fixation des Gelenks keinen Einfluß.

Seitliche Beweglichkeit ist nicht zu bemerken. Zum Weitsprung ist das operierte Bein verwendbar, zum Abgang von den Turngeräten nur bei gewissen Übungen. Das operierte Bein hat einen um $^1/_2$ cm geringeren Oberschenkelumfang. Die Beugungsfähigkeit ist vollkommen."

Auf den Mechanismus der Meniscusluxationen will ich nicht weiter eingehen, da diese Frage wiederholt zum Gegenstand klinischer Betrachtung und experimenteller Untersuchung gewählt wurde, ohne daß diese Bemühungen in jeder Hinsicht übereinstimmende und ausreichende Aufschlüsse gebracht hätten. Kürzlich hat Schultze die Studien über dieses Thema an Leichenmaterial wieder aufgenommen und unter genauer Berücksichtigung der anatomischen Verhältnisse die Art und die Möglichkeiten der Verlagerungen des Zwischenknorpels unter Anführung neuer Gesichtspunkte in erschöpfender Weise dargestellt, ohne indes die eigentliche Absicht, die Lagerveränderungen der Bandscheibe auch im Experimente hervorzurufen, erreichen zu können; zu einem erfolgreichen Gelingen gehören offenbar eine Reihe von Faktoren, die im Versuch nur teilweise oder ganz ungenügend nachzuahmen sind. Außer der Muskelaktion und dem Körpergewicht kommt den unwillkürlichen Gegenbewegungen, die eine rasche und gewaltsame Hemmung der eingeleiteten Bewegung herbeiführen und eine Umkehr derselben (meist im Sinne der Streckung) erzwingen, in der Ätiologie der Meniscusluxationen eine nicht zu unterschätzende Bedeutung zu, worauf zuerst Schultze hinweist. So wenig Leichenversuche die Frage in völlig befriedigender Weise lösen können, so unvollkommen sind die Vorstellungen, die durch eine Analyse

auch noch so genauer anamnestischer Angaben über die Art und die Reihenfolge der Bewegungen im Momente des Eintrittes der Meniscusverlagerung gewonnen werden können. In beiden oben mitgeteilten Beobachtungen erklärten die Patienten mit Bestimmtheit, den Boden mit dem gestreckten, durch das ganze Körpergewicht belasteten Bein erreicht zu haben. Nach der Art der Beschäftigung, die zu dem Unfall Anlaß gab, zu urteilen, ist es am wahrscheinlichsten, daß das Bein aus extremer Beugung in extreme Streckung vorschnellte, wobei der zwischen den Gelenkkörpern festgeklemmte vordere Meniscusanteil zerquetscht wurde.

Die richtige Diagnose war im ersten Fall kaum möglich, weil zwei Krankheitsbilder (Meniscusluxation und Gelenkmaus) miteinander kombiniert waren, die eine Reihe von Symptomen gemeinsam haben. Das Röntgenbild, das deutlich zwei fast erbsengroße Körperchen zeigte, die in $^1/_2$ resp. 2 cm Entfernung hinter den Femurcondylen lagen und sich von Sesamknochen, wie sie in der Höhe des Ansatzes des äußeren Gastrocnemiuskopfes häufig, des inneren selten vorkommen, durch ihre tiefere Lage und noch dadurch unterschieden, daß sie, wie es sich bei der Operation herausstellte, durch einen langen bindegewebigen Stiel mit ihren Abbruchstellen an der der Fossa intercondyloidea zugekehrten Fläche des Condylus int. fem. zusammenhingen und genau auf die Defekte paßten, entschied für die Annahme von Gelenkmäusen. Die Meniscusluxation blieb verborgen, schon deshalb, weil der vorhandene ziemlich bedeutende Erguß störend wirkte, worauf auch Hoffa aufmerksam machte. Allein selbst wenn man die Flüssigkeit durch Punktion entfernt und nach dem später erfolgten Vorschlag von Werndorff und Robinsohn ins Gelenk Sauerstoff eingeblasen hätte, so wäre es doch zweifelhaft, ob das Resultat bei der für eine röntgenographischen Darstellung nicht sehr geeigneten Verlagerung des vorderen Meniscusanteiles in die Fossa intercondyloidea ein besseres gewesen wäre. Im zweiten Fall wurde die Diagnose schon durch die anamnestischen Angaben sehr wahrscheinlich, zur Sicherheit wurde sie durch das Röntgenogramm. Auf demselben trat an der medialen Seite deutlich ein Schatten zwischen Femur und Tibia hervor, der sich ein Stück aufwärts in dem Raum zwischen Femur und Patella verfolgen ließ und nur dem verlagerten Meniscus angehören konnte, wie es auch die Operation bestätigte. Leider sind die Röntgenbilder durch die Länge der Zeit derart abgeblaßt, daß ich auf eine Reproduktion derselben verzichten muß. Ähnliche Befunde teilte Hoffa nach Sauerstoffinsufflation mit. Es ist somit

das Röntgenverfahren als wichtiges Hilfsmittel in der schwierigen, manchmal kaum zu stellenden Differentialdiagnose zwischen Meniscusluxation und Gelenkmäusen, eventuell auch Arthritis deformans anzusehen. Der zweite Fall, bei dem wohl nur infolge der besonders günstigen Lage des verschobenen Meniscus die röntgenographische Darstellung gelang, dürfte, soviel ich Einblick in die diesbezügliche Literatur gewinnen konnte, zu den ersten gehören, bei denen die Erkennung des Krankheitsbildes auf dem Röntgenbilde möglich war, was damals 1904 nicht allgemein zugegeben wurde.

So schreibt Hoffa im Jahre 1904: „Die Differentialdiagnose ist durch das Röntgenbild leicht zu stellen, welches die Gelenkmaus erkennen läßt, während beim Dérangement interne (Meniscusluxation) das Gelenk normal erscheint." Auch Schlatter bemerkt, daß die Röntgenaufnahmen bei den Meniscusluxationen versagen. Ein Jahr später berichtet Hoffa, daß man mit Hilfe von Sauerstoffeinblasungen die Lage des abgerissenen Meniscus zu erkennen vermag. Unzweifelhaft wird dieser Nachweis unter Anwendung dieser Methode ungleich leichter und häufiger möglich sein, aber naturgemäß auch nur auf bestimmte Fälle beschränkt sein. Sicherlich wird das Röntgenverfahren bei zweifelhafter Diagnose von Nutzen sein können.

In beiden Fällen wurde die konservative Behandlung (fixierende Verbände) von anderer Seite lange Zeit resultatlos versucht; allerdings war auch das Leiden nicht richtig erkannt worden. Jedoch dürfte auch bei zweckentsprechender Therapie, die in einer Reposition des verlagerten Meniscus und folgender Fixation des Gelenks besteht, häufig der Erfolg ausbleiben. Bennett will zwar von 200 Fällen 112 durch konservative Maßnahmen geheilt haben, davon konnten 83 der Stützapparate ganz entbehren, doch fehlt der Beweis, daß die Diagnose immer zutraf, desgleichen, daß die Erfolge dauernd gewesen sind. Zieht man die vielen Variationen in der Lageveränderung und der Beschädigung der Menisken, über die wir uns für gewöhnlich gar keine richtige Orientierung verschaffen können, in Erwägung, so kann die Behandlung wohl nur selten als zielbewußt gelten. Dies kommt auch häufig in den ganz entgegengesetzten Repositionsvorschlägen zum Ausdruck. Gelegentlich führen sie alle zum Ziele, wenigstens momentan, häufig versagen sie insgesamt. Würde die Verlagerung der Semilunarknorpel in gesetzmäßiger und sicher bestimmbarer Weise erfolgen, wie bei den Luxationen an den Gelenken, so wäre damit den Repositionsvorschlägen eine entsprechende Grundlage gegeben. Doch darf man

nicht zu weit gehen und der konservativen Behandlung jeden Erfolg strittig machen wollen. Es lassen sich gewiß Besserungen erzielen, manchmal so weit, daß bei der gewöhnlichen Inanspruchnahme des Beines orthopädische Behelfe entbehrlich werden; es hängt dies von der nicht im voraus zu bestimmenden Art der Beschädigung am Meniscus ab. Naturgemäß werden jedoch Rückfälle häufig sein, weil für die Anheilung keine besonders günstigen Voraussetzungen bestehen. Möglicherweise kann sich die konservative Behandlung zweckmäßiger gestalten, wenn sie unter ständiger Kontrolle des Röntgenapparates steht. Doch wird auch dann die Operation häufig nicht zu umgehen sein. In technischer Hinsicht möchte ich nur den einen Punkt berühren, daß die Eröffnung des Gelenks unter möglichster Schonung des Bandapparates geschehen soll. Dieser Forderung wird gewiß durch einen Längsabschnitt knapp neben der Patella mehr Rechnung getragen, als durch einen Querschnitt. Der letzterem nachgerühmte Vorteil der größeren Übersichtlichkeit ist auch bei ersterem zu erhalten, wenn man mit einem scharfen Haken die Kniescheibe bei gestrecktem Bein zur Seite zieht, hierauf eine Beugung anschließt und durch Unterschieben der Hand in die Kniekehle die beiden Gelenkkörper voneinander drängt. Eine genaue Orientierung über die Veränderungen im Gelenk ist unbedingt anzustreben, weil daneben noch Gelenkmäuse vorhanden sein können (Giordano, Schlatter, erster Fall), durch deren Übersehen der Erfolg der Operation beeinträchtigt oder vereitelt wird. Wenn auch zugegeben werden soll, daß die Seitenbänder gewöhnlich beim Querschnitt geschont wurden, nicht immer war dies übrigens der Fall (v. Mikulicz) oder es wurde das Lig. pat. proprium durchtrennt (Barker), so werden doch Verstärkungsfasern, die von den Muskelbäuchen des Quadriceps kommen und in die Gelenkkapsel ausstrahlen, verletzt, und es wird eine zum Muskelzug quergestellte Narbe gesetzt. Deshalb soll auch im Interesse der Schonung des Bandapparates die Ausdehnung des Längsschnittes in die Muskelsubstanz, die besonders an der medialen Seite tiefer herunterreicht, möglichst vermieden werden oder auf stumpfem Wege erfolgen; denn von der Funktion des Bandapparates ist zum Teil der Grad der Gebrauchsfähigkeit des Beines abhängig. Gerade über die erreichbare Leistung operativ behandelter Kniegelenke nach Meniscusluxationen sind wir noch nicht genügend unterrichtet, und es liegt in der Absicht dieser Mitteilung, auf diese Frage besonders hinzuweisen. Die meisten Beobachtungen werden kurze Zeit nach dem operativen

Eingriff mitgeteilt, wenige dagegen nach längerem Zeitraum; die Resultate waren durchwegs gute, auch glänzende, so daß es gewagt schien, diesen Erfolgen minder befriedigende gegenüber zu stellen.

Erst Nissen setzte diesem Optimismus eine Schranke durch Mitteilung eines Falles, bei dem in zwei Sitzungen der ganze Meniscus entfernt wurde, worauf Arthritis deformans folgte und das Resultat ein derart ungünstiges war, daß Nissen die Berechtigung der operativen Behandlung von Meniscusluxationen in Frage stellte. Ihm folgte Schlatter, der fünf Fälle mitteilte; davon blieben zwei beschwerdefrei, während sich bei den übrigen entweder gleich oder später Störungen bemerkbar machten, welche die Gebrauchsfähigkeit des Beines in verschiedenem Grade beeinträchtigten. Von den geheilten Fällen betrifft der eine eine Frau, die ihr Kniegelenk vielleicht nicht derart in Anspruch nimmt, als daß sich Störungen in der Mechanik äußern müßten, falls überhaupt solche vorhanden sind, der andere einen Arbeiter, der sich in Ausübung seines schweren Berufes (Gießer) die Verlagerung des Meniscus zuzog und wiederholt an den Folgen derselben litt. Seit der Operation ist er beschwerdefrei und geht anscheinend seiner früheren Beschäftigung wie in gesunden Tagen nach; somit ist das Resultat als vollkommenes zu bezeichnen. Wenn man will, findet man einen ganz kleinen Defekt, „tiefe Kniebeuge führt er mit dem linken Bein (dem beschädigten) nahezu wie rechts aus." Aber es ist fraglich, ob man berechtigt ist, diesen kleinen Ausfall auf die Entfernung des vorderen Meniscusanteiles zu beziehen, oder ob man ihm nicht eher dem Einfluß einer Komplikation (kleinem, freiem Knochenstück) zuschreiben soll. Die Befunde von Schlatter sind sehr wertvoll, weil sie nach langer Beobachtungsdauer (2—5 Jahren) erhoben wurden. Sehr lehrreich sind auch die Mitteilungen von Vollbrecht, daß keiner von den drei operierten Soldaten die volle Dienstfähigkeit wiedererlangte; von den sieben aus der Klinik und der Privatpraxis von v. Mikulicz stammenden Fällen zeigte nur einer keine Beschwerden und konnte seinen schweren Dienst als Töpfer wie in gesunden Tagen verrichten, ein anderer (Fähnrich) wurde, da er den Dienst bei der Infanterie nicht vollkommen versehen konnte, zur Kavallerie versetzt; bei den fünf anderen fehlen nähere Angaben über die Beobachtungszeit oder sie war zu kurz (Fall 4, 2 Monate). Von den drei Patienten, über die Bergmann berichtet, fand nur der eine bedingungsweise Heilung; er hat keine Beschwerden, doch ist die Muskulatur des Oberschenkels am kranken Bein noch um 1 cm an Umfang gegen das gesunde zurück. Dieser an sich schöne

Erfolg erfährt jedoch eine Einschränkung, wenn man bedenkt, daß der Patient infolge seiner Beschäftigung — er ist Schreibergehilfe — nicht in die Lage kommt, sein Bein in bedeutenderem Maße anzustrengen. Dagegen haben die beiden anderen Kranken schwere Arbeit zu leisten, der sie jedoch nicht ganz nachkommen können. Der eine vermochte seine Beschäftigung erst drei Monate nach der Operation aufzunehmen; bei größeren Anstrengungen treten Schmerzen und Schwellung im Gelenk auf, die Oberschenkelmuskulatur ist merkbar schwächer (0,5 cm); der andere konnte erst nach einem Jahre den Versuch unternehmen, seiner Beschäftigung nachzugehen, aber schon nach 10 Tagen machten, sich Störungen (Einklemmungen) geltend, die zur vorübergehenden Einstellung der Arbeit zwangen; das Gelenk ist seitlich beweglich, schwer geschädigt, die Oberschenkelmuskulatur um 1 cm geringer. Beide Arbeiter beziehen eine Rente. Gegenüber diesen nicht sehr erfreulichen Erfolgen stehen die Mitteilungen über vollkommene Heilungen in einem seltsamen Kontrast. Es wäre ungerecht, letztere auf eine bessere operative Technik oder günstigere Verhältnisse zurückzuführen, vielmehr hängt dies von dem Grade der Inanspruchnahme des Beines ab. Es ist klar, daß bei Menschen, die eine sitzende Beschäftigung haben oder sich überhaupt schonen können, so besonders Frauen, anscheinend völlige Heilung eintritt, da sie bei dem mäßigen Gebrauch ihres Beines gar keine Beschwerden haben. Die gewöhnlich bestehende geringe Atrophie der Oberschenkelmuskulatur tut der bescheiden beanspruchten Leistung keinen Abbruch. Doch würde dieses Gleichgewicht eine Störung erfahren, wenn das operierte Bein lange Zeit in außergewöhnlichem Maße angestrengt würde. Defekte würden wohl kaum ausbleiben. Fast regelmäßig stellen sie sich bei Menschen ein, die entweder infolge ihres Berufes (Arbeiter, Soldaten) oder aus freiem Antrieb (Sportsleute) schwere Anforderungen an die Leistungsfähigkeit ihrer Beine stellen. Im allgemeinen werden somit die Resultate der operativen Behandlung der Hauptsache nach von der beanspruchten Leistung der Beine abhängig sein, was für die Prognose wichtig ist. Vollbrecht weist darauf hin, daß militärische Diensttauglichkeit abgehen, dagegen bürgerliche Erwerbsfähigkeit bestehen kann. Es ist begreiflich, daß die Resektion oder Entfernung des kranken Meniscus für die feinere Mechanik des Gelenks nicht gleichgültig sein kann, sondern sich in gewissen, kaum vollständig ausgleichbaren Störungen äußert. Trotzdem bleibt die Operation gerechtfertigt und ist häufig indiziert, weil sie das Maß der Beschwerden bedeutend einschränkt, eine Reihe

von Veränderungen an den Bestandteilen des Gelenks zur Rückbildung bringt und dem Kranken ein für mäßige Beanspruchung gebrauchsfähiges Bein wiedergibt; sie leistet entschieden mehr wie die konservative Behandlung. Bei Menschen, die sich dem Militärdienste gerne entziehen möchten oder die eine Rente zu erwarten haben, wäre man vielleicht geneigt, einen Teil ihrer Klagen auf ein derartiges Motiv zurückzuführen, gewiß mit Unrecht; denn fast stets lassen sich Erscheinungen (Atrophie der Oberschenkelmuskulatur, zeitweise Anschwellung des Knies, Unfähigkeit der spitzwinkeligen Beugung, seitliche Beweglichkeit usw.) nachweisen, die sich einer persönlichen Beeinflussung entziehen und leicht erkennbar sind. Deshalb sind auch die beiden mitgeteilten Fälle von einigem Interesse, da sie von dem Verdachte einer Übertreibung ihrer Beschwerden sicher frei sind; vielmehr boten die Beschädigten mit großem Fleiß und großer Ausdauer alles auf, um die normale Leistungsfähigkeit ihres Kniegelenks wieder zu erlangen. Trotz intensiver zweckmäßiger Behandlung konnten sie nur allmählich steigernde Ansprüche an ihr operiertes Bein stellen; besonders mußten sie sich vor plötzlichen und gewaltsamen Rotationsbewegungen, die durch die mangelhafte Fixation des Gelenks infolge Ausfalls des Meniscus oder Teile desselben nicht nur in der Beugestellung im übertriebenen Maße, sondern auch in der Streckstellung möglich sind, in acht nehmen; auch jetzt noch ist bei beiden Kranken die Besorgnis davor noch nicht ganz geschwunden. Diese Bewegungen führten bei dem zweiten Patienten, der an sein Bein durch Ausübung verschiedenen Sportes große Anforderungen stellte, zweimal zu Verschlimmerungen (Gelenkerguß), die auf entsprechende Schonung verschwanden. Beide Kranke brachten es durch fortgesetzte Übungen so weit, daß sie auch bei stärkerer Inanspruchnahme des geschädigten Beines keine störenden Ausfallserscheinungen verspüren. Der eine kann nach seinen eigenen Berichten seinem schweren Berufe als Fleischhauer, der ihn zu großen Tagemärschen zwingt und weit ins Gebirge führt, ohne Beschwerden nachkommen, was umso bemerkenswerter ist, als die schweren, einem Fungus nicht unähnlichen Veränderungen an der Synovialis anfangs nicht die Hoffnung auf einen derartigen Erfolg gestatteten, der andere vermochte die verschiedenen Arten des Sportes langsam wieder aufzunehmen und kann die meisten von ihnen wie in gesunden Tagen betreiben. Gletschertouren und schwierige Klettereien, die eine große Sicherheit der Gelenke verlangen, konnte er ohne den geringsten Nachteil unternehmen, desgleichen weite anstrengende Fußtouren, von denen

Pat. sogar behauptet, daß sie einen stärkenden Einfluß ausübten. Trotzdem beide dank ihrer Energie und Ausdauer durch mehr als zwei Jahre schließlich eine weitgehende Gebrauchsfähigkeit des operierten Beines erlangen konnten, so machen sich doch bei außerordentlicher Beanspruchung des Gelenks gewisse Störungen in der Funktion bemerkbar. Im ersten Falle tritt dies weniger zutage. Pat. beobachtet nur beim Bergabwärtsgehen eine gewisse Vorsicht, mehr instinktiv, da er eigentlich keinen Grund anzugeben vermag. Auch ist er der Ansicht, daß sein Bein, das beim langen Gehen auch etwas leichter ermüdet, zeitweise der Schonung bedarf. Objektiv läßt sich eine Schwächung der Oberschenkelmuskulatur um $1^1/_2$ cm und eine geringere Beugungsfähigkeit feststellen. Stärker treten die Ausfallserscheinungen im zweiten Fall auf, wo das Kniegelenk zu besonderen sportlichen Leistungen verwendet wird. Alle Bewegungen, die eine momentane wuchtige Übertragung der ganzen Körperlast auf das operierte Bein mit sich bringen, so das Skilaufen und gewisse Abgänge von den Turngeräten, werden wegen schlimmer Erfahrung noch gemieden, auch besteht noch immer die Scheu vor übertriebenen Rotationen; bei längerer sitzender Beschäftigung macht sich beim folgenden Gebrauche ein Gefühl der Unsicherheit geltend. Der Umfang des Oberschenkels des operierten Beines ist nur um $^1/_2$ cm geringer.

Ähnlich wie in diesen beiden Fällen dürfte sich wohl auch in der Mehrzahl der anderen bei eingehendster Untersuchung und langer Beobachtungsdauer eine derartige bald größere, bald geringere Minderleistung des operierten Kniegelenks nachweisen lassen, wenn auch dies nicht immer zutrifft, schon aus dem Grunde nicht, weil viele Menschen ihre Gelenke nicht in besonders starkem Maße in Anspruch nehmen. Auch machen sich die Ausfallserscheinungen nicht in gleicher Weise und bei denselben Bewegungen bemerkbar. Am deutlichsten treten die Erfolge der operativen Behandlung im Militärdienst zutage, wo die Fußtruppen ihre Kniegelenke besonders stark anstrengen. Diese häufig zu beobachtende, verschieden stark ausgesprochene Funktionsstörung läßt sich wohl überhaupt nicht ausgleichen, weil sie durch unbeeinflußbare, anatomische Verhältnisse bedingt ist. Schon geringe Verletzungen des Kniegelenks, z. B. Blutungen, veranlassen oft eine langdauernde Schädigung in der Mechanik des Gelenks, die, wenn sie meist auch spurlos verschwindet, oft auf einen geringfügigen Reiz hin durch Auftreten erneuter Beschwerden an die Vergangenheit erinnert. Noch deutlicher machen sich üble Folgen nach Zerrungen und Ein-

rissen am Bandapparat geltend. Die teilweise oder gänzliche Entfernung eines Meniscus jedoch stellt an sich einen schweren Eingriff in die Mechanik des Gelenks vor, der nur wegen der schweren, durch seine Lageveränderung verursachten und sonst nicht beeinflußbaren Veränderungen erlaubt ist. Die Länge der Seitenbänder steht, abgesehen von anderen Beziehungen zu der Entfernung zwischen den Gelenkkörpern der Tibia und des Femurs, die durch die eingeschobenen Menisken aufrecht erhalten wird, in einem gewissen Verhältnis und ist für das normale Gelenk derart bemessen, daß besonders beim Eintritt der Bewegung in die Streckstellung gewisse Anteile des Bandapparates entsprechend der schraubenförmigen Beschaffenheit der Femurcondylen in steigendem Maße angespannt werden, schließlich derart, daß sie bei erreichter Streckung die beiden Knochen aneinanderpressen. Diese Funktion des intakten Bandapparates erscheint bei der Meniscusluxation gestört, indem Rotationen nicht nur in der Beugestellung weit über ihre physiologischen Grenzen, sondern auch in der sonst Drehungen ausschließenden Streckstellung, in letzterer auch Abduktionen möglich sind; sie kann auch durch die Operation nicht wieder vollkommen hergestellt werden. Der Bandapparat ist schwer geschädigt, in seiner Elastizität durch die wiederholte übermäßige Ausdehnung infolge von Ergüssen, häufig auch in seiner histologischen Beschaffenheit durch entzündliche Vorgänge, die von der Gelenkkapsel übergreifen. Doch sind diese Veränderungen an dem Bandapparat nicht die einzige Ursache für die Minderleistung des Gelenks, denn sie sind im hohen Grade rückbildungsfähig, wie dies aus den Erfolgen nach Entfernung von Gelenkmäusen, bei denen die Bänder in ähnlicher Weise geschädigt sein können, zu entnehmen ist. Wichtiger ist der teilweise oder gänzliche Mangel des Meniscus, wodurch die Fixation des Gelenks noch schwerer leidet; denn zur Erlangung derselben genügt es bei anderen Verletzungen, die zur Dehnung der Bänder Veranlassung geben, die Rückkehr der Bänder zur Norm, bei teilweisem oder gänzlichem Mangel des Meniscus jedoch sollten sich diese am Orte der veränderten anatomischen Verhältnisse in entsprechender Weise verkürzen können, um die beiden Knochen, die sich im belasteten Zustande zwar berühren, aber nicht entsprechend fixiert sind, in derselben Weise auseinander zu pressen, als wenn der Meniscus vorhanden wäre. Somit verbleibt die mangelhafte Fixation, die schon zur Zeit der Meniscusluxation bestand, auch nach der Operation zum Teil. Die Festigkeit des Gelenks wird zwar durch die Rückbildung der Veränderungen am Bandapparat erhöht, sie

bleibt jedoch vermindert, soweit dies durch das Fehlen der Bandscheibe bedingt ist. Glücklicherweise stellt dieser Ausfall keine unveränderliche Größe dar, sondern läßt sich in verschiedenem Maße verringern, aber nicht völlig ausgleichen. Die Fixation des Gelenks hängt nicht allein vom Bandapparat, sondern auch von der Muskulatur ab (von anderen Faktoren wollen wir absehen). Von der Leistungsfähigkeit der letzteren wird es bestimmt, wieweit die durch den teilweisen oder gänzlichen Mangel des Meniscus verursachte Störung in der Fixation des Gelenks, soweit sie vom Bandapparat unbeeinflußt bleibt, verringert werden kann. Nun erweisen sich aber die Muskeln des Oberschenkels, besonders der Streckergruppe, wohl ausnahmslos in ihrem Volumen reduziert. Meist wird dies auf eine Inaktivitätsatrophie zu beziehen sein, da sowohl bei der konservativen, als auch operativen Behandlung das Gelenk gewöhnlich für längere Zeit in steifen Verbänden fixiert wird. Doch ist diese Erklärung gewiß nicht für alle Fälle ausreichend. Viele derartige Beschädigungen im Kniegelenk machen nach Ablauf der akut entzündlichen Erscheinungen eine Zeit wenigstens so wenig Beschwerden, daß das Bein gebrauchsfähig ist. Dabei erholt sich die Muskulatur des Unterschenkels, dagegen bleibt die des Oberschenkels merkbar gegen die der anderen Seite zurück. Ebenso kann man auch nach frischen Verletzungen, die unbehandelt blieben, eine bald einsetzende Atrophie der Oberschenkelmuskulatur beobachten. Sie steht in keinem direkten Zusammenhang mit der Beschädigung am Meniscus, denn sie bleibt auch nach der Entfernung desselben monatelang, eventuell für immer bestehen. Wahrscheinlich ist diese oft hartnäckig bestehende Schwäche in der Oberschenkelmuskulatur teilweise neurogenen Ursprungs, veranlaßt durch den Reiz der im Entzündungsgebiet gelegenen Gelenksnerven, wie es Hoffa schon nach verhältnismäßig geringen Traumen (Blutungen) im Gelenk beobachten konnte. Sie ist gleichfalls eine wichtige Ursache für die mangelhafte Fixation des Gelenks. Will man letztere möglichst wirksam bekämpfen, so muß somit das Augenmerk auf zwei Dinge gerichtet werden, auf den Bandapparat und auf die Muskulatur. Der Bandapparat soll, wie schon erwähnt, bei der Eröffnung des Gelenkes möglichst geschont werden, was am besten durch einen Längsschnitt knapp neben der Patella geschieht. Aber wenn auch die Bedenken gegen einen Querschnitt mehr theoretischer Natur sind, so läßt sich mit dem Längsschnitt bei der Naht in vorteilhafter Weise eine Verkleinerung der durch Ergüsse gewöhnlich ausgedehnten Kapsel erreichen, was gewiß die Festigung des Ge-

lenks schneller herbeiführt, als wenn man auf deren spontane Rückbildung wartet. Bei großem Überfluß an Gewebe dürfte eine entsprechende Exzision vorteilhaft, die Naht am besten mit Silberdraht zu machen sein. Ein derartiges Verfahren wird dem schlaffen Bandapparat nicht nur in der Querrichtung, sondern auch senkrecht darauf verkürzen können. In manchen Fällen könnte die Fixation des betreffenden Seitenbandes an das Periost des Femurs versucht werden, weil dadurch das Band durch die Verteilung der Spannung auf mehrere Insertionspunkte bedeutend an Festigkeit gewinnen und die übertriebene Rotations- und seitlichen Bewegungen eine Einschränkung erfahren könnten. Nicht einer so willkürlichen Behandlung ist die Atrophie der Muskulatur zugänglich. Um sie nicht zu steigern, ist es angezeigt, die Fixation des Beines nach der Operation nur auf kurze Zeit, höchstens 10—12 Tage, zu belassen, bis die Wunde verklebt ist und dann sogleich mit vorsichtigen Bewegungen zu beginnen, um die Muskulatur mit erhöhter Blutfülle zu versorgen, was noch zweckmäßig durch Massage unterstützt werden kann. Später ist mit großer Sorgfalt und Ausdauer eine Behandlung der Muskulatur, besonders der Streckergruppe, am besten auf mediko-mechanischem Wege durchzuführen, die an beide Teile große Anforderungen stellt, da sie monatelang dauern kann. Sie ist nicht eher aufzugeben, als bis die Muskulatur von der Atrophie sich erholt hat und dem Volumen des gesunden Beines möglichst nahe oder gleich kommt; daß dies erfüllt werden kann, beweist ein Fall von Schlatter, bei dem infolge fortgesetzten Sportes 5 Jahre nach der Operation die Muskulatur des Oberschenkels der geschädigten Seite um 1 cm stärker war als die der gesunden. Dann erst ist das Erreichbare tatsächlich geleistet, die Fixation des Gelenks soweit als möglich vollkommen gemacht. Dieser Forderung ist oft aus vielfachen äußeren Gründen nicht zu genügen, besonders bei der arbeitenden Bevölkerung, und gerade die hätte eine derartige Behandlung am meisten not, weil sie ihre Gelenke am meisten in Anspruch nimmt. Selten wird der Einzelne eine solche Energie aufbringen, um die spätere Behandlung allein durchzuführen, was durch entsprechende Übungen möglich ist, wie es in den beiden Beobachtungen der Fall war. Diese lassen die Bedeutung, welche der Muskulatur stellvertretend in der Fixation des Gelenks zukommt, erkennen, worauf übrigens bereits Schlatter aufmerksam machte. Es ließ sich genau verfolgen, wie mit steigernder Kräftigung der Muskulatur auch die Leistungsfähigkeit und Sicherheit des Beines stetig zunahm. Beide Patienten erreichten ein Resultat, das

bei sehr intensiver Beanspruchung des Gelenks nicht die Regel sein dürfte, daher auch nicht als Maßstab für Begutachtungen dienen kann; denn bei solchen Menschen, die etwas zu erwarten haben (Befreiung vom Militärdienste oder Rente), fehlt oft genug der Wille für die langdauernde Nachbehandlung, selbst wenn sie Gelegenheit dazu hätten. Aber es ist anderseits wichtig, hervorzuheben, daß die Klagen dieser Menschen über Beschwerden vollauf berechtigt sind und nicht der Absicht nach Täuschung entspringen müssen. Sie wurden wiederholt mißdeutet und als Simulation oder als hysterisch (Zimmermann) aufgefaßt. Übertreibungen werden vorkommen. Vor allem soll man sich hüten, von dem einige Monate nach der Operation sich einstellenden Erfolg einen voreiligen Schluß auf völlige Wiederherstellung der Funktion des Gelenkes zu ziehen. Oft genug wird man von Patienten, die mit Ungeduld auf die Wiederaufnahme ihrer Arbeit warten und sich sehr zufrieden über die augenblickliche Gebrauchsfähigkeit des Beines äußern, in der optimistischen Vorstellung bestärkt. Bald nach Ausübung ihres Berufs, oft auch erst Monate später, treten mit steigernder Inanspruchnahme des geschädigten Gelenks Ausfallserscheinungen und Beschwerden auf, bald gering, bald aber so schwer, daß die Kranken wegen häufiger Rückfälle ihrer Tätigkeit nur im beschränkten Umfang nachkommen können und einer Rente bedürftig werden. Die Kräftigung der Muskulatur bringt übrigens noch einen Vorteil. Zuweilen treten auch bei Entfernung des ganzen Meniscus Einklemmungserscheinungen auf, die, soweit sie nicht durch den beweglich gewordenen Rest des Meniscus nach der Resektion bedingt sind, dadurch entstehen, daß der in die Atrophie einbezogene Vastus med. die ihm bei der Streckung anvertraute Funktion der Reffung der Kapsel nur in unvollkommener Weise besorgt und die Kapsel zwischen Femur und Tibia eingeklemmt wird; dem kann durch die Regeneration der Muskulatur entgegengearbeitet werden.

So sehr auch die Erkrankung der Muskulatur für die unzureichend gewordene Fixation des Gelenks von Bedeutung ist und deshalb in der Nachbehandlung ein erstrebenswertes Ziel bildet, so ist dieser Ersatz doch kein idealer und nicht einem intakten Bandapparat an Leistung gleichwertig, weil ihm die Eigenschaft der Beständigkeit abgeht. Solange die Muskeln im Zustande notwendiger Kontraktion verharren können, ist die Festigkeit des Gelenks nahezu vollkommen; diese sinkt, jemehr die Muskeln ermüden. Um so mehr treten dagegen die bis dahin korrigierten Defekte zutage. Dies zeigt sich besonders deutlich bei einem Pat. von Schlatter,

der sehr dem Sport huldigt und ihn auch beschwerdefrei betreiben kann; nur bei starker Ermüdung oder Belastung spürt er bisweilen einen Schmerz an der Operationsstelle, der ihn für 10 Minuten zu vollkommener Ruhe zwingt, während er bei angespannter Muskulatur das Gefühl der absoluten Sicherheit hat. Ähnlich verhalt es sich in unserem zweiten Fall, bei dem sich bei länger dauernder sitzender Beschäftigung Unsicherheit im Gelenk einstellt, die aber sofort verschwindet, wenn die gewohnten Übungen zur Kräftigung der Muskulatur wieder aufgenommen werden.

Vergleicht man die Resultate der operativen Behandlung mit denen der konservativen, so ist erstere aus Gründen der Zweckmäßigkeit und der Sicherheit des Erfolgs letzterer unbedingt vorzuziehen; doch ist die Operation nicht imstande, alle vorher bestandenen Störungen in der Mechanik des Gelenks gänzlich und dauernd zu beseitigen. Diese können bei mäßiger, ja selbst bei stärkerer Inanspruchnahme des operierten Beines vollkommen verborgen bleiben, sie machen sich erst bei ungewöhnlichem Gebrauche des Gelenks bemerkbar; aber auch dann können sie so gering sein, daß sie keinen Nachteil bringen. Anderseits können sie jedoch auch zu schweren Folgeerscheinungen und mehr minder ausgesprochenen Invalidität führen, was prognostisch in Betracht zu ziehen ist. Ein ideal funktionierendes Gelenk ist schon aus anatomischer Gründen nicht zu erwarten.

Herrn Prof. Payr bin ich für die Überlassung der Fälle zu bestem Dank verpflichtet.

Literaturverzeichnis.

1. Barker, The Lancet 1897.
2. Bassii, Observ. anat. chir. med. Halle, Magdeburg 1731.
3. Bennet, The Lancet 1900.
4. Bergmann, Deutsche Zeitschr. f. Chir., Bd. 83.
5. Bromfield, Chir. observ. and cases. Deutsche Übers. Leipzig 1774.
6. Giordano, Arch. f. Orthop., Bd. 9.
7. Hey. Pract. observ. in surg. London 1814.
8. Hoffa, Berl. klin. Wochenschr. 1904 u. 1905.
9. v. Mikulicz, c. n. Vollbrecht.
10. Nissen, Inaug.-Dissert. Kiel 1895.
11. Schlatter, Beitr. z. klin. Chir., Bd. 41.
12. Schultze, Arch. f. klin. Chir., Bd. 81, II. Teil.
13. Vollbrecht, Beitr. z. klin. Chir., Bd. 21.
14. Werndorff u. Robinssohn, Verh. d. Deutschen Gesellsch. f. Orth. 1905.
15. Zimmermann, Wiener med. Wochenschr. 1902.

XVII.

Aus der chirurgischen Abteilung des städtischen Krankenhauses Moabit in Berlin. (Geh. Med.-Rat Prof. Dr. Sonnenburg.)

Über die Leukocytose bei der Appendicitis.

Von

Dr. R. Kothe,
Assistenzarzt.

(Mit 32 Kurven.)

Wenn man die neuere Literatur verfolgt, so scheint es fast, als ob das Interesse für die Bedeutung der Leukocytose bei der Perityphlitis, welches in Deutschland durch die bekannte Curschmannsche Publikation mächtig geweckt worden war, wieder nachlassen wollte. Es fehlt sogar nicht an Stimmen, welche über die Leukocytose ein geradezu vernichtendes Urteil gefällt haben. Auf Grund unserer langjährigen Erfahrungen, welche auf bei ca. 1000 Fällen von Appendicitis und Peritonitis angestellten Untersuchungen beruhen, würden wir es sehr bedauerlich finden, wenn die Bedeutung der Leukocytose bei der Appendicitis nicht die Anerkennung, die sie nach unserer Überzeugung nicht nur in theoretischer, sondern auch in praktischer Hinsicht verdient, finden sollte.

Man muß aber ohne Voreingenommenheit an diesen Gegenstand herangehen und man darf, wenn die Leukocytenzählung wirklich einmal versagt hat, nicht gleich den Stab darüber brechen. Man muß bedenken, daß bei der akuten Perityphlitis alle Symptome täuschen können. Es gibt Kliniker, welche die Fieberverhältnisse bei der Appendicitis, auf welche besonders Herzog und Rotter ein großes Gewicht gelegt haben, für atypisch halten. Und während viele Autoren der Pulsbeschleunigung eine besondere Bedeutung beimessen, deren Zunahme für die operative Indikation Beachtung verdient, zeigt sich, daß auch hier manchmal eine gewisse Regellosigkeit waltet. Im Gegensatz zu Sprengel, nach dessen Erfahrungen

der Puls in den ersten Krankheitsstunden stark in die Höhe geht, beobachtete Doebbelin im Frühstadium der Appendicitis Pulsverlangsamung; und nach Barling soll ein normaler Puls nicht notwendig gegen Verschlimmerung sprechen. Und doch wird niemand die hohe Bedeutung des Pulses und der Temperatur für unsere Beobachtungen am Krankenbett in Abrede stellen wollen.

Mit der Leukocytose verhält es sich ganz ähnlich. Es hat sich herausgestellt, daß dieselbe bei der akuten Appendicitis in der Mehrzahl der Fälle, wie wir an der Hand verschiedener charakteristischer Kurven noch zeigen werden, einen ganz bestimmten Typus innehält, und daß sie gerade so wie der Puls oft für die operative Indikation von hohem Werte ist. Aber auch hier sind keine absolut feststehenden Gesetze vorhanden. Auch hier kann es sich einmal ereignen, daß wir in Fällen, wo wir sonst eine Vermehrung der Leukocyten zu sehen gewöhnt sind, eine solche vermissen, und wir sind vorläufig nicht imstande, eine genügende Erklärung dafür zu geben. Aber wie wir die Puls- und Temperaturverhältnisse, wenn sie uns auch manchmal im Stiche lassen, doch stets wieder als unentbehrliche Symptome zur diagnostischen Beurteilung und zur Stellung der Indikation heranziehen werden, warum sollen wir dann nicht auch die Leukocytose, diese feine biologische Reaktion, in jedem Fall berücksichtigen? Und so glauben wir, ohne die Bedeutung dieser Reaktion überschätzen zu wollen, berechtigt dazu zu sein, die Leukocytose zu den Kardinalsymptomen der Appendicitis zu rechnen.

Dabei wollen wir gleich hier bemerken, daß wir weit davon entfernt sind, aus der absoluten Zahl der Leukocyten allein irgendwelche Schlüsse ziehen zu wollen. Vielmehr kann, wie Sonnenburg (l. c.) entgegen diesem, auch heute noch nicht vollständig beseitigtem Irrtum wiederholt betont hat, der Blutbefund nur im Vergleich mit allen übrigen klinischen, lokalen und algemeinen Symptomen richtig beurteilt werden. Ebenso bemerkt Stricker, „das operative Vorgehen im akuten Anfall kann nicht allein durch die Hyperleukocytose bestimmt werden. Aber diese ist für den Entschluß zum chirurgischen Eingreifen von Bedeutung und mitbestimmend im Verein durch den die bekannten physikalischen Untersuchungsmethoden erhobenen Befunden und den Allgemeinerscheinungen."

Von noch größerem Wert aber als die einmalige Zählung erweist sich die von Federmann und Julliard geforderte methodische Leukocytenkurve, weil die Tendenz zum Fallen oder Steigen uns einen Anhaltspunkt über die Bewegungen des pathologisch-anato-

mischen Vorgangs in einer von keiner anderen Methode erreichten Weise gibt. Jedes Fortschreiten des entzündlichen Prozesses ist von einem Anstieg der Leukocyten begleitet, während bei eintretender Begrenzung der Entzündung die Leukocytose sinkt.

Obwohl seit der ausführlichen Publikation von Federmann, aus unserer Klinik, in welcher die Resultate der auf der chirurgischen Abteilung des Krankenhauses Moabit ausgeführten Leukocytenuntersuchungen bis zum Jahre 1904 zusammengestellt wurden, denen dann noch die eigenen Publikationen von Sonnenburg (29, 31)[1]) folgten, prinzipielle neue Tatsachen im allgemeinen nicht hinzugekommen sind, so hat sich doch unsere Kenntnis der Leukocytose bei der Perityphlitis durch zahlreiche sorgfältig fortgesetzte Untersuchungen vertieft, geklärt und erweitert. Und wir verfügen nunmehr über eine so große Anzahl ausgesuchter typischer Kurven, daß wir uns zu einer nochmaligen eingehenden Bearbeitung eines theoretisch so interessanten und klinisch so wichtigen Gegenstandes für berechtigt halten.

Wer sich mit dem Studium der Leukocytose beschäftigt, und die Resultate seiner Zählungen wissenschaftlich verwerten will, muß sich vor allem mit der Technik der Zählung eingehend vertraut machen, denn gerade diese Methode hat nur dann einen Wert, wenn die Technik so exakt wie möglich gehandhabt wird. Eine besonders eingehende Darstellung der Zähltechnik findet sich in dem kürzlich erschienenen Buch von Kjer-Petersen. Hier finden wir alles Wissenswerte über das benötigte Instrumentarium und seine Behandlung, sowie über die Untersuchung selbst bis ins kleinste anschaulich geschildert mit Angabe gewisser kleiner, aber willkommener Tricks, so daß wir hierauf verweisen können. Der genannte Autor verbreitet sich auch ausführlich über die Beobachtungsfehler der Methode; er bestimmte durch viele Untersuchungsreihen einen Durchschnittsfehler von zirka 8 Proz., was als eine sehr große Genauigkeit anzusehen ist. Da der Beobachtungsfehler für die einzelnen Untersucher nie ganz gleich ist, so halten wir darauf, daß die Zählungen bei einem Patienten immer von einem Untersucher vorgenommen werden. Da ferner bekanntlich auch beim gesunden Menschen die Leukocytenzahl im Laufe des Tages sich verändert, so werden bei uns die Zählungen, wenn irgendmöglich, immer zu einer bestimmten Tageszeit vorgenommen. Die Fehler der Methode

1) Diese Zahlen beziehen sich auf das am Schlusse dieser Arbeit befindliche Literaturverzeichnis.

sind also, wenn sie exakt geübt wird, als ziemlich gering zu veranschlagen. Man hatte bisher immer angenommen, daß innerhalb kurzer Zeiträume dte Zusammensetzung des Blutes gleichartig. „homogen", wäre. Kjer-Petersen gibt nun an, daß dies durchaus nicht immer der Fall sein soll, daß es vielmehr Menschen gibt, bei welchen unmittelbar nacheinander entnommene Blutproben sehr different sind und nicht mit dem exponentiellen Fehlergesetz übereinstimmen. Bei Frauen soll die „Inhomogenität" des Blutes fast physiologisch sein. Nach unseren Erfahrungen halten wir diese Auffassung doch für etwas übertrieben; bei unseren zahlreichen Doppelzählungen haben sich fast nie höhere Differenzen als 10 bis höchstens 20 Proz. ergeben. Immerhin dürfte es gut sein, diesen Gesichtspunkt nicht außer acht zu lassen und in den Fällen von Perityphlitis, wo die Leukocytenzahl mit dem übrigen Befunde nicht gut übereinstimmt, eine Kontrollzählung anzustellen und dann das Mittel zu nehmen. Damit dürfte den Ansprüchen an Genauigkeit Genüge geleistet sein.

I. Allgemeiner Teil.

Bei den meisten Infektionskrankheiten kommt es zu Hyperleukocytose. Die Zahl der Leukocyten im Blut kann einmal dadurch vermehrt sein, daß die in den blutbildenden Organen aufgestapelten Leukocyten zahlreicher als in der Norm in die Blutbahn geführt werden. Die Erklärung des Übertrittes der Leukocyten ins Blut liefert uns ihre chemotaktische Eigenschaft. Durch zahlreiche Untersuchungen ist festgestellt worden, daß Bakterien-Kulturen, und zwar abgetötete wie lebende, eine starke anlockende Wirkung auf Leukocyten ausüben. Buchner, dem wir auf diesem ganzen Gebiete fundamentale Arbeiten verdanken, zeigte ferner, daß nicht nur die an die Umgebung abgegebenen löslichen Stoffwechselprodukte der Bakterien (Toxine), sondern in ganz hervorragendem Maße die in den Bakterienleibern selbst enthaltenen Stoffe, welche also erst beim Zerfall derselben frei werden, starke chemotaktische Wirkung besitzen; letztere Stoffe wurden von Buchner Bakterien-Proteïne genannt, sie sind wohl identisch oder wenigstens nahe verwandt den Endotoxinen Pfeiffers, welche, wie aus den Arbeiten von Radziewski und A. Wolff hervorgeht, hinsichtlich ihrer chemotaktischen Wirkung ganz den Proteïnen gleichen. Wie stark die Wirkung dieser Substanzen ist, ist daraus zu ersehen, daß z. B. das Pyocyaneus-

Proteïn nach Buchner noch in 300facher Verdünnung stark leukocytenanlockend wirkt.

Wir dürfen daher die Entstehung der sogenannten „entzündlichen Leukocytose", welche wir nach Federmann besser als infektiöse bezeichnen, mit großer Wahrscheinlichkeit durch das Eindringen derartiger Substanzen in den Kreislauf erklären (Marchand).

Inwieweit außer der Ausschwemmung von Leukocyten aus den leukocytenbildenden Organen auch noch eine Neubildung von Leukocyten zu ihrer Vermehrung im Blut beiträgt, ist noch nicht sicher entschieden. Heinz macht darauf aufmerksam, daß die Zahl der Leukocyten, die bei gewissen Entzündungen die Gefäße verlassen, manchmal eine ganz ungeheure ist, daß die z. B. bei einer Pneumonie in wenigen Tagen angesammelte Exsudatmenge, die im allgemeinen wohl zur Hälfte aus Leukocyten besteht, 1 kg und mehr betragen kann. Bei stärkeren und länger währenden Eiterungen müßten also, wie Heinz mit Recht bemerkt, die Depots sehr bald erschöpft sein werden, wenn nicht (besonders im Knochenmark) gleichzeitig eine stärkere Neubildung angeregt würde. Über die Veränderungen des Knochenmarks bei Tieren nach Injektion chemotaktischer Stoffe und des menschlichen Marks bei leukocytotischen Zuständen liegen zahlreiche Untersuchungen vor, aus denen sich aber einstweilen noch keine sicheren Schlüsse ziehen lassen.

Während Ehrlich und Rubinstein der Ansicht waren, daß es sich bei der Leukocytose um eine funktionelle Alteration ausschließlich des Knochenmarks handele, welches auf pathologische Reize mit einer stärkeren Ausfuhr und Bildung normaler, reifer, farbloser Blutzellen reagiere, so hat sich doch in neuerer Zeit herausgestellt, daß in Fällen hochgradiger Leukocytose auch in der Milz und den Lymphdrüsen, welche eine „myeloide Umwandlung" erfahren, granulierte Leukocyten gebildet werden können. Dies wurde besonders durch Hirschfeld in systematischer Weise an seinem Material nachgewiesen.

Wenn wir das Gesagte berücksichtigen, so können wir mit Sonnenburg zunächst ganz allgemein die Leukocytose gleichwie die Erhöhung der Temperatur und Beschleunigung der Pulsfrequenz als Ausdruck der Reaktion des Organismus auf die Infektion auffassen.

Es fragt sich nun aber weiter, welches sind die genaueren wechselseitigen Beziehungen zwischen Leukocyten und Bakterien, beteiligen sich die Leukocyten am Kampf gegen die Infektion und in welcher Weise?

Metschnikoff hat bekanntlich gezeigt und durch ein großes Tatsachenmaterial bewiesen, daß die Leukocyten die Fähigkeit besitzen, Bakterien in sich aufzunehmen und zu verdauen. Nach Buchner hingegen beruht die bakterizide Wirkung von hyperleukocytischem Blut und Exsudat nicht auf Phagocytose, sondern auf der Wirkung gelöster Bestandteile, deren Abstammung er von den lebenden Leukocyten annimmt. Während aber die bakterienabtötende Kraft von löslichen Substanzen in Körpersäften über allem Zweifel dasteht, so ist doch der Zusammenhang der Leukocyten mit diesen bakterioziden Stoffen auch heute noch nicht entschieden. Wir müssen mithin annehmen, wie auch neuere Untersuchungen bestätigen, daß die Leukocyten hauptsächlich durch Phagocytose auf die Bakterien einwirken.

Die Bedeutung der Phagocytose als Kampfmittel gegen eingedrungene Bakterien ist nun im allgemeinen besonders von den deutschen Bakteriologen im Vergleich zur Baktericidie zellfreier Körpersäfte bisher weit unterschätzt worden. Erst Gruber hat in neuester Zeit erst wieder nachdrücklich die Aufmerksamkeit darauf hingelenkt und er hat schlagend bewiesen, daß „das Einsetzen der Phagocytose gegenüber vielen Infektionskeimen geradezu das Entscheidende ist". Er hat aber gleichzeitig gezeigt, daß „die Phagocytose nicht die primäre, sondern die sekundäre Schutzeinrichtung des normalen tierischen Organismus gegen Infektionen ist". Virulente Bakterien werden nämlich, wie Gruber feststellte, von lebenskräftigen und freßfähigen Meerschweinchenleukocyten nur dann gefressen, wenn sie zuerst der Wirkung des Aktivserums ausgesetzt werden, wie das übrigens schon vor langer Zeit von Weigert vermutet worden ist. Daraus folgt, daß die primäre Schutzwirkung von den gelösten thermolabilen Stoffen (Alexine, Opsonine) ausgeht, deren Bedeutung nach Gruber viel weniger darin liegen soll, daß sie unmittelbar Bakterien zu töten imstande sind, als darin, daß sie die Phagocyten zum Fressen anregen, und zweitens darin, daß sie die Bakterien zu einer für die Leukocyten schmackhaften Speise machen. Somit sei ihre Wirkung die unerläßliche Vorbedingung ausgiebiger Phagocytose, welch letzterer aber, obwohl sie in die zweite Reihe der Schutzeinrichtungen des Körpers gerückt ist, doch die ausschlaggebende Bedeutung für die Bakterienvernichtung zukommt. Der alte Streit über das Zustandekommen der angeborenen Widerstandsfähigkeit des Organismus gegen die lebenden Infektionserreger scheint hiermit in befriedigender Weise gelöst zu sein.

Wir sehen also, daß die Leukocyten hervorragenden Anteil am

Kampf des Organismus gegen die Infektion nehmen, und wir können die Leukocytose nicht nur, wie wir vorhin sagten, als eine Reaktion überhaupt, sondern gleich wie viele andere natürliche Reaktionserscheinungen des Körpers als eine zweckmäßige, oder, um einen teleologischen Sinn zu vermeiden, nach Ribbert als eine vorteilhafte, nützliche Schutzvorrichtung des Organismus auffassen.

Nachdem wir gesehen haben, was wir unter Lenkocytose verstehen, wodurch dieselbe hervorgerufen wird und welche Bedeutung ihr im Kampf gegen die Infektion zukommt, wenden wir uns nun der wichtigen Frage zu, durch welche Umstände der verschiedene Ausfall der Leukocytose bestimmt wird. Die klinische Erfahrung lehrt ja, daß bei ein und derselben Infektionskrankheit, z. B. bei einer Perityphlitis, die Leukocytose großen Schwankungen unterliegt. Während wir im Durchschnitt Zahlen zwischen 15000 und 30000 antreffen, so sind doch weit höhere Werte (bis zu 100000 und darüber) beobachtet worden, während andererseits in manchen Fällen nur eine geringe oder gar keine Vermehrung der Leukocyten eintritt, und manchmal sogar eine Hypoleukocytose beobachtet worden ist. Gerade dieses wechselnde Verhalten hat ja die Leukocytenreaktion bei vielen Autoren in Mißkredit gebracht. Wenn man aber genauer nachforscht, so wird man doch eine gewisse Gesetzmäßigkeit und den Einfluß bestimmter Faktoren erkennen.

Wenn wir oben sagten, daß die meisten Infektionskrankheiten von Hyperleukocytose begleitet sind, so müssen wir nun hinzufügen, daß hier große Verschiedenheiten obwalten, und zwar erkennen wir zunächst, daß die Empfindlichkeit der Leukocytenreaktion bei den verschiedenen Organen verschieden ist. Es hat sich gezeigt, daß gerade bei infektiösen Entzündungen der serösen Häute, speziell des Peritoneums das Leukocytenphänomen viel ausgesprochener und rascher eintritt als bei Entzündungen anderer Organe. Der Grund ist, wie Reich und Federmann mit Recht betonen, nur in örtlichen Bedingungen, nämlich in der außerordentlichen Flächenausdehnung und in der ausgezeichneten Resorptionskraft des Peritoneums, nicht, wie Wassermann annahm, in einer spezifischen Peritonealreaktion zu suchen. Daher auch die Empfindlichkeit der Leukocytenreaktion bei der Perityphlitis, die ja fast stets (wenigstens stets im Beginne) unter Beteiligung des Peritoneums verläuft.

Aber noch eine örtliche Bedingung beeinflußt nach meiner Erfahrung den Ausfall der Leukocytose in hohem Grade, nämlich die Lage des Wurmfortsatzes. Die Fälle von Appendicitis, wo derselbe medianwärts geschlagen ist und frei in die Bauchhöhle

ragt, führen meist zu hohen Graden von Leukocytenvermehrung im Blut, während wir dann, wenn der Wurmfortsatz nach außen oder hinten geschlagen und hier von der freien Bauchhöhle verhältnismäßig abgeschlossen ist, nur mittlere oder sogar niedrige Werte von Leukocytose finden. Der Grund ist ohne weiteres klar. Im ersten Fall haben wir eine mehr oder weniger ausgedehnte Beteiligung des Peritoneums, während im anderen Fall der Prozeß mehr lokalisiert ist. Für die Beurteilung der gefundenen Zahl der Leukocyten ist es also stets von Wichtigkeit, die Lage des Appendix festzustellen und damit den Blutbefund zu vergleichen.

Außer den örtlichen Bedingungen sind es zwei Faktoren, die in hervorragendem Maße den Grad der Vermehrung der weißen Blutkörperchen bestimmen, nämlich 1. die Infektions-Intensität und 2. gewisse individuelle Einflüsse, die man unter dem Ausdruck „Reaktionsfähigkeit des Organismus" zusammenfaßt.

Indem wir uns zunächst der Besprechung des zweiten Faktors zuwenden, möchte ich gleich bemerken, daß das Wort „Reaktionsfähigkeit" oder „Reaktionskraft des Körpers" häufig mißbräuchlich angewendet wird. Wir haben zwar oben die Leukocytose als Reaktion des Organismus auf die Infektion bezeichnet, wir haben aber zugleich gesehen, daß die Leukocytose nichts anderes als die Folge von chemotaktisch wirkenden Substanzen im Blute ist, durch welche zunächst eine Ausschwemmung der Leukocyten aus ihren Depots hervorgerufen wird. Der Grad dieser Initialleukocytose wird also, abgesehen von der Schwere der Infektion (s. u.), wesentlich durch die Menge der in den Keimzentren aufgestapelten Leukocyten bestimmt. Der Organismus an sich aber hat offenbar an dieser auf chemotaktischen Vorgängen beruhenden Ausschwemmung keinen Anteil. Daher können wir bei der Initialleukocytose streng genommen nicht von Reaktionskraft des Organismus sprechen.

Daß es sich bei derselben in der Tat nur um Ausschwemmung von Leukocyten aus ihren Zentren, nicht um Neubildung von Leukocyten handelt, geht schon aus der Schnelligkeit hervor, mit welcher die Leukocytose häufig eintritt. So fand Martens bereits 3 bis 4 Stunden nach der Perforation eines Magengeschwürs eine Leukocytose von 23000. Auch wir haben öfters einen derartig rapiden Anstieg gesehen.[1])

1) So haben wir z. B. erst kürzlich bei einem Fall einer gangränösen Appendicitis 6 Stunden nach Beginn des Anfalls eine Leukocytenzahl von 24000 gefunden.

Erst wenn es nun im weiteren Verlauf der Erkrankung, d. h. wahrscheinlich nach einigen Tagen, zu einer Neubildung von weißen Blutkörperchen kommt, erst dann kann man von Reaktionskraft des Organismus reden. Ist diese gering, so werden wenig Leukocyten neu gebildet, und umgekehrt.

Wir dürfen nun aber nach unseren Erfahrungen annehmen, daß diejenigen Individuen, bei welchen in den Depots im Beginn der Erkrankung reichlich Leukocyten aufgestapelt sind, auch die Fähigkeit zu intensiver Proliferation, mithin große Reaktionskraft besitzen. So sehen wir, daß bei Kindern nach Infektionen rasch hohe Leukocytose eintritt, woraus wir entnehmen, daß bei denselben viel Leukocyten in den Keimzentren fertig vorhanden sind. Wir wissen aber auch, daß bei Kindern die Neubildung von Leukocyten viel rascher und intensiver eintritt als bei Erwachsenen, wie dies z. B. der Verlauf der Leukocytenkurve bei sekundären Abszessen lehrt. Wir werden demnach auch bei der Initialleukocytose von Reaktionskraft, bezw. Fähigkeit des Körpers reden dürfen, auch wenn dieser Ausdruck hier eigentlich nicht ganz richtig ist.

Bei alten Leuten ist die Empfindlichkeit der Leukocytenreaktion meist geringer.

Außer dem Alter scheint auch das Geschlecht von Bedeutung zu sein. Bei Frauen ist die Leukocytose häufig ausgesprochener als bei Männern.

Aber auch unabhängig von Alter und Geschlecht unterliegt die Leukocytose häufig individuellen Schwankungen und verhält sich in dieser Beziehung ganz ähnlich wie die Temperatur. Gerade so wie manche Menschen selbst bei geringen Anlässen mit mehr oder weniger hohem Fieber reagieren, tritt bei vielen Patienten bei irgendwelchen infektiösen Erkrankungen eine bedeutendere Leukocytenvermehrung ein als bei anderen. Wenn auch, wie wir später noch zeigen werden, die Leukocytenverhältnisse sich bei den verschiedenen Arten der Appendicitis in der Regel an gewisse Gesetze halten, so kommt es doch vor, daß z. B. bei der Appendicitis simplex die Durchschnittswerte erheblich überschritten, bei der Appendicitis gangraenosa dieselben nicht erreicht werden.

Aber das sind doch Ausnahmen, welche den Wert der Reaktion nicht herabsetzen, sondern nur eine Mahnung dafür bilden, in jedem Falle von Perityphlitis stets auch alle übrigen Symptome sorgfältig zu berücksichtigen. Wenn man dies tut, so wird man doch in den meisten Fällen entscheiden können, ob z. B. eine niedrige Leuko-

cytose der Ausdruck mangelnder Reaktionsfähigkeit ist oder ihren Grund in einer leichten Infektion hat.

Es spielen hier offenbar noch eine ganze Reihe von Einflüssen mit, die wir erst zum Teil kennen, die wir aber mehr und mehr zu ergründen suchen müssen (z. B. Lage des Wurmfortsatzes, momentane körperliche Zustände, überstandene Krankheiten, Energie des Stoffwechsels usw.). Vielleicht ist die Resorptionsfähigkeit des Peritoneums, die für die Höhe der Leukocytose so wichtig ist, bei den einzelnen Menschen verschieden. Möglicherweise sind auch die Lebensgewohnheiten des Menschen (Ernährung) von Bedeutung. Aus den Untersuchungen von Borissow geht hervor, daß Fleischfresser sich chemotaktischen Einflüssen gegenüber anders verhalten als Pflanzenfresser; und Pohl hat nachgewiesen, daß nach Fleischfütterung (bezw. Eiweiß- und Peptonaufnahme) eine Zunahme der Leukocytenzahl im Blute auftritt, während nach Eingabe von Brot, Butter, Stärke usw. die Zahl der weißen Blutkörperchen sich nicht verändert.

Während, wie auch Federmann beobachtet hat, die Empfindlichkeit beim einzelnen Individuum beim Beginn der Erkrankung schwankend ist, so ist nach unseren Erfahrungen die Leukocytose bei sekundären Prozessen meist viel regelmäßiger und ausgesprochener. Dies ist nicht zu verwundern, da die Initialleukocytose von dem mehr oder weniger zufälligen Füllungszustand der Keimzentren abhängt, während die Leukocytose im weiteren Verlauf der Erkrankung von der sicher mit größerer Regelmäßigkeit einsetzenden Hyperplasie des Knochenmarks bestimmt wird.

Von größter Bedeutung für den Ausfall der Leukocytose ist schließlich die Intensität der Infektion, worunter wir mit Federmann die Virulenz, Wachstumsenergie, Menge und Art der Bakterien verstehen.

Was zunächst die spezielle Art der Bakterien anlangt, so ist es noch eine offene Frage, welche Bedeutung sie für das Verhalten der Leukocytose hat. Durch Untersuchungen bei der durch Perforation des Appendix hervorgerufenen Peritonitis beim Menschen kann diese Frage nicht entschieden werden, da es sich hier wohl fast stets um eine Mischinfektion handelt. Die Resultate von Tierexperimenten aber können nur mit großer Vorsicht verwertet werden, weil, abgesehen davon, daß ja bei den einzelnen Bakterienarten die Virulenz sehr schwankend und darnach die Leukocytose bei ein und derselben Bakterienart verschieden ausfallen kann und abgesehen von der individuell verschiedenen Reaktionsfähigkeit des tierischen

Organismus, aus den Versuchen von Borissow hervorgeht, daß sich die verschiedenen Tierarten gegenüber der gleichen chemotaktischen Substanz verschieden verhalten, woraus sich ergibt, daß die Resultate von Tierexperimenten sich nicht ohne weiteres auf den Menschen übertragen lassen. Die bisherigen spärlichen experimentellen Untersuchungen haben denn auch die Klärung dieser an sich gewiß interessanten Frage kaum gefördert. Die Resultate sind sogar teils einander widersprechend. So fand Buchner, der seine Versuche mit Bakterienproteïnen anstellte, daß das Proteïn des Typhusbazillus sehr chemotaktisch wirkt, während nach Schlesinger Injektion von Typhusbazillen eine Hypoleukocytose zur Folge hat.

Die klinischen Erfahrungen von Curschmann, Federmann, Wassermann und Reich lehren übereinstimmend, daß Beziehungen zwischen Bakterienart und Leukocytose nicht bestehen.

Dagegen kann man über den Einfluß der Menge und der Giftigkeit des Infektionsmaterials auf den Grad der Leukocytenvermehrung keinen Zweifel hegen. Es leuchtet ja ohne weiteres ein, daß, wenn die Leukocytose die Reaktion des Organismus auf die Infektion ist, sie um so hochgradiger sein muß, je schwerer die Infektion ist. Je höher also die Konzentration der chemotaktischen Substanzen, desto stärker der Reiz und die Reaktion.

In der Tat zeigt sich speziell bei der Appendicitis, wie wir unten noch durch Kurven belegen werden, ein gewisser Parallelismus zwischen der Schwere der Erkrankung und der Zahl der Leukocyten im Blut. Abgesehen von den ganz leichten Fällen, wo die Leukocytose gar nicht vermehrt ist, ist bei gutartigen, leichteren Fällen die Leukocytose mäßig gesteigert (15000) und steigt in schwereren Fällen auf 20—30000 und darüber an.

Zahlreiche klinische Beobachtungen lehren aber nun, daß gerade in den Fällen von schwerster und foudroyanter Peritonitis die Leukocytose fast konstant fehlt. In Übereinstimmung damit haben die Untersuchungen von Jacob, Becker und Päßler ergeben, daß diejenigen Fälle von Pneumonie, bei denen eine Vermehrung der Leukocyten nicht zu konstatieren ist, meist einen ungünstigen Verlauf nehmen. — Wie sollen wir uns diese auffallende Erscheinung erklären?

Buchner hat sich schon im Jahre 1890 mit dieser Frage beschäftigt. Er geht davon aus, daß die chemotaktische Wirkung hauptsächlich den bei der Bakteriolyse in Lösung gehenden Proteïnen zukommt. Wenn daher beim Milzbrand der Nager oder bei

der Sputumseptikämie der Kaninchen eine Leukocytenansammlung fehlt (Massart und Bordet), so liegt der Grund nach Buchner darin, daß hier nur unbegrenzte Vermehrung und kein Untergang von Bakterienzellen stattfindet, mithin keine Poteïne frei werden.

Nun hat ferner Wolff gezeigt, daß, wenn man Tieren eine übertödliche, d. h. sehr große Menge von Choleravibrionen in die Bauchhöhle einverleibt, die Bakteriolyse (im Peritonealexsudat) gegenüber der Vermehrung der Bakterien außerordentlich zurücktritt. „Es wäre nun leicht, zu sagen, daß in diesem Falle die Auflösung der Vibrionen eine so geringe ist, daß eine chemotaktische Anlockung durch die gelösten Substanzen nicht erfolgen kann." Doch dies wäre ein Trugschluß. Denn wir müssen nach Wolff „berechtigterweise voraussetzen, daß auch bei der vielfachtödlichen Dosis die Zahl der bis zum Tode des Tieres aufgelösten Vibrionen gleich groß ist wie die bei der gerade einfachtödlichen Infektionsdosis aufgelösten". Da nun nach Radziewsky der Tod eines infizierten Tieres allein durch die bei der Bakterienauflösung für den Körper resorbierbar gewordenen Produkte (Endotoxine resp. Proteïne) erfolgt, so wäre es ja auch widersinnig, wenn die Menge dieser bei der vielfachtödlichen Infektionsdosis frei werdenden Produkte nicht mindestens ebensogroß sein sollte als bei der einfachtödlichen Dosis. Auf der anderen Seite aber geht aus diesen Untersuchungen hervor, daß die Menge der bei der Bakteriolyse frei werdenden chemotaktischen Stoffe in den Fällen schwerster Infektion, d. h. in den Fällen mit übertödlicher Dosis, da hier, wie erwähnt, die Auflösung der Bakterien gegenüber ihrer Vermehrung zurücktritt, nicht größer oder jedenfalls nicht viel größer ist als in den Fällen mit einfachtödlicher Dosis. Wir müssen also auch die Annahme des negativen Chemotropismus fallen lassen, da die Voraussetzung der höheren Konzentration der Endotoxine nicht zutrifft.

Wir werden wohl nach wie vor mit Sonnenburg die niedrige Leukocytose in Fällen schwerster Infektion (Sepsis) am besten durch die Allgemeininfektion des Organismus nicht zwar mit Endotoxinen, sondern mit Toxinen, welche ja im Gegensatz zu diesen in solchen Fällen sicher reichlich gebildet werden, erklären und annehmen müssen, daß die letzteren direkt schädigend, wie auf andere innere Organe (Herz, Niere), so auch auf die Keimzentren (Knochenmark) einwirken und auf diese Weise die Proliferation der Leukocyten hindern oder, wie Federmann sich ausdrückt, die Leukocytenzentren lähmen. Damit steht auch die in solchen Fällen zu beobachtende torpide Beschaffenheit und geringe Heilungstendenz der Wunden in

Einklang. Wir werden auch für diese Fälle den Ausdruck „ungenügende Reaktionskraft" gebrauchen, der aber im Gegensatz zu der erwähnten individuellen, also angeborenen Reaktionsfähigkeit nicht angeboren, sondern eine Folge der Infektion ist.

Bei den in Rede stehenden Fällen von schwerster Peritonitis beobachteten wir mitunter auch sogar subnormale Leukocytose.[1]) Wir haben einige Male bei septischer appendiculärer Peritonitis und puerperaler Sepsis Werte von 3000 und sogar von 2000 Leukocyten gefunden. Arneth meint, daß in solchen Fällen eine Zerstörung von Leukocyten vorliege, die einer schubweisen (Schüttelfrost) Einfuhr von Bakterien ins Blut ihre Entstehung verdankt. Ich halte diese Auffassung für zweifelhaft. Ich habe in einem Fall von Pylephlebitis (mit täglichen Schüttelfrösten), in welchem Bakterien im Blut nachgewiesen wurden, eine beträchtliche Leukocytose, welche bis 40000 anstieg, beobachtet. Diese niedrige Leukocytenzahl kann man, wie ich glaube, einfach so erklären, daß die im Blute vorhandenen Leukocyten, deren Lebensdauer ohnehin eine beschränkte ist, aufgebraucht werden, und daß, wie oben ausgeführt wurde, infolge der Schädigung des Marks durch die Allgemeininfektion die Neubildung ausbleibt.[2])

Ist die Giftdosis aber nicht von vornherein eine übertödliche, sondern steigt sie allmählich zu derselben Höhe, so steigt auch die Leukocytose sukzessive an und erreicht die höchsten Werte. Auf diese Weise erklärt Federmann den sehr seltenen Typus der aufsteigenden Leukocytose bei freier Peritonitis.

---

1) Spezielle Untersuchungen über die Veränderungen des Knochenmarks in diesen Fällen von Hypoleukocytose wie auch in den Fällen von auffallend hoher Leukocytose gedenken wir in nächster Zeit auszuführen.

2) Kürzlich hat Türk bei einem Fall von Sepsis eine interessante Beobachtung gemacht. Er fand nämlich eine ganz enorme Verminderung der Leukocyten (940 im mm^3), und was das bemerkenswerteste ist, waren hauptsächlich nur Lymphocyten vorhanden, während die polymorphkernigen, granulierten Zellen fast vollständig geschwunden waren. Türk glaubt, daß hier von vornherein, d. h. schon vor dem Auftreten der tödlichen Krankheit ein verkümmerter und mangelhaft funktionsfähiger, also hypoplastischer Granulocytenapparat bestand. Ich glaube jedoch, daß wir neben der zweifellos vorhandenen angeborenen Hypoplasie des Knochenmarks, neben der angeborenen Reaktionsunfähigkeit des Organismus, doch auch eine Schädigung des Marks durch die schwere, septische Infektion annehmen müssen.

II. Spezieller Teil.

Die vorstehenden theoretischen Erörterungen, welche uns ein zum Verständnis der klinischen Beobachtungen notwendiges Bild unserer heutigen Anschauungen von dem Wesen der Leukocytose geben sollten, haben gezeigt, „wie hypothetisch noch unsere Vorstellungen von der Entstehung der Leukocytose sind" (Grawitz), und daß auf diesem Gebiete noch manches der Erklärung harrt.

Wollen wir versuchen, Regel und Gesetz in den Zusammenhang der Krankheitserscheinungen mit der Vermehrung der Leukocyten im Blut zu bringen, so werden wir mehr als durch theoretische Auseinandersetzungen dadurch in der Erkenntnis weiter gelangen, wenn wir „möglichst viele klinische Beobachtungsreihen sammeln und die typisch wiederkehrenden Formen herausgreifen".

In diesem Sinne hat Herr Geheimrat Sonnenburg kürzlich seine in einer Reihe von Jahren gesammelten Erfahrungen an der Hand einiger charakteristischer Leukocytentypen wiedergegeben und mitgeteilt, „wie weit die Zählung der Leukocyten und die Feststellung ihrer Vermehrung resp. ihrer Abnahme für die Diagnose und die Prognose der akuten Appendicitis und deren Behandlung praktisch Brauchbares geliefert hat." Ich folge hiermit seiner gütigen Anregung, in derselben Weise eine etwas umfassendere Darstellung unserer Erfahrungen zu geben.

Der klinische Wert der Leukocytose beruht einmal darauf, daß sie uns einen Rückschluß ermöglicht auf die verschiedenen Faktoren, von denen nach unseren obigen Ausführungen der Ausfall der Leukocytose abhängt, also insbesondere Intensität der Infektion und Reaktionskraft des Organismus.

Becker hat für die Leukocytose bei der Pneumonie folgende Leitsätze aufgestellt:

„1. Hochgradige Leukocytose bedeutet schwere Infektion bei guter Reaktionsfähigkeit.

2. Mittlere Leukocytose kann bedingt sein durch geringe Infektion bei genügender Reaktion.

3. Geringe oder fehlende Leukocytose kann bedingt sein durch geringe oder leichte Infektion, wird jedoch meistens auf ungenügender Reaktionsfähigkeit des Individuums beruhen, daher die Prognose verschlechtern."

Wir können uns auch für die Perityphlitis diesen Sätzen vollkommen anschließen, nur mit der Ergänzung, daß eine mittlere Leukocytose auch bei schwerer Infektion und geringer oder mäßiger Reaktionsfähigkeit vorkommen kann.

Was die Erwartungen, inwieweit die Leukocytose für die Entscheidung der Frage, ob ein nachgewiesenes Exsudat eitrig oder serofibrinös ist, angeht, so ist ein gewisser Parallelismus zwischen Steigerung der Leukocytenzahl im Blut und Zellreichtum des lokalen gesetzten Exsudats zweifellos häufig vorhanden. Aber wie Federmann richtig bemerkt,

„dient ein großer Teil der Leukocyten nicht der Neutralisation der lokalen, sondern der im Blut kreisenden Gifte." Und die Initialleukocytose liefert nach seiner Ansicht keine sichere Antwort auf die Frage: „was Folge der Allgemeinvergiftung ist, was der lokalen Entzündung."

Trotzdem kann ich Federmann nicht vollkommen recht geben, wenn er sagt, „daß im ersten Beginn der Erkrankung nur extreme Zahlen eine Bedeutung haben, und daß ihr Wert gerade für eine operative Indikationsstellung in diesem Stadium ein sehr bedingter ist."

Es hat sich gezeigt, daß die von Sonnenburg immer wieder geforderte pathologisch-anatomische Diagnose, von der unsere Therapie abhängt, doch in einem sehr großen Teil der Fälle im Frühstadium möglich ist, was kürzlich auch Rotter zugegeben hat. Und wir dürfen wohl behaupten, daß uns hierbei die Leukocytose, natürlich im Verein mit allen anderen klinischen Symptomen, wichtig und unentbehrlich geworden ist.

Bei jedem Anfall von akuter Blinddarmentzündung ist eine Steigerung der 3 Symptome vorhanden, die wir auf unseren Kurven verzeichnen, nämlich der Leukocytose, der Temperatur und der Pulsfrequenz.[1]) In leichten Fällen ist der Anstieg meist gering (10 bis 15000, 90—100, 37,5—38,0). Hier sind auch die übrigen klinischen Symptome leicht. In mittelschweren Fällen beobachteten wir in der Regel eine etwas höhere, aber doch noch immer mäßige Steigerung. Ist dieselbe gleichmäßig, so ist dies als günstiges Zeichen aufzufassen. Wenn in diesen beiden Fällen auch die übrigen lokalen und allgemeinen Symptome nicht allarmierend sind, so handelt es sich um eine einfache katarrhalische Entzündung des Appendix mit oder ohne Bildung eines serösen Exsudats. Diese Fälle heilen unter interner Behandlung in kurzer Zeit anstandslos aus, und es ist hier keineswegs notwendig, im Anfall chirurgisch einzugreifen. Besser ist jedenfalls die Operation à froid als ungefährlicherer Eingriff.

1) Auf den folgenden Kurven ist die Temperatur schwarz, der Puls grün und die Leukocytose rot angegeben.

Ich führe hier zunächst 3 Fälle von Appendicitis simplex (catarrhalis) an, die im Frühstadium in unsere Behandlung kamen.

Fall 1. Höft (Kurve 1). Fall 2. Schade (Kurve 2). Fall 3. Berkhauer (Kurve 3).

In allen 3 Fällen sehen wir einen gleichmäßigen geringen Anstieg der 3 Kurven; die übrigen Symptome waren leicht. Expektative Behandlung. Baldige Besserung, Sinken der 3 Kurven. Im 2. Falle erfolgte später die Intervalloperation; in den beiden andern Fällen wurde dieselbe verweigert. Fall 3 kam nach $^1/_2$ Jahr mit einem schweren Rezidiv; Frühoperation, Heilung.

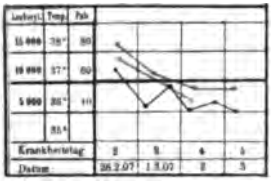

Kurve 1.

„Wenn aber bei diesen rein katarrhalischen Formen unter gleichmäßigem Anstieg der drei Kurven oder bei Anstieg nur einer derselben und Vermehrung der lokalen Schmerzen und der Druckempfindlichkeit ein Nachschub sich ankündigt, so ist man berechtigt, durch das Messer den Prozeß zu beseitigen. Früh genug erfolgt dann immer noch der operative Eingriff." (Sonnenburg.)

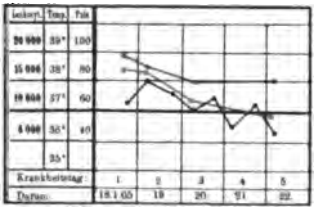

Kurve 2.

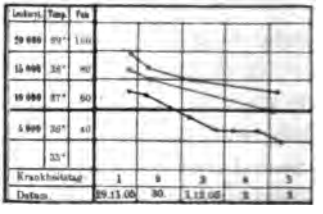

Kurve 3.

Fall 4. Keue (Kurve 4). Fall 5. Nawrot (Kurve 5). Hier waren ebenfalls in beiden Fällen bei der Aufnahme, die bei Keue am ersten, bei

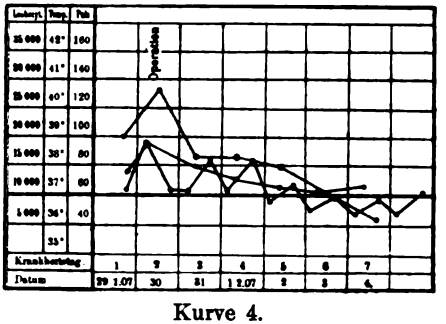

Kurve 4.

Nawrot am 2. Krankheitstage erfolgte, die drei Kurven gleichmäßig und mäßig angestiegen. Daher zunächst abwartende Behandlung. Am Tage

darauf Anstieg der Leukocytose und Verschlimmerung aller anderen Symptome, deshalb Operation. Bei Keue fand sich ein Empyem des Wurmfortsatzes vor, das sich nicht in den Darm hatte entleeren können. Bei Nawrot war der Appendix bereits perforiert. Beide Fälle, die wir noch vermehren könnten, nahmen einen glatten Verlauf, ein Beweis, daß die Operation früh genug erfolgt war.

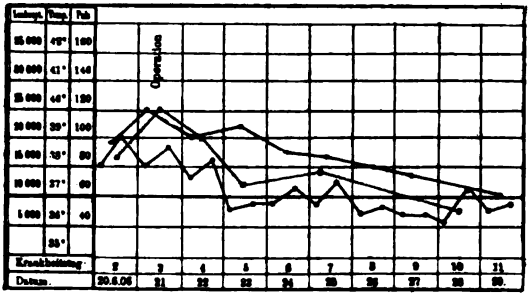

Kurve 5.

Während also ein gleichmäßiger und nicht hoher Anstieg der drei Kurven im allgemeinen für eine gutartige Erkrankung des Wurmfortsatzes spricht, so ist ein hoher Anstieg innerhalb der zwei ersten Tage, wie auch später, meist bedenklicher, besonders wenn ein gewisses Mißverhältnis in der Höhe der drei Kurven vorhanden ist.

So ist eine hohe Leukocytose von 30000 und darüber immer ein Zeichen schwerer Infektion, aber sie ist zugleich der Ausdruck guter Reaktionskraft, so daß immer noch eine leidlich gute Prognose gestellt werden kann. Niedrige Leukocytose, bei schweren klinischen Symptomen und hohem Puls, ist indes ein Zeichen schwerster Infektion, gleichzeitig der Ausdruck mangelnder Reaktionskraft, also prognostisch äußerst bedenklich.

Die Temperatur verhält sich hierbei ebenfalls verschieden; meist steht sie in Analogie zur Leukocytose. Niedrige Temperatur bei hoher Leukocytose und Pulsbeschleunigung ist in der Regel als ungünstig aufzufassen. Doch waltet bei der Temperatur keine solche Gesetzmäßigkeit wie bei der Leukocytose.

Der Puls ist in Fällen von schwerer Perityphlitis fast stets sehr frequent. Bei normaler oder wenig erhöhter Pulsfrequenz bedeutet also hohe Leukocytose meist nur gute Reaktionskraft, besagt aber an sich nicht, ob eine schwere oder leichte Infektion vorliegt. Stets sorgfältig in Rücksicht zu ziehen sind natürlich die übrigen klnischen Symptome.

Es mag manchem erscheinen, als ob diese Verhältnisse doch

etwas schwierig und für die praktische Verwertung zu kompliziert seien. In der Tat erfordert die Deutung der drei Kurven eine gewisse Übung. Aber wenn man sich diese erst angeeignet hat, dann findet man sich hierin doch leicht zurecht, und in vielen Fällen genügt ein Blick auf die Kurve und ein Blick auf den Patienten, um zu entscheiden, ob es sich um einen leichten oder schweren Fall handelt, ob abgewartet werden kann, oder ob operiert werden muß.

Demjenigen aber, welcher mit der Deutung der Leukocytenkurve noch nicht vollkommen vertraut ist, kann nur geraten werden, stets die übrigen klinischen Symptome, Erbrechen, Aufstoßen, allgemeiner Krankheitseindruck, Unruhe, sowie die lokalen Erscheinungen, spontane Schmerzhaftigkeit, Druckschmerz, Muskelspannung, Dämpfung, Resistenz, eingehend zu berücksichtigen. Besonders wichtig sind nach unseren Erfahrungen die Muskelspannung und die lokale Druckempfindlichkeit, die einen Schluß auf schwere pathologische Veränderungen, Empyem, Gangrän, gestatten.

Unsere obigen Erörterungen über die Bedeutung der Leukocytose, in Verbindung mit Puls und Temperatur, im Frühstadium der Perityphlitis stützen sich auf langjährige Erfahrungen und wir sind auch in der Lage, zahlenmäßige Belege dafür zu erbringen.

In der folgenden Tabelle (S. 405) habe ich für sämtliche Fälle von akuter Appendicitis, die innerhalb der ersten 48 Stunden in den beiden letzten Jahren 1905 und 1906, ins Krankenhaus Moabit eingeliefert wurden, die Durchschnittszahlen für Temperatur, Puls und Leukocytose berechnet, und habe dabei die Fälle in mehrere Gruppen eingeteilt, nämlich in die Fälle, die nicht im Anfall, zum Teil später im Intervall, operiert wurdem und die Fälle, die innerhalb der ersten 48 Stunden operiert wurden. Erstere sind die Fälle von Appendicitis catarrhalis acuta. Die Intervalloperation wurde hier meist nur dann vorgenommen, wenn es sich um ein Rezidiv handelte. Bei den im Anfall operierten Fällen handelte es sich stets um schwere pathologische Veränderungen, deren vorangegangene Erkenntnis uns eben zur Operation genötigt hatte. Hier habe ich wieder unterschieden zwischen den Fällen, die glatt verliefen, ferner denjenigen, bei welchen Komplikationen eintraten, und schließlich denen, welche tödlich endigten.

Ich glaube, daß diese Zahlen unsere Erörterungen recht anschaulich illustrieren. Wir sehen, daß Durchschnittswerte von 37,9 für Temperatur, 96 für Puls, und 14000, für Leukocytose, für eine einfache katarrhalische Entzündung des Wurmfortsatzes sprechen.

	Zahl der Fälle	Temperatur	Puls	Leukocyt.
I. Nicht im Anfall operiert, z. T. später im Intervall (Appendicitis simplex). Alle geheilt	72	37,9	96	14 000
II. Innerhalb der ersten 48 Stunden operiert (Appendicitis gangraenosa, Empyem) a) geheilt	—	—	—	—
1. glatter Verlauf	45	36,2	116	20 000
2. Komplikation (sek. Abszesse)	8	36,5	122	30 000
b) gestorben	8	36,6	122	18 000

Gleichmäßige Steigung der 3 Kurven bei schweren sonstigen klinischen Symptomen, 382, 116, 20000, bedeutet schwere pathologische Veränderungen am Wurmfortsatz. In der Regel ist der Prozeß noch lokal, so daß wir auf einen glatten Verlauf rechnen können.

Sind die drei Symptome, insbesondere die Leukocytose, noch mehr gesteigert, 38,5, 122, 30000, so ist meist schon eine mehr oder weniger ausgebreitete Peritonitis vorhanden. Durch die Frühoperation gelingt es zwar, dieselbe in ihrem weiteren Fortschreiten, wenn nicht durch Toxinwirkung der Tod bedingt wird, zu kupieren, und die Patienten am Leben zu erhalten, aber es kommt meist zur Bildung von sekundären, hauptsächlich Douglas-Abszessen, die ja, worin wir mit Rotter übereinstimmen, der Ausdruck einer diffusen Peritonitis sind, welche in Abkapslung übergegangen ist. Natürlich führen Fälle, die im Frühstadium mit 30 000 Leukocyten operiert wurden, nicht immer notwendig zur Bildung von solchen Abszessen.

Ist aber bei hoher Temperatur- und Pulsfrequenz, 38,6 122, die Leukocytose niedriger, durchschnittlich 18000, so handelt es sich meist um eine freie Peritonitis, deren Prognose bei schwerster Infektion und Intoxikation und bei ungenügender Reaktionsfähigkeit äußerst bedenklich ist. Auch hier muß man im Frühstadium noch den Versuch einer chirurgischen Intervention machen; meist aber führen diese Fälle zum Tode.

Zu bedenken ist natürlich, daß alle diese Zahlen Durchschnittswerte darstellen, welche sich aus höheren und niederen Werten zusammensetzen. Aber ich glaube doch, daß sie uns einen genügenden und praktisch wertvollen Anhaltspunkt bieten, und daß aus ihnen hervorgeht, daß auch im Frühstadium der Appendicitis eine gewisse Gesetzmäßigkeit in den drei genannten Symptomen vorhanden ist.

Um den Wert, den die Leukocytose im Verein mit den sonstigen Krankheitssymptomen speziell für die Stellung der operativen Indikation im Frühstadium der Appendicitis besitzt, zu illustrieren, lasse ich nun einige Kurven folgen von akuten Fällen, die innerhalb der ersten 48 Stunden aufgenommen und wegen hohen Anstiegs aller Kurven oder wegen der Dissonanz in der Höhe derselben, schwerer allgemeiner und lokaler Symptome sofort operiert wurden. Zunächst führe ich die Fälle an, die ohne Komplikationen glatt zur Heilung gelangten.

Fall 6. Kaatz (Kurve 6). Die Höhe der 3 Kurven entspricht den Durchschnittswerten einer mittelschweren Appendicitis. Die sofort vorgenommene Operation ergab eine beginnende Gangrän des Appendix.

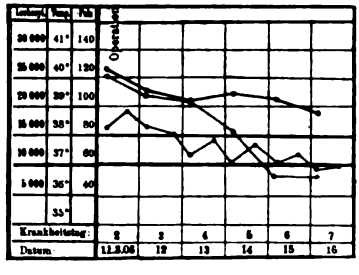

Kurve 6.

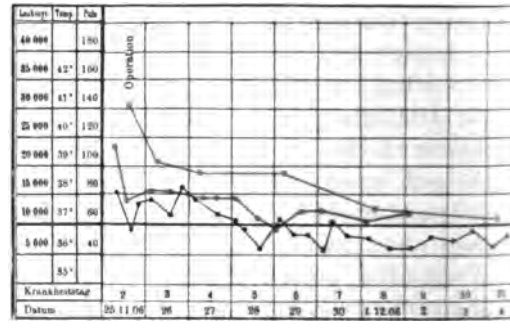

Kurve 7.

Fall 7. Müller (Kurve 7). Hier finden wir am 2. Krankheitstage eine ziemlich gleichmäßige und beträchtliche Erhöhung der 3 Kurven. Bei der Operation fand sich ein strotzend mit Eiter gefüllter Wurmfortsatz.

Fall 8. Korweg (Kurve 8). In diesem Falle waren alle drei Kurven noch höher gestiegen und es wäre die Indikation zur Operation allein schon hierdurch, besonders durch die sehr hohe Leukocytose und sehr hohe Pulsfrequenz gegeben gewesen. Es mußten hier offenbar eine schwere Infektion und schwere pathologische Veränderungen am Wurmfortsatz vorliegen. In der Tat war letzterer durch Kotsteine bereits perforiert und freies Exsudat vorhanden.

Während die vorstehenden Fälle mit erhöhter Leukocytose einen günstigen Verlauf nahmen, ging der folgende, der am 2. Krankheitstage bei schweren klinischen Symptomen, hoher Pulsfrequenz (140) und niedriger Leukocytose (8000) operiert wurde, unter den Erscheinungen einer septischen Peritonitis zugrunde. Fall 9, Lehmann (Kurve 9). Wegen eintretenden paralytischen Ileus mußte später ein Anus praeternaturalis angelegt werden. In diesem Falle tritt der hohe prognostische Wert der Leukocytose zutage.

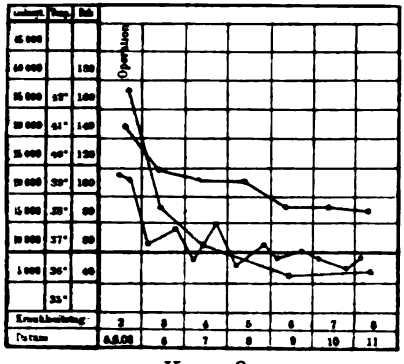

Kurve 8.

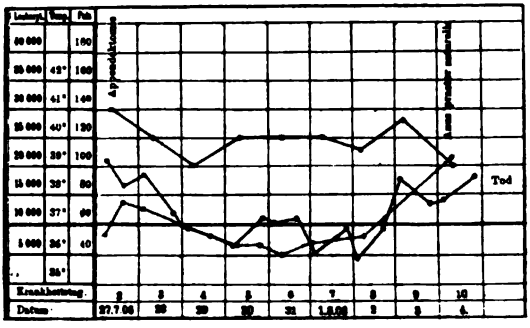

Kurve 9.

Die Regeln, die sich aus der Beobachtung der drei Kurven für die Diagnose, Behandlung und Prognose im Frühstadium ergeben haben, gelten, wenigstens zum Teil, auch noch für die späteren Krankheitstage. Auch am 3. Krankheitstage wird bei einem schwerkranken Patienten mit hochgradigen Symptomen einer schweren Infektion, welche wohl ausnahmslos mit fortschreitender Peritonitis kompliziert ist, immer noch ein sofortiger operativer Eingriff erwogen werden müssen, besonders wenn eine hohe Leukocytose vorhanden ist. Bei der Operation finden sich in solchen Fällen ausgedehnte Zerstörungen am Wurmfortsatz, daneben die Anzeichen einer intensiven Mitbeteiligung des Peritoneums in Form eines eitrigen Exsudats.

Wir haben sogar bei den geschilderten Symptomen, besonders bei hoher Leukocytose und Pulsbeschleunigung, noch am 4. und 5. Tage die Appendektomie vorgenommen und in vielen Fällen den Prozeß kupieren können, wie z. B. im folgenden Falle:

Fall 10. Bellach (Kurve 10). Appendicitis gangraenosa et perforativa. Eingeliefert am 4. Krankheitstag, sofort operiert. Der Verlauf war hier kein so glatter wie in den Fällen 6—8, worauf auch schon die Leuko-

cytenkurve hindeutet. Wiederanstieg der Leukocytose 7 Tage nach der Operation, verbunden mit vermehrten Schmerzen und stärkerer Eiterabsonderung der Wunde. Entweder handelte es sich um eine einfache Retention oder um einen sekundären Abszeß, der sich spontan nach der Wunde zu entleerte.

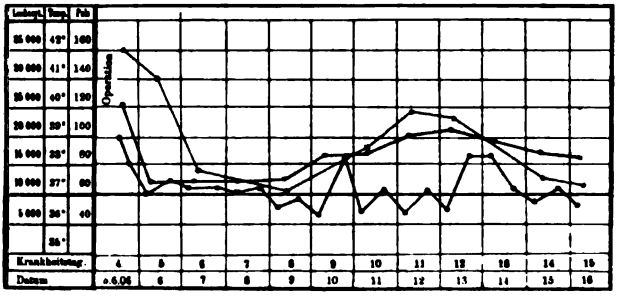

Kurve 10.

Doch gelingt es hier eben, wie Sonnenburg bemerkt, nicht mit derselben Sicherheit, die Krankheit im Keime zu ersticken, wie im Frühstadium. Komplikationen, sekundäre Abszesse, sind hier gerade noch einmal so häufig wie nach Frühoperationen (16 Proz. gegen 8 Proz.). Bei diesen Fällen, die uns im Intermediärstadium noch zur Operation zwingen, finden wir meist eine beträchtliche Leukocytose vor, und diese ist dann, quoad vitam, in der Regel als günstiges Zeichen aufzufassen. Während bei den durch Operation geheilten Fällen, ohne Rücksicht auf Komplikationen, die Leukocytose am ersten Krankheitstage durchschnittlich 19500, am zweiten 22000 beträgt, beziffert sie sich am 3., 4. und 5. Tage ziemlich gleichmäßig auf 24000.

Für die Fälle mit fortschreitender Peritonitis gilt auch hier wieder, daß eine auffallend niedrige Leukocytose eine sehr schlechte Prognose gibt und auch die übrigen Symptome nicht so beunruhigend sind. Und zwar ist hier, während im Frühstadium geringe Leukocytose ausnahmsweise auch bei scweren, aber gutartigen Prozessen vorkommen kann, eine niedrige Leukocytose stets als prognostisch malignes Zeichen aufzufassen. Bei den gestorbenen Fällen, die am 3. bis 5. Tage operiert wurden, betrug die Leukocytose im Durchschnitt 19000, also ungefähr ebensoviel wie bei denen nach Frühoperation Gestorbenen. Ich führe auch hier wieder einen Fall an, der mit niedriger Leukocytose und hoher Pulsfrequenz am 3. Tage wegen einer gangränösen Appendicitis operiert wurde, und der an fortschreitender Peritonitis zugrunde ging.

Fall 11. Rabe (Kurve 11).

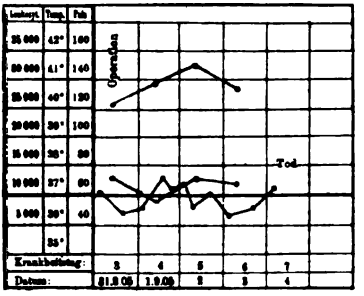

Kurve 11.

In den meisten Fällen aber, die nach dem dritten Krankheitstage in unsere Behandlung kommen, wird unsere operative Tätigkeit nicht mehr oder nicht sofort zur Entfaltung kommen. Denn dann handelt es sich in der Mehrzahl der Fälle entweder um eine fortschreitende Peritonitis ohne Abkapselung oder um eine Peritonitis, welche Neigung zur Begrenzung zeigt.

In den erstgenannten Fällen, die manchmal mit einer exzessiv hohen (dann aber rasch sinkenden), meist aber mit niedriger Leukocytose (10000) verbunden sind, kann man zwar versuchen, durch Entleerung des Eiters den Zustand zu bessern. Es läßt sich aber nicht leugnen, daß hier die Operation oft nicht den gewünschten Erfolg hat; mitunter hat man sogar den Eindruck, daß, besonders bei geschwächten, elenden Patienten, der letale Ausgang nur beschleunigt wird. Andererseits kommen mitunter solche Fälle spontan zur Ausheilung, wobei häufig doch noch die allgemeine Peritonitis in Abkapselung übergeht. Jedenfalls sind die Chancen einer expektativen Behandlung ebenso gut oder ebenso schlecht wie die der operativen Behandlung (Sonnenburg). Niedrige Leukocytose ist auch hier als prognostisch äußerst bedenklich anzusehen.

Wenn aber bei Patienten, die im Intermediärstadium in unsere Behandlung kommen, Zeichen einer beginnenden Begrenzung (Abkapselung) der Peritonitis vorhanden sind (Dämpfung, Resistenz) so werden wir nichts Besseres tun können, als abzuwarten, und werden erst dann einschreiten, wenn es zu einer guten Abkapselung (Abszeßbildung) gekommen ist. Gerade bei den Abszessen nun leistet uns die Leukocytenzählung wertvolle Dienste für die einzuschlagende Behandlung, denn nun tritt, um Federmanns Worte zu gebrauchen, die anfängliche Allgemeinvergiftung zurück und die Leukocytose wird der Ausdruck des am lokalen Herd sich abwickelnden Vorgangs. (Hohe Leukocytose nach dem ersten bis zweiten Krankheitstage kann dann meist als der Ausdruck einer Eiterung angesehen werden.) Besonders wichtig aber ist hier die Beobachtung des Fallens und Steigens der Leukocytose, also der Leukocytenkurve.

Wenn die anfänglich diffuse Entzündung infolge fibrinöser Verklebungen zu einer begrenzten wird, wenn es zur Bildung eines abgekapselten Abszesses kommt, dann pflegt die Leukocytose, die ursprünglich mehr oder weniger angestiegen war, abzusinken und damit die Begrenzung anzuzeigen.[1]) Bleibt sie dauernd niedrig, und geht sie völlig zur Norm zurück, so können wir — oft einzig und allein daraus — schließen, daß es sich um einen gutartigen Prozeß handelt und daß dieser in Resorption übergehen wird. Wir pflegen prinzipiell bei Abszessen, falls dieselben nicht durch ihre Größe bedrohlich, und falls keine sonstigen schweren Erscheinungen vorhanden sind, den Versuch einer konservativen Behandlung zu machen. Wir haben mit derselben, falls sie durchgeführt werden kann, bessere Erfahrungen gemacht, als mit der Incision, nach welcher häufig langwierige Fisteln zurückbleiben.

Ich lasse hier die Kurven von zwei perityphlitischen Abszessen folgen, die ohne Operation zur Resorption und Heilung gelangten.

Fall 12. Berle (Kurve 12). Hier waren am 4. Krankheitstag die drei Kurven nur mäßig angestiegen. Die Leukocytose stieg zwar im Laufe der nächsten Tage noch ein wenig, aber erhob sich nie über 20000, um

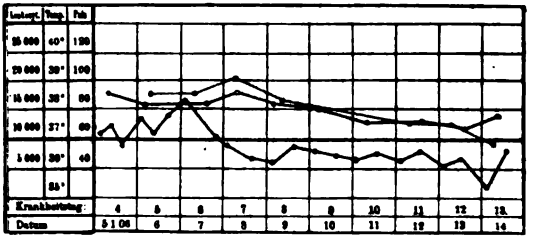

Kurve 12.

dann langsam abzusinken. Auch waren die übrigen klinischen Symptome stets günstig und es fand sich von Anfang an eine kleine, gut abgekapselte Resistenz, die sich allmählich verkleinerte. Hier war also der Entschluß zur konservativen Behandlung leicht.

Schwieriger lagen die Verhältnisse im folgenden Fall.

Fall 13. Lüttig (Kurve 13). Wir sehen hier alle drei Kurven ziemlich angestiegen. Die Leukocytose betrug 28000. Dazu fand sich eine ziemlich große und druckempfindliche Resistenz; dieselbe war aber vollkommen begrenzt, und es waren keine peritonitischen Erscheinungen vorhanden. Der Allgemeineindruck war gut. Auch hier war die expekta-

1) Demzufolge sinkt die Leukocytose vom 6. Krankheitstage an. Sie betrug bei den vom 6.—10. Tage operierten Fällen, unter welchen sich meist Abszesse vorfanden, im Durchschnitt 20000 gegen 24000 im Intermediärstadium.

tive Behandlung von Erfolg gekrönt; es fand sogar eine wider Erwarten rasche Verkleinerung der Geschwulst statt. Die vorgeschlagene Intervalloperation wurde hier verweigert, während sie im ersten Fall ausgeführt und Patient dauernd geheilt wurde.

Im Anschluß hieran gebe ich noch die Kurve von einem Fall wieder, bei dem es zu einer Spontanperforation eines Abszesses in den Mastdarm kam, welche mit Abfall der Leukocyten und Zurückgehen aller Erscheinungen verbunden war.

Fall 14. Suplie (Kurve 14).

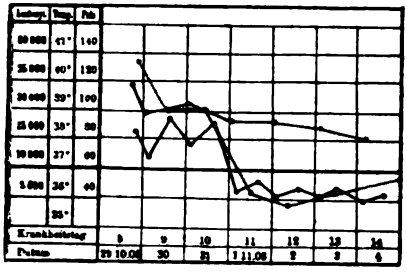

Kurve 13.

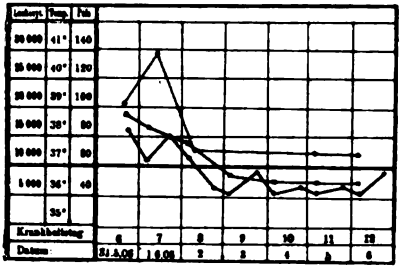

Kurve 14.

Wenn nun aber die in den ersten Tagen abgefallene Leukocytenkurve aufs neue wieder ansteigt, so deutet dies ein Wachsen des Abszesses an, welches wir ja auch meist gleichzeitig objektiv konstatieren können, und wir müssen dann, besonders wenn auch die übrigen Kurven mit ansteigen und vermehrte Schmerzen eintreten, durch Incision dem Eiter Abfluß verschaffen und einer weiteren Propagation der abgekapselten Peritonitis vorzubeugen suchen. Die Incision ist besonders dann angezeigt, wenn die Leukocytose rasch und hoch ansteigt, während in den Fällen, wo nur ein allmählicher und geringer Anstieg erfolgt, zunächst noch mit dem Messer in der Hand abgewartet werden kann.

Fall 15. Hellmich (Kurve 15). Diese Patientin wurde am 4. Krankheitstage mit den Erscheinungen einer zur Begrenzung neigenden Peritonitis (Dämpfung, Resistenz) eingeliefert. Es kam bald zu vollständiger Abkapselung (Sinken der Leukocytose) und zur Entwicklung eines deutlichen Tumors. Ein solcher war in einem anderen Falle (16), der am 6. Tage eingeliefert wurde, von Anfang an vorhanden. Da derselbe hier nur von mäßiger Größe war, so wurde hier noch abgewartet.

Fall 16. Schmalz (Kurve 16).

In beiden Fällen trat dann aber unter ziemlich raschem Anstieg der Leukocytose ein Wachsen der Abszesse ein, daher Incision, darauf schnelles Absinken der Leukocytose.

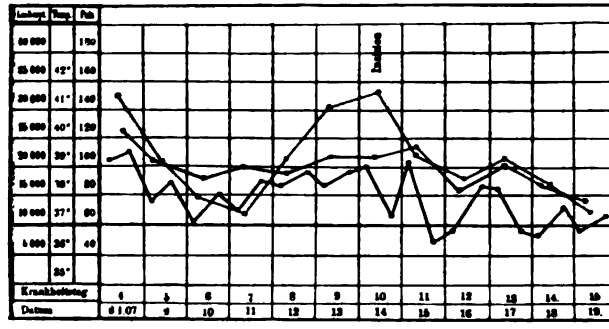

Kurve 15.

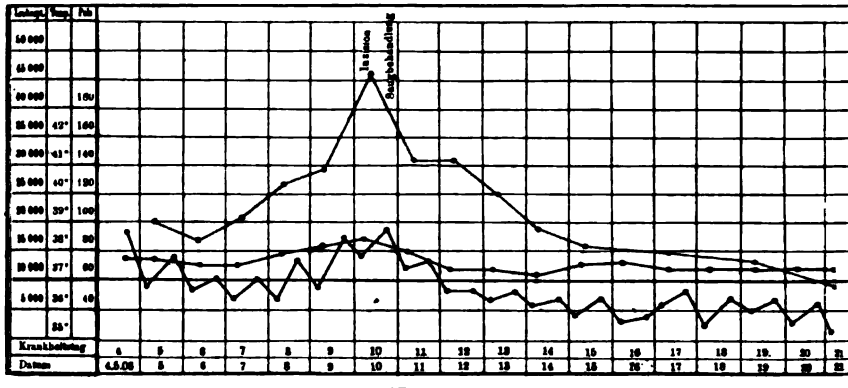

Kurve 16.

Ich glaube, daß aus diesen Kurven hervorgeht, daß die Leukocytose, zumal sie sehr viel früher einsetzt, eine noch größere „Bequemlichkeit für die Bestimmung der Zeit der Incision" schafft, als die von Rotter empfohlene Beobachtung der Temperatur.

Selbstverständlich werden wir bei Abszessen, die durch ihre Größe Besorgnis erregen, und besonders, wenn bei ihnen die Leukocytose sehr hoch ist, uns nicht erst auf eine expektative Behandlung einlassen, sondern sofort nach ihrer Einlieferung ins Krankenhaus operieren.

Fall 17. Gajewski (Kurve 17). Es handelte sich hier um einen perityphlitischen Abszeß von ganz enormer Größe. Derselbe nahm die ganze rechte Unterbauchgegend ein, ragte noch ein Stück über die Mittellinie nach links hinüber und füllte, wie sich bei der rektalen Untersuchung ergab, das ganze kleine Becken aus. Hier wurde sofort nach der Einlieferung incidiert.

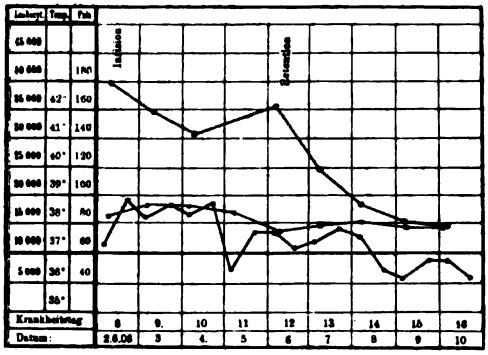

Kurve 17.

Im vorstehenden habe ich unsere Erfahrungen darüber wiedergegeben, was uns die Leukocytose bei der akuten Appendicitis für die Diagnose und Therapie leistet, und ich glaube, ihre gerade in dieser Hinsicht so vielfach verkannte und angegriffene Verwertbarkeit dargetan zu haben.

Größere Dienste noch leistet uns die Leukocytenzählung nach der Operation für die Prognose und für das Auffinden sekundärer Abszesse, wie dies ja wohl nie bezweifelt worden ist.

Wir können meist schon in den ersten Tagen nach der Operation aus dem Verhalten der Leukocytenkurve mit Sicherheit erkennen, ob wir auf einen glatten Verlauf rechnen können, ob wir Komplikationen (sekundäre Abszesse) oder ob wir gar einen tödlichen Ausgang fürchten müssen.

Nach der Operation einer akuten Appendicitis pflegt, wenn es sich um einen gutartigen Prozeß handelt, die Leukocytose mehr oder weniger rasch abzusinken. Und zwar erfolgt — und daran erkennen wir eben die Gutartigkeit des Prozesses — der Abstieg der Leukocyten im Verein mit der Puls- und Temperaturkurve. Dies geht aus den oben mitgeteilten Fällen von Frühoperationen (Kurve 6—8) und aus der Kurve des am vierten Tage operierten Falles (Kurve 10) klar hervor. In diesen glatt verlaufenden Fällen kehrt die Leukocytose oft schon 2—3 Tage nach der Appendektomie zur Norm zurück. Eine postoperative Erhöhung der Leukocytose, wie wir sie nach aseptischen Operationen fast gesetzmäßig eintreten sehen, fehlt hier in der Regel. Denn da wir — bei der Frühoperation — meist den krankhaften Herd mit Stumpf und Stiel ausrotten können, so eliminieren wir auch die chemotaktischen Stoffe vollständig, und der Reiz, der durch die meist nicht eingreifende Ope-

ration als solche gesetzt wird, erzeugt bei diesen Individuen, deren Leukocytendepots in der Regel schon verbraucht sind und eines stärkeren Reizes zur Neubildung von Leukocyten bedürfen, keine Leukocytose.

Nur nach der Incision von gut abgekapselten Abszessen beobachten wir manchmal eine postoperative vorübergehende Erhöhung der Leukocytose. Diese ist so zu erklären, daß die Resorption chemotaktischer Substanzen, welche durch die intakte, schwartige Abszeßwand hindurch nur gering war, nach der Eröffnung des Abszesses, wobei der Eiter mit der Wunde in Berührung kommt, begünstigt wird.

Die postoperative Leukocytose nach Abscessinzisionen wird durch folgenden Fall illustriert.

Fall 18. Regel (Kurve 18). Es handelte sich hier ursprünglich um einen kleinen, wohlbegrenzten Abszeß, der schließlich doch zur Incision

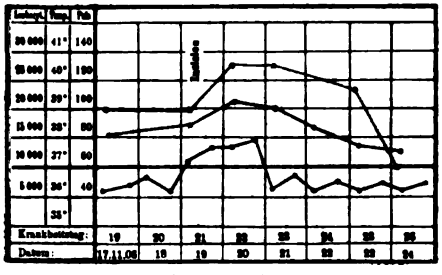

Kurve 18.

gelangte, da er sich langsam vergrößerte und da die Schmerzen nicht nachlassen wollten. Nach der Incision stieg, während sich Pat. dabei wohl fühlte, die Leukocytose an, um erst nach 4 Tagen definitiv abzusinken.

Wenn aber nach einer im Anfall ausgeführten Appendektomie die Leukocytose dauernd hoch bleibt oder nach anfänglichem Sinken wieder ansteigt, so deutet dies mit Sicherheit darauf hin, daß irgendwo noch Eiter vorhanden ist.

Manchmal handelt es sich nur um eine Retention in der Mundhöhle, wie wir dies schon in Fall 10 gesehen haben.

In den meisten Fällen aber, besonders wenn bei der Operation, wie wir dies in Fällen mit eitrigem Exsudat immer tun, eine ausgiebige breite Schürzentamponade angelegt worden war, bedeutet dauerndes Hochbleiben oder Wiederansteigen der Leukocyten nach der Operation keine einfache Retention, sondern einen sekundären, intraperitonealen Abszeß. Das sind meist Fälle, die nach dem zweiten

Krankheitstage wegen diffuser Peritonitis operiert wurden, welch letztere zur Abkapselung gelangt ist. Nun aber findet — darauf deutet der Anstieg der Leukocyten hin — ein Wachsen des sekundären Abszesses statt, welches eine operative Entleerung desselben erheischt.

„Diese Steigerung ermöglicht es dem Arzt," wie Sonnenburg bemerkt (genau so wie bei den primären Abszessen), „hier oft früher und richtiger einzugreifen, als wenn er nur auf Puls und Temperatur, sowie den lokalen Befund angewiesen ist. Das gilt auch noch ganz besonders von den subphrenischen Abszessen, deren Erkenntnis, wie bekannt, ja sonst immer auf große Schwierigkeiten stößt."

Es soll natürlich nicht geleugnet werden, daß sekundäre Abszesse, z. B. ein Douglas-Abszeß, auch aus den sonstigen Symptomen (Leibschmerzen, Brennen am After, Durchfälle, Schleimabgang, Fieber) häufig erkannt werden können. Aber die Diagnose und die Bestimmung der Zeit der Incision wird doch wesentlich durch die Blutuntersuchung unterstützt. Dies dürfte durch folgende Fälle veranschaulicht werden.

Fall 19. Muchow (Kurve 19). Fall 20. Lecijewicz (Kurve 20).

In beiden Fällen, die im Intermediärstadium wegen einer gangränösen Appendicitis unter den Zeichen einer starken Mitbeteiligung des Peritoneums

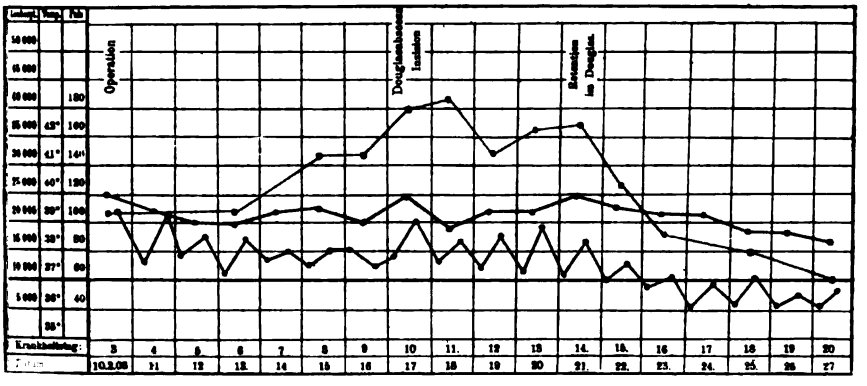

Kurve 19.

operiert worden waren, kam es unter hohem Anstieg der Leukocytose einige Tage nach der Operation zur Bildung von sekundären Douglas-Abszessen. Im ersten Fall bedeutet die nach der Douglas-Incision hoch bleibende Leukocytose eine Retention im Douglas, die durch nochmalige Erweiterung der rektalen Wunde beseitigt wurde.

Im nächsten Fall (21) kam es sogar zur Bildung von 2 sekundären intraperitonealen Abszessen, was auf der Kurve zur Evidenz sichtbar ist.

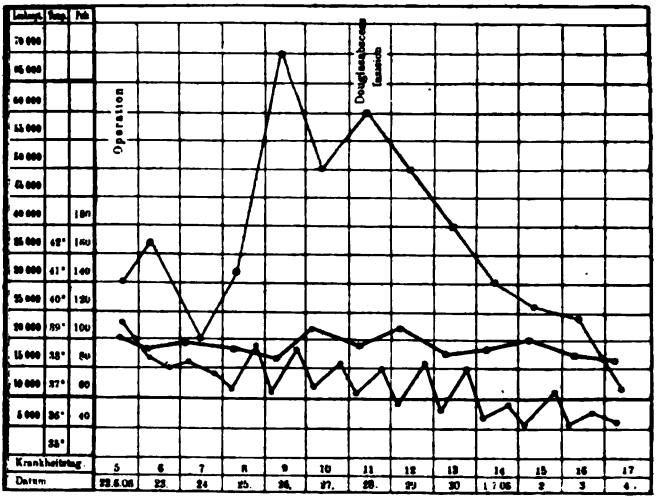

Kurve 20.

Fall 21. Mohrholz (Kurve 21). Operation am 2. Krankheitstage. Wurmfortsatz gangränös. Eitriges Exsudat. Wenig Verklebungen. Unter

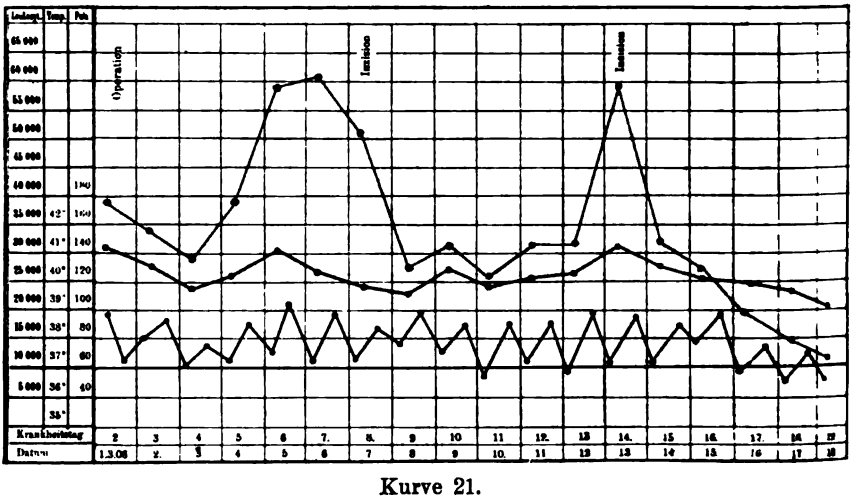

Kurve 21.

enormem Anstieg der Leukocyten entstand erst ein linksseitiger Abszeß, der 6 Tage nach der Appendektomie durch einen linksseitigen Flankenschnitt entleert wurde. Wiederum unter hohem Anstieg der Leukocyten kam es darauf noch zur Bildung eines rechts hinten gelegenen Abszesses, der von der rechten Flankenwunde aus stumpf eröffnet werden konnte.

Gerade hier leistete uns beide Male die Leukocytenuntersuchung ausgezeichnete Dienste. Denn wenn auch Pulsfrequenz und Temperatur ziemlich hoch blieben, so war doch ein Anstieg dieser Kurven nicht vorhanden. Keine sonstigen klinischen Symptome (Störung des Allgemeinbefindens oder Schmerzen) ließen das Entstehen der neuen Abszesse vermuten.

Schließlich führe ich hier noch einen Fall an, bei dem sekundär ein subphrenischer Abszeß entstand.

Fall 22. Dietze (Kurve 22). Während die obigen Fälle mit sekundären Abszessen in Heilung übergingen, kam es hier leider zum letalen Ausgang. Es handelte sich auch um sehr schwere lokale und allgemeine

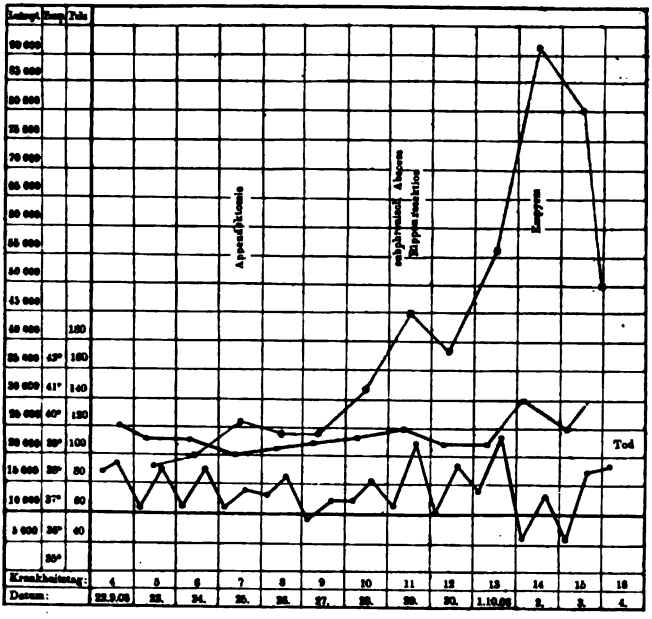

Kurve 22.

Erscheinungen. Bei der ersten Operation fanden sich ausgebreitete Zerstörungen nicht nur am Appendix, sondern auch in seiner Umgebung. Die Gangrän war bereits auf die tieferen Schichten der Bauchdecken und auf die Leber(!) übergegangen. Die Entstehung des subphrenischen Abszesses zeigte sich auch hier durch Anstieg der Leukocyten auf 45000 an. Der nach der Operation dieses Abszesses auftretende, ganz enorme Anstieg der Leukocyten auf 92000 wird erklärt durch weiter fortschreitende Infektion (Empyem). Gegen das Ende hin erfolgte durch die kolossale Erschöpfung des Organismus wieder Abfall der Leukocytose.

Es kommen nun auch Fälle vor, wo die Entstehung von sekundären Abszessen nicht von so eklatanter Steigerung begleitet ist,

nämlich dann, wenn der sekundäre Prozeß nicht propagiert. Anstieg der Leukocyten bedeutet ja Wachsen des Abszesses. Wo letzteres nicht stattfindet, können wir also keinen Anstieg erwarten; aber wir werden meist aus der hochbleibenden Leukocytose auf einen sekundären Prozeß schließen können.

Einer besonderen Erklärung bedarf noch die merkwürdige Erscheinung, daß die Leukocytose bei sekundären Abszessen meist wesentlich höher ist als bei der primären Erkrankung und höher auch als bei primären Abszessen, selbst wenn diese im Wachstum begriffen sind.

Arneth beobachtete, daß, wenn im Verlauf einer akuten Appendicitis ein Rezidiv eintritt, dann eine stärkere Leukocytose vorhanden ist als bei der primären Erkrankung. Er interpretiert diese Erscheinung so, „daß das Knochenmark sich im Laufe der primären Erkrankung auf eine Mehrleistung eingerichtet hat; tritt nun das Rezidiv auf, so setzt das Mark mit einer durch die Pause bis zum Rezidiv gesteigerten Leistungsfähigkeit ein." Diese Erklärung für die höhere Leukocytose bei Rezidiven läßt sich ganz gut auf die bei sekundären Abszessen übertragen. Ich glaube aber, daß man diesen Vorgang noch auf eine andere Weise erklären kann, nämlich im Sinne der Überempfindlichkeit, worauf ich aber hier nicht näher eingehen will.

Wir haben bei Betrachtung der Leukocytose nach der Operation einer akuten Appendicitis bisher die Fälle besprochen, die nach glattem Verlauf oder nach Komplikationen zur Heilung gelangten. Ungünstig in der Prognose sind die Fälle, bei denen nach der Operation, welche wegen schwerer Initialsymptome erforderlich war, ein rasches Sinken der Leukocytose bei hoch bleibender oder sogar steigender Pulsfrequenz, also eine Kreuzung[1]) dieser Kurven eintritt.

Hier ist die Prognose ebenso schlecht wie bei den Fällen, bei denen die Leukocytose von Anfang an niedrig war (vgl. Kurven 9 u. 11.) Beide Male haben wir es mit einer ungenügenden Reaktionskraft des Organismus zu tun. Es kommt ausnahmslos unter fortschreitender Peritonitis zum letalen Ausgang.

Fall 23. Jacobsen (Kurve 23). Fall 24. Picke (Kurve 24).

In beiden Fällen fanden sich bei der Operation schwere Zerstörungen am Wurmfortsatz und freies eitriges Exsudat.

---

1) Diese Kreuzung ist nur bedenklich bei steigender oder wenigstens hoch bleibender Pulsfrequenz.

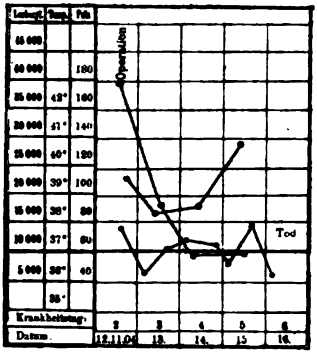

Kurve 23.

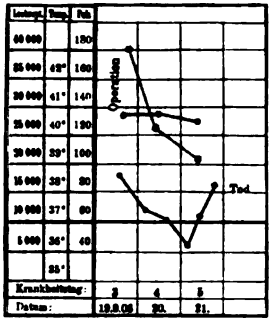

Kurve 24.

Die Leukocytose zeigt demnach bei diffuser Peritonitis in der Regel 2 Typen, entweder, sie ist von Anfang an niedrig[1]) und bleibt niedrig, oder sie ist im Beginn erhöht, um dann rasch abzusinken.

Aber gerade so wie die Temperatur vor dem tödlichen Ausgang einer Peritonitis zu subnormalen Werten sinken, oder auch sich zu exzessiver Höhe erheben kann, so beobachten wir auch hier in ganz vereinzelten Fällen den entgegengesetzten Typus, nämlich sukzessiven Anstieg der Leukocytose. Den Erklärungsversuch von Federmann haben wir schon im allgemeinen Teil erwähnt. Wahrscheinlich handelt es sich hier um Menschen, welche eine ganz besonders gute individuelle Reaktionskraft besitzen. Ich habe diesen Typus nur in ganz wenigen Fällen beobachtet.

Im Anschluß hieran möchte ich noch die sogenannte prämortale Leukocytose besprechen, die mit dem aufsteigenden Typus bei der fortschreitenden Peritonitis eine gewisse Ähnlichkeit besitzt und ebenfalls selten ist. Wir verstehen darunter einen plötzlichen, innerhalb des letzten Lebenstages eintretenden, exzessiven Anstieg der vorher meist nur wenig erhöhten Leukocytose. Derselbe findet nach unseren Erfahrungen meist innerhalb der letzten 12—24 Stunden statt und ist bei schweren allgemeinen Erscheinungen als prognostisch infaustes Zeichen anzusehen.

Fall 25. Kiwitz (Kurve 25). Fall 26. Feick (Kurve 26).
In beiden Fällen handelte es sich um eine gangränöse Appendicitis mit fortschreitender Peritonitis.

1) Zu bedenken ist dabei natürlich, daß auch in den Fällen, welche mit niedriger Leukocytose in unsere Behandlung kommen, dieselbe vorher erhöht gewesen sein kann.

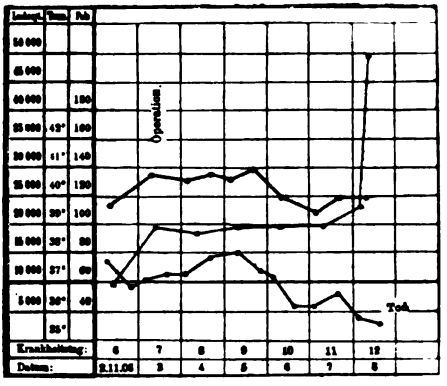

Kurve 25.

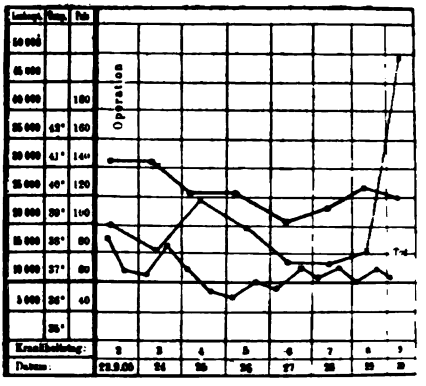

Kurve 26.

Wir sind vorläufig nicht imstande, eine völlig befriedigende Erklärung für dies eigenartige Verhalten der Leukocytose zu geben. Die Verlangsamung der Zirkulation beim Nachlassen der Herzkraft in der Agonie, welche Rieder zur Erklärung heranzieht, kann nicht die Ursache sein, denn sonst müßte die prämortale Leukocytose eine konstante agonale Erscheinung sein, was aber nach den Untersuchungen von Limbeck und Arneth und nach unseren Erfahrungen nicht der Fall ist. Auch habe ich durch mehrfache Versuche, deren kurzes Ergebnis hier beiläufig mitgeteilt sei, festgestellt, daß unter dem Einfluß der Bierschen Stauung, durch die doch auch die Zirkulation verlangsamt wird, die Leukocytenzahl im Blut sich nicht verändert.

Sonnenburg neigt der Ansicht zu, daß es sich hier um die rasche Ausbreitung einer vorher begrenzten Entzündung handelt, und ich glaube, daß dies in der Tat eine plausible Erklärung ist. Zwar handelt es sich in der Mehrzahl unserer Fälle um eine in stetem Fortschreiten begriffene Peritonitis, aber es war doch stets gegen das Ende hin ein plötzlicher Verfall zu bemerken, der darauf hindeutet, daß der Prozeß eine plötzliche Ausbreitung und heftige Verschlimmerung erfahren hat.

Auch Limbeck hat nie ein ursächliches (entzündliches) Moment vermißt und er sucht daher den Grund der prämortalen Leukocytose in einer terminalen Entzündung (meistens der Luftwege). Da nun, wie wir vorher schon bemerkten, in der Mehrzahl unserer Fälle von Peritonitis, bei welchen eine prämortale Leukocytose eintrat, letztere vorher nur wenig oder gar nicht erhöht war, da also

bislang ein nur mäßiger oder geringer Verbrauch von Leukocyten stattfand, die Leukocytendepots mithin doch offenbar reichlich mit Leukocyten angefüllt sind, so ist es sehr gut denkbar, daß unter dem Einfluß dieser plötzlichen terminalen Entzündung, resp. terminalen Verschlimmerung einer Entzündung durch die Überschwemmung des Blutes mit chemotaktischen Substanzen die oft so gewaltige agonale Vermehrung der Leukocyten im Blut ihre Erklärung finden kann.[1])

Zum Schluß will ich noch die Ergebnisse besprechen, die uns die Leukocytenzählung für die Differential-Diagnose der Appendicitis geliefert hat.

Es ist ja bekannt, daß die Diagnose, besonders die Frühdiagnose der Appendicitis, auf welche so viel ankommt, häufig sehr schwierig ist. Und wenn uns hier auch eine ganze Reihe von diagnostischen Hilfsmitteln zu Gebote stehen, so wäre es doch sicher wünschenswert, eine weitere Untersuchungsmethode zur Unterstützung der in Betracht kommenden Krankheitsformen in der Hand zu haben.

Wenn ich die zahlreichen Fälle, die unter der falschen Diagnose Appendicitis im Laufe des letzten Jahres in unsere Behandlung kamen, mir vergegenwärtige, so muß ich sagen, daß uns die Leukocytenzählung in der Tat vielfachen Nutzen gebracht, uns aber auch einige Male im Stiche gelassen hat. Gerade bei der Erkrankung, welche wohl am häufigsten zur Verwechslung mit akuter Appendicitis führt, nämlich bei entzündlichen Affektionen der weiblichen Adnexe, hat sich die Leukocytenzählung in differentialdiagnostischer Hinsicht nicht sonderlich bewährt, da die Leukocytose sich hier (sowohl bei entzündlichen Affektionen als auch bei geplatzter Extrauteringravidität) ungefähr ebenso verhält wie bei einer akuten Appendicitis.

Größere Dienste leistet uns die Blutuntersuchung zur Unterscheidung der Gallenstein- und Gallenblasenerkrankungen. Bei diesen ist nämlich die Leukocytose in der Regel niedrig oder nur wenig gesteigert, und steht hier in keinem Verhältnis zur Schwere der Alteration des Allgemeinbefindens und zu der außerordentlich großen Schmerzhaftigkeit.

---

1) Wir haben kürzlich in einem Falle von Appendicitis, bei dem es neun Tage nach der im Frühstadium vorgenommenen Appendectomie zu einer tödlichen Blutung aus einem Duodenalgeschwür und zu Lungenhypostase kam, die ganz außerordentlich hohe Leukocytose von 190 000 in der Agone gefunden.

Fall 27. Thygeson (Kurve 27). Dieser Fall kam mit der Diagnose Appendicitis ins Krankenhaus. Die geringe Leukocytose stand im Mißverhältnis zu den großen spontanen Schmerzen und der starken lokalen Druckempfindlichkeit. Bei genauerer Untersuchung wurde die Diagnose auf Cholelithiasis gestellt. Der Fall gelangte ohne Operation bald zur Heilung.

Bei eitrigen Lebererkrankungen (Leberabszeß, eitrige Cholangitis, Gallenblasenempyem) finden wir natürlich dagegen meist hochgradige Vermehrung der Leukocyten (vgl. Strauß, l. c.).

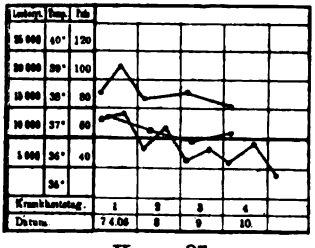

Kurve 27.

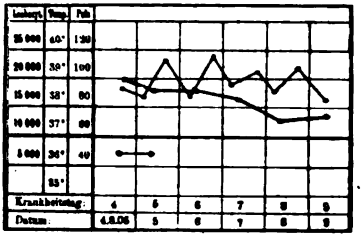

Kurve 28.

Unbestritten ist der hohe Wert der Leukocytenuntersuchung beim Typhus, der auch zu den Krankheiten gehört, die unter Umständen mit Appendicitis verwechselt werden können, und daher zum Teil (früher wenigstens) unter falscher Diagnose zur Operation gekommen sind. Da, wie bekannt, beim Typhus die Leukocytose (außer bei Komplikationen) nie vermehrt, meist vermindert ist, so kann in der Regel auf Grund dieser Tatsache allein schon die Diagnose richtig gestellt werden.

Ich lasse hier zwei charakteristische Typhuskurven folgen, von denen die eine eine normale, die andere eine Hypoleukocytose erkennen läßt.

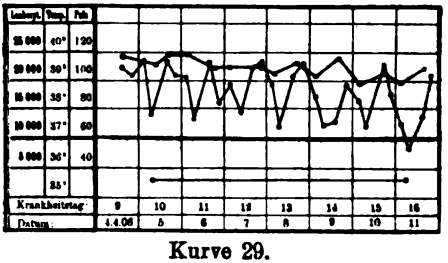

Kurve 29.

Fall 28. Petzner (Kurve 28). Fall 29. Päth (Kurve 29). Der erste Fall wurde unter der Diagnose Appendicitis eingeliefert.

Ebenso ist auch bei Bleikolik, welche mitunter ähnliche Symptome wie die Appendicitis macht, die Leukocytose nicht gesteigert und daher in differentialdiagnostischer Hinsicht wertvoll. Ferner „scheint es sicher zu sein, daß bei reinen Fällen und im Beginn der mechanische Ileus (dessen Unterscheidung von freier Peritonitis oft außerordentlich schwierig ist) durch die niedrig bleibende Leukocytose diagnostiziert werden kann".

Fall 30. v. B. (Kurve 30). Hier kam es nach einer à froid ausgeführten Appendektomie, bei welcher wegen zahlreicher stark blutender Verwachsungen eine Tamponade der Bauchhöhle zur Stillung der Flächenblutung notwendig war, zu ileusartigen Symptomen. Bei der Relaparotomie fand sich eine durch die Tamponade hervorgerufene resp. begünstigte Verklebung einiger Dünndarmschlingen mit dadurch bedingter Abknickung

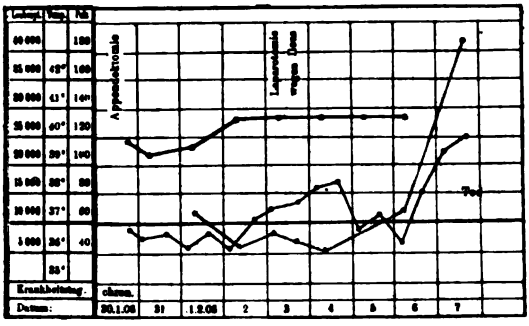

Kurve 30.

der einen, keine Peritonitis. Die in diesem Fall vorhandene prämortale Leukocytose läßt eine später aufgetretene Peritonitis vermuten.

„Sobald aber im Verlauf des Ileus durch entzündliche Veränderung der Darmwand und durch Übergreifen der Entzündung auf das Peritoneum neue Verhältnisse auftreten, steigt auch die Leukocytose."

(Prämortale Leukocytose im vorigen Falle.)

Fall 31. Zernikow (Kurve 31). In diesem Fall von Adhäsions-Ileus war bereits bei der sofort nach der Einlieferung vorgenommenen Operation eine diffuse eitrige Peritonitis vorhanden, daher die hohe Leukocytose.

Ganz ähnlich wie der Ileus verhält sich hinsichtlich der Leukocytose die akute Pankreatitis. Auch hier haben wir im Beginne, wenn die Erkrankung noch auf die Pankreas selbst beschränkt ist, geringe oder mäßige Leukocytose, später, wenn sich der Prozeß (Fettgewebsnekrose) weiter ausdehnt, steigt auch hier die Zahl der Leukocyten im Blut.

Bei Nierenerkrankungen, welche auch sehr häufig zur Verwechslung mit Perityphlitis Anlaß geben, beobachten wir, wenn es sich um eitrige Prozesse (Pyonephrose, eitrige Pyelonephritis) handelte, meist folgenden charakteristischen Befund:

Mäßige Leukocytose, mäßige Pulsbeschleunigung, hohes Fieber, wie aus folgender Kurve hervorgeht.

Fall 32. Stange (Kurve 32). Auch dieser Fall wurde vom behandelnden Arzt mit der Diagnose Blinddarmentzündung ins Krankenhaus geschickt. Es waren wohl auch Schmerzen in der r. Seite des Leibes vorhanden, aber gar keine Spannung und keine erhebliche Druckempfindlichkeit. Es ließ sich daher eine Appendicitis, zumal da der Stuhlgang regelmäßig war, unschwer ausschließen, und die Diagnose nach Untersuchung des Urins auf eitrige Nierenerkrankung stellen.

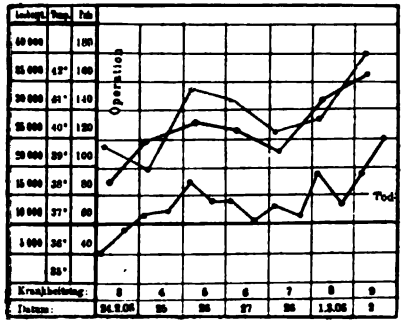

Kurve 31.

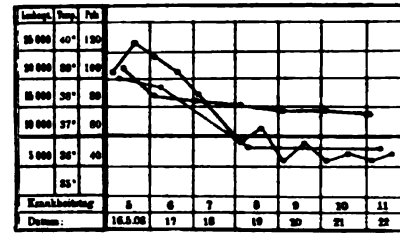

Kurve 32.

Die sichere Unterscheidung kann natürlich stets nur unter Berücksichtigung der übrigen Krankheitssymptome erfolgen; aber die Leukocytose gibt uns auch hier oft einen wertvollen Anhaltspunkt. Nicht selten kommt es schließlich vor, daß durch eine Enteritis, besonders durch die Enterokolitis, eine Appendicitis vorgetäuscht werden kann. Dieulafoy hat neuerdings nachdrücklich darauf hingewiesen, daß Schmerzen in der Ileocöcalgegend durchaus nicht immer von einer Appendicitis, sondern auch von einem Katarrh des Cöcum und Colon, an welchem der Appendix nicht beteiligt zu sein braucht, herrühren können, und darüber Klage geführt, daß viele Leute, die nur mit einer Typhlocolitis membranacea behaftet sind, wegen Appendicitis, die sie gar nicht haben, operiert werden.

Wir haben häufig bei Patienten, die uns wegen akuter Appendicitis zur Operation geschickt wurden, die Diagnose richtig gestellt und eine Gastroenteritis diagnostiziert, natürlich von der Operation Abstand genommen. Hierbei leistete uns die Leukocytenzählung

meist recht große Dienste. Denn während in diesen Fällen, bei denen es sich in der Regel um eine schwere, infektiöse Enteritis handelt, die Allgemeinsymptome oft recht beunruhigend sind (schwerkrankes Aussehen, Ikterus, Erbrechen, manchmal diffuser Druckschmerz, daher Verdacht auf Peritonitis), und während die Temperatur stets sehr hoch, der Puls meist sehr beschleunigt ist, hält sich die Leukocytose in mäßigen Grenzen und muß darum auffallen. Bei genauester Untersuchung und Berücksichtigung aller Momente läßt sich dann fast stets eine Appendicitis oder Peritonitis ausschließen (keine Spannung, keine Dämpfung) und die Diagnose auf Enteritis stellen (stark belegte, aber feuchte Zunge, foetor ex ore, stinkender Stuhl). Unter Behandlung mit Rizinusöl, welches wir übrigens auch bei der akuten Appendicitis viel weniger als Opium perhorreszieren, heilen diese Fälle meist bald aus.

Dies sind also unsere an einem großen Material gesammelten klinischen Erfahrungen über die Leukocytose bei der akuten Appendicitis, und ich glaube, daß wir mit Recht behaupten dürfen, daß die Leukocytenzählung für die Diagnose, Therapie und Prognose, also für die gesamte Klinik der Perityphlitis, ein wertvolles Hilfsmittel ist.

Literaturverzeichnis.

1. Arneth, Die neutrophilen weißen Blutkörperchen bei Infektionskrankheiten. Jena 1904.
2. Becker, Hämatologische Untersuchungen. Deutsche med. Wochenschr., Nr. 35 u. 36, 1900.
3. Besançon et Labbé, Traité d'hématologie. Paris 1904.
4. Borissow, Über die chemotaktischen Wirkungen verschiedener Substanzen usw. Zieglers Beitr., Bd. 16.
5. Buchner, Die chemische Reizbarkeit der Leukocyten usw. Berliner klin. Wochenschr., Nr. 47, 1890.
6. Curschmann, Zur diagnostischen Beurteilung der vom Blinddarm ausgehenden entzündlichen Prozesse. Münchner med. Wochenschr., Nr. 48 u. 49, 1901.
7. Dieulafoy, Académie de médecine. 29. V. 1906. Archives générales de médecine, No. 23, 1906.
8. Federmann, Über Perityphlitis mit besonderer Berücksichtigung des Verhaltens der Leukocyten. Mitteil. aus d. Grenzgeb., 12. Bd., 2. u. 3. H., 1903; 13. Bd., 2. H., 1904.
9. Derselbe, Was leistet die Leukocytenuntersuchung usw. Münchner med. Wochenschr., Nr. 50, 1904.

10. Goldscheider und Jacob, Über die Variationen der Leukocytose. Zeitschrift f. klin. Med., 25. Bd. 1894.
11. Goetjes, Beiträge zur Frage der Leukocytose bei Perityphlitis. Münchner med. Wochenschr., Nr. 17, 1903.
12. Grawitz, Klinische Pathologie des Blutes. Leipzig 1906.
13. Gruber und Futaki, Seroaktivität und Phagocytose. Münchner med. Wochenschr., Nr. 6, 1906.
14. Heinz, Handbuch der experimentellen Pathologie und Pharmakologie. 1. Bd., 1. Hälfte. Jena 1904.
15. Hirschfeld, Weiteres zur Kenntnis der myeloiden Umwandlung. Berliner klin. Wochenschr. 1906, Nr. 32.
16. Jacob, Bakteriologische Untersuchungen bei der Pneumonie. 1900.
17. Julliard, De la valeur clin. de la courbe leucocytaire dans les maladies chir. Revue de chir., 24. année.
18. Kjer-Petersen, Über die numerischen Verhältnisse der Leukocyten bei der Lungentuberkulose. Würzburg 1906.
19. v. Limbeck, Grundriß einer klin. Pathologie des Blutes. 2. Aufl. Jena 1896.
20. Martens, Diskussion zu Sonnenburgs Vortrag über Leukocytenzählungen. Freie Vereinig. d. Chirurgen Berlins. 11. Juni 1906.
21. Massart et Bordet, Recherches sur l'irritabilité des leucocytes. Journ. de la société royale des scienc. méd. et nat. de Bruxelles 1890.
22. Pohl, Die Vermehrung der farblosen Zellen im Blute nach Nahrungsaufnahme. Arch. f. exper. Pharmakol., Bd. 25.
23. Radziewsky, Untersuchungen zur Theorie der bakteriellen Infektion. Zeitschr. f. Hygiene, Bd. 37.
24. Reich, Über Leukocytenzählungen usw. Beitr. z. klin. Chir., 41. Bd., 1904.
25. Rieder, Beiträge zur Kenntnis der Leukocytose. Leipzig 1892.
26. Rubinstein, Über die Veränderungen des Knochenmarks bei Leukocytose. Zeitschr. f. klin. Med., Bd. 42.
27. Sacconaghi, Leucocitosi — Organi Leucopoietici — Immunità. Il Morgagni. Archivio, No. 3—5, 1905.
28. Schlesinger, Die Leukocytose bei experimentellen Infektionen. Zeitschr. f. Hygiene, 35. Bd., 1900.
29. Sonnenburg, Leukocytose. I. Kongr. d. internat. Gesellsch. f. Chir. zu Brüssel. 1905.
30. Derselbe, Grundsätze der Behandlung der Appendicitis. Deutsche med. Wochenschr., Nr. 30, 1906.
31. Derselbe, Weitere Beobachtungen über die Verwertbarkeit der Leukocytenzählungen bei der akuten Appendicitis. Arch. f. klin. Chir., 81 Bd., II.
32. Sprengel, Appendicitis. Deutsche Chirurgie, Lief. 46d. Stuttgurt 1906.
33. Strauß, Zur Frage der diagnost. Bedeutung einer Leukocytenvermehrung für die Diagnose eitriger Lebererkrankungen. Charité-Annalen, 28. Jahrg.
34. Stricker, Die Blinddarmentzündung in der Armee. Berlin 1906.
35. Türk, Septische Erkrankungen bei Verkümmerung des Granulocytensystems. Wiener klin. Wochenschr. 1907, Nr. 6.
36. Wassermann, Über das Verhalten der weißen Blutkörperchen usw. Münchner med. Wochenschr. 1902, Nr. 17 u. 18.

37. Weiß, Zur Frage der Verwertbarkeit der Leukocytenbestimmung bei Erkrankungen des weibl. Genitaltraktus. Wiener klin. Wochenschr. 1903, Nr. 3.
38. Wolff, Beiträge zur Kenntnis der morphologischen Vorgänge bei der Infektion. Berliner klin. Wochenschr. 1903, Nr. 17—20.
39. Derselbe, Die Endotoxinlehre. Münchner med. Wochenschr. 1906, Nr. 5.

Erklärung zu den Kurven.

I. Kurve 1—3. Appendicitis simplex acuta. Gleichmäßiger, mäßiger Anstieg der 3 Kurven (Temp., Puls, Leukocyt.). Keine schweren klinischen oder lokalen Symptome (Resistenz, Schmerz, Druckempfindlichkeit). Nicht im Anfall operiert. Heilung.

II. Kurve 4, 5. Appendicitis acuta mit Symptomen wie unter I. Zunächst abwartend behandelt, dann aber wegen Verschlimmerung der Symptome (Fall 5: Perforation) am Tage nach der Aufnahme operiert. Glatter Verlauf. Heilung.

III. Kurve 6—8. Akute Fälle (Gangrän, Empyem), in den ersten 48 Stunden aufgenommen, sofort operiert wegen höheren Anstieges der Kurven, schwerer allgemeiner oder lokaler Symptome. Glatter Verlauf. Heilung.

IV. Kurve 9. Appendicitis gangraenosa; ebenfalls im Frühstadium wegen bedrohlicher Symptome operiert. Niedrige Leukocytose. Diffuse Peritonitis. Tod.

V. Kurve 10. Appendicitis gangraenosa; im Intermediärstadium eingeliefert sofort operiert wegen schwerer klinischer Symptome und hoher Leukocytose. Verlauf: Retention, sonst glatt. Heilung.

VI. Kurve 11. Wie unter V. Niedrige Leukocytose. Fortschreitende Peritonitis. Tod.

VII. Kurve 12, 13. Appendicitis perforativa mit Abszeßbildung. Im Intermediärstadium eingeliefert. Nicht operiert. Resorption der Abszesse. Heilung; z. T. später Intervalloperation.

VIII. Kurve 14. Desgl. Perforation des Abszesses in den Darm. Heilung.

IX. Kurve 15, 16. Appendicitis gangraenosa oder perforativa, die aber Neigung hat, sich abzukapseln. Im Intermediärstadium eingeliefert. Zunächst abwartend behandelt. Incision von Abszessen im weiteren Verlauf (bei Anstieg der Leukocytose). Heilung.

X. Kurve 17. Abscessus perityphliticus permagnus. Sehr hohe Leukocytose. Sofort nach Einlieferung incidiert. Heilung.

XI. Kurve 18. Postoperative Leukocytose (nach Incision eines Abszesses).

XII. Akute Fälle (Gangrän), im Anfall operiert. Sekundäre Abszesse. Incision derselben bei Anstieg der Leukocyten.
   a) Kurve 19, 20. Sekundäre Douglasabszesse. Beide geheilt.
   b) Kurve 21. 2 intraperitoneale Abszesse. Heilung.
   c) Kurve 22. Sekundärer subphrenischer Abszeß; Empyem. Sepsis. Tod.

XIII. Kurve 23, 24. Appendicitis gangraenosa mit diffuser eitriger Peritonitis. Sinken der Leukocyten. Kreuzung der Kurven. Tod.

XIV. Kurve 25, 26. Appendicitis gangraenosa mit fortschreitender Peritonitis. Prämortale Leukocytose.

XV. Bedeutung der Leukocytose für die Differentialdiagnose.

a) Kurve 27. Mäßige Leukocytose bei Cholelithiasis.

b) Kurve 28, 29. Niedrige Leukocytose (Hypoleukocytose) bei Typhus.

c) Kurve 30. Niedrige Leukocytose bei unkompliziertem, mechanischem Ileus.

d) Kurve 31. Hohe Leukocytose bei mechanischem Ileus, begleitet von Peritonitis.

e) Kurve 32. Mäßige Leukocytose bei Nierenerkrankungen.

XVIII.

Aus der medizinischen und chirurg. Universitätsklinik Basel.
(Direktor: Prof. Enderlen.)

Beiträge zur Kenntnis der therapeutischen Resultate speziell der Resultate der Serumtherapie bei Tetanus.

Von

Dr. E. Fricker in Basel,
ehem. Assistenzarzt der chirurgischen Poliklinik.

Nach einem langen Zeitraum, der bezüglich der Tetanustherapie unter dem Zeichen einer fast an Fatalismus grenzenden Resignation stand, wandte man mit dem Bekanntwerden der von Behring Anfang der 90er Jahre inaugurierten Serumtherapie dieser Frage wieder ein erhöhtes Interesse zu. Mit welchen Hoffnungen wurde das Tetanusserum begrüßt! Das Tierexperiment sprach einwandfrei zugunsten der neuen Therapie, daran kann kein Zweifel sein. Wie aber hat sich das Mittel in der Praxis bewährt? Jetzt nachdem es seit über 10 Jahren Gemeingut aller geworden ist, würde es scheinen, daß man die Bilanz ziehen könnte. Leider ist dies nicht so einfach wie z. B. bei der Diphtherie. Der Starrkrampf ist eine seltene Erkrankung und sein Verlauf ist von der Größe der Verletzung, d. h. der gleichzeitigen Gewebsschädigung, von der Menge des akzidentell eingeimpften Tetanusmaterials, von der Virulenz der Tetanuskeime, der Mischinfektion und nicht zuletzt von der verschiedenen Widerstandskraft des Einzelindividuums gegen Tetanusinfektion, die nach den Erfahrungen von Prof. Hägler mehr schwankt als die Empfänglichkeit der Kinder gegen Diphtherie, abhängig. Diese Gründe erschweren die statistische Bilanz außerordentlich.

Will man die Wirkung der Antitoxinbehandlung auf die Tetanusletalität[1]) illustrieren, so gehört dazu als Basis vorerst einmal die

1) Nach dem Vorgange von Behring wird hier nicht der Ausdruck Mortalität, sondern Letalität gebraucht, denn unter Mortalität versteht der Statistiker

Kenntnis der Tetanusletalität vor der Anwendung des Antitoxins. An Statistiken hierüber fehlt es nicht; ihre Resultate aber differieren ganz erheblich und haben deshalb zu mehrfachen Kontroversen geführt. Zur Illustration dieser Differenzen mögen folgende Beispiele genügen:

1838	nach	Friedrich	bei	252	Fällen	50,79	Proz. L.
1889	„	Curschmann	„	912	„	44,6	„
1893	„	Hobart[1])	„	290	„	34	„
1894	„	Worthington[2])	„	68	„	41	„
1897	„	Rose[3])	„	716	„	88	„
„	„	„ (eigne Fälle)		95	„	75	„
„	„	Holsti				40—45	„
„	„	Leyden-Blumenthal				80—90	„
„	„	von Behring					

Was seine eigenen Fälle betrifft, so fügt Rose bei, daß am „frühen" Starrkrampf 91 Proz., am „späten" 81,3 Proz., am „verspäteten" 52,9 Proz., am „ganz späten" nur 50 Proz. starben. In dieser Bemerkung liegt vielleicht eine Erklärung für die auffallenden Differenzen der statistischen Zusammenstellungen. Während Friedrich, Curschmann nur vorwiegend „Literaturstatistiken" wieder geben, d. h. Zusammenstellungen von den in der Literatur niedergelegten Fällen, die gern die günstig verlaufenden Erkrankungen hervorheben, gründen sich die Statistiken von Worthington, Rose, Leyden, v. Behring lediglich auf die Spitalfälle. v. Behring hält diese letzteren Zusammenstellungen allein für maßgebend. Wohl nicht ganz mit Recht, denn in die Spitäler werden fast alle schweren, aber nicht alle leichten Fälle geschickt.

Gegenüber der Zusammenstellung von Rose, v. Leyden, v. Behring ergibt aber die Zusammenstellung von Worthington (St. Bartholomews Hospital), also eine lückenlose Spitalstatistik, nur 41 Proz. Letalität. Der Statistik von Hobart endlich, welche alle Tetanusfälle der österreichischen Armee in einem bestimmten

---

immer das Verhältnis eines Sterblichkeitsmomentes zur Bevölkerung, während das Verhältnis des Sterblichkeitsmomentes zur Zahl der Erkrankungen als Letalität bezeichnet wird.

1) Österreichische Armee 1869—1893.

2) St. Bartholomews Hospital 1884—1894.

3) Sammelstatistik aus Guys Hospital, Glasgow-Hospital, Sezessionskrieg, Bethanien.

Zeitraum umfaßt, kann der Einwurf von v. Behring am wenigsten gelten und doch berechnet Hobart bei 290 Fällen die niedrigste bisher bekannte Letalitätsziffer: 34 Proz.!

Gerade diese Statistik aber sollte über die Letalität die beste Auskunft geben, weil sie sich nicht auf einen Beobachtungsort stützt, der von Patienten willkürlich aufgesucht oder gemieden wird wie ein Spital, sondern die breite Basis einer ganzen Klasse von jederzeit ärztlich kontrollierten Menschen hat. Es ist ja nicht unmöglich, daß in gewissen Landteilen der Tetanus milder verläuft als in andern. Den Berichten aus Italien nach (eine gute große Statistik war uns nicht zugänglich) scheint diese Krankheit dort milder zu verlaufen. Es wäre möglich, daß dies auch für Oesterreich zutreffen würde. Dies aber dürfte eine große Statistik nicht separierend beeinflussen, sonst müßten wir auch bei uns die leichten Fälle ausscheiden.

Denselben Vorwurf, den v. Behring den Literaturstatistiken macht, könnte man übrigens im geringeren Grad auch den früheren Kriegsstatistiken machen. Ob z. B. die 505 Fälle des Secessionskrieges wirklich die ganze Zahl der Tetanusfälle bezeichnen, ist noch sehr fraglich. Eine genaue ärztliche Beobachtung der ganzen Armee war in diesen Kriegszeiten wohl unmöglich und auch hier werden in erster Linie die schwersten letal verlaufenden Fälle zur Notierung gekommen sein.

Alles in allem scheint es uns, daß wir eine Statistik, welche ein genaues, der Wirklichkeit entsprechendes Bild der Tetanusletalität gibt, nicht besitzen und wohl auch nie besitzen werden. Die Krankheit ist einerseits zu selten und verstreut, ferner in ihrer Stärke und Ausdehnung unendlich verschieden (unterscheidet doch Rose über 30 mit besonders lateinischen Namen genau charakterisierte Formen), und anderseits sind die verschiedenen therapeutischen Eingriffe (ausschließlich der Serumbehandlung), die fast stets kombiniert angewendet werden, in ihrem Effekt unkontrollierbar, so daß eine allgemeine Prognose des Leidens ohne jede Behandlung oder wenigstens ohne Serumbehandlung auf Grund von Statistiken nicht mit Sicherheit gestellt werden kann. Der Tetanus ist und bleibt eine Krankheit mit auffallend inkonstantem Verlauf.

Die Faktoren, die für die Prognose in Frage kommen, wechseln eben außerordentlich und sind einzeln für den Verlauf maßgebender als bei vielen anderen Erkrankungen. Als solche Faktoren sind zu nennen: Menge und Virulenz der in die Wunde eingedrungenen

Tetanusbazillen, Beschaffenheit (Form und Oberfläche) des infizierenden Fremdkörpers und der infizierten Wunde (frische und ältere, bereits granulierende Wundfläche, oberflächliche oder tiefe Wunde), Menge und Art des Wundsekrets, Zutritt oder Abschluß der Luft, Blutgehalt und histologische Beschaffenheit der verletzten Körperstellen, Miteindringen anderer Bakterien. Aber noch andere Faktoren sind von Bedeutung. Hierher gehören das Alter und die bei vielen Menschen vorhandene individuelle Disposition zur raschen und festen Verankerung des Tetanustoxins mit dem Rückenmark und Gehirn, als auch, wie Ignatowsky experimentell nachgewiesen hat, mit der Leber, den Nieren, Milz und der Schilddrüse. Das Tetanustoxin ist dabei so fest gebunden, daß es selbst durch große Mengen von Antitoxin — auch in vitro — nicht gelingt, das Gift zu neutralisieren.

Erfahrungen des einen lassen sich in dieser Sache nicht mit Resultaten eines andern ohne weiteres zusammenstellen. Einen etwas höhern Wert erhalten solche Zusammenstellungen allerdings, wenn die Erfahrungen vor und nach Anwendung des Serums an derselben Beobachtungsstelle verglichen werden, wie das in den kleineren Statistiken von Wilms, Scherz-Suter, Elsässer geschehen ist und wie dies der Zweck auch dieser Arbeit sein soll. Aber auch hier ist, wie noch gezeigt werden soll, der statistische Wert nur ein relativer. Einerseits können sich in verschiedenen Zeiträumen leichtere oder schwerere Fälle häufen, wie wir den festen Eindruck haben, daß unsere zweite Periode mehr leichte Fälle hat als die erste und anderseits wird bei einem so gefährlichen Leiden, wie der Starrkrampf doch darstellt, fast regelmäßig eine sehr kombinierte Therapie angewendet, um ja nichts zu versäumen, so daß man schließlich nicht recht klar ist, welche — wenn überhaupt eine — Maßregel genützt hat.

Das Heilserum sollte für diese hohe Letalität Abhilfe schaffen. „Soweit ich mir bisher ein Urteil bilden konnte, wird von den nicht spontan heilenden Fällen unter der Voraussetzung, daß durchschnittlich die Behandlung 24—36 Stunden nach der sicheren Feststellung der Tetanusdiagnose begonnen wird, mehr als die Hälfte, ca. $^2/_3$ der Fälle geheilt werden können. Wenn diese Rechnung durch die Tatsachen bestätigt werden sollte, so würden wir also die Tetanussterblichkeit von 80—85 Proz. auf ca. 25—30 Proz. herunterdrücken. Habe ich aber nach einiger Zeit ein Tetanusheilserum mit dem Immunisierungswert 1:100 Millionen zur Verfügung, so würde ich erwarten, daß von 100 frühzeitig behandelten Tetanusfällen nur 5

bis höchstens 10 am Tetanus sterben." So schreibt v. Behring [1]) im Jahre 1892.

Suchen wir uns zu orientieren, wieweit sich diese vor 14 Jahren ausgesprochene Prophezeiung erfüllt hat. Die ersten serotherapeutischen Versuche am Menschen wurden mit dem vom Hunde gewonnenen Tizzoni-Cattanischen Antitoxin gemacht. 1892 veröffentlichte Tizzoni eine glänzende Statistik der mit seinem Serum behandelten Fälle: 9 Tetanusfälle und lauter Heilungen! Dieser gegenüber bemerkt v. Behring selbst, daß die angeblichen Erfolge zufällige seien, daß es sich um leichte Fälle mit langer Inkubationsdauer gehandelt habe, welche auch ohne Antitoxin geheilt wären und zudem sei der Immunitätswert des angewandten Serums ein viel zu niedriger gewesen, um Heilzwecke bei einem Erwachsenen zu erzielen. Rose berechnet auf 41 ihm aus den Jahren 1891 bis 1893 durch die Literatur bekannten mit Heilserum behandelten Tetanusfällen eine Letalität von 46,3 Proz. aus. Von Engelmann (1897) geht bei 54 mit Serum behandelten Fällen eine Letalität von 28 Proz. hervor. Im selben Jahre veröffentlichte Lund eine Zusammenstellung von 167 mit Serum behandelten Fällen mit 54 Todesfällen = 39,5 Proz. Letalität. Köhler veröffentlichte 1898 eine Statistik von 96 mit Serum behandelten Fällen mit 34,4 Proz. Letalität. Holsti, welcher 1899 171 Fälle gesammelt hat, die mit Antitoxin behandelt wurden, kam zu einer ungünstigeren Letalitätsziffer von 43,2 Proz. Haberling bei 43 Fällen eine Letalität von von 44,2 Proz. Lambert (1900) verzeichnet bei über 262 Fällen eine Letalität von 42 Proz. Es sind dies alles Literaturstatistiken. Scherz-Suter (Genfer chirur. Klinik) bei 14 mit Serum behandelten Fällen 2 Heilungen = 85,7 Proz. Letalität; von den zwei geheilten Fällen sagt Suter: „daß dieselben ohne irgendwelche Behandlung mit höchster Wahrscheinlichkeit auch davon gekommen wären." Ferner Elsässer (Berner chir. Klinik) von 13 mit Serum behandelten Fällen kamen 6 durch, doch äußert der Verfasser die Vermutung, daß bei den geheilten Fällen nicht das Serum allein mithalf und daß eine gute Wirkung des Serums nur bei mittelschweren oder leichten Fällen anzunehmen sei. Sahli [2]) referiert über 3 Fälle eigener Beobachtung, die sämtlich heilten, zwei ohne Heilserum, einer mit Serum und bemerkt dazu: „Ungünstig verlaufende Fälle (d. h. vor

1) Behring, Das Tetanusheilserum und seine Anwendung auf tetanuskranke Menschen. S. 23. Leipzig 1892.

2) Sahli, Über die Therapie des Tetanus. 1895, S. 37.

der Aëra des Serums, Ref.) habe ich, seitdem ich der medizinischen Klinik vorstehe, nicht beobachtet."

Vergleichen wir diese Zahlen der Letalität vor und nach Einführung des Serums, so scheinen die Letalitätsziffern durch Einführung der Serumstherapie allerdings kleiner geworden zu sein, wenn auch nicht in dem von v. Behring vorausgesagten Maße. Es darf aber bei den meisten dieser Statistiken, die auf Fällen basieren, die verstreut in der Literatur erschienen sind, nicht vergessen werden, daß fast jeder günstig verlaufende Fall, der mit Serum behandelt worden, veröffentlicht wurde, dagegen lange nicht so ausgiebig die ungünstig verlaufenden Fälle und daß von diesen geheilten eine große Anzahl leichte Fälle gewesen sind, die vielleicht auch ohne Serum geheilt wären. Übrigens sind die Unterschiede der Statistik vor und nach der Anwendung des Serums nicht allzu groß, wenn wenigstens die Worthingtonsche Reihe hier verglichen wird, der eine Letalität von 41 Proz. berechnet, während die größte Statistik der mit Serum behandelten Fälle eine Letalität von 42 Proz. ergab.

Bei den erwähnten Zusammenstellungen fand die Schwere der einzelnen Fälle, die frühzeitige und späte Anwendung des Serums keine Berücksichtigung; zur Anwendung kam ausnahmslos die subkutane Injektion des Antitoxins. Köhler hat nun später seine Fälle der Inkubationszeit nach untersucht, um zu sehen, wie sich das Verhältnis der Schwere des Tetanus zum Ausgang (mit Serumbehandlung) gestaltet. Von 48 serumbehandelten Fällen bei einer Inkubationszeit unter 10 Tagen starben 21; bei 27 Fällen mit einer Inkubationszeit über 10 Tage starben 5. Bei schweren Fällen versagt das Serum häufig und anderseits ist bei den leichten Fällen nicht sicher, ob der günstige Ausgang dem Serum zu verdanken war oder nicht auch ohne Serum sich eingestellt hätte. Am eklatantesten tritt dieses Versagen der Serumtherapie hervor in schweren Fällen bei den akutesten Tetanusformen: bei Tetanus puerperalis und neonatorum. Kentmann sammelte 44 Fälle von Tetamus puerperalis, 16 konnten mit Serum behandelt werden, davon starben 15, ein sehr chronisch verlaufender Fall kam zur Heilung. Von 8 mit Serum behandelten Fällen von Tetanus neonatorum Köhlers endeten mit Ausnahme eines einzigen alle letal.

Ziehen wir noch einmal das Fazit aus allen bisherigen statistischen Zusammenstellungen, so wurde eine zweifellos günstige Beeinflussung der Tetanusprognose durch Serumanwendung nicht bewiesen; jedenfalls hatte das Mittel nicht gehalten, was der Erfinder sich und andern versprach.

v. Behring führte die schlimmen Erfahrungen mit seinem Antitoxin darauf zurück, daß dasselbe meistens zu spät und in zu kleiner Dosis angewendet worden sei; er stellte deshalb 1900 folgende Forderungen auf: 1. Die Serumbehandlung darf nicht später als 30 Stunden nach Erkennung der ersten Tetanussymptome eingeleitet werden. 2. Die auf einmal subkutan gegebene Antitoxindosis darf nicht weniger als 100 A.-E. betragen.

Bei Erfüllung dieser Bedingungen, äußert sich v. Behring, würden zwar auch Todesfälle zu verzeichnen sein, die Letalität jedoch würde 25 Proz. nicht überschreiten, was, verglichen mit der hohen Letalität der ohne Serum behandelten Fälle, ein Beweis sein dürfte für den therapeutischen Wert des Tetanusantitoxins. Von verschiedenen Seiten ist schon betont worden, wie schwierig es bei Menschen ist, diese Bedingungen zu erfüllen. Die relativ unbedeutenden Symptome, mit welchen der Tetanus meist beginnt, beachten viele Kranke nicht; sie kommen erst in ärztliche Behandlung, wenn schon Tetanussymptome vorhanden sind, welche ihr Wohlbefinden ernstlich stören. Anderseits ist auch die Beschaffung des Tetanusantitoxins nicht immer (z. B. auf dem Land) sofort möglich.

Übrigens scheint auch nach dem relativ exakten Tierexperiment die Aussicht bei Innehaltung der v. Behringschen Forderungen nicht so günstig zu sein, wie v. Behring dies annimmt. Dönitz führte Versuche mit Serum an infizierten Tieren aus, welche schon deutliche Tetanussymptome zeigten. Sogleich nach dem Auftreten der ersten tetanischen Erscheinungen injizierte er Heilserum (teils intraperitoneal, teils subkutan). Nur die Hälfte der Tiere konnten gerettet werden und es waren dies die am leichtesten erkrankten; diejenigen Tiere, welche bereits schwere Symptome zeigten, gingen alle zugrunde. Diese Experimente zeigen, wie schwer es ist, die Bedingungen für die Wirksamkeit des Serums zu erfüllen.

Aus den exakten Tierversuchen von Tsuzuki geht hervor, daß spätestens 24 Stunden nach der Vergiftung das Versuchstier (Meerschweinchen, Maus) mit Antitoxin behandelt werden muß, wenn man sichere Heilung erzielen will. Bei späterer Behandlung wird das Resultat immer unsicherer. Bei größeren Tieren, welche nach Vergiftung mit der einfachen tödlichen Minimaldosis eine Inkubationszeit von einigen Tagen zeigen, sind die Aussichten für die Heilung günstiger.

Die therapeutische Antitoxinwirkung wird sehr günstig beeinflußt, wenn die subkutane Injektionsstelle so gewählt wird, daß dieses in direkten Kontakt mit den injizierten Toxinen kommt.

Die Nutzanwendung der Ergebnisse der Heilversuche an Laboratoriumstieren für die menschenärztliche und tierärztliche Praxis präzisiert Tsuzuki dahin: die subkutane Injektion des Tetanusantitoxin beim Tetanus des Menschen und der Pferde verspricht die heilsamste Wirkung unter folgenden Bedingungen:

„1. Bei sehr frühzeitiger Anwendung nach Ausbruch des Tetanus,
2. bei Anwendung möglichst vieler Antitoxineinheiten,
3. bei derartiger Wahl der Injektionsstelle, daß das Antitoxin auf den Infektionsherd direkt wirken kann,
4. bei einem Tetanus, der durch eine solche Infektion entstanden ist, welche die tödliche Minimaldosis nur wenig überschreitet."

Entsprechen diese Bedingungen den tatsächlichen Verhältnissen, woran kaum zu zweifeln ist, so sind allerdings die Aussichten für die Serumtherapie sehr restringierte. Besonders wichtig ist jedenfalls die frühzeitige Anwendung, da das Antitoxin imstande ist, das in der Zirkulation sich befindliche Toxin zu neutralisieren, nicht aber das bereits an das Protoplasma der nervösen Elemente gebundene Toxin (Blumenthal u. a.). Zudem ist bei frühzeitiger Anwendung die Toxinmenge noch geringer als später, vielleicht auch die Verbindungen des Toxins mit den besonders empfänglichen Organen noch weniger ausgedehnt oder fest. Von diesem Gesichtspunkte aus geht auch die v. Behringsche Forderung: eine große Antitoxinmenge sofort und auf einmal anzuwenden, also eine möglichst große Anzahl von Antikörpern auf das Toxin einwirken zu lassen, eine berechtigte; nur ist a priori oft nicht zu entscheiden, wie groß die Neutralisation heischende Toxinmenge ist. Man könnte denken, daß eine solche Bestimmung belanglos sei und daß man eben Antitoxin im Überschuß geben soll. Aber dieses Antitoxin ist kein indifferenter Körper, und welche schweren Störungen ein unerwünschter Überschuß von Antitoxin hervorrufen kann, mag der unten angeführte Fall 34 zeigen.

Sehen wir nun in der Literatur nach, ob die Tetanusfälle, welche genau nach v. Behrings Vorschrift behandelt wurden, eher in Heilung übergingen. Wilms fügt den von Köhler gesammelten 31 Fällen 4 eigene hinzu, trotz Einhaltung der Behringschen Forderungen bei allen diesen Fällen starben 24 = 68,5 Proz. Bei einem Fall wurde sogar am Tage der Infektion eine Injektion von 1000000 J-E. vorgenommen, innerhalb der ersten 30 Stunden im ganzen 4000000 J-E., sodann am 2., 3., 4., 5. Tage im ganzen 4000000 J-E. injiziert — am 6. Tag trat der Exitus ein. Von

Haberlings 14 Fällen, bei denen die Behandlung innerhalb der ersten 36 Stunden begann, starben 10 = 71 Proz. Bruns injizierte in drei Fällen nach dem Auftreten der ersten Symptome eine volle Dosis und trotzdem endeten alle drei Fälle letal. Suters 3 nach v. Behrings Forderungen behandelten Fälle starben alle und zwar rasch. In 2 Fällen von Leyden und Blumenthal, wo Antitoxin so frühzeitig wie nur möglich angewendet wurde, trat keine Heilung resp. Besserung ein.

Eine Verbesserung der Letalitätsziffer bei möglichst frühzeitiger Anwendung läßt sich aus den bisherigen Beobachtungen nicht erkennen. Die Ansicht von Leyden, Blumenthal, Steuer u. a. muß also wohl richtig sein, daß nämlich bei Ausbruch des Tetanus (in schweren Fällen, die gerade früh zur Beobachtung kommen), schon die tödliche Dosis Tetanustoxin im Zentralnervensystem gebunden ist, und zwar so fest, daß das Antitoxin, auch in großen Dosen, das Toxin aus der Verbindung nicht mehr entfernen kann.

Durch modifizierte Anwendung des Antitoxins glaubte man die Wirksamkeit desselben erhöhen zu können. v. Behring selbst empfiehlt nur die subkutane Injektion, weil sie ungefährlich ist; dabei legt er großen Wert darauf, daß die Applikation an der Infektionsstelle und deren nächsten Umgebung geschieht. Vielerorts wurde der intravenöse Weg zur Injektion gewählt; ob mit Vorteil, kann nicht mit Sicherheit entschieden werden; jedenfalls hat dieser Applikationsmodus nicht geschadet. Auf Grund von Resultaten bei Experimenten an Meerschweinchen führten Roux und Borrel die intracerebrale Injektion ein. Bessere Resultate wurden mit dieser Modifikation nicht erzielt. Lambert hat eine Statistik von 52 Fällen mit intracerebraler Injektion aufgestellt, davon starben 33 = 63,46 Proz. Eine noch höhere Letalitätsziffer geben Loeper und Oppenheim. Von 59 Fällen starben 43 = 73 Proz.; von 15 Fällen mit einer Inkubation über 11 Tage starben 9 = 60 Proz., von 29 Fällen mit einer Inkubation unter 11 Tage starben 24 = 82 Proz. Suter u. a. bezeichnen die intracerebralen Injektionen als gefährlich durch die entstehende Hämorrhagien längs des Nadelstiches, durch die Möglichkeit, daß das injizierte Serum unter Umständen gar nicht in die Ventrikel gelangt, sondern sich in der Gehirnsubstanz ansammelt, ferner durch eintretenden Gehirnshoc und Abszeßbildung. Gegen die Methode von Roux-Borrel wurde von Leyden-Blumenthal eingewendet, die tetanische Wirkung gehe nicht vom Gehirn aus, sondern von der Medulla oblongata; auch könne das Antitoxin unter Umgehung der Blutbahnen nicht an jene gift-

empfindlichen Stellen gelangen. Blumenthal und Jakob versuchten daher, um das Antitoxin so nahe wie möglich an die Angriffspunkte des Toxins zu bringen, die Duralinfusion. Die ersten Versuche wurden an Ziegen gemacht, ohne daß man dabei günstige Resultate erzielt hätte. v. Leyden, Blumenthal, v. Torök u. a. traten für das Verfahren ein und empfehlen es, da es ungefährlich sei, neben der subkutanen Injektion anzuwenden. Von 12 in der Literatur erwähnten, mit intradural Infusion behandelten Fällen starben 6 = 50 Proz.

Die etwas enttäuschenden Resultate der Serumbehandlung haben verschiedene Autoren veranlaßt, die Ansicht auszusprechen, daß ein ausgesprochener Tetanus von Heilserum überhaupt nicht beeinflußt werden kann; sein Wert liege nur darin, daß es prophylaktisch injiziert den Tetanus verhindern oder zu einem abortiv verlaufenden umwandeln könne. Aber auch bei prophylaktischer Anwendung scheint die Wirkung nicht eine unbedingt sichere zu sein. Du Séjour berichtet von einem Fall, wo sofort nach der Verletztung 10 ccm Serum injiziert wurde und doch 22 Tage nachher der Tetanus auftrat. In einem Falle von Pochhammer wurde 14 Stunden nach schwerer Maschinenverletzung Serum injiziert, nach 14 Tagen zeigten sich die ersten Symptome des Tetanus und am 39. Tage kam es zum Exitus. Bazy, Suter verlangen deshalb, daß man nur bei per primam heilenden Wunden sich mit der ersten prophylaktischen Injektion begnügen soll, dagegen bei eiternden Wunden die Einspritzung wiederholen muß, weil in solchen sich neue Tetanustoxine entwickeln, die auch neutralisiert werden müssen.

Die Resultate der ätiologischen Tetanustherapie sind also zurzeit noch unsicher. Erklärungsversuche, ganz abgesehen von der oben erwähnten Variabilität der für die Erkrankung wichtigen Faktoren, fehlen nun in den neueren Arbeiten auch dafür nicht.

Nach v. Behring greift das Tetanusgift nicht nur die motorischen, sondern auch die sensiblen und sympathischen Ganglien an. Die schützende uud heilende Antitoxinwirkung kommt nicht — entgegen Buchner — durch Beeinflussung lebender Körperzellen, sondern einzig und allein durch die Entgiftung des Giftträgers zustande. Diesen Vorgang stellte v. Behring früher etwa einer Säureneutralisierung durch Alkali, neuerdings aber mehr den fermentativen Umwandlungen der Proteïne an die Seite. Darnach muß zum antitoxischen Antikörper und dem toxischen Körper, der „Konduktor" hinzutreten, der vielleicht in der Substanz des Achsenzylinders zu suchen ist. Er ist aber ferner im ganz frischen Blut-

serum tetanusimmunisierender Pferde reichlich vorhanden, schwindet aber schnell nach längerer Aufbewahrung. Eben die proteïnartige Natur und Wirkung dieses Konduktors ist auch der Grund, daß die bisherige Anitoxinbewertung des Tetanusheilserums nach dem Mischungsversuch, d. h. durch Vermischung mit Tetanusgift unzuverlässig ist. Der Schutz- und Heilwert läßt sich nur bestimmen, wenn das Heilserum unter gleichen Bedingungen gewonnen und aufbewahrt ist, wie das im Mischungswert, im Heilwert und im Schutzwert geprüfte Testserum. v. Behring ist deshalb mit Ehrlich an der Arbeit, ein vollkommeneres Prüfungsverfahren auszuarbeiten. Außerdem müssen nach v. Behring allfällige Mißerfolge unter dem Gesichtspunkt betrachtet werden, daß die Serumtherapie in ihrer Wirkung nicht bloß abhängig ist von der Frühzeitigkeit der Behandlung (wobei durch einen Zeitverlust von Tagen, ja sogar schon von Stunden, die Heilungschance verringert wird) und von der Zahl der angewendeten Antitoxineinheiten, sondern auch von der Bösartigkeit der Infektion.

Meyer und Ransom und von diesen unabhängig Marie und Morax haben interessante Tierversuche angestellt, um die Verbreitung des Tetanustoxins, von der Eintrittspforte aus, zu erforschen. Durch diese Untersuchungen ist festgestellt, daß der Tetanusinfektionsstoff von der Achsenzylindersubstanz der peripheren Nerven aufgenommen und zum zentralen Nervensystem fortgeführt wird. Im Gegensatz hierzu wird das subkutan oder intravenös injizierte Antitoxin niemals in die Nervensubstanz anfgenommen. Daraus erklärt sich der unsichere und im voraus nicht zu berechnende Erfolg der Tetanustherapie. Meyer und Ransom betrachten daher die Injektion des Antitoxins in die Nerven oder äußersten Falles in die Rückenmarkssubstanz als indiziert in allen Fällen von Tetanusvergiftung, in denen die Infektionsstelle bekannt und die entsprechenden Nerven zugänglich sind. Es kommt dabei zu einer Absperrung erneuter Toxinzufuhr durch die Achsenzylinder, und wird der Organismus mit den bereits über den Nervenstamm eingedrungenen Toxinmengen fertig, so kann die Genesung erfolgen. Eine derartige Nerveninjektion des Serums ist beim Menschen in einem sehr akut verlaufenden Fall (Infektion eines Laboratoriumsverwalters mit virulenter Tetanusbouillonkultur an der rechten Hohlhand) in der Marburger chir. Klinik (Küster[1]) mit Erfolg ausgeführt worden.

1) Verhandl. der deutschen Gesellsch. f. Chir. 1905.

Auch v. Behring[1]) empfiehlt dringend, neben der subkutanen Heilserumbehandlung durch neurale Injektionen, zu versuchen, den vom Nervensystem aufgenommenen Giftanteil unschädlich zu machen.

Blumenthal sucht nach einer Erklärung für das Versagen der Serumtherapie bei 2 letal verlaufenen Fällen, in denen zu einer Zeit, wo die Diagnose noch nicht einmal mit Sicherheit zu stellen war, das Antitoxin angewandt wurde. Er verwirft Sahlis Anschauung, nach welcher das Antitoxin zwar alles Toxin im Körper zerstört, dagegen nicht die durch das Tetanustoxin verursachten anatomischen Veränderungen reparieren könne. Er glaubt vielmehr: da es beim Tetanus gar nicht zu Läsionen in den Ganglienzellen komme, so könne das Antitoxin das in den Geweben, namentlich im Rückenmark vorhandene Toxin nicht neutralisieren. Als Beweis hierfür führt er die unter seiner Leitung unternommenen Versuche Ignatowskys an, welche zeigen, daß das an die Gewebe gebundene Tetanusgift durch das Antitoxin nur sehr schwer neutralisiert werden kann. Die Frage über die Chancen der Heilserumtherapie sei demnach so zu stellen: Ist im Moment, wo das Tetanusserum angewendet wird, bereits eine tödliche Dosis oder ist erst eine krankmachende Dosis Gift im Rückenmark gebunden? Ist erst eine krankmachende Dosis gebunden, so verhindert das Serum weitere Giftbindung und der Tetanuskranke kann genesen.

Im allgemeinen jedenfalls ist nach einer Erfahrung von 14 Jahren das Zutrauen, des Chirurgen wenigstens, zur günstigen Wirkung des Serums kein großes, wie dies aus der Diskussion über dieses Thema am Kongreß der deutschen Gesellschaft für Chirurgie 1906 hervorging. —

Über die Behandlung mit Gehirnemulsion, welche sich auf die Untersuchung von Wassermann und Takaki stützt, daß nämlich den normalen Zentralorganen, besonders dem Gehirn, stark antitoxische Eigenschaften dem Tetanustoxin gegenüber zukommen, kann man nach den vereinzelten Versuchen am Menschen noch kein Urteil fällen. —

Neben der Behandlung mit Tetanusantitoxin ist das Verfahren von Bacelli empfohlen worden. Es besteht in subkutaner Injektion von 2—3prozentiger Karbolsäure (0,3—0,5 pro die). Das Verfahren wurde von Courmont und Doyen experimentell erprobt, jedoch ohne Erfolg. So ungünstig das Tierexperiment ist, so scheint

1) von Behring, Ätiologie und ätiologische Therapie des Tetanus. Beitr. zur exp. Therapie, 1904, H. 7.

Bacellis Verfahren am Menschen doch günstige Resultate zu haben, Wood berichtet über 34 Fälle, welche nach Bacelli behandelt wurden, mit nur einem Todesfall. Benvenuti hat eine Statistik von 61 Fällen aufgestellt, davon starben nur 3 = 5,6 Proz. Jedenfalls gilt diese Statistik nur für Italien, wo der Verlauf des Tetanus anscheinend überhaupt ein günstiger ist. Immerhin nimmt die Anzahl der Anhänger der Bacellischen Methode zu. Elsässer erwähnt an der Hand von 5 Fällen, bei welchen neben Serum Karbolinjektionen gemacht wurden: „Ein unmittelbarer Erfolg der Seruminjektionen war hier nicht vorhanden, dagegen scheint mir die Wirkung der Karbolinjektionen sehr deutlich zu sein." —

Von großer Wichtigkeit aber ist die Lokaltherapie, d. h. die Wundbehandlung im Sinne der Desinfektion und Entgiftung. Auch diese Behandlung konnte sich übrigens erst nach genauer Kenntnis der Tetanuspathogenese entwickeln, also wenig vor der Serumtherapie. Leider wurde sie vielerorts im Enthusiasmus über „kausale" und „radikale" Mittel (wie man annahm) vom Serum in den Hintergrund gedrängt und das mit Unrecht. Denn das Serum vermag ja nur das nicht gebundene Gift zu neutralisieren; den Keimen und der Giftproduktion gegenüber ist es machtlos. In erster Linie muß man daher versuchen, das Keimmaterial unschädlich zu machen, insofern man seiner habhaft werden kann, und da hat man beim Tetanus mehr Chance, als bei einer anderen Infektionskrankheit: die Vermehrung der Keime ist eine relativ geringe und das Keimmaterial bleibt gewöhnlich lokalisiert an der Infektionsstelle. Nun scheinen allerdings eine Anzahl von Tierexperimenten gegen den Nutzen einer chirurgischen Intervention in irgendwelcher Form zu sprechen. Vaillard und Vincent spritzten einen Tropfen filtrierter, also keimfreier Tetanuskultur in die Schwanzwurzel von Ratten; eine Amputation des Schwanzes $^3/_4$ Stunden später war nicht imstande, den Ausbruch des Starrkrampfes hintanzuhalten. Kitasato infizierte Mäuse an der Schwanzspitze mit Tetanuskulturen, amputierte dann die Impfstelle nach $^1/_4$, $^1/_2$, 1, 2 und mehr Stunden und brannte überdies den Amputationsstumpf mit dem Glüheisen aus. War nur eine Stunde nach der Impfung verstrichen, so konnte er die Tiere durch Amputation der Verletzungsstelle nicht mehr retten. Leyden-Blumenthal betonen, daß nach Beginn der Serumbehandlung das Toxin überhaupt nicht mehr gefürchtet zu werden braucht, da das Heilserum das noch zirkulierende Toxin abfinge und unschädlich mache, mithin sei die chirurgische Lokalbehandlung (Exzision eventuell Amputation) unnötig. Zupnik schließt aus Tier-

versuchen: „Daß lange vor dem Auftreten der ersten Symptome schon die letale Giftmenge im Körper gebildet ist, daß daher jeder chirurgische Eingrlff nach dem Auftreten des Tetanus nutzlos ist, ja daß jeder bedeutendere Eingriff wegen Verletzung größerer Nervenstämme schadet." Angesichts dieser und ähnlicher Resultate des Tierversuchs wäre man versucht, jede Lokaltherapie als nutzlos zu unterlassen. Man darf aber den Wert solcher Tierversuche für die Praxis nicht überschätzen: Erstens findet die Infektion mit stark angezüchtetem Keimmaterial oder toxinreicher Kulturflüssigkeit statt, während in praxi die in Sporenform eingedrungenen Keime zuerst auskeimen, sich dann adaptieren und schließlich das Gift entwickeln müssen, und zweitens ist die Menge des Infektions- oder Intoxikationsmaterials bei diesen Tierversuchen relativ viel größer als in praxi gewöhnlich beim Menschen. Daß der Mensch ferner, wie Prof. Haegler annimmt, tetanusresistenter ist als die gewöhnlichen Versuchstiere, wurde schon oben erwähnt.

Eine energische Lokaltherapie gehört also an die Spitze jeder Tetanusbehandlung, gleichgültig ob man daneben Serum anwendet oder nicht. Sogar von interner Seite wird darauf hingewiesen.

Sahli, der dem Serum ein großes Zutrauen entgegenbringt, bemerkt 1895: „Im ganzen habe ich aus der Literatur den Eindruck gewonnen, daß im allgemeinen lokal beim Tetanus viel zu wenig geschieht, weil man sich wegen des Fehlens einer unmittelbaren Wirkung der Lokalbehandlung an Resignation gewöhnt hat und außerdem mit Unrecht geneigt ist, eine heilende, keine Eiterung mehr zeigende Wunde als unschuldig anzusehen."[1]

Diese Lokaltherapie kann sich in energischer Desinfektion beschränken. Es werden Jodtinktur, besonders Karbolsäure bevorzugt, weil diese Mittel nach den Untersuchungen Kitasato's nicht allein keimschädigend, sondern auch giftneutralisierend wirken. Im allgemeinen verdienen diese Mittel als Desinfektionsmittel wenig Vertrauen; die Keime, die nicht an der Oberfläche liegen, werden von ihnen kaum nennenswert beeinflußt. Eine eigentliche Verschorfung aber ist auch nicht anzuraten, denn sie schafft brandiges Gewebe, in dem sich etwa zurückbleibende Keime besonders gut entwickeln würden. Das sicherste bleibt der radikale chirurgische Eingriff: breite Exzision oder Amputation. Daß ein solcher Eingriff — auch wenn er nützt — die Symptome nicht kupieren kann, ist klar, denn die schon geschaffenen Veränderungen oder Giftbindungen kann er nicht rückgängig machen. Aber die Neuproduktion von

1) Sahli, Über die Therapie des Tetanus. S. 16.

Gift kann verhindert werden, wenn wenigstens nicht die Tetanuskeime die Infektionsstelle verlassen und sich teilweise weiter zentralwärts eingenistet haben. Die von Schnitzler zuerst gebrachten positiven Befunde in den Lymphdrüsen konnten auch von Prof. Haegler für eine Anzahl von Fällen bestätigt werden. Sie erklären auch, warum in einer Anzahl von scheinbar nicht allzu schweren Fällen jede, auch die radikalste Therapie machtlos ist. Für die energische chirurgische Therapie sprechen sich, mit oder ohne Vertrauen zum Serum, zahlreiche Autoren aus.

Rose sagt: „Heutzutage kann man wohl die Meinung aufstellen, daß unter allen Heilmethoden des Starrkrampfes die Amputation zwar die verstümmelndste, aber auch die bewährteste ist und in geeigneten Fällen keine so radikal die Hauptaufgabe bei der Behandlung löst, nämlich den Bazillenherd ganz und gar auszurotten. Ein ordentlicher Chirurg wird es stets vorziehen, diesen Feind womöglich direkt zu bekämpfen und seine Angriffe nicht bloß gegen die Folgen der Tetanusintoxikation richten, die sich doch stets erneuern muß, solange man den Herd nicht ausrottet."

Der gleiche Autor nennt anschließend „die Vernachlässigung der Lokaltherapie für den Tetaniker das größte Unglück, den größten Schaden, der ihm zugefügt werden kann". Lexer ist der Ansicht, daß vom praktischen chirurgischen Standpunkt das Heilserum sich bisher absolut unzuverlässig erwiesen habe. Er verwirft zwar nicht absolut die Serumtherapie, empfiehlt aber die Exzision resp. Amputation. Neben einer möglichst frühzeitigen Seruminjektion sollte eine offene Wundbehandlung nach chirurgischen Prinzipien bei größeren Wunden vorgenommen werden — denn nach Schütze gedeihe der Tetanusbazillus besonders gut auf septischem Boden — sitze aber die Verletzung am Finger oder an den Zehen, so solle die Infektionspforte durch Abtragung des betreffenden Gliedes eliminiert werden; bei schweren Verletzungen (Schußwunden u. dergl.) sei die Amputation dringend erwünscht. von Bergmann sei ebenfalls trotz frühester und energischer Serumbehandlung zur Amputation zurückgekehrt. Lambert geht in seinen Forderungen noch weiter: er will die Amputation sogar bei all den Wunden, die mit Erde beschmutzt sind, ehe ein Tetanus ausgebrochen, ausgeführt wissen. Er hält die Gefahr eines eventuellen Tetanus für eine so große, und bei einem ausgebrochenen Tetanus die Prognose so infaust, daß er sagt: „It is better to live without a finger or toe or even a limb, than to run the risk of an acute attack of tetanus."

Daß eine Anzahl von Tetanusfällen auch ohne Serum, Gehirnemulsion, Karbolsäure, nur unter symptomatischer Behandlung mit Narkoticis zur Heilung kommen kann, dafür sind zahlreiche Beispiele in der Literatur bekannt. Sagt doch auch Kocher am Chirurgenkongreß 1905: „Oft kommt man am besten durch, wenn man beim Tetanus gar nichts tut."

Dies wären in Kürze die bisherigen Resultate der Tetanusbehandlung. Sichere Schlüsse auf den absoluten Wert oder Unwert

einer Behandlungsart, speziell der Serumtherapie können daraus nicht gezogen werden und man muß zur Lösung dieser Fragen noch mehr Beobachtungsmaterial zusammenbringen. Das beste sind jedenfalls Zusammenstellungen einer größeren aber lückenlosen Reihe von Tetanusbeobachtungen einer einzelnen Beobachtungsstation, besonders, wenn die Reihe ihren Anfang vor Anwendung des Serums nimmt. Solche Zusammenstellungen sind bisher nur wenige bekannt (z. B. Elsässer). An einer solchen lückenlosen größeren Beobachtungsreihe einer einzelnen Beobachtungsstelle die Resultate der verschiedenen Behandlungsarten, speziell der Serumtherapie, zu prüfen ist der Zweck dieser Arbeit. Der Wert der Beobachtungsreihe mag nicht nur in ihrer relativen Größe, sondern auch im Umstand liegen, daß sie auch einer persönlichen einheitlichen Beobachtung und gründlichen bakteriologischen Bearbeitung (Prof. Haegler) entstammt.

Ich benutze gern die Gelegenheit, den Herren Professoren Hildebrand und Müller für die Überlassung der klinischen Krankengeschichten, Herrn Prof. Kaufmann für die Benutzung der Sektionsprotokolle, und besonders Herrn Prof. Haegler für die Anregung zu dieser Arbeit, die Unterstützung bei derselben und die Überlassung seiner Privatnotizen und bakteriologischen Befunde meinen aufrichtigen Dank abzustatten.

Von den 40 hier referierten Fällen sind 18 ohne Serum und 22 mit Serum behandelt worden.

I. 18 Tetanusfälle ohne Serumbehandlung aus den Jahren 1889—1897.

Fall 1. Andreas Gutjahr, 40 J., Packer. Am r. Zeigefinger eine 5 mm lange, mit Borken bedeckte, flache, lineare Wunde; zwei gleichbeschaffene Wunden am r. Kleinfinger. Am l. Zeigefinger 5 mm lange klaffende Wunde mit etwas geröteten Rändern (nach Sektionsbericht). Patient kann nicht genau angeben, wann er sich diese Verletzung zugezogen. 15. II. 1889 Schmerzen im Nacken. Der Schmerz zog sich dann auf beide Unterkiefergelenke. Seit dem 20. II. konnte Patient fast nichts mehr essen, weil er den Mund nicht recht zu öffnen vermochte.

Status beim Eintritt (Med. Abt.) am 23. II.: Trismus (1 cm[1])), Nackenstarre. Schmerzen bei Bewegung der Arme. Abdomen gespannt. Leistenhernie r. Herz: systolisches Blasen an der Spitze. Lungen: o. B.

Verlauf: 23. II. klagt über starke Kreuzschmerzen. Trinkt viel. 15 Tr. Opiumtinktur.

---

1) Abstand der Zahnreihen voneinander.

24. II. Morgens 9 Uhr starker Krampfanfall der Rumpf- und Extremitätenmuskulatur, hochgradige Cyanose, Puls aussetzend, Zungenbiß. Künstliche Atmung, Kampferinjektion mit Erfolg. Die Anfälle wiederholen sich in kurzen Pausen. Der Mund wird mittels Kiefersperre beständig offen gehalten. Schlucken unmöglich. Chloral 3 g per Klysma. Mittags leichte Chloroformnarkose, Bromkali 2 g, Chloral 1 g per Klysma, Nährklistier. Nachts einmal Chloroformnarkose — die Narkose wirkt nicht mehr so prompt — Bromkali 2 g, Chloral 1 g per Klysma.
25. II. Patient morgens 8 Uhr ziemlich ruhig. Puls klein, weich, unregelmäßig, Kampferinjektionen. $8^3/_4$ Uhr Exitus letalis.

Fall 2. Jules Kohler, $14^1/_2$ J., Schüler. Patient hatte vom 9. Dez. bis Ende Dez. 1888 einen Thypus abdominalis, klagte damals über Kälte und Schmerzen in den Füßen

Klinische Diagnose am 14. I. 1889. (Chir. Abt.): Beginnende Gangraen der Füße nach Typhus abdominalis. Pes equinovarus paralyt. sin. Decubitus der l. Ferse.

Verlauf. Salizylprießnitz über die ganze gangraenöse Partie, Flanellbinde, Hochlagerung; Morphium, Chloral, Antipyrin wegen außordentlichen Schmerzen.

27. I. Abends klagt Patient über „Zahnschmerzen" und könne den Mund nicht mehr öffnen. Temp. 39,4.

28. I. Morgens ausgesprochener Trismus, Patient bringt die Zahnreihen nicht voneinander. Kopf nach rückwärts gebeugt; Bewegungen der Halswirbelsäule schmerzhaft. Temp. 37,0.

Nachmittags starker Trismus. Risus sardonicus. Starker Opisthotonus. Bretthartes Abdomen. Alle Augenblicke Krämpfe der Kau- und Rückenmuskulatur. Morphium 0;01 subkutan. Daraufhin für 2 Stunden etwas ruhiger. — Abends 6 Uhr starke Schmerzen, Chloral 1 g. — In der der Nacht verschlimmert sich der Zustand. Morphium 0,01, Cloral 1 g. Katheterismus. Nach Mitternacht sehr heftige schmerzhafte Krämpfe mit Atemnot. Etwas Chloroform bringt Ruhe. Puls 120—140, schwach, unregelmäßig, Kampferäther, Malaga etc.

29. I. Morgens 6 Uhr Exitus letalis unter Zunahme der Krämpfe und des Opisthotonus. Temp. 1 Viertelstunde post mortem im Rektum 41,4.

Fall 3. Moritz Schmied, 47 J., Eisendreher. Seit ca. 3 Monaten hat Patient eine vernachlässigte Wunde auf dem Dorsum der r. Zehe. Seit 2 Tagen ist er im engen feuchtkalten Zuchthausarrestlokal bei Wasser und Brot. Gestern (11. IV.) Auftreten von Trismus ($^3/_4$ cm), Schlingbeschwerden, Nackensteifigkeit, schmerzhaften Krämpfen in beiden Waden beim Versuche zu gehen.

Status beim Eintritt am 12. IV. 1889: Starker Trismus ($^1/_2$ cm). Risus sardonicus. Schlingbeschwerden, schmerzhafte Kontraktur der Sternocleidomastoidei, Nackenmuskeln und Oberarmmuskeln r. Zeitweise Wadenkrämpfe und Zuckungen in der Rücken- und seitlichen Bauchmuskulatur. Abdomen bretthart. Temp. 36,6.

Verlauf 12. IV. Abends $^1/_2$8 Uhr Chloral 2 g, Morphium 0,015 subkutan. Um 9 Uhr versinkt Patient in tiefen Schlaf, der anhält bis $^1/_2$11. Sobald Patient erwacht, kehren die schmerzhaften Krämpfe wieder. Beim Trinken

(Milch) verschluckt sich der Patient bei jedem Schlingakt, der erfolgte Hustenreiz steigert die Krämpfe und Unruhe. Mitternacht Chloral 2 g. $12^1/_4$ bis $3^1/_2$ Schlaf (dabei eine leichte Erschlaffung der Muskeln, doch keineswegs ein vollständiges Nachlassen der Kontrakturen).

13. IV. Große Unruhe. Steigerung der Krämpfe. Hochgradigster Opisthotonus. Atembeschwerden durch Zwerchfellskrämpfe. Exzision des Geschwürs. 3 Uhr nachmittags Morphium 0,015 subkutan. Starker Schweiß. 6 Uhr abends Chloral 2 g. Patient klagt über große Schwäche. Um Mitternacht Chloral 1,5 g. Daraufhin die meiste Zeit Schlaf.

14. IV. Zunahme der Krämpfe. Starke Nackenstarre. Der steife Körper ist bogenförmig nach hinten gekrümmt. Lang dauernde klonische Krämpfe der unteren Extremitäten. Sprache trotz Mundsperre deutlich und laut. Bewußtsein und Sinne klar, ungestört.

15. IV. 3 Uhr morgens Chloral 2 g. Unruhiger Schlaf. Schlingkrämpfe geringer. Beide Beine steif, unbeweglich. Puls 92, aussetzend. Blut im Sputum. 5 Uhr nachmittags Chloral 2 g per Klysma. Patient läßt den Urin unter sich gehen und befindet sich immer in der krampfhaften Opisthotonuslage. Gegen Mitternacht Chloral 2 g mit 5 Tropfen Opiumtinktur per Klysma, darauf wieder Schlaf.

16. IV. Hie und da Steigerung der Krämpfe. 10 Uhr morgens 0,015 Morphium subkutan. Patient trinkt nicht mehr. Atmung rasselnd. Der Mund wird weiter geöffnet, nach und nach ganz weit. Puls rasch, kaum fühlbar. Bei leisester Berührung irgend eines Körperteils Paroxysmen, die eine halbe bis eine Minute dauern. Klebriger Schweiß am Halse. Blaurote Färbung und Kälte der Hände; Steifheit der Arme. Gegen 5 Uhr abends einige rasch aufeinanderfolgende starke Krampfsteigerungen. Um 6 Uhr Exitus letalis. Temp. $^1/_2$ Stunde post mortem im Rektum 41,6.

Fall 4. Karl Dunkel, 56 J., Posamenter. Klinische Diagnose. Beim Eintritt am 8. VII. 1889: Akuter Bluterguß in eine Strumacyste, Strumitis diffusa.

Verlauf. 9. VII. Punktion mit Dieulafoy, Aspiration von 150 ccm dunkler, braunroter, leichtschäumender Flüssigkeit. Auswaschen der Höhle mit 2proz. Karbollösung. Untersuchung der Punktionsflüssigkeit ergibt zahlreiche rote Blutkörperchen, einzelne Lymphkörperchen, die kaum schon als Eiterzellen angesehen werden konnten. Keine Bakterien.

12. VII. Schwellung zugenommen. Zweite Punktion mit Dieulafoy ergibt wiederum braunrote Flüssigkeit, etwa 3 g. Auswaschung mit 2,5-proz. Karbollösung.

14. VII. Schwellung nimmt die ganze Vorderseite des Halses ein, fühlt sich heiß an, ist prall gespannt und enorm druckempfindlich. Temp. 40,0 abends.

15. VII. Mittags Incision von 3 cm Länge, man gelangt in eine Höhle, aus welcher sich stinkendes Gas mit schaumiger, mit schokoladfarbener, jauchiger Flüssigkeit, mühsam entleeren läßt. Jodoformmèche, Sublimatprießnitz.

16. VII. Immer noch jauchige Sekretion. Sublimatekzem. Zweimal täglich Verbandwechsel.

17. VII. 11 Uhr abends: Patient kann den Mund nicht öffnen, Krampf

der Masseteren. Morphium 0,015 subkutan; vorübergehende Besserung Morgens 3 Uhr ein wenige Minuten dauernder Erstickungsfall mit Cyanose. Kein Schlaf.

18. VII. Morgens 7 Uhr: typischer Tetanus. Risus sardonicus. Opisthonus. Bei Berührung des Bettes klonische Krämpfe der Gesichts- und Nackenmuskulatur. Brettharte Bauchmuskulatur. Extremitäten frei. Patient kann keine Nahrung zu sich nehmen. Puls 180, schwach. Respiration zeitweise gestört. Zunahme dieser Symptome. 11 Uhr morgens Morphium 0,01 subkutan. Nachmittags Exitus letalis.

Fall 5. Elisabeth Bircher, 51 J., Hausfrau. Klinische Diagnose. Beim Eintritt am 10. III. 1890: Recidiv eines Myxosarcoma medullare mammae dextrae mit Ulceration.

Verlauf: 11. III. Tumor riecht sehr stark, blutet leicht und viel. Bestreuung mit Natrium chloro-borosum. Abends klagt Pat. über Halsschmerzen und kann den Mund nicht recht öffnen.

12. III. Pat. hat wenig geschlafen. Die Halsschmerzen dauerten an und sind heute stärker. Der Mund kann nur wenig geöffnet werden. Krampfhaftes Atmen. Mittags Chloral 1,5 g. Abends keine Besserung. Immer noch Rücken- und Halsschmerzen. Trismus stärker geworden ($^1/_2$ cm). Straffe Spannung der Sternocleidomastoidei. Straffe Bauchdecken. Temp. 38,0.

13. III. Pat. hat nach einer Injektion von 0,01 Morphium ordentlich geschlafen. Schlingbeschwerden. Temp. 38,0.

14. III. Atembeschwerden nehmen zu. Pat. wird ganz cyanotisch, kann nicht mehr schlucken. Die Zähne sind fest aufeinander gepreßt. Nackenstarre. Keine Krampfanfälle. Gegen 5 Uhr morgens entschlummert Pat. ganz ruhig.

Fall 6. Xaver Schrauer, 36 J., Knecht. Am 30. IV. 1891. Stichverletzung an der linken Großzehe mit Mistgabel. Am 8. V. Spannung in der Kaumuskulatur, Nackensteifigkeit, sodaß er den Kopf nicht nach vorn bewegen konnte, Müdigkeit in den Beinen.

Status beim Eintritt (Med. Abt.) am 8. V. leichter Trismus. Starke Nackensteifigkeit. Klonische Krämpfe in der Muskulatur der oberen Extremitäten. Gespanntes Abdomen. Wunde an der linken Großzehe vernarbt. Puls 84. Temp. 36,5.

Verlauf. 8. V. Abends Chloral 2 g, Morphium 0,01 subkutan. Darauf vorübergehende Besserung.

9. V. Starker Trismus. Nackenstarre. Krampfanfälle häufiger und auch auf die Rumpfmuskulatur übergehend, dabei Cyanose. Chloral zweimal 2 g. Bromkali 3 g. Hie und da kurzer Schlaf. Nachts Verschlimmerung des Zustandes. Schlingbeschwerden. Starke Krampfanfälle mit Dyspnoe. Morphium 0;01 subkutan.

10. V. Morgens Exitus letalis. Temperatur eine halbe Stunde post mortem im Rektum 41,0.

Fall 7. Jakob Sigg, 52 J., Kutscher. Am 1. XII. 1891: Quetschwunde hinter dem r. Ohr durch Hufschlag und Überfahrung. Sofortige Desinfektion mit Karbolwasser und Naht der Wunde durch einen Arzt. An demselben Abend schon Rückenschmerzen. Nachts wenig geschlafen.

Am 3. XII. abends 11 Uhr Anfall von heftiger Bangigkeit mit Kiefersperre, so daß Pat. nur durch die Nase atmen konnte.

Am 5. XII. einen ähnlichen Anfall, dabei noch Zuckungen in der rechten Gesichtshälfte.

Am 6. XII. mehrere Anfälle. Schmerzen in der Wunde, welche sich öffnete und übelriechenden Eiter entleerte.

Status beim Eintritt am 6. XII: Hinter dem r. Ohr infizierte offene Schädelfraktur mit Depression eines Knochenstückes. L. Nasolabial-Falte flacher als die r., der l. Mundwinkel steht tiefer als der r. Lippen leicht cyanotisch. Leichter Trismus und Opisthotonus.

Verlauf, 6. XII. Trepanation, gründliche Desinfektion, trockene Wundverbände. Abends $^1/_2$6 Uhr plötzlicher Trismus, Krampf der Schlundmuskulatur, totales Unvermögen zu schlucken. Dauer des Anfalles 15 Min. Morphium 0,015 subkutan. 8 Uhr Wiederholung des Anfalles, ebenso Mitternacht, dabei heftiger Opisthotonus. Atmung oberflächlich, mühsam. Morphium 0,03, Chloral 2 g. Um 2 Uhr sehr heftiger Anfall: Trismus, Krampf der Schlund- und Respirationsmuskulatur, Cyanose, nach 3 Min. unter heftiger Atemnot Exitus letalis.

Fall 8. Oskar Hartmann, 7 J., Schüler. Am 16. XI. 1891 Quetschwunde des l. Mittelfingers. Am 26. XI. begann er das Gesicht zu verziehen. Langsam entwickelten sich Nackensteifigkeit, leichter Trismus, Krämpfe in den Waden und im Rücken.

Status beim Eintritt (Med. Abt.) am 7. XII. Leichter Trismus und Opisthotonus. Extremitäten frei. Abdomen mäßig gespannt. Seltene leichte Anfälle von klonischen Krämpfen in der Kau- und Rückenmuskulatur. Wunde am linken Mittelfinger mit einer Borke bedeckt. Puls 100. Temp. 37,0.

Verlauf. Ruhige Bettlage, Chloral, Bromkali. Der Status bleibt noch einige Tage derselbe, dann gehen alle Symptome langsam zurück. Pat. wird am 3. I. 1892 geheilt entlassen.

Fall 9. Oskar Bäbler, 22 J., Metzger. Angeblich keine Verletzung erlitten. Seit drei Wochen Schmerzen und Steifigkeit im Nacken, Unvermögen den Mund ganz zu öffnen, so daß er seit drei Tagen nicht mehr richtig essen kann.

Status beim Eintritt (Med. Abt.) am 5. X. 1892: Nirgends eine Verletzung. R. Masseter bretthart. Krampfanfälle mit Zähneknirschen, Opisthotonus, Rigidität der Muskeln am ganzen Körper.

Verlauf. Ruhelage, Chloral, Bromkali. Der Status bleibt derselbe bis am 12. X.

13. X. Venae sectio (15 ccm). Pat. fühlt sich nachher wohl.

14. und 15. X. Schwitzkur.

20. X. Langsames Zurückgehen der Symptome, nachdem die Krampfanfälle schon vorher ganz aufgehört hatten.

2. XII. Pat. wird geheilt entlassen.

Fall 10. Julius Mißlin, 28 J., Zögling. Pat leidet an Idiotie. Am 19. VIII. 1893 verletzte er sich bei der Gartenarbeit am linken Daumen.

Entwicklung eines Panaritiums. Beim Mittagessen (Bohnen und Fleisch) am 27. VIII. fängt Pat. plötzlich an unter lebhaften Anstrengungen zu „würgen", so daß er stark in Schweiß gerät. Nach einer Weile beim Versuch wieder zu schlucken, dieselben „Würgbewegungen". Pat. nimmt wenig zu sich. Bei der ärztlichen Untersuchung am 28. VIII. beißt er auf den in den Mund eingeführten Löffel, angeblich da er plötzlich einen Kieferkrampf bekam.

Status beim Eintrit 29. VIII: Trismus (2 cm). Schmerzen im Nacken bei Nickbewegungen. Im Bad bekommt Pat. einen Nickkrampfanfall, wobei beide Beine in etwas gespreizter Stellung extendiert werden, Oberkörper dabei vornüber gebeugt, Gesicht schmerzhaft verzogen. Dieser Anfall geht rasch vorüber. Patellarsehnenreflexe hochgradig gesteigert. Puls 106. Temp. 37,7.

Verlauf. 29. VIII. Nachmittags sitzt Pat. fortwährend mit vorwärtsgebeugtem Oberkörper im Bett, die Beine etwas gespreizt, fast vollständig steif. Bei leichter Berührung des Körpers zuckt Pat. zusammen, verzieht das Gesicht schmerzhaft. Pat. schwitzt enorm, namentlich im Gesicht. $^1/_2$3 Uhr etwa 2 Min. dauernder opisthotonischer Krampf unter lebhaften Schmerzäußerungen. Pat. kann ziemlich gut schlucken. Nachts stellen sich häufig typische opisthotonische Krämpfe ein. Pat. schreit die ganze Nacht. Chloral 4 g.

30. VIII. Pat. ruhiger. Klagt über keine Schmerzen. Öffnet den Mund mehr als gestern. Beine weniger steif. Leichter Opisthotonus. Schläft nachmittags längere Zeit. Morgens und nachmittags je $^1/_2$stündiges Bad von 28° R. Im Bad fühlt sich Pat. wohl. Beim Herausheben Krampf der Extremitäten. Abends Allgemeinbefinden verschlimmert. Puls 132, regelmäßig, weich. Trachealrasseln. Liegt die ganze Nacht im opisthotonischen Krampfe da. Von Zeit zu Zeit laut aufschreiend, wenn Krampfanfälle auftreten. Trachealrasseln vermehrt. Puls über 150.

31. VIII. Morgens $1^1/_4$ Exitus letalis. Temp. $^1/_4$ Stunde post mortem im Rektum 40,5.

Fall 11. Elise Hügel, 18 J., ohne Beruf. Am 6. X. 1893: Schußverletzung des r. Oberarmes durch ein blindgeladenes Terzerol. Sofortige Desinfektion, Entfernung eines größeren Papierpfropfens, Jodoformgazeverband durch den Arzt; später Kamillenbäder. Am 17. X. Kieferkrampf und Schwitzen. 18. X. deutlicher Trismus. Das Terzerol war mit Erde verunreinigt, da es zum Versteck im Boden vergraben war.

Status beim Eintritt am 19. X.: Risus sardonicus. Trismus $^1/_2$ cm. Kopfnicker im Zustande der Kontraktion. Nackensteifigkeit. Extremitäten frei. Temp. 37,7.

Verlauf: 19. X. sofortige Exzision der Wunde, Entfernung von Holzteilchen und Sand, Desinfektion, Naht des obern und untern Wundendes. Die Mitte wird offen gelassen. Trockenverband mit Jodoformgaze. Pat. erwacht ca. 2 Stunden nach der letzten Ätherdosis. Kein Erbrechen. Bei jedem Geräusch, besonders bei Berührung treten sofort Krampfanfälle ein, die jeweilen mit Aufheben des verletzten Armes beginnen und sich mehr oder weniger vollständig über die ganze Körpermuskulatur ausbreiten.

Oft werden die Anfälle durch kurze Schreie eingeleitet. Der Urin wird immer ohne Wissen der Pat. abgegeben. Abends 9 Uhr Chloral 2 g.

20. X. Pat. apathisch. Trismus geringer. Krampfanfälle der ganzen Körpermuskulatur mit Cyanose weniger häufig. 1/2 9 Uhr Chloral 2 g, 1/2 12 Uhr Chloral 2 g, 5 Uhr Chloral 2 g, Mitternacht Chloral 2 g, daraufhin ziemlich Ruhe.

21. X. Pat. somnolent (Chloralwirkung). Mehrere von starkem Schreien begleitete Anfälle. Auf Klysma reichliche Stuhlentleerung. Vormittags Pat. noch beim Bewußtsein. Abends völlig bewußtlos. Bei Versuchen, Nahrung beizubringen, heftiger Krampf der Schlundmuskulatur. 9 Uhr Chloral 2 g. In der Nacht Erschlaffen der Muskulatur, Aufhören der Krampfanfälle, Trachealrasseln.

22. X. Morgens 5 Uhr Exitus letalis. Temp. 10 Min. post mortem im Rektum 41,5. Sektion: Hypostatische Pneumonie beiderseits.

Fall 12. Anton Schüle, 27 J., Gärtner. 27. XI. 1893: Quetschwunde der l. Temporalgegend durch Pflasterstein.

28. XI. Spannung in den Kiefergelenken, Schwierigkeit den Mund zu öffnen.

Status beim Eintritt (med. Abt.) am 1. XII.: Halbseitiger Krampfzustand des l. Facialisgebietes. Die Zahnreihen bringt Pat. nicht voneinander. Schlingbeschwerden. Atmung frei und ungehindert. Abdomen nicht gespannt. Krämpfe der Nacken- und Rückenmuskeln. Wunde etwas belegt.

Verlauf: 1. XII. Nachmittags Sublimatprießnitz auf die Wunde, Chloral 2 g und 15 Tropfen Opiumtinktur. Daraufhin vorübergehende Besserung. Gegen Abend verschlimmert sich der Zustand. Häufige und starke Krampfanfälle der Kau- und Rumpfmuskulatur und des Zwerchfells, dabei hochgradige Atemnot. Puls 130—140, klein, unregelmäßig. Nachts 2 mal 2 g Chloral. Daraufhin für kurze Zeit Ruhe.

2. XII. Morgens unter wiederholten Krampfanfällen mit Dyspnoe und Herzschwäche Exitus letalis. In der linken Schläfengegend eine 4 cm lange, 3 cm breite, klaffende Wunde, in der Tiefe Knochen vom Periost entblößt, am Knochen selbst ein erbsengroßer Defekt (nach Sektionsbericht).

Fall 13. Ulrich Figi, 63 J., Dienstmann. Am 20. IV. 1894 fährt Pat. Fleisch aus dem Schlachthause, plötzlich fühlt er seinen Nacken und Rücken steif werden, fällt auf der Straße nieder, verliert dabei das Bewußtsein nicht, nur kann er nichts gegen seine Muskelstarre machen, den Mund nicht mehr öffnen und nicht mehr recht schlucken. Pat. wurde ins Bett gebracht und vom Arzt bis zum 23. IV. behandelt und dann mit der Diagnose: Apoplexie in den Spital geschickt.

Status beim Eintritt (Med. Abt.) am 23. IV.: Starker Trismus. Nackenstarre. Thorax- und Bauchmuskulatur sowie die Muskulatur der unteren Extremitäten im Zustand der Kontraktion. Beim Schlucken von Flüssigkeit Erstickungsanfälle. An den Fingern mehrfache Epidermisverluste. Am r. Mittelfinger eine kleine Rißwunde mit eingetrockneten Rändern, bis ins Chorium reichend. Am l. Daumen hanfkorngroße Kruste (nach Sektionsbericht).

Verlauf: 23. IV. nachmittags Chloral 2 g. Status bleibt unverändert. Nachts wenig Schlaf. Häufige Krampfanfälle der Kau- und Rumpfmuskulatur mit Atemnot. Kann nicht mehr schlucken, Nährklistiere. In den folgenden Tagen werden die Krampfanfälle der Kau- und Rumpfmuskulatur häufiger und stärker, dazu kommen noch klonische Krämpfe in den Muskeln der Extremitäten. Chloral, Bromkali per clysma bringen etwas Ruhe. 30. IV. Exitus letalis in vollständiger Erschlaffung. Sektion: Bronchopneumonie, Insuff. der Aorta und Mitralis.

Fall 14. Eduard Brink, 22 J., Arbeiter der elektr. Bahn. Am 3. IV. 1895 Sturz aus einer Höhe von 5 m.

Klinische Diagnose beim sofortigen Eintritt am 3. IV.: Multiple Knochenfrakturen (Schädelbasis, Oberkiefer, Unterkiefer, r. Radius, l. Radius, I., III. und IV. Metacarpus), Weichteilwunden.

Verlauf: 3. IV. Lagerung der Arme auf Schienen. Tamponade der Nase. Eisblase auf den Kopf. Bewußtsein völlig zurückgekehrt. Pat. unruhig, schlägt um sich. Morphium 0,01 subkutan. Puls 120, regelmäßig, kräftig.

4. IV. Pat. sehr unruhig und benommen. Abends Morphium 0,01 subkutan.

5. IV. Pat. ruhiger, Puls 66, kräftig.

6. IV. Beginnende Gangrän der r. Hand; unter Gasaustritt entleert sich jauchiges, übelriechendes Sekret und dicker grüner Eiter beim Verbandwechsel.

7. IV. Ausbreitung der Gangrän über die ganze rechte Hand; sehr übler Geruch, reichliche Gasbildung. Große Incisonen am Handrücken, Entfernung der gangränösen Gewebsteile. Nachmittags Unruhe; Trismus, Schmerzen beim Schlucken, erschwerte Ernährung. Abends Chloral 2 g, etwas Beruhigung. Nachts Nackensteifigkeit, Opisthotonus; Bewußtsein schwindet; Urin wird ins Bett gelassen.

8. IV. Zunahme der Nackensteifigkeit, der Unruhe und Bewußtlosigkeit. Gangrän hat nicht zugenommen. Fortwährend starke Nackenstarre. Zeitweise allgemeine Krampfanfälle, besonders des Rückens. Erschwerte Atmung. Chloral 6 g. Nachts große Unruhe. Trismus, Opisthotonus bleiben. Extremitäten frei. Gegen 4 Uhr morgens oberfl. Atmung; frequenter, schwacher Puls; Exitus letalis. Temp. $^1/_4$ Stunde post mortem im Rektum 42,5°.

Fall 15. Jakob Zürcher, 25 J., Handlanger. 20. V. 1895: Quetschwunde der behaarten Kopfhaut durch einen herunterfallenden eisernen Haken. Am 28. V. Schmerzen beim Schlucken.

Status beim Eintritt am 29. V.: Etwas belegte Wunde der Kopfschwarte. Risus sardonicus. Trismus (0,5 cm). Nackenstarre. Schlingbeschwerden. Zeitweise heftige klonisch-tonische Krämpfe der Rückenmuskeln, weniger der Extremitätenmuskeln. Cyanose des Gesichtes bei erschwerter, stoßweiser Atmung. Öfters starker Schweißausbruch. Puls 100, kräftig, regelmäßig, im Anfall unzählbar und kaum fühlbar. Temp. 37,7.

Verlauf: 29. V. Desinfektion der Wunde. Chloral 2 g. Vormittags 2 mal heftige Krämpfe, verbunden mit großer Dyspnoe. Nachmittags vermehren sich die Anfälle und werden stärker. Nachmittags 4 Uhr bei einem

Anfall Aussetzen der Atmung und unfühlbarer Puls. Auf sofortige künstliche Respiration kehrt die Atmung zurück, der Puls schlägt wieder kräftig. Seit diesem Anfall Atmung röchelnd. Pat. reagiert wenig auf Anrufen. Gegen Abend Krämpfe der Rückenmuskeln häufiger und stärker. Höchster Grad von Trismus. 4 g Chloral per clysma, worauf die Anfälle schwächer werden. Gegen 9 Uhr treten die Anfälle wieder mit großer Heftigkeit auf. Um $^1/_2$11 Uhr Exitus letalis.

Fall 16. Emil Lehmann, 19 J., Gärtner. Quetschung der l. Hand zwischen zwei Walzen einer Maschine am 26. IX. 1895. Notverband, sofortiger Spitaleintritt.

Verlauf: 26. IX. Ausräumung von Sand und Erde, gründliche Desinfektion der Wunde. Partielle Naht. Jodoformgazeverband. Temp. 36,9.

27. IX. Viel Schmerzen. Morphium 0,01 subkutan. Verbandwechsel täglich.

7. X. Wenig Schmerzen. Steht 3 Stunden auf.

9. X. Kann den Mund nicht mehr recht öffnen.

10. X. Schmerzen im Halse; Trismus.

11. X. Ausgebildeter Tetanus. Trismus. Nackenstarre. Opisthotonus. Steifigkeit in Armen und Beinen. Manchmal Krampfanfälle. Chloral 8 g.

12. X. Amputatio antebrachii sinistri. Abends alle 5 Minuten Krampfanfälle. Starre des Körpers, die nach der Operation eine vollständige war, hat etwas nachgelassen. Chloral 2 g.

13. X. Eher besser. Trismus nachgelassen. Krampfanfälle seltener. Trinkt viel. Chloral 4 g. Temp. 38,6.

14. X. Status idem. Chloral 4 g.

15. X. Schläft viel. Läßt manchmal unter sich gehen.

16. X. Bauchmuskulatur wieder erschlafft. Mund kann ziemlich gut geöffnet werden. Schluckt gut. Krämpfe selten. Beim Verbandwechsel ziemlich viel blutig-eitrige Sekretion. Sublimatprießnitz. Chloral 6 g pro die.

19. X. Krämpfe und Zuckungen an Häufigkeit und Intensität zugenommen. Chloral wird ausgesetzt. Nachmittags: Atmung beschleunigt, röchelnd. Schreit viel; ist etwas benommen. Schluckt nicht mehr. Krämpfe häufig und sehr stark. Abends: Pat. benommen, Atmung aussetzend. Puls gut. Krämpfe dauern an. Etwa $^1/_2$11 Uhr Aufhören der Krämpfe. Puls wird schwach, unregelmäßig. Atmung oberflächlich, mühsam. $^1/_2$12 Uhr Exitus letalis. Temp. 5 Min. post mortem im Rektum 42,6. Bei der Sektion fand sich eine Ruptur beider Musc. iliaci und des l. Psoas.

Fall 17. Marie Seitz, 48 J., Hausfrau. Am 27. VII. 1896: Holzsplitterverletzung des r. Ringfingers; Eiterung; Heilung. Am 30. VII. Unvermögen den Mund zu öffnen.

Status beim Eintritt (Med. Abt.) am 5. VIII.: Risus sardonicus. Trismus (1 cm). Nackensteifigkeit. Leichte Steifigkeit der ob. Extremitäten. Abdomen gespannt. Keine Krämpfe. Wunde mit einer frischen Borke bedeckt.

Verlauf: 5. VIII. Chloral, Bromkali. Gegen Abend Verschlimmerung der Symptome. Häufiges Auftreten von starken Krampfanfällen der

Rumpf- und Extremitätenmuskulatur mit Dyspnoe. Opisthotonus. Schlingbeschwerden.

6. VIII. morgens Exitus letalis.

Sektion: Keine Wunde. Hypostase. Ödem der Lunge. Endocarditis mitralis. Enge Aorta.

Fall 18. Elisabeth Probst, 66 J., Hausfrau. 10. XI. 1897: Quetschung der Finger beider Hände zwischen Wagendeichsel und Boden durch Fall auf der Straße. Ärztl. Behandlung: Naht der einen Wunde an der linken Hand, Salbenverbände. 16. XI. Schmerzen und Ziehen im Rücken. Abends leichter Trismus, Schlucken unmöglich. Angeblich keine Krämpfe. 17. XI. Pat. ganz steif geworden.

Status beim Eintritt am 17. XI.: Facies tetanica. Trismus (8 mm). Nackenstarre. Leichter Opisthotonus. Alle 5 Min. Anfälle von Krämpfen in der Muskulatur des Gesichts, Halses, Schlundes und Rumpfes. Am r. 3. Finger sauber granulierende Schürfwunde; am r. 4. Finger klaffende, granulierende, 3 cm lange Schnittwunde. Am l. 4. Finger geschwürige, mit nekrotischen Gewebsstücken belegte Wunde, der Finger in Flexionsstellung.

Verlauf: 17. XI. Bepinselung der Wunden mit Jodtinktur, Lysolprießnitz. Morphium 0,005 subkutan, nachher etwas Ruhe. Beim Versuch, der Pat. Flüssigkeit einzuflößen, heftiger Anfall mit Cyanose. Nachts zweimal 150 cm^3 physiol. NaCl-Lösung mit 5 Tr. Opiumtinktur per clysma.

18. XI. Morgens 5 Uhr starker Anfall mit Cyanose und Aussetzen des Pulses. $^1/_2$7 Uhr wieder ein Anfall. Puls klein, unregelmäßig. Über den Lungen Rasseln. 7 Uhr Morphium 0,01 subkutan, 150 cm^3 physiol. NaCl-Lösung mit 5 Tr. Opiumtinktur per clysma. $^1/_2$8 Uhr Exitus letalis.

Bei diesen 18 Fällen verteilen sich Alter, Geschlecht und Ausgang in folgender Weise:

Altersjahr	männlich		weiblich		Total
	geheilt	tot	geheilt	tot	
1—10	1	—	—	—	1
10—20	—	2	—	1	3
20—30	1	4	—	—	5
30—40	—	2	—	—	2
40—50	—	1	—	1	2
50—60	—	2	—	1	3
60—70	—	1	—	1	2
	2	12	—	4	18

Aus leicht verständlichen Gründen dominiert das männliche Geschlecht und zwar das dritte Altersjahrzehnt. Die meisten dieser

Tatanuserkrankungen betreffen Stadtleute; 5 der Patienten beschäftigten sich mit Land- oder Gartenarbeit. Eine größere oder kleinere Verletzung konnte bei 17 Fällen nachgewiesen werden; bei Fall 9, welcher in Heilung überging, gelang der Nachweis einer Verletzung nicht. Die Wunde war verunreinigt mit Erde in 4 Fällen, mit Straßenkot in 2 Fällen, mit Kuhmist in einem Falle; in einem Falle war ein Holzsplitter eingedrungen; in einem Fall trat bei Gangrän und Decubitus der Füße nach Typhus abdominalis Tetanus auf (wohl durch Keime der Unternagelräume), ebenso in einem Fall nach Punktion und Incision einer Strumitis, ferner in einem Fall von Rezidiv eines Myxosarcoma mammae mit Ulceration. In 5 Fällen ist die Art der Verunreinigung nicht bekannt. Die meisten Verletzungen weist die Hand auf. Eine ärztliche Behandlung der Verletzung vor Spitaleintritt, bestehend in einer Desinfektion, hat in 4 letal verlaufenen Fällen stattgefunden. Bezüglich der Inkubation, Heilungsdauer und Zeit bis zum tödlichen Ausgang können wir folgende Tabelle aufstellen:

Fall	Incubation	Zeit vom Ausbruch des Tetanus bis zur Heilung	zum Tode
12	1 Tag	—	6 Tage
7	2 Tage	—	4 „
17	3 „	—	6 „
14	4 „	—	3 „
18	6 „	—	3 „
6	8 „	—	3 „
10	8 „	—	4 „
15	8 „	—	2 „
4	9 „	—	2 „
8	10 „	38 Tage	—
11	11 „	—	4 „
16	14 „	—	8 „
3	?	—	5 „
1	?	—	9 „
2	?	—	3 „
5	?	—	4 „
9	?	53 Tage	—
13	?	—	7 „

In 12 Fällen konnte die Inkubationszeit mit Sicherheit ermittelt werden, davon kommen 5 Fälle auf die erste Woche, 7 Fälle auf die zweite Woche. Auffallend ist, daß gerade bei den Fällen mit kurzer Inkubation der Zeitraum vom Ausbruch des Tetanus bis zum Tode durchschnittlich länger ist als bei den Fällen mit einer Inkubation von über 7 Tagen. Bei Fall 13, einem sehr schweren Tetanus mit jedenfalls auch sehr kurzer Inkubationszeit, dauerte es 6 Tage bis der Exitus eintrat. Die Ansicht, daß, wenn die Patienten nicht schon am 2., 3. oder 4. Tage gestorben sind, die Krankheit in die chronische Form übergeht und in Heilung endet, bestätigt sich hier nicht. Klinisch interessant ist Fall 13 noch durch das plötzliche Auftreten der Tetanussymptome, ohne daß Patient vorher die geringste Kiefersperre oder Nackensteifigkeit hatte. Patient fühlt plötzlich seinen Nacken und Rücken steif werden — verliert dabei das Bewußtsein nicht, kann gegen seine Muskelstarre nichts machen, den Mund nicht mehr öffnen und nicht mehr recht schlucken. Er wurde dann zwei Tage zu Hause vom Arzte behandelt und nachher mit der Diagnose Apoplexie in das Spital verbracht.

Was die Symptomatologie betrifft, so fehlt in keinem der 18 Fälle die Kiefersperre und die Nackenstarre. Die Schlingbeschwerden fehlten nur in den beiden in Heilung übergegangenen Fällen. Opisthotonus war in 15 Fällen vorhanden, auch die beiden geheilten Fälle ließen dieses Symptom nicht vermissen. Allgemeine Krampfanfälle mit Atemnot finden wir in 14 Fällen (wovon Fall 9 geheilt); lokale Krampfanfälle (Kau- und Rückenmuskulatur) in einem Fall (Fall 8), nur Fall 5 zeigte keine Krampfanfälle, endete aber dennoch letal. Zwerchfellkrämpfe kamen in 2 Fällen zur Beobachtung. Gesteigerte Schweißabsonderung zeigte sich in den meisten Fällen. Eine Facialislähmung wurde bei Fall 7 beobachtet, ein halbseitiger Krampfzustand der Facialismuskulatur bei Fall 12; bei beiden Fällen hatte die Verletzung ihren Sitz am Kopfe. Fieber war bei den meisten Fällen anfangs nicht vorhanden, stellte sich aber ein, sobald die Krankheit eine schlimme Wendung zu nehmen begann. Bei 7 Fällen wurde die Temperatur 5—30 Minuten nach dem Tode im Rektum gemessen und bei allen eine hohe postmortale Temperatur gefunden, welche zwischen 41,0—42,6° C liegt.

Die bakteriologische Untersuchung führte zu folgenden Resultaten: 13 Fälle (alle gestorben) mit sicherem Nachweis von Tetanusbazillen kulturell in der Wunde und durch Tierversuch; 3 Fälle (wovon Fall 8 geheilt) mit sicherem Nachweis von Tetanusbazillen nur durch Tierversuch mit Teilen der Wunde; 5 Fälle (alle gestorben)

mit schwerer Toxizität des Blutes — Versuchstiere (Maus, Meerschweinchen) unter den Tetanussymptomen gestorben; 5 Fälle (darunter Fall 9 geheilt) mit leichter Toxizität des Blutes, Versuchstiere nur vorübergehend krank oder unter Kachexie und Lähmungserscheinungen zugrunde gegangen; 8 Fälle (darunter Fall 8 geheilt) ohne nachweisbare Toxizität des Blutes.

Der Tod erfolgte meistens unter dem Bilde der Erstickung im Anfall, seltener unter dem Bilde der Herzlähmung oder der allgemeinen Erschöpfung. Bei Fall 16 fand sich bei der Sektion eine Ruptur beider Mm. iliaci und des l. Psoas.

Ziehen wir die verschiedenen Faktoren: Inkubation, individuelle Empfänglichkeit, Virulenz des Infektionsstoffes, Infektionsort, Art der Verletzung, Häufigkeit der Krampfanfälle in Betracht, so sind fast alle Fälle als schwere aufzufassen, nur die beiden geheilten Fälle charakterisieren sich ihrer Entwicklung und den Krankheitserscheinungen nach als leichtere, welche auch ohne jegliche Behandlung geheilt wären. Die beiden Fälle (8 und 9), deren Inkubationszeit über 10 Tage eine bessere Prognose zuließe, werden prognostisch ungünstig beeinflußt durch die Wundverhältnisse: In einem Fall eine Schußverletzung, d. h. eine zu Nekrose neigende, zerrissene Wunde mit einer Einsaat von Fremdkörpern, welche das Gedeihen und die damit verbundene Toxinproduktion der Tetanusbazillen sehr begünstigen; im andern Fall eine stark mit Sand und Gartenerde verunreinigte Handverletzung, entstanden durch Quetschung. In den meisten Fällen hat vor der Spitalbehandlung eine energische Desinfektion der Infektionsquelle nicht stattgefunden, oder wo eine vorgenommen, war sie ungenügend.

Daß nach einer solchen Prognose die Erwartungen einer Therapie nicht zu hohe sein dürfen, ist klar. Die Behandlung war in diesen 18 Fällen eine fast rein symptomatische. Eine lokale Behandlung der Wunde, von der aus die Infektion stattgefunden hat, mit gründlicher Reinigung, Desinfektion eventuell Exzision ist, wie schon erwähnt, nur in wenig Fällen und frühzeitig vorgenommen worden. Zweimal wurde die Wunde exzidiert (Fall 3 und 11), jedoch ungenügend, so daß von einer nahezu vollständigen Entfernung des infektiösen Materials nicht die Rede sein kann. Im Fall 16 wurde die Amputation ausgeführt, allerdings nur als ultimum refugium, zu einem Zeitpunkt, wo der Symptomenkomplex des schweren Tetanus schon vollständig entwickelt war. Immerhin besserte sich nach dem Eingriff der Zustand in auffallender Weise: Nachlassen des Trismus, Erschlaffung der Muskulatur, fast gänzliches Aufhören der Krampf-

anfälle während drei Tagen. Hier waren jedenfalls die Keime schon nach den Lymphdrüsen oder in die Lymphgefäße verschleppt worden und von dort aus erfolgte die erneute Produktion von Toxinen, die ad exitum führte. Trotz des üblen Ausganges spricht doch diese auffallende Unterbrechung der schweren Tetanuserscheinungen im Anschluß an den radikalen chirurgischen Eingriff für den therapeutischen Wert eines solchen. Gegen die stoßweisen Spasmen, welche die eigentliche Lebensgefahr beim Starrkrampf bedingen, wurden Chloralhydrat, Opium, Morphium angewendet, die durch ihre Herabsetzung der Empfindlichkeit, Abspannung der Muskulatur und gegen die eigentümliche Schlaflosigkeit bei Tetanus von Wert sind. Besonders bewährt haben sich Morphium subkutan und Chloralhydrat per Klysma. Wurden die Krämpfe trotz dieser Behandlung stärker und häufiger, so wurde mit Erfolg die Chloroformnarkose eingeleitet. Daneben bestand die Hauptaufgabe, den Patienten durch ausreichende Ernährung bei Kräften zu erhalten. In den Fällen, wo neben dem Trismus auch die Schlundmuskulatur angegriffen war, wurden, um nicht einen Anfall auszulösen und die Gefahr der Schluckpneumonie zu vermeiden, Nährklistiere gegeben. Fernerhin wurden die Kranken isoliert und unnötige Manipulationen an ihnen nicht vorgenommen und im Stadium der Krampfanfälle niemals allein gelassen. —

Wenden wir uns jetzt den 22 mit Serum behandelten Fällen zu. Unter diesen ist ein Fall (34), der bezüglich Ausgang als unentschieden aufgefaßt und für sich betrachtet werden muß, da sich die Tetanuserkrankung mit einer Meningitis purulenta komplizierte.

II. 22 Tetanusfälle mit Serumbehandlung aus den Jahren 1897—1902.

Fall 19. Ludwig Jost, 31 J., Glaser. 31. I. 1897. Stichverletzung des l. Daumens durch ein spitzes Instrument. Wunde blieb unbehandelt. Eiterung, nach vier Wochen Heilung. 20. III. bemerkte Pat., daß er den Mund immer weniger öffnen konnte. 28. III. Nackensteifigkeit, zunehmender Trismus.

Status beim Eintritt (Med. Abt.) am 24. III.: Facies tetanica. Trismus (1 cm). Nackensteifigkeit. Abdomen bretthart. Keine Krämpfe. Extremitäten frei. Auf dem Dorsum des l. Daumens eine ca. 3 cm lange Narbe. Temp. 37,2.

Verlauf. 24. III. Gegen Abend leichte Krampfanfälle der Rückenmuskulatur. Sonst Status idem. Morphium 0,01 subkutan. Daraufhin Ruhe.

25. III. Zustand hat sich verschlimmert. Krampfanfälle der Nacken- und Rückenmuskeln. Morgens 10 g = 1500 I-E. Antitoxin (Höchst) subkutan in die Oberschenkel. Morphium 0,01 subkutan. Abends keine Besserung. Pat. sehr unruhig. Morphium 0,01 subkutan.

26. III. Pat. nachts sehr wenig geschlafen. Krampfanfälle häufiger. Schlingbeschwerden. Morphium 2 mal 0,01 subkutan.

27. III. Eher schlimmer. Pat. klagt über Schmerzen und ist sehr unruhig. Curare 0,001 subkutan, darnach Ruhe. Abends wieder mehr Anfälle. Morphium 2 mal 0,01 subkutan.

In den folgenden Tagen zunehmende Verschlimmerung. Krampfanfälle nehmen an Häufigkeit, Intensität und Ausdehnung zu, dabei Respirationsstörungen, Cyanose. Auf Morphium für kurze Zeit wieder Ruhe.

31. III. In einem Krampfanfall Exitus letalis.

Fall 20. Alois Mangold, 36 J., Mechaniker. Am 27. IV. 1897 akquirierte Pat. auf der Straße eine Quetschwunde der r. Großzehe durch herunterfallendes Eisenstück. Sofortige Desinfektion und Verband durch den Arzt. Am 8. V. kann Pat. den Mund nicht mehr recht öffnen.

Status beim Eintritt am 10. V.: Zahnreihen aktiv gar nicht, passiv nur 3 mm voneinander entfernbar. Im Nacken geringe Steifigkeit. Bauchdecken gespannt. Extremitäten frei. Keine Krämpfe. Temp. 37,0.

Verlauf. 10. V. Exartikulation der Zehe im Interphalangealgelenk. Nachmittags subkutane Injektion von 5 g Berner-Serum.[1])

Nachts ziemlich unruhig. Morphium 0,01 subkutan.

11. V. Status idem. Morphium 0,01. Chloral 4 g.

12. V. Keine Besserung. Vormittags subkutane Injektion von 8 g Berner-Serum.[2]) Klagt viel über Schmerzen. Chloral. Morphium.

13. V. Keine Krämpfe. Leichter Opisthotonus. Trismus noch hochgradig. Abends subkutane Injektion von 8 g Berner-Serum.[3]) Nachts Chloral 2 g.

Der Status bleibt bis zum 18. V. ungefähr derselbe, dann gehen alle Symptome langsam zurück.

24. VI. wird Pat. als geheilt entlassen.

Fall 21. Giovanni Passera, 16 J., Handlanger. I. VI. 1897. Quetschung der r. Hand durch eine ca. 80 kg schwere mit Mörtel gefüllte Kiste. Sofortige Desinfektion mit Karbollösung und Verband.

Status beim Eintritt am I. VI.: Auf dem Dorsum der r. Hand eine weitklaffende Wunde mit gequetschten Rändern. Strecksehnen bloßgelegt. Metacarpus III und IV zersplittert. Wunde mit Sand, Holzteilchen und Knochensplittern erfüllt. In der Vola manus eine ähnliche bis auf die Palmaraponeurose und Muskeln reichende Wunde. Ebenfalls mit Sand etc. verunreinigt. Kleinere Wunden am Daumenballen und am 3. und 4. Finger. Pat. kann noch alle Finger bewegen.

Verlauf. 1. VI. Sorgfältige Säuberung und Abtragung der Fetzen und Entfernung eines Teils der Knochensplitter. Desinfektion. Verkleinerungsnähte. Jodoformgazeverband. Abends Sublimatprießnitz.

2. VI. Verbandwechsel. Wunde nicht eiternd. Temp. Abends 38,5.

4. VI. Verbandwechsel. Aus der genähten Wunde quillt Eiter hervor. Entfernung der Nähte. Die frei gelegten Wundpartien sind graulich belegt. Feuchte antiseptische Verbände.

9. VI. Wunden gut aussehend, granulierend, kein Fieber. Pat. klagt

1) 2) 3) 1 : 10,000000.

über Halsweh. Deutliche Kiefersperre (1,2 cm). Leichte Schluckbeschwerden. Kopfschmerzen. Prießnitz um den Hals. Chloral 1 g.

10. VI. Nachts wenig geschlafen. Trismus stärker (5 mm). Opisthotonus. Abdomen gespannt. Steifigkeit in den Armen. Schlucken fast unmöglich. Mittags 6 cm³ Berner-Serum [1]) subkutan in den l. Oberschenkel. Abends Amputatio antebrachii in Chloroformnarkose. Nach der Operation Aderlaß (150 cm³ Blut), nachher 150 cm³ physiol. NaCl-Lösung intravenös. Nachts 0,01 Morphium, Chloral 1 g mit 10 Tr. Opiumtinktur per Klysma.

11. VI. Morgens Temp. 39,7. Puls schwach. Trismus weniger (1 cm). Sehr starker Opisthotonus. Mittags 6 cm³ Serum [2]) subkutan. Mehrmals 2 g Chloral mit 10 Tr. Opiumtinktur per Klysma. 300 cm³ physiol. NaCl-Lösung intravenös. Gegen Abend mehrere Krampfanfälle. Nährklistiere. Nachts Chloral 2 g Morphium 0,01. Darauf Schlaf.

12. VI. Nach dem Erwachen tetanische Anfälle, dabei Puls unfühlbar. Atmung schnappend. Arme zeitweise etwas steif, Beine gut beweglich. 5 Uhr morgens Exitus in einem Anfall. Temp. sofort nach dem Exitus im Rektum 41,7.

Fall 22. Oskar Leisinger, $6^1/_2$ J. Am 16. VIII. 1897. Rißwunde an der Innenseite des r. Oberschenkels durch eine eiserne Gartenzaunspitze. Sofortige Desinfektion und Naht der Wunde. Tags darauf ein subkutaner Abszeß an der Außenseite des Oberschenkels. Incision. Heilung. Am 19. VIII. Schmerzen im r. Knie und in der r. Ferse; Wunde fast geheilt. Am 21. VIII. beginnender Trismus.

Status beim Eintritt am 24. VIII.: Facies tetanica. Trismus (1,4 cm). Kein Opisthotonus und keine Krämpfe. Extremitäten frei. Wunde geheilt. Temp. 36,7.

Verlauf. 24. VIII. Nachmittags subkutane Injektion von 5 cm³ Berner-Serum.[3]) Abends keine Besserung. Nachts Verschlimmerung des Zustandes. Chloral 1 g.

25. VIII. Trismus (1 cm). Opisthotonus. Hie und da Krampfanfälle der Kau-, Hals- und Rückenmuskulatur. Abends subkutane Injektion von 5 cm³ Serum.[4]) Nachts Chloral, darauf ziemlich ruhig.

26. VIII. Keine Besserung eingetreten. Chloral bringt dem Pat. für kurze Zeit Ruhe.

In den folgenden Tagen werden die Krampfanfälle heftiger und häufiger, dazu starker Opisthotonus. Schlingbeschwerden, Atemnot.

30. VIII. Exitus letalis in einem Anfall.

Sektion: Nephritis parenchymatosa. Hepatitis parenchymatosa. Bronchopneumonie des r. Ober- und Mittellappens. Lungenödem. Fettdegeneration des Herzens.

Fall 23. Ernst Huber, 23 J., Landwirt. 18. X. 1899. Auf dem Felde Stichverletzung des l. Auges durch ein Spargelmesser. Kam dann wegen Panophthalmie auf die Baseler Augenklinik, hier klagte er am 25. X. über Kieferschmerzen und konnte den Mund nicht mehr recht öffnen.

Status beim Eintritt am 28. X. (Chir. Klinik): Kopf nach l. und

1) 2) 3) 4) 1 : 10,000000.

hinten gebeugt. Trismus (1 cm). Risus sardonicus. In regelmäßigen Intervallen (ca. jede Sekunde) Krampf der Gesichts- und Pharynxmuskulatur, dabei hört man das Geräusch des Singultus und die Respiration wird unterbrochen. Schluckbeschwerden. Versucht Pat. zu trinken, so treten heftige Schlundkrämpfe und Opisthotonus auf, dabei wird Pat. stark cyanotisch. Puls 148. Temp. 37,9.

Verlauf. 28. X. Mittags $^1/_2$3 Uhr intravenöse Injektion von 80 cm³ Berner-Serum.[1]) 3 Uhr 1 l physiol. NaCl-Lösung intravenös, Morphium 0,005 subkutan. Trinken unmöglich. Schwitzt stark. 7 Uhr abends Morphium 0,005 subkutan. $^1/_2$9 Uhr 1,5 g Chlora per Rektum. Nachlassen der sehr intensiven Anfälle. Pat. kann ordentlich trinken. 11 Uhr 1,5 g Chloral per os. Pat. nachts ziemlich ruhig.

29. X. Morgens 4 Uhr 1,5 g Chloral per os. Bei allen Bewegungsversuchen Krämpfe im Gesicht, Hals, Rücken und in den Extremitäten. In konstanter Starre sind Gesichts-, Hals-, weniger die Rückenmuskeln. Mittags mehrere starke Anfälle mit Opisthotonus, 1 mal mit sehr starker Cyanose.

Abends 6 Uhr 50 cm³ Berner-Serum[2]) intravenös. Im Verlaufe des Tages 7 g Chloral. Die gute Wirkung des Chlorals war nach jeder Gabe ersichtlich.

30. X. Schwere Anfälle sind nicht mehr eingetreten. Cyanose stets vorhanden. Trinken unmöglich. Linkes Facialisgebiet gelähmt seit Vormittag. Mittags: Status idem. Pat. schlaffer. Trachealrasseln. Milchklysma von 300 cm³. Chloral 1,5 g. Abends 7 Uhr 1,5 g Chloral per os. Cheyne-Stokes. Zuckungen und große Unruhe in sämtlichen Muskeln. Puls 140—150, unregelmäßig. Temp. 39,0. 9 Uhr 1200 cm³ physiol. NaCl-Lösung intravenös, dabei heftiger tetanischer Anfall mit starker Cyanose und längerem Stillstand der Atmung, Morphium 0,01 subkutan, kurz nachher ein zweiter Anfall, in welchem Pat. erstickt. Temp. 5 Min. post mortem im Rektum 40,0.

Bei der Sektion wurde eine 5 cm lange, 1,5 cm breite abgebrochene Messerklinge gefunden, die von der untern Orbitalwand bis in die linke Oberkieferhöhle vorgedrungen war.

Fall 24. Marie Steiner, 30 J., Hausfrau. 20. XII. 1899. Rißwunde am Knie mit Eröffnung der Bursa praepatellaris durch Aufschlagen auf eine scharfe Kante einer Holztreppe. $^1/_2$ Stunde nach dem Unfall Desinfektion, Katgut-Naht, Stärkebindenverband in der chir. Poliklinik. Heilung ohne Eiterung. 4. I. 00. Steifer Hals; bei Kaubewegungen Spannung und Schmerzen in den Kiefergelenken, so daß der Mund nicht ganz geöffnet werden kann. 10. I. Trismus etwas stärker; Nackensteifigkeit. Keine Krämpfe. Keine Schlingbeschwerden.

Status. Beim Eintritt (Med. Abt.) am 12. I.: Leichte Form von Facies sardonica. Trismus (0,5 cm). Schmerzen in der Gegend der Sternocleidomastoidei. Extremitäten frei. Keine Krämpfe; schluckt gut. Temp. 36,5.

Verlauf. 13. I. Morgens 50 cm³ Berner-Serum[3]) subkutan. Abends Status wie beim Eintritt. Chloral 1 g.

1) 2) 1 : 1500,000000.

3) 1 : 2500,000000.

14. I. Morgens klagt Pat. über Schmerzen in den Kiefergelenken. Keine Schluckbeschwerden. Trismus und Nackensteifigkeit nicht nachgelassen. Abends 30 cm³ Berner-Serum [1]) subkutan.

15. I. Trismus und Nackensteifigkeit geringer. Keine Krämpfe. Nachmittags 40 cm³ Berner-Serum [2]) subkutan. Abends Chloral 1 g.

16. I. Exzision der Narbe, Jodierung, Verband. Juckendes Serumexanthem an beiden Oberschenkeln, später auch im Gesicht. Zustand eher besser. Abends 20 cm³ Berner-Serum [3]) subkutan.

17. I. Serumaffektion steht im Vordergrund. Hohe Temperaturen (bis 40,0), Schwellung mehrerer Gelenke unter großen Schmerzen, starke Pulsbeschleunigung.

18. I. Serumexanthem abgeblaßt. Pat. fühlt sich wohler.

In den folgenden Tagen allmähliches Schwinden der tetanischen Symptome.

1. III. Pat. wird geheilt entlassen.

Fall 25. Katherina Humpert, 16 J., Fabrikarbeiterin. 5. V. 1900. Stichverletzung durch eine Spindel am r. Mittelfinger. Heilung. Am 26. V. ritzte sich Pat. mit einer Spindel am r. 4. Finger; an demselben Tage deutliche Symptome von Trismus. Seit 28. V. zunehmende Nackenstarre und Steifigkeit im Rücken.

Status beim Eintritt am 29. V.: Risus sardonicus. Trismus (11 mm). Nackenstarre. Bauchdecken gespannt. Extremitäten frei. Schlucken geht gut. Keine Krämpfe. Wunden mit Borken bedeckt. Temp. 37,7 im Rektum.

Verlauf. 29. V. Nachmittags 3 Uhr 1,5 g Chloral per Klysma. 4 Uhr 50 cm³ Berner-Serum [4]) und 800 cm³ physiol. NaCl-Lösung intravenös. ½5 Uhr 2 g Bromkali. Verschorfung der Wunde am r. Mittel- und Ringfinger mit dem Thermokauter. Seit dem Eintritt mehrere leichte Anfälle von Trismus und Opisthotonus. 8 Uhr 1,5 g Chloral per Klysma. 10 Uhr 20 cm³ Berner-Serum [5]) subkutan. Zeitweise Schlaf. Wenig und nur schwache Anfälle.

30. V. Morgens 8 Uhr Chloral 1,5 g. Status idem. 10 Uhr Bromkali 2 g. 3 Uhr 1,5 g Chloral. 6 Uhr 1,5 g Chloral. 20 cm³ Berner-Serum [6]) subkutan. 9 Uhr abends größere Unruhe, mehr Krämpfe im Hals und Rücken, auch in den Beinen. 10 Uhr Morphium 0,01 subkutan. Daraufhin schläft Pat. viel. 3 Uhr Bromkali 2 g. 5 Uhr 1,5 g Chloral per Klysma.

31. V. Status idem. Eintritt der Menses. Abends ½7 Uhr 40 cm³ Berner-Serum [7]) intravenös, 1,5 g Chloral, 1 g Sulfonal, 2 g Bromkali, 0,01 Morphium im Verlaufe des Tages. Pat. schläft fast die ganze Nacht hindurch.

1. VI. Geht besser. Noch hie und da leichte Anfälle. 1,5 g Chloral, 2 g Bromkali. 0,01 Morphium pro die.

2. VI. Status idem. Exzision der Wunden am r. 3. und 4. Finger. 6 Uhr abends 50 cm³ Berner-Serum [8]) subkutan. Im Verlaufe des Tages noch 3 g Chloral, 0,01 Morphium. Temp. im Rektum 38,0.

5. VI. Allgemeinbefinden gut. Trismus schwächer. Der Kopf kann

---

1) 2) 3) 4) 5) 6) 7) 8) 1 : 2500,000000.

gut bewegt werden. Wunden reizlos. Nachmittags Auftreten eines Exanthems an beiden Armen und Oberschenkeln. Haut gerötet, nicht erhaben, auf Druck verschwindet die Rötung. Temp. im Rektum 38,8. Abends 10 Uhr 0,01 Morphium subkutan. Pat. ist die ganze Nacht hindurch ruhig.

6. VI. Exanthem nur wenig zugenommen. Keine Gelenkschmerzen. Sonst Status idem. Temp. abends im Rektum 39,3.

8. VI. Exanthem hat sich über beide Beine bis in die Glutäalgegend ausgebreitet. Die Symptome des Tetanus werden immer schwächer.

10. VI. Exanthem ist verschwunden.

14. VI. Pat. fühlt sich ganz wohl und steht auf.

19. VI. Pat. verläßt das Spital.

Fall 26. August Wisler, 15 J., Sattlerlehrling. I. VI. 1900. Quetschrißwunde am r. Daumen durch ein Schwungrad. 12. VI. leichter Trismus; an beiden folgenden Tagen klonische Krämpfe der Bauchmuskulatur. 15. VI. drei heftige Anfälle mit Beteiligung der Bauchmuskeln, Trismus und Opisthotonus. Die eiternde Wunde wurde in der Allg. Poliklinik mit Bor- und Sublimatpriessnitz behandelt.

Status beim Eintritt am 15. VI. 1900: Risus sardonicus. Trismus (3 cm). Abdomen gespannt. Extremitäten spastisch. Jauchige Quetschrißwunde am rechten Daumen. Temp. 38,4.

Verlauf. 15. VI. Bad von 30° 15 Min. Exzision der Wunde. Desinfektion. Sublimatpriessnitz. Chloral 1 g. 50 cm³ Berner-Serum [1]) und anschließend 800 cm³ physiol. NaCl-Lösung intravenös. Bei jedem Eingriff heftige Anfälle: Schreien, typische Streckkrämpfe, Trismus. Nachts sehr unruhig; bei geringer Berührung oder bei Geräusch Krampfanfälle. Morphium 0,008 subkutan.

16. VI. Morgens 50 cm³ Berner-Serum [2]) intravenös und subkutan. Anfälle weniger heftig; schläft viel; trinkt ordentlich. Nachmittags: wenig Krämpfe. Trismus etwas stärker. Nachts gegen 12 Uhr: mehrere Anfälle mit starkem Opisthotonus und Spasmus der Extremitäten. 30 cm³ Berner-Serum [3]) subkutan. Chloral 1 g.

17. VI. Anfälle häufiger und stärker. Schreit viel. 30 cm³ Berner-Serum [4]) subkutan. Chloral 2 g.

18. VI. Trinkt weniger. Nährklistiere. Tonische Starre stärker, namentlich der untern Extremitäten. Häufige Anfälle. Jammert viel. 30 cm³ Berner-Serum [5]) subkutan. Morphium 0,08. Chloral 2 g.

19. VI. Morgens: schwitzt viel. Trismus stärker. Schlucken etwas besser. 30 cm³ Berner-Serum [6]) subkutan. Abends heftige Krämpfe. Morphium 0,007, daraufhin etwas ruhiger.

20. VI. Gegen Morgen sehr unruhig. Krämpfe heftig, dabei nehmen die obern Extremitäten mehr Anteil als früher. 40 cm³ Berner-Serum [7]) subkutan. Chloral 1 g. Abends: deliriert etwas. Puls kräftig. Temp. 37,7.

21. VI. Nachts ziemlich gut geschlafen. Trinkt gut. Nachmittags Schlingkrämpfe. 30 cm³ Berner-Serum [8]) subkutan. Chloral 2 g.

22. VI. Etwas besser. Starkes Serumexanthem an beiden Armen, Oberschenkeln und seitlichen Bauchgegenden. Konfluierende Rötung, ziem-

1) 2) 3) 4) 5) 6) 7) 8) 1 : 2500,000000.

lich abgegrenzt. Abends: Steifigkeit geringer. Weniger Anfälle. Exanthem blasser. Chloral 1 g.

23. VI. Morgens ein sehr starker Anfall. Heftiger Trismus und Opisthotonus. Chloral 2mal 1 g.

24. VI. Seit gestern Abend nur 2 Anfälle. Im Verlaufe des Tages 4 Anfälle. Exanthem fast ganz abgeblaßt. Temp. 37,4.

27. VI. Viel besser. Schläft viel. Seit gestern Abend keine Anfälle mehr. Brust- und Extremitätenmuskulatur noch tonisch gespannt.

29. VI. In der Nacht zwei schwache Anfälle. Sonst Status idem.

30. VI. Muskulatur schlaffer. Trinkt gut. Verbandwechsel: Dabei leichter Anfall, Wunde granuliert gut. Afebril.

11. VII. Steht auf. Gehen beschwerlich. Füße in Spitzfußstellung.

13. VII. Gang noch spastisch. Macht rasch Fortschritte.

18. VII. Gang weniger spastisch. Fühlt sich wohl.

20. VII. Austritt: Allgemeinbefinden gut. Gang leicht steif. Unterkiefer steht hinter dem Oberkiefer zurück, was Pat. angeblich früher nicht hatte und von seinen Bekannten auch angegeben wird.

Fall 27. Jakob Kaiser, 21 J., Knecht. 26. VI. 1900. Holzsplitter in den r. Fuß, Eiterung, Heilung. 2. VII. Oberflächliche Verletzung der Oberlippe durch einen Stein, Heilung. 9. VII. Trismus.

Status beim Eintritt (Med. Abt.) am 10. VII.: Risus sardonicus. Trismus (0,5 cm). Nackensteifigkeit. Leichter Opisthonus. Abdomen gespannt. Extremitäten frei. Keine Krämpfe. Keine Schluckbeschwerden. Temp. 37,0.

Verlauf. 10. VII. Nachmittags 70 ccm Serum[1]) subkutan. Abends unruhig; leichte Zuckungen in der Nackenmuskulatur. Morphium 0,02, Chloral 1 g. Darauf ruhig. Keine Krampfanfälle.

11. VII. Keine Änderung. 100 ccm Berner-Serum[2]) subkutan. Abends Chloral 1 g.

15. VII. Bis heute Status idem. Abends Trismus und Nackensteifigkeit geringer. Keine Zuckungen mehr.

17. VII. Stark juckendes Serumexanthem an beiden Oberschenkeln. Temp. 38,0.

In den folgenden Tagen werden die tetanischen Symptome immer schwächer.

Am 25. VII. steht Pat. auf, fühlt sich subjektiv wohl.

4. VIII. Geheilt entlassen.

Fall 28. Johann Grollimund, 27 J., Taglöhner. 22. X. 1900. Kontusion des Fußes mit Rißquetschwunde der Sohle durch Überfahrenwerden von einem schwer belasteten Pritschenwagen. Sofortiger Spitaleintritt.

Verlauf. Sublimatprießnitz, Hochlagerung.

23. X. Gründliche Desinfektion. Abtragung von zerfetzten Muskelstücken und Fetteilchen. Verkleinerung durch zwei tiefe Nähte, Trockenverband. Abends 0,01 Morphium.

24. X. Erhöhte Abendtemperatur. Wenig Schmerzen.

27. X. Afebril. Verbandwechsel, Wundränder trocken.

---

1) 2) 1 : 2500,000000.

28. X. Abends fühlt Patient leichte Spannung in den Kiefergelenken beim Öffnen des Mundes. Nachts schlaflos.

29. X. Morgens: Ausgesprochener Trismus (2 cm). Risus sardonicus. Patellarreflexe sehr schwach. Starkes Schwitzen. Verbandwechsel, Wundränder belegt, Mißfarben. Die ganze Wunde wird breit aufgemacht. Wundränder und ganzer Grund ca. 1 cm breit und tief abgetragen und der Defekt energisch mit Sublimat desinfiziert. Sublimatprießnitz. Sofort 40 ccm Berner-Serum[1]) intravenös. Morphium 0,01, Chloral 2 g. Abends Risus und Trismus stärker. Opisthotonus. Schlucken schmerzhaft.

30. X. Morgens 2 Uhr heftige Anfälle mit allgemeiner hochgradiger Steifigkeit. Andauernder Opisthotonus. Zahnreihen können nicht voneinander entfernt werden. Beim Versuch zu schlucken starker Anfall mit Cyanose, frequentem Puls, Atemstillstand, auf künstliche Respiration wieder Einsetzen der Atmung. Pat. läßt Urin unter sich gehen. 20 ccm Berner-Serum[2]) subkutan. Nährklistiere. Intensivere Anfälle. Nachmittags 2 Uhr Exitus letalis.

Fall 29. Karl Burckhardt, 40 J., Maler. Herbst 1900 Stichverletzung, Panaritium subunguale am linken Mittelfinger, das nie ganz ausheilte. Vor drei Wochen war Patient mit Umsetzen von Blumenstöcken beschäftigt. 10. XI. Schmerzen und Steifigkeit im Genick. Mühe den Mund zu öffnen.

Status beim Eintritt am 16. XI.: Risus sardonicus. Trismus (1 cm). Nackenstarre. Leichter Opisthotonus. Abdomen gespannt. Extremitäten frei. Starkes allgemeines Schwitzen. L. Mittelfinger hinter dem Nagelfalz leichte Rötung, Schwellung und Druckempfindlichkeit.

Verlauf. 16. XI. Abtragung des dorsalen Teiles des Nagelgliedes mit Nagelbett und Nagel bis auf den Knochen, Sublimatprießnitz, 40 ccm Berner-Serum[3]) intravenös. Nachmittags Schluckbeschwerden. Abends 1,5 g Chloral, 0,01 Morphium.

17. XI. Morgens starke Krampfanfälle der Hals-, Gesichts- und Nackenmuskulatur, dabei Atemstillstand, Cyanose. 30 ccm Berner-Serum[4]) subkutan, Nährklistiere, Chloral 2 g, Morphium 0,01. Nachmittags: Intensive allgemeine tonische Krämpfe, starke Cyanose. Schlucken unmöglich. Morphium 0,01. In einem Anfall Exitus letalis.

Fall 30. Richard Mechler, 32 J., Taglöhner. 15. III. 1901. Kontusion, Distorsion und Quetschwunde des r. Fußes durch eine Eisenschiene. Desinfektion, Verband durch den Arzt.

Verlauf. Beim Eintritt am 16. III. Verband der schmutzig-graurot verfärbten Wunde mit Alumin. Acet.

23. III. Bis heute ohne Besonderheiten. Täglich feuchter Verband. Gegen Abend Schmerzen beim Schlucken, Trismus (1 cm), Schmerzen im Nacken und Rücken. Profuse Schweiße. Abdomen straff. Subjektiv wohl. Afebril. Sofort Exzision der Wunde mit Abmeißelung des Malleolus internus. Resektion eines Stückes von der Sehne des Tibialis anticus und

1) 2) 3) 4) 1 : 2500,000000.

Peroneus longus, ferner Exzision einer über dem Naviculare gelegenen kleinen Schürfwunde, intravenöse Injektion von 50 ccm Berner Serum.[1])

24. III. Morgens starker Trismus. Starker Opisthotonus. Bauchdecken bretthart. Extremitäten etwas steif. Schluckbeschwerden. Puls 80. Temp. 37,0.

Mittags 50 ccm Berner-Serum[2]) intravenös, Morphium 0,01.

Abends 40 ccm Berner-Serum[3]) intravenös, Morphium 0,01.

25. III. Anfälle alle 1—2 Stunden. Schlucken unmöglich. Atmung noch gut. Nährklysma mit 2 g Chloral. Nachmittags 30 ccm Berner-Serum[4]) subkutan. Abends Temp. 39,8. Puls 140—150. Chloral 2 g, Morphium 0,01. Allgemeine heftige Krampfanfälle mit Respirations- und Herzstillstand. Herzmassage und künstliche Atmung mit Erfolg. 10¼ Uhr in einem Krampfanfall Exitus letalis.

Fall 31. Jakob Wagner, 44 J., Postkondukteur. 28. IV. 1901. Quetschrißwunde am Hinterhaupt durch Fall auf der Straße. Wunde blieb unbehandelt. 5. V. Leichte Nackensteifigkeit. 8. V. Nackenstarre, Trismus.

Status beim Eintritt am 9. V.: Wundgrund grau belegt und fetzig. Wunde durchsetzt die Galea nicht vollständig. Risus sardonicus. Trismus (0,5 cm). Nackenstarre. Hie und da klonische Zuckungen in der Nackenmuskulatur. Extremitäten frei. Temp. 38,0.

Verlauf: Sofort beim Eintritt Exzision der Wunde bis auf den Schädelknochen. Begießung der Wundfläche mit Jodtinktur, Kompressionsverband, 50 cm³ Berner-Serum[5]) intravenös. Abends 40 cm³ Berner-Serum[6]) intravenös, Morphium 0,01.

10. V. Heute Morgen stärkerer Trismus, erhöhte Nackenstarre. Die gestern Abend aufgetretenen Schlingbeschwerden haben sich gesteigert, Nährklysmen. Keine allgemeine Krämpfe. 70 cm³ Berner-Serum[7]) intravenös. Abends 50 cm³ Berner-Serum[8]) intravenös mit nachfolgender Infusion von 1000 cm³ NaCl-Lösung.

11. V. Schlucken eine Spur besser, sonst Status idem. Morgens 50 cm³ Berner-Serum[9]) und 1000 cm³ NaCl-Lösung intravenös. Darauf Schüttelfrost von 6 Minuten. Abends 50 cm³ Berner-Serum[10]) intravenös, Morphium 0,01.

12. V. morgens. Schlucken geht schlechter. Nackenkrämpfe schwächer. Trismus (1 cm). Atmung frei. 50 cm³ Berner-Serum[11]) intravenös. Abends 30 cm³ Berner-Serum[12]) subkutan, Morphium 0,01.

13. V. Keine Änderung. Wunde belegt, wird mit Jod bepinselt. Morgens 50 cm³ Berner-Serum[13]) intravenös. Abends Morphium 0,01.

14. V. Status idem. Abends NaCl-Infusion 1000 cm³. Darauf Schüttelfrost von ca. 15 Minuten.

15. V. Schlucken besser. Klonische Zuckungen der Nackenmuskulatur an Häufigkeit abgenommen. Gesichtsmuskulatur noch starr.

17. V. Trismus stärker. Zuckungen im Nacken häufiger.

19. V. Pat. klagt über leichte klonische Zuckungen im r. Bein. Morphium 0,01.

20. V. Trismus schwächer. Gesicht weniger starr. Schlucken geht

---

1) 2) 3) 4) 5) 6) 7) 8) 9) 10) 11) 12) 13) 1 : 2500,000000.

ordentlich. Zuckungen im r. Bein ganz selten. Pat. steht auf. Wohlbefinden. Wunde granuliert gut.

1. VI. Sehr gutes Befinden. Noch ganz leichter Trismus und etwas Nackensteifigkeit.

3. VI. Pat. tritt aus. Noch leichte Andeutung von Trismus.

Fall 32. Otto Bolander, 13 J., Schüler. 9. VII. 1901. Schürfung am l. Unterschenkel durch eine Kegelkugel. Am 20. VII. konnte Pat. den Mund nicht mehr ganz öffnen. Wenig Schlaf. Mehrfacher Zungenbiß durch unwillkürliches Zusammenschnappen der Kiefer. Keine Krämpfe anderer Körperteile. Pat. trug Strumpf an der Stelle, wo er von der Kugel getroffen worden ist.

Status beim Eintritt am 23. VII.: Starrer Gesichtsausdruck. Trismus (0,5 cm). Leichte Nackensteifigkeit. An der Zunge mehrere Spuren von Zungenbiß. Am l. Unterschenkel mißfarbene Schürfwunde. Extremitäten frei. Keine Krämpfe. Temp. 37,7.

Verlauf: Beim Eintritt Exzision der Wunde, Jodpinselung. Nachmittags 50 cm^3 Berner-Serum [1]) intravenös, Morphium 0,005. Abends leichte Zuckungen in den Beinen. Morphium 0,005.

24. VII. Morgens allgemeine Rigidität der Muskulatur. Nackensteifigkeit stärker. Zuckungen in der Rückenmuskulatur. Pat. sehr empfindlich. Nachmittags 50 cm^3 Berner-Serum [2]) intravenös, Morphium 0,005. Abends 1 g Chloral.

25. VII. Morgens Trismus eher geringer. Pat. schluckt gut. Nackensteifigkeit ausgeprägter. 50 cm^3 Berner-Serum [3]) subkutan. Infusion von 850 cm^3 NaCl-Lösung, Chloral 0,5 per os. Nachmittags allgemeine Krämpfe, Erstickungsanfall, Kiefersperre, künstliche Atmung, Chloral 2 mal 0,5 per os. Abends 50 cm^3 Berner-Serum [4]) subkutan, Morphium 0,005. Schläft viel.

26. VII. Morgens Befinden besser. Trismus noch nicht abgenommen. Präkordialangst. Allgemeine Krämpfe geringer. Weniger reizbar. Schluckt gut. 50 cm^3 Berner-Serum [5]) subkutan, Chloral 0,5. Abends Morphium 0,005, Chloral 0,5.

27. VII. Pat. fühlt sich wohler. Keine Präkordialangst mehr. Keine Krämpfe. Chloral 2 mal 0,5.

28. VII. Wieder Krämpfe. Mehrmaliger Zungenbiß. Chloral 0,5, Morphium 0,005 subkutan.

29. VII. Trismus (1 cm). Chloral 2 mal 0,5, Morphium 0,005.

30. VII. Verbandwechsel. Feuchter Verband (Alumin. Acet.).

1. VIII. Viel Husten. Zuckungen im linken Bein. Morphium 0,005.

2. VIII. Pat. hat sich mehrmals in die Zunge gebissen. Mund kann mehr geöffnet werden. Wunde etwas belegt, feuchter Verband (Alum. Acet.). Sonst ordentliches Befinden.

3. VIII. L. Bein sehr steif, kann passiv im Kniegelenk nur schwer bewegt werden.

6. VIII. Pat. steht auf und geht herum. Trismus nimmt immer mehr ab. Immer noch allgemeine Steifigkeit und Facies tetanica. Wunde granuliert schlecht, ist belegt.

---

1) 2) 3) 4) 5) 1 : 2500,000000.

13. VIII. Austritt. Gesichtsausdruck noch leicht starr. Leichte allgemeine Steifigkeit. Mund kann fast vollkommen geöffnet werden. Zungenrand narbig ausgezackt. Wunde belegt. Polikl. Weiterbehandlung.

Fall 33. August Beschke, 16 J., Handlanger. 11. VIII. 1901. Rißquetschwunde am l. Fuß, indem Pat. mit nacktem Fuß in Reisig trat. Die Wunde heilte nicht. 17. VIII. Krämpfe der Kaumuskulatur. Nackensteifigkeit.

Status beim Eintritt am 19. VIII.: Risus sardonicus. Mittelstarker Trismus. Nackensteifigkeit. Respirationskrampf schon bei der ersten Untersuchung. Am l. Fuß zwischen 1. und 2. Metatarsus ca. 3 cm lange Rißwunde mit schmierigen Rändern. Aus der Tiefe dünne eitrige Flüssigkeit. Temp. 37,0.

Verlauf: 19. VIII. sofort Exzision der Wundränder und der tieferen Wundteile, Entfernung eines 1 cm dicken eingekeilten Aststückes, energische Desinfektion, Jodierung, feuchter Verband. 50 cm³ Berner-Serum [1]) subkutan. Chloral 2 mal 1 g, Morphium 0,01 subkutan.

20. VIII. Morgens heftige Respirationskrämpfe. Viel Durst. Trinkt viel. Enorme Schweißproduktion. Morphium 0,01 subkutan. 80 cm³ Berner-Serum [2]) subkutan. Chloral 1 g. Nachmittags zunehmende Respirationskrämpfe. Exitus letalis.

Fall 34. Joseph Meier, 36 J., Knecht. 25. XII. 1901. Fall auf ein Scharreisen mit dem Gesichte voran.

Status beim Eintritt am 25. XII.: Innen und unterhalb des r. Auges eine ca. 5 cm lange und 3 cm breite zerrissene Wunde, die bis in die Nasenhöhle reicht. R. Nasenbein abgesprengt. Cornea trübe und in der untern Hälfte matt. Pupille kaum sichtbar.

Verlauf: 25. XII. Narkose, Desinfektion der Wunde, Abtragung der Fetzen, Jodoformgazeverband.

2. I. 1902. R. Bulbus schwer beweglich. Ulcus corneae (drohende Perforation). Feuchter Verband.

7. I. Morgens Perforation der Cornea erfolgt. Erysipelas faciei. Wunde granuliert und kommuniziert breit mit der Nasenhöhle. Öffnen des Mundes und Kauen erschwert. Mittags starker Trismus. Intensive Schluckkrämpfe, leichte Nackenstarre. 80 cm³ Berner-Serum [3]) intravenös. Verbandwechsel, tüchtige Jodierung, Tamponade der Wunde. Erysipel mit Ichthyol-Kollodium bepinselt. Nährklistiere. Chloral per Klysma. Temp. 39,5.

8. I. Tetanussymptome nachgelassen. Wundhöhle hat sich gereinigt, wird nochmals gejodet und austamponiert. 50 cm³ Berner-Serum [4]) intravenös, Chloral.

9. I. Trismus geringer. Nackensteifigkeit deutlicher. Schlucken geht besser. Erysipel greift langsam um sich. Temp. 39,0. Nährklistiere. Ichthyol-Kollodium. Jodierung der sich reinigenden Wundhöhle. 40 cm³ Berner-Serum [5]) intravenös. Chloral.

10. I. Besser. Keine Nackenstarre. Schlucken noch schlecht. Verbandwechsel, Extraktion 3 kleiner Knochensequester aus der Wundhöhle,

1) 2) 3) 4) 5) 1 : 2500,000000.

Jodierung, Verband. Erysipel weiter gegangen. Ichthyolkollodium. 40 cm³ Berner-Serum [4]) intravenös.

11. I. Zustand eher schlimmer. Unmöglichkeit zu schlucken. Starker Durst. 900 cm³ physiol. NaCl-Lösung intravenös. Kein Serum.

12. I. Kiefersperre wieder stärker. Der ganze Kopf jetzt erysipelatös. Nachmittags 50 cm³ Berner-Serum [5]) intravenös.

13. I. Keine Änderung. 30 cm³ Berner-Serum [1]) subkutan.

14. I. Enucleatio bulbi, Thermokauterisation der Wunde. Extraktion zweier Eckzähne zur Einführung der Magensonde, was aber wegen intensivster krampfartiger Kontraktur der Pharynxmuskulatur nicht gelingt. Eine Spritze Kampferäther.

15. I. Afebril. Puls kräftig. Kann wieder schlucken. R. Facialislähmung. Leichte Kopfschmerzen. Erysipel geheilt.

16. I. Kopfschmerzen stärker. Pat. apathisch, z. T. verwirrt, blaß. Puls und Temp. nehmen zu. Schluckt und öffnet den Mund. Diagnose: Meningitis purulenta. Eisblase, absolute Ruhelage.

18. I. Läßt unter sich gehen. Febris continua.

20. I. Verschlimmerung. Puls klein, unregelmäßig. Reagiert auf nichts mehr.

21. I. Fühlt sich etwas besser. Läßt immer noch unter sich gehen. Gegen Abend wieder schlechter.

22. I. Verbandwechsel, Wunde etwas belegt. Fortwährender Wechsel vom Besseren zum Schlimmeren und umgekehrt. Puls schlecht, Kampferäther. Ernährung per clysma, da sich Pat. beim Trinken verschluckt.

23. I. Pat. ganz bewußtlos. Erstickungsanfälle. Puls schlecht.

24. I. Morgens $^1/_2$2 Uhr Exitus letalis.

Sektion: Meningitis purulenta convexitatis et basilaris.

Fall 35. Richard Beurmann, 25 J., Sattlergeselle. 19. II. 1902. Schußverletzung des r. Oberarmes durch ein Flobert (Schrotpatrone 8 mm). Sofortiger Spitaleintritt.

Klin. Diagnose: Schußverletzung des r. Oberarmes. Großes Hämatom. Einschußöffnung lateral in der Mitte des Oberarmes, über erbsengroß mit zerfetzten Rändern.

Verlauf: 19. II. Desinfektion, Kompression und Hochlagerung des Armes.

22. II. Verbandwechsel. Aus der Wunde entleert sich massenhaft dunkelbraunrote, gashaltige Flüssigkeit. Oberarm, Schulter, r. Brusthälfte braunrot verfärbt und hart infiltriert. Phlegmone. Narkose: Incision, Drainage, feuchter Verband.

23. II. Befinden besser. Abfall der Temperatur. Starke eitrige Sekretion. Tägl. Verbandwechsel.

26. II. Allgemeinbefinden ordentlich. Infiltration vermindert. Hautverfärbung fast ganz verschwunden.

5. III. Entfernung einer kleinen Kartonscheibe (Patronendeckel) aus der Wunde. Klagen über zuckende Schmerzen im r. Arm.

6. III. Morgens Zuckungen im r. Arm. Mittags Trismus (1,5 cm) und Nackensteifigkeit. Sofort 60 cm³ Berner-Serum [2]) subkutan, breite Erweite-

1) 2) 1 : 2500,000000.

rung der Wunde nach allen Seiten, Knochen in der Gegend des Collum chirurgicum zersplittert. Entfernung der Knochensplitter, einiger Schrotkügelchen und eines kreisrunden Filzstückes. Das zerfetzte Gewebe wird möglichst mit der Schere exzidiert, feuchter Verband. Abends Chloral 1 g, Morphium 0,01 subkutan. Temp. 38,6.

7. III. Morgens Steifigkeit des ganzen Rückens. Trismus (1 cm). Viel Schweiß. 100 cm^3 Berner-Serum [1]) subkutan, Chloral 1 g. Abends 60 cm^3 Berner-Serum [2]) subkutan, Chloral 2 g, Morphium 0,01.

8. III. Morgens allgemeine klonische Krämpfe. Trismus (0,5 cm). 100 cm^3 Berner-Serum [3]) subkutan. Abends Chloral 2 g, 2 mal 0,01 Morphium.

9. III. Morgens Status idem. 90 cm^3 Berner-Serum [4]) subkutan. Chloral 2 g. Abends Lumbalpunktion, Entleeren von 15 cm^3 Cerebrospinalflüssigkeit und Ersetzen derselben durch 18 cm^3 Berner-Serum [5]). Chloral 2 g. Morphium 0,01.

10. III. Morgens stärkere Krämpfe der Hals-, Rücken- und Atemmuskulatur. Schluckbeschwerden. 60 cm^3 Berner-Serum [6]) subkutan. Infusion von 1000 cm^3 Tavelscher Lösung. Chloral 2 g. Morphium 0,01. Abends 60 cm^3 Berner-Serum [7]) subkutan. Chloral 2 g. Morphium 0,01.

11. III. Morgens weniger Respirationskrämpfe. Intensive Nackenstarre. Reizbarkeit geringer. 100 cm^3 Berner-Serum [8]) subkutan. Chloral 2 g. Morphium 0,01. Abends Chloral 2 g. Morphium 0,01.

12. III. Morgens Steifigkeit des Rückens geringer. Trismus nachgelassen (1,5 cm). 100 cm^3 Berner-Serum [9]) subkutan. Infusion von 1000 cm^3 Tavelscher Lösung. Schüttelfrost. Chloral 2 g. Morphium 0,01. Abends Chloral 2 g. Morphium 0,01.

13. III. Ist ruhiger. Schläft viel. Wenig Krämpfe. Trismus (1,5 cm.) Schwerhörigkeit! Maculöses Serumexanthem am ganzen Körper. 50 cm^3 Berner-Serum [10]) subkutan. Chloral 2 g. Morphium 0,01.

14. III. Reizbarer. Krampfanfälle häufiger. Serumexanthem am ganzen Körper noch vorhanden. 50 cm^3 Berner-Serum [11]) subkutan. Chloral 2 g. Morphium 0,01.

15. III. Wieder ruhiger. Weniger Krampfanfälle. Fast vollkommene Taubheit! Exanthem verschwunden. 50 cm^3 Berner-Serum [12]) subkutan. Chloral 4 g. Morphium 0,02.

16. III. Verbandwechsel. Wunde fast gereinigt. Pat. ruhig. Chloral 1 g.

17. III. Morgens sehr unruhig. Die Krampfanfälle folgen rasch aufeinander. Pat. schreit unaufhörlich. 11,35 ^{h} Exitus letalis.

Bei der Sektion: In beiden Paukenhöhlen grünlicher, dickflüssiger Eiter, besonders rechts.

Fall 36. Georg Schleith, 9 J., Schüler. 5. IV. 02. Schnittwunde an der rechten Ferse durch Treten in eine Glasscherbe auf der Straße. 24. IV. Schmerzen längs der Wirbelsäule, leichter Trismus, Schluckbeschwerden. 27. IV. Leichter Opisthotonus, kann keine feste Nahrung mehr zu sich nehmen. Einige Male leichte Krämpfe.

Status beim Eintritt am 29. IV.: Facies tetanica. Trismus (0,5 cm).

---

1) 2) 3) 4) 5) 6) 7) 8) 9) 10) 11) 12) 1 : 2500,000000.

Leichter Opisthotonus. Abdomen bretthart. Penis beständig in halber Erektion. Extremitäten etwas steif. An der r. Ferse in Vernarbung begriffene Lappen-Schnittwunde. Temp. 37,6.

Verlauf. 29. IV. Exzision der Wunde. Jodierung. Verband. 40 cm³ Berner-Serum [1]) intravenös. Morphium 0,002 subkutan. Nachts 0,004 Morphium. Viel geschlafen.

30. IV. Reizbarkeit geringer. Weniger Schmerzen im Nacken und Kiefergelenken. Sonst Status idem. Morgens und abends je 30 cm³ Berner-Serum [2]) intravenös. Chloral 2 g pro die. Abends Trismus geringer, Abdomen weicher. Pat. munter, gesprächig. Puls 110. Temp. 38,3. Schluckt gut.

1. V. Schläft ziemlich viel. Morgens 40 cm³ Berner-Serum [3]) intravenös. 0,5 Chloral. Abends 30 cm³ Berner-Serum [4]) intravenös.

2. V. Status idem. Läßt unter sich gehen. Morgens 40 cm³ Berner-Serum [5]) intravenös.

3. V. Noch erhebliche Muskelsteifigkeit. Starker Durst. Morgens 30 cm³ Berner-Serum [6]) intravenös. Chloral 2 mal 0,5.

9. V. Symptome werden immer schwächer.

16. V. Keine abnorme Muskelsteifigkeit mehr. Wunde von gutem Aussehen. Subjektives Wohlbefinden.

28. V. Das Kind zeigt eine auffällige Vergeßlichkeit.

Status beim Austritt am 9. VI.: Allgemeinbefinden gut. Wunde in Vernarbung.

Fall 37. Waldemar Hirt, 11 J., Schüler. 25. V. 02. Quetschwunde des l. Zeigefingers durch einen Stein. Ärztliche Behandlung, scheinbare rasche Heilung. 6. VI. bemerkte die Mutter, daß der Knabe hie und da die l. Gesichtshälfte verzog, auch klagte er über leichte Nackenschmerzen.

7. VI. Leichter Trismus. In den folgenden Tagen werden die Beschwerden stärker.

Status beim Eintritt am 12. VI.: Facies tetanica. Trismus (2 cm). Bewegungen des Kopfes etwas schmerzhaft. Abdomen weich. Extremitäten frei. Keine Schlingbeschwerden. Keine Krämpfe. Afebril. Am l. Zeigefinger fehlt der Nagel zu $^2/_3$, eine Narbe zieht sich durch das Nagelbett nach der Volarseite. An 2 Stellen Granulationen.

Verlauf. 12. VI. Bad. Mittags $^1/_2$4 Uhr Exartikulation der Nagelphalanx des l. Zeigefingers. Chloral 1 g. 40 cm³ Berner-Serum [7]) intravenös. Abends Chloral 1 g.

13. VI. Schluckt gut. Deutlicher Risus sardonicus. Geringer Trismus. Keine Krämpfe. Afebril. Mittags 2 mal 1 g Chloral. Abends 20 cm³ Berner-Serum [8]) intravenös.

14. VI. Im ganzen Status idem. 3 mal 1 g Chloral.

15. VI. Status idem. Abends viel wohler.

16. VI. Pat. ist viel munterer. Noch immer Risus. Chloral 3 g.

19. VI. Verbandwechsel. Wunde sieht gut aus. Entfernung der Nähte. Beim Rücktransport vom Verbandzimmer ins Krankenzimmer bekommt Pat. Kontraktionen der l. Halsmuskulatur und klonische Zuckungen im l. Bein.

---

1) 2) 3) 4) 5) 6) 7) 8) 1 : 500,000000.

20. VI. Noch stark gesteigerte Reflexe.

23. VI. Auffallend weite Pupillen. Leichte Conjunctivitis.

27. VI. Reflexe wechselnd in ihrer Intensität. Wunde p. pr. geheilt. Subj. Wohlbefinden.

5. VII. Beim Austritt: Gang normal. Risus noch eine Spur vorhanden. Stets weite Pupillen. Allgemeinbefinden vorzüglich.

Fall 38. Basilus Stächelin, 35 J., Landwirt.

3. VII. 1902 Oberflächliche Stichverletzung der l. Fußsohle durch einen rostigen Nagel auf dem Felde. Behandlung der Wunde am folgenden Tag durch den Arzt mit Creolinumschlägen.

14. VII. Spannung und leichte Zuckungen im l. Fuß.

16. VII. Leichter Trismus.

Status beim Eintritt am 18. VII.: Trismus (2,5 cm). Keine Nackenstarre. Keine Kontraktur der Bauchmuskulatur. Schlucken frei, ohne Beschwerden. Temp. 37,5. Puls 85.

Verlauf. 18. VII. Sorgfältige, totale Exzision der verletzten Stelle, Jodierung Al-Acet-Prießnitz. 80 cm³ Berner-Serum [1]) intravenös. Chloral 2 g.

20. VII. Morgens schmerzhafte, klonische Krämpfe in der Glutäalmuskulatur. 50 cm³ Berner-Serum [2]) intravenös. Chloral 4 stündl. 1 g.

21. VII. Kontraktionen der Glutäalmuskulatur heftiger und schmerzhafter. Pat. verlangt selbst Chloral.

22. VII. Pat. schreit oft laut auf vor Schmerzen. Schlucken geht schlechter. Sonst Status idem. 50 cm³ Berner-Serum [3]) intravenös. Chloral 3 stündl. 1 g.

23. VII. Krampfanfälle häufiger. Schlucken etwas besser. 70 cm³ Berner-Serum [4]) intravenös. Chloral. Bis gegen Mittag ordentlich, dann Verschlimmerung. Respirationsstörungen. Zwerchfellkrämpfe. Morphium 2 mal 0,01 subkutan. Abends: Aderlaß (250 cm³ Blut), Infusion von 900 cm³ Tavelscher Lösung. Chloral.

24. VII. Morgens scheinbar besser. Nachmittags Verschlimmerung. Klonische Krämpfe der unteren Extremitäten und des Zwerchfells. Abends 50 cm³ Berner-Serum [5]) intravenös. Morphium 0,01. Chloral.

25. VII. Morgens 4 Uhr Exitus letalis in einem Zwerchfellkrampf.

Fall 39. Gottlieb Schaub, 46 J., Landwirt.

12. VII. 1902 Rißquetschwunde des r. Mittelfingers durch Fall auf der Straße. Die Wunde wurde vom Arzt sofort desinfiziert und genäht. 13. VII. Starke Schmerzen im Finger. 17. VII. Schluckbeschwerden, Steifigkeit der Halswirbelsäule.

Status beim Eintritt am 18. VII.: Facies tetanica. Trismus (3 mm). Nackenstarre. Arme träge bewegt. Beine gut bewegt. Keine Krämpfe. Umgebung der Wunde phlegmonös gerötet. Temp. 37,1.

Verlauf. 18. VII. Exartikulation des r. Mittelfingers im I. Interphalangealgelenk, 3 Seidenknopfnähte, Verband. Morphium 0,01 subcutan. 50 cm³ Berner-Serum [6]) intravenös. Mittags beim Versuch zu schlucken längerer Krampf der Kiefer-, Hals- und Thoraxmuskulatur, Cyanose, drohende

1) 2) 3) 4) 5) 6) 1 : 500,000000.

Erstickung. Kiefersperre. Chloral per Klysma. Darauf kurzer Schlaf. Gegen 4 Uhr heftiger Krampfanfall. Hochgradige Cyanose, Schweiß. Solche Anfälle von da an alle $^1/_2$ Stunden bis 20 Minuten, dann aber alle 10 Min., alle 5 Min. Jedesmal so stark, daß nur rasches Mundsperren, künstliche Atmung über den schlimmsten Moment verhelfen. Morphium 0,01. Abends 6 Uhr 50 cm³ Berner-Serum[1]) intravenös. 7 Uhr 3 g Chloral per Klysma. Immer häufigere Anfälle. Mundsperre muß permanent gehalten werden. $10^1/_4$ Uhr Exitus letalis.

Fall 40. Theophil Grellinger, 13 J., Schüler.

26. X. 1902 Stichverletzung am l. Oberschenkel durch eine Mistgabel. Der Arzt verordnete Sublimatprießnitz, unkomplizierter Verlauf. 2. XI. Leichte Zuckungen im l. Oberschenkel, Nackenstarre, Trismus.

Status beim Eintritt am 2. XI.: Risus sardonicus. Trismus (3 cm). Nackensteifigkeit. Im l. Bein beständig leichte klonische Zuckungen. Wunde mit Borke bedeckt. Temp. 36,7. Puls 120.

Verlauf. 2. XI. Exzision der Wunde (Fascie intact). Jodierung-Al-Acet-Prießnitz. 80 cm³ Berner-Serum[2]) intravenös. Klonische Zuckungen in den Armen. Später 50 cm³ Berner-Serum[3]) intravenös. Abends beständig Zuckungen im l. Bein. Großer Durst. Starkes Schwitzen. Morphium 0,01 subkutan.

10 Uhr allgemeine Krämpfe. Schlucken fast unmöglich.

Gegen Mitternacht nehmen die Krämpfe an Häufigkeit und Intensität zu. Andauernder Opisthotonus. Respirationskrämpfe. Schlucken unmöglich. Puls jagend, klein.

3. XI. Morgens 4 Uhr unter andauernden Krampferscheinungen Exitus letalis.

Die 22 Fälle verteilen sich folgendermaßen auf beide Geschlechter: 20 männliche, 2 weibliche; näheres über Alter, Geschlecht und Ausgang gibt die folgende Tabelle:

Altersjahr	männlich		weiblich		Total
	geheilt	tot	geheilt	tot	
1—10	1	1	—	—	2
10—20	3	3	1	—	7
20—30	1	3	1	—	5
30—40	1	5	—	—	5
40—50	1	1	—	—	2
	7	13	2	—	22

Die Resultate dieser Zusammenstellung sind ähnliche, wie die bei den symptomatisch behandelten Fällen: auch hier dominieren

1) 2) 3) 1:500,000 000.

die Männer und zwar besonders mit dem zweiten Jahrzehnt (bei den ohne Serum Behandelten stand das dritte Jahrzehnt an der Spitze; bei den mit Serum Behandelten ist das sechste und siebente Jahrzehnt gar nicht vertreten, was auf das Gesamtresultat vielleicht nicht ohne Einfluß ist). Auch hier stehen die Städter an der Spitze, nur vier Patienten beschäftigten sich mit Landarbeit. Bei allen 22 Fällen konnte eine Verletzung nachgewiesen werden. Durchschnittlich sind die Verletzungen relativ geringgradig. In 17 Fällen sind die Stoffe, mit welchen die Wunden verunreinigt waren, bekannt. Die Wundverunreinigung bestand in zehn Fällen aus Erde, in drei Fällen aus Straßenkot, in einem Fall aus Mist. Fremdkörper waren in zwei Fällen eingedrungen, darunter eine Flobertladung (Schrot, Karton, Filz). In fünf Fällen ist die Art der Verunreinigung nicht bekannt. Die erwähnten Stoffe, mit welchen die Wunden verunreinigt waren, sind solche, bei welchen am häufigsten eine Infektion mit Tetanus beobachtet wird. Von den Verletzungen haben drei ihren Sitz am Kopf, acht an der oberen Extremität und elf an der unteren Extremität.

Es ergibt sich folgende Zusammenstellung der Resultate in bezug auf Inkubation, Heilungsdauer und Zeit bis zum tödlichen Ausgang:

Fall	Incubation	Zeit vom Ausbruch des Tetanus bis zur Heilung	zum Tode
39	5 Tage	—	2 Tage
33	6 „	—	4 „
28	7 „	—	2 „
31	7 „	29 Tage	—
35	7 „	—	11 „
40	7 „	—	3 „
21	8 „	—	4 „
22	8 „	—	10 „
30	8 „	48 „	3 „
20	10 „	38 „	—
26	11 „	32 „	—
32	11 „	—	—
23	12 „	—	5 „
37	12 „	35 „	—
27	13 „	26 „	—
38	13 „	—	8 „
24	15 „	44 „	—
36	19 „	45 „	—
25	21 „	25 „	—
19	48 „	—	12 „
29	?	—	7 „

Nach dieser Zusammenstellung fällt der Ausbruch der ersten Tetanussymptome nach der Verletzung in 6 Fällen (5 tot, 1 geheilt)

auf die erste Woche, in 6 Fällen (3 tot, 3 geheilt) auf den Anfang der zweiten Woche, in 4 Fällen (2 tot, 2 geheilt) auf das Ende der zweiten Woche, auf die dritte Woche in 3 Fällen (alle geheilt). (Bei den ohne Serum Behandelten fällt die Inkubation bei 5 Fällen auf die erste Woche, bei 7 Fällen auf die zweite Woche — meist auf den Anfang —, also eine relativ kürzere Inkubation gegenüber den mit Serum behandelten Fällen). In dem letal verlaufenen Fall 19 mit einer angeblichen Inkubation von 48 Tagen ist es sehr wahrscheinlich, daß die Tetanusinfektion nicht mit Eintritt der Verletzung zustande kam, sondern erst später, zumal der Verletzung von Anfang an keinerlei Beachtung geschenkt wurde. Die Inkubation konnte nicht ermittelt werden bei Fall 29.

Von den Tetanussymptomen fehlte in keinem der Fälle der Trismus, die Nackenstarre und der Opisthotonus. Die Schlingbeschwerden fehlten in 6 geheilten Fällen (bei den ohne Serum Behandelten in 2 geheilten Fällen), nur angedeutet waren sie in dem ebenfalls geheilten Fall 26; bei den übrigen 2 geheilten Fällen waren Schlingbeschwerden vorhanden. Allgemeine Krampfanfälle mit Atemnot kamen in 12 Fällen (11 tot, 1 geheilt) vor (bei den ohne Serum Behandelten in 14 Fällen!), solche ohne Atemnot im geheilten Fall 26; lokale Krämpfe in 2 geheilten Fällen (25 und 31), nur ganz leichte Krampfanfälle im geheilten Fall 36, überhaupt keine Krampfanfälle in 5 geheilten Fällen (bei den ohne Serum Behandelten nur 1 Fall ohne Krampfanfälle); Zwerchfellkrämpfe in 1 Fall. Die meisten Patienten schwitzten viel. Fieber war anfangs meistens nicht vorhanden; es stellte sich erst ein: bei Wundkomplikationen, beim Auftreten eines Serumexanthems und bei rascher Verschlimmerung der Krankheit. Bei zwei Fällen wurde eine hohe postmortale Temperatur festgestellt: Fall 21: 41,7, Fall 39: 39,5 kurz nach dem Exitus gemessen.

In allen Fällen gelang der Nachweis von Tetanusbazillen kulturell und durch das Tierexperiment. In 4 Fällen (2 gestorben, 2 geheilt) war das Blut sehr toxisch; die Versuchstiere (Maus) starben unter akuten Tetanussymptomen. In 5 Fällen (2 gestorben, 3 geheilt) gingen die mit dem Blute geimpften Tiere (Maus) unter Kachexie und Lähmungserscheinungen zugrunde. Nur vorübergehend krank waren die mit dem Blute geimpften Tiere (Maus) in 2 Fällen (1 gestorben, 1 geheilt). Das Blut war nicht toxisch in 10 Fällen (7 gestorben, 3 geheilt). Bei den Todesfällen 21, 22, 23, 28, 29, 35, 38, 40 waren post mortem in den Drüsen (Axillar-, Inguinal- und Poplitealdrüsen) Tetanusbazillen nachweisbar. Ein Beweis dafür,

daß beim Menschen unter gewissen Umständen (Mischinfektion) die Bazillen aus der Wunde durch die Lymphbahnen in benachbarte Drüsen wandern können.

Der Exitus erfolgte in den meisten Fällen im Anfalle der stoßweisen Spasmen unter dem Bilde der Erstickung.

Die Therapie bestand in den meisten Fällen zunächst in einer Lokalbehandlung der Infektionsstelle, welcher in 10 Fällen (7 gestorben, 3 geheilt) eine Desinfektion der Wunde unmittelbar nach Eintritt voranging. In 14 Fällen (8 gestorben, 6 geheilt) wurde die Infektionsstelle exzidiert, vorhandene Fremdkörper entfernt und zugleich mit der Serumbehandlung begonnen.

Diese Exzision war in den meisten dieser Fälle eine sehr ausgedehnte, d. h. zog sich möglichst ins Gesunde; jedenfalls war sie ausgedehnter und radikaler als bei der früher gebrachten Reihe der nicht mit Serum Behandelten und unserm Eindruck nach spielt gerade dieser Faktor für das Resultat der Behandlung in dieser Reihe eine nicht zu unterschätzende Rolle. Solange ein Rest von Tetanuskeimen stets neue Mengen von Toxinen in den Organismus zu bringen imstande ist, wird auf die Dauer die Serumbehandlung einmal versagen müssen, auch wenn tatsächlich das Serum den kurativen Wert hat, den v. Behring dafür vindiziert. Typisch hierfür ist Fall 35 (Beurmann). Die Schrotschußverletzung betraf Oberarm und Thorax. Die ersten Erscheinungen des Tetanus zeigten sich 16 Tage nach der Verletzung. Es wurde exzidiert, was exzidiert werden konnte; eine radikale Entfernung der betroffenen Partien war am Oberarm und am Thorax unmöglich. Da Patient seit dem Verletzungstag in der Klinik lag und der Tetanus also in der Klinik entstand, konnte schon am ersten Tag, an dem die Symptome des Tetanus in Erscheinung traten, mit der Serumbehandlung begonnen werden; er erhielt sofort 60 cm^3 (1:500,000000) und an den folgenden Tagen wieder je 100 cm^3 oder mehr. Zeitweise ließen die Symptome des Tetanus etwas nach, um aber bald mit erneuter Heftigkeit wieder aufzutreten. Patient starb 11 Tage nach dem ersten Auftreten der Tetanussymptome. Er hatte 840 cm^3 (für F. 840.—!) Serum erhalten. Aus dem Sekret der Buchten der zerklüfteten Wunde konnten intra vitam und post mortem noch Tetanusbazillen nachgewiesen werden. Dieser Fall würde also der Inkubationszeit nach (16 Tage) zu den relativ günstigen zählen; die Serumtherapie konnte bei Auftreten der ersten Symptome eingeleitet werden und an der Quantität des Serums hat es sicher nicht gefehlt (es stellte sich am 7. Tag denn auch ein maculöses Serumexanthem

ein). Die unentwegt fortgesetzte Serumtherapie versagte aber trotzdem, weil die Toxinproduktion stets oder in Schüben beständig weiterdauerte.

Nach unseren Erfahrungen müssen wir uns daher Rose, Lexer u. a. anschließen und der energischen Lokaltherapie eine erste Stelle einräumen, auch wenn wir weiter an der Serumbehandlung festhalten wollen.

Betrachten wir kurz noch die Resultate dieser Reihe im Hinblick auf die Serumbehandlung. Frühzeitig, d. h. innerhalb 24 bis 30 Stunden nach dem Auftreten der ersten Tetanussymptome, kam das Serum zur Anwendung in 8 Fällen (7 gestorben, 1 geheilt), am 3.—5. Tag nach Ausbruch des Tetanus in 10 Fällen (4 gestorben. 6 geheilt), noch später in 3 Fällen (1 gestorben, 2 geheilt). Wir sehen auch hier, daß, wie schon Wilms u. a. beobachtet haben, gerade bei denjenigen Fällen, bei welchen das Serum sehr frühzeitig angewendet wurde, die meisten Todesfälle vorkommen. Das Serum wurde in 9 Fällen (5 gestorben, 4 geheilt) subkutan, in 12 Fällen (7 gestorben, 5 geheilt) vorwiegend intravenös, daneben noch im Fall 35 (gestorben) subdural angewendet. Eine toxische Wirkung, wie sie nach v. Behring bei intravenöser Injektion vorkommen soll, wurde in keinem Fall beobachtet. Zum Auftreten eines Serumexanthems kam es in 5 Fällen (1 gestorben, 4 geheilt), die mit dem Blute dieser Fälle geimpften Tiere gingen in einem Fall an typischem Tetanus, in den anderen Fällen unter Abmagerung und Lähmungserscheinungen zugrunde. Zur Verwendung kam Berner-Serum mit einer Wertigkeit (nach gefl. Angabe des Herrn Dr. Krumbein, Chef der Serumabteilung) von 1:10,000000 (d. h. es genügt 1:10,000000 des Gewichtes der Maus, um sie zu retten vor dem Tetanustode mit der einfachen tötlichen Dosis Toxin) in 3 Fällen (2 gestorben, 1 geheilt); 1:500,000000 in 6 Fällen (5 gestorben, 1 geheilt); 1:1500,000000 in einem Fall (gestorben); 1:2500,000000 in 12 Fällen (4 gestorben, 7 geheilt, 1 unentschieden).

Inwiefern das Serum oder die energische Lokalbehandlung auf den günstigen Verlauf von Einfluß war, läßt sich schwer bestimmen. Jedenfalls konnte eine an die Einverleibung des Antitoxins sich anschließende Besserung, wie sie von mehreren Autoren (Engelmann, Huber, Kleine u. a.) berichtet wird, in keinem der Fälle beobachtet werden. Regelmäßig wurden die Tetanussymptome allmählich schwächer. Wenn man die Besserung auch dem Serum zuschreiben will, so ist diese Beobachtung doch ganz natürlich und verständlicher als das plötzliche Besserwerden, denn die im Nerven-

system verankerten Toxine werden durch das Antitoxin nicht beeinflußt; die einzige Wirkung des Serums ist die, daß nicht neue Toxinmengen verankert werden.

12 Fälle blieben durch die Behandlung und also auch durch das Serum unbeeinflußt. Allerdings finden sich darunter besonders die weit vorgeschrittenen und schon bei Beginn der Behandlung desperaten Fälle, die auch in Zukunft jeder Behandlung trotzen werden.

Neben dem Serum wurden, wo Krampfanfälle vorhanden waren, Narkotika gegeben (Chloralhydrat per os oder per Klysma, Morphium subkutan). Eine Auswaschung des Körpers durch intravenöse Kochsalzinfusion wurde in 8 Fällen (5 gestorben, 3 geheilt) ausgeführt, in einem Fall nach vorausgegangener Venae sectio, in den andern Fällen wurde sie der intravenösen Seruminjektion direkt angeschlossen. Die Patienten wurden isoliert und für genügende Ernährung event. per Klysma gesorgt. —

Stellen wir nun endlich zum Schlusse alle unsere Erfahrungen statistisch kurz zusammen:

	Gesamtzahl der Fälle	Gestorben	Geheilt	Prozentzahl der Letalität
a) ohne Serum (1887—1897)	18	16	2	88,8
b) mit Serum (1897—1902)	22	9[1])	12	55,5

Es liegt nun sehr nahe, aus diesen nackten statistischen Zahlen einen günstigen Einfluß der Serumbehandlung herauszulesen. So gerne wir dies selber auch tun würden, so ist es doch unsere Pflicht, dem Enthusiasmus eine gewisse Reserve aufzulegen. In der zweiten Reihe rubrizieren mehr leichte und mittelschwere Fälle als in der ersten; die Altersklassen von 50—70 sind dabei nicht vertreten (in der ersten Reihe gehören 5 Personen, sämtlich mit letalem Ausgang, diesen Altersklassen an); die Lokaltherapie war bei den Individuen der zweiten Reihe eine viel radikalere und zielbewußtere.

Die begeisterten Anhänger der Serumtherapie (leider finden sich dieselben nicht bei den Chirurgen) werden allerdings solche Restriktionen nicht gelten lassen wollen; die nackten Schlußzahlen sind

---

1) Dazu der im Ausgang unentschiedene Fall 34, bei dem die Tetanussymptome durch die Serumbehandlung oder die Lokaltherapie (Enucleatio bulbi) günstig beeinflußt wurden, der einer Meningitis erlag.

ihnen Beweis genug. Wir werden uns dabei aber nicht irre machen lassen. Bei der Beurteilung des Tetanusverlaufs ist die nackte Statistik wertlos, das hat sich gezeigt, bevor das Serum angewendet worden ist. Alles hängt an der Einzelbeobachtung und so wird es auch in Zukunft sein. Nach wie vor werden wir das Serum anwenden, weil sein Nutzen theoretisch klar gestellt worden ist und weil auch die übeln Erfahrungen nicht gegen diese Möglichkeit des Nutzens sprechen. Auch unsere eigenen Fälle können uns in der Fortsetzung der Antitoxintherapie nur bestärken. Aber nach wie vor werden wir der Lokaltherapie eine wichtige und erste Stellung einräumen.

Unsere auf die Erfahrungen in 40 Fällen von Tetanus gestützten Schlußfolgerungen können folgendermaßen zusammengestellt werden:

1. Außer der Inkubationszeit, Bösartigkeit der Infektion, kommt für die Prognose eine individuelle Disposition zu rascher und fester Verankerung des Tetanustoxins mit dem Nervensystem in Betracht.

2. Bald und in stärkerem Grade auftretende Schlingbeschwerden sind prognostisch ungünstig.

3. Bei Fällen mit kurzer Inkubation tritt der Exitus oft viel später ein als bei solchen mit längerer Inkubation.

4. Die Seruminjektionen schienen den Ausgang resp. den Verlauf zu modifizieren, aber vorzüglich nur dann, wenn:

5. das ganze oder wenigstens das hauptsächlichste infektiöse Material (Gewebe und Fremdkörper) operativ (Exzision, Amputation) entfernt war. Es ist deshalb:

6. in keinem Falle neben den Seruminjektionen eine gründliche Lokalbehandlung der Infektionsstelle zu unterlassen.

7. Die Seruminjektionen vermögen die Narkotika (Chloralhydrat, Morphium) in ihrer Wirkung nicht zu ersetzen.

8. Ob operative Entfernung des infektiösen Materials und symptomatische Behandlung mit Narkotika allein imstande sind, den Verlauf zu beeinflussen, kann an der Hand der Fälle nicht entschieden werden, denn bei den symptomatisch behandelten Fällen würde nur dreimal eine Exzision (ungenügend) vorgenommen.

9. Eine Wanderung der Tetanusbazillen von der Wunde aus durch die Lymphbahnen in die benachbarten Drüsen scheint kein seltenes Vorkommnis zu sein.

Literaturverzeichnis.

1. Bazy, Bulletins et mém. de la Soc. de chir. de Paris 1904, No. 9.
2. v. Behring, E., Das Tetanusheilserum und seine Anwendung auf tetanuskranke Menschen. Leipzig 1892.
3. Derselbe, Experimentelle und statistische Beweismittel für therapeutische Leistungen. Mit besonderer Berücksichtigung meines Tetanusheilmittels. Therapie der Gegenwart, März 1900.
4. Derselbe, Die Wertbestimmung des Tetanus-Antitoxins und seine Verwendung in der menschenärztlichen und tierärztlichen Praxis. Deutsche med. Wochenschr. 1900, Nr. 3.
5. Derselbe, Zur antitoxischen Tetanustherapie. Deutsche med. Wochenschr. 1903, Nr. 35.
6. Derselbe, Ätiologie und ätiologische Therapie des Tetanus. Beitr. zur exp. Therapie 1904, H. 7.
7. Benvenuti, Römische Briefe. Behandlung des Tetanus traumaticus nach Prof. Baccelis Methode. Münchner med. Wochenschr. 1901, Nr. 25.
8. Blumenthal, Klin. und exp. Beitr. z. Kenntnis des Tetanus. Zeitschr. f. Med., Bd. 30, 1896; Bd. 32, 1897.
9. Blumenthal u. Jakob, Zur Serumtherapie des Tetanus. Berliner klin. Wochenschr. 1898, No. 49.
10. Blumenthal, Briefe über den Kongreß für innere Medizin in Karlsbad 1899. Münchner med. Wochenschr. 1899, S. 671.
11. Bruns, C. Kasuistische Beiträge. Deutsche med. Wochenschr. 1898, Nr. 14.
12. Courmont et Doyen, Le tétanos. Paris 1899.
13. Dieudonné, A., Immunität, Schutzimpfung und Serumtherapie. Leipzig 1903.
14. Dönitz, Über das Antitoxin des Tetanus. Deutsche med. Wochenschr. 1897, Nr. 27.
15. Du Séjour, Ref. Münchner med. Wochenschr. 1905, S. 1079.
16. Elsässer, Beiträge zur Kenntnis des Tetanus traumaticus. Diss. Bern 1903.
17. Engelmann, Zur Serumtherapie des Tetanus. Münchner med. Wochenschr. 1897, Nr. 32—34.
18. Erbse, F., Ein Fall von Tetanus mit interessantem Rückenmarksbefunde nebst Darstellung der neueren Ergebnisse der Tetanusforschung. Diss. Würzburg 1902.
19. Friederich, De tetano traumatico. Diss. Berlin 1837.
20. Fries, F., Beitrag zur Frage über den Wert der Serumtherapie bei Tetanus. Diss. München 1902.
21. Haberling, Zur Tetanusbehandlung mit Antitoxin. Bruns' Beitr. zur klin. Chir., Bd. 24, H. 2, S. 494.
22. Herhold, Vier Fälle von Tetanus. Deutsche med. Wochenschr. 1901, Nr. 29.
23. Hobart, Verhandlungen ärztlicher Gesellschaften und Kongreßberichte. Wiener klin. Wochenschr. 1897, Nr. 35, S. 796.
24. Holsti, Über die Resultate der Serumtherapie bei Tetanus. Zeitschr. für klin. Med. 1899, Bd. 37, S. 404.

25. Ignatowsky, A., Zur Frage vom Verhalten verschiedener Gewebe des tierischen Organismus gegen das Tetanusgift. Zentralbl. f. Bakteriol. 1903, Bd. 35, Nr. 1 u. 2.
26. Derselbe und Rosenfeld, F., Ein Fall von Tetanus. Zeitschr. für klin. Med. 1903, Bd. 50, H. 5 u. 6.
27. Kentmann, Tetanus perpueralis. Monatsschr. für Geburtshilfe u. Gynäkol. Bd. 11, H. 2, S. 527.
28. Kitasato, Experimentelle Untersuch. über das Tetanusgift. Zeitschr. für Hyg. u. Inf.-Kr. 1891, Bd. 10.
29. Kleine, Zwei mit Behringschem Antitoxin geheilte Fälle von Tetanus traumaticus. Deutsche med. Wochenschr. 1899, Nr. 2.
30. Knorr, Das Tetanusgift und seine Beziehungen zum tierischen Organismus. Eine experimentelle Studie über Krankheit und Heilung. Münchner med. Wochenschr. 1898, Nr. 11 u. 12.
31. Köhler, Zum gegenwärtigen Stand der Serumtherapie des Tetanus. Münchner med. Wochenschr. 1898, Nr. 45.
32. Lambert, A., Medical news, 7 July 1900.
33. Lexer, Therapie der Gegenwart, Juni 1901, S. 245.
34. v. Leyden u. Blumenthal, Der Tetanus. (Nothnagel, Pathologie, Bd. 5, 2. Teil, 1900.)
35. Loeper et Oppenheim, Archives générales de méd. Avril 1900.
36. Lund, F. B., The antitoxin treatment of tetanus. Boston med. and surg. Journ. 1898, Vol. CXXXIX, No. 7.
37. Marie, A., et Morax, V., Recherches sur l'absorption de la toxine tétanique. Annales de l'inst. Pasteur, 25. Nov. 1902, S. 818, 25. Mai 1903, S. 335.
38. Meyer, H., u. Ransom, F., Untersuchungen über Tetanus. Arch. f. experiment. Pathol. u. Pharmakol. 1903, Bd. 49, S. 369.
39. Moellers, Beitrag zur Frage über den Wert des Tetanusantitoxins. Deutsche med. Wochenschr. 1901, Nr. 47.
40. Nocard, Sur la sérothérapie du tetanos chez les animaux. Acad. de méd. 1897, No. 30, S. 109.
41. Pochhammer, Münchner med. Wochenschr. 1906, Nr. 17, S. 843.
42. Rose, Der Starrkrampf beim Menschen. Stuttgart 1897.
43. Rozenraad, O., Die neueren Ergebnisse in der Behandlung und Prophylaxis des Tetanus. Diss. Leipzig 1902.
44. Sahli, Über die Therapie des Tetanus und über den Wert und die Grenzen der Serumtherapie. Mitt. aus klin. und med. Inst. der Schweiz. 3. Reihe, H. 6, 1895.
45. Scherz, Über die therapeutische und prophylaktische Anwendung des Antitetanusserum. Diss. Genf 1903.
46. Steuer, F., Die subkutane und intravenöse Serumbehandlung des Tetanus. Zentralbl. f. die Grenzgebiete der Med. u. Chir., Bd. 3, H. 5–11, 16–21.
47. Suter, F. A., Zur Serumbehandlung des Starrkrampfes insbesondere über Tetanuserkrankungen trotz prophylaktischer Serumtherapie. (Arch. f. klin. Chir. 1904, Bd. 75, H. 1.)
48. v. Torök, Experimentelle Beiträge zur Therapie des Tetanus. Zeitschr. f. Heilk., Bd. 21, H. 3.

49. Tsuzuki, Beitrag zur Tetanusantitoxintherapie bei Tieren und Menschen. Diss. Marburg 1900.
50. Ullrich, C., Neun Fälle von Tetanus. Ein Beitrag zur Antitoxinbehandlung dieser Krankheit. Diss. Breslau 1902.
51. Verhandlungen der deutschen Gesellsch. für Chir. 1905.
52. Worthington, The prognosis of the tetanus. St. Barthomews Hospital Reports, Vol. XXXI.
53. Wassermann u. Takaki, Über tetanusantitoxische Eigenschaften des normalen Zentralnervensystems. Berliner klin. Wochenschr. 1898, No. 1.
54. Wilms, Was leistet das Tetanusantitoxin beim Tetanus des Menschen. Münchner med. Wochenschr. 1901, Nr. 6, S. 213.
55. Zupnik, Über subkutane Gehirninjektionen bei Tetanus. Prager med. Wochenschr. 1899, Nr. 24 u. 25, ref. Zentralbl. für inn. Med. 1900.

XIX.

Aus der Rostocker chirurgischen Klinik.
(Prof. Dr. Müller).

Perforationsperitonitis von einem Darmdivertikel mit Magenschleimhautbau ausgehend.

Ein Beitrag zur Erklärung der Ectopia ventriculi.

Von

Dr. Eduard Deetz,
Assistenzarzt der Klinik.

(Mit 1 Abbildung.)

Wenn ich beabsichtige, in folgendem einen einzelnen Fall von Perforation eines Darmdivertikels mitzuteilen, so veranlaßt mich hierzu weniger das anscheinend seltene Vorkommen dieser Erkrankung, welche in der Literatur unter dem Namen Diverticulitis perforativa geht, als vielmehr die Ansicht, daß ein einzelner, gut beobachteter Fall für eine Frage der allgemeinen Pathologie von ausschlaggebender Bedeutung sein, eventuell eine aufgestelle Hypothese stützen, eine weniger gut fundierte ins Wanken bringen kann. Es handelt sich um Entzündung und Perforation eines freien Darmdivertikels, dessen Bau dem des Magens analog war.

Es folgt kurz die Krankengeschichte und der Untersuchungsbefund.

Krankengeschichte.

Anamnese: Der 9jährige Junge Paul L. soll früher stets gesund gewesen sein. Vor 2 Tagen fühlte er sich nicht ganz wohl und war etwas abgespannt. Gestern früh erwachte er mit heftigen Schmerzen im Unterleib, erbrach mehrmals. Temperatur 39,5, die abends auf 40,3 stieg. Seit 2 Tagen kein Stuhlgang, aber Abgang von Winden; keine Störungen beim Urinlassen. 36 Stunden nach Beginn der ersten Erscheinungen wird er vom behandelnden Arzt mit der Diagnose akute Appendicitis zur Operation in die Klinik geschickt.

Status: Der Junge macht einen schwerkranken Eindruck, Puls 142, sehr dünn, Temperatur 39,4. Der Leib war gleichmäßig bretthart gespannt, wo man ihn anrührte, schmerzhaft. Kam man bei Betastung in die rechte Unterbauchgegend, in die Gegend des Mac Burneyschen Punktes, so schrie der Junge laut auf. Eine besondere Resistenz, oder ein Abszeß war nicht zu fühlen, auch vom Rektum her nicht. Wir schlossen uns der Diagnose des behandelnden Kollegen an und nahmen Perforationsperitonitis von der Appendix ausgehend an.

Operation: $^1/_2$ Stunde nach der Einlieferung, Professor Müller. Schnitt am lateralen Rektusrand. Die durchtrennten Bauchdecken sind ödematös. Bei Eröffnung des Peritoneum quillt trübe, mit Flocken gemischte Flüssigkeit heraus, die wie mit Dünndarminhalt durchsetzt aussieht. (Die bakteriologische Untersuchung derselben ergab B. coli in Reinkultur.) Die vorliegenden Dünndarmschlingen sind mit Fibrinflocken bedeckt. Beim Absuchen der Därme quillt noch immer weiter Flüssigkeit nach. Derselben folgend trifft man auf ein 5 cm langes Gebilde, das zunächst als Appendix imponiert, erigiert ist, von der Dicke eines kleinen Fingers. Es sitzt einer Dünndarmschlinge auf und an der Einmündungsstelle in den Darm ist eine Perforation. Es fiel sofort auf, daß ein Mesenteriolum fehlte. Es konnte sich also nur um ein perforiertes Darmdivertikel handeln. Ich darf wohl noch nachholen, daß die Einmündungsstelle des Divertikels an der dem Mesenterium gegenüberliegenden Seite lag. Das Divertikel wurde in der Weise wie die Appendix abgetragen, der Stumpf eingestülpt und mit doppelter Katgutnaht übernäht. Wir suchten dann natürlich nach der Appendix, die sekundär, wie die umliegenden Darmschlingen stark injiziert war. Es hatten sich mehrfach Adhäsionen gebildet. Das Mesenteriolum war ziemlich geschrumpft, infolgedessen die Appendix U-förmig geknickt. Abtragung und Versorgung in der üblichen Weise. Es erhob sich die Frage, ob wir mit Kochsalz spülen sollten, wie wir dies bei diffuser Peritonitis stets zu tun pflegen, oder nicht. In Anbetracht dessen, daß die Därme nach oben von der Perforationsstelle gut aussahen, glaubten wir, davon absehen zu sollen, zumal die Perforation ja sicher nicht lange bestanden hatte. Wir fürchteten durch das Spülen mehr Keime in die Oberbauchhöhle zu bringen. Es kam ein Jodoformtampon auf die Abtragungsstelle, ein zweiter ins kleine Becken, dann wurde die Bauchwand in Etagennaht partiell verschlossen. In den nächsten Tagen Ernährung mit subkutanen Kochsalzinfusionen. Am nächsten Tag Abfall der Temperatur auf 37,8. Vom 3. Tag nach der Operation ab wieder Abendtemperaturen zwischen 38—39, auch 39 einmal überschreitend, bei gutem Allgemeinbefinden und gutem Puls, fast 3 Wochen dauernd. Bei dem lange währenden Fieber fahndeten wir wiederholentlich auf subphrenischen oder Douglasabszeß, es ließ sich aber nie etwas nachweisen. Es hatten sich wohl sicher kleinere Abszesse zwischen den Därmen gebildet. 7 Tage nach der Operation wurden die Tampons entfernt, 33 Tage nach der Operation war der Junge abgefiebert und ließen wir ihn aufstehen. 9 Tage später wurde er mit einer Gewichtszunahme von 7 Pfund geheilt entlassen.

Mikroskopischer Befund. Das mikroskopische Bild des exstirpierten Divertikels hatte auf Querschnitten folgendes Aussehen:

Die Divertikelwand besteht aus 3 Schichten, einer Schleimhaut, der Muscularis und der Serosa.

Das Schleimhautepithel ist sehr hohes, scharf begrenztes, einschichtiges Zylinderepithel. Es besteht aus 2 Abschnitten, einem oberen, $^3/_4$ der Zelle einnehmenden, schleimigen Teil, wie Becherzellen aussehend und einem unteren protoplasmatischen, mit scharf sich abhebendem Kern. Die Tunica propria besteht aus ganz dicht aneinanderliegenden Drüsenschläuchen, wenig geschlängelt, die von einem feinen, oft nur aus einer Lage bestehen-

Schnitt durch das Divertikel.

den Bindegewebe als Scheidewand voneinander getrennt sind. Dazwischen sind Leukocyten verstreut, die sich mehrfach zu richtigen Solitärknötchen zusammengelagert haben. An senkrecht durch die Schleimhaut gehenden Schnitten sieht man die Drüsen in die Magengrübchen münden. Die Muscularis mucosae und submucosa sind wie beim normalen Magen entwickelt. An der Muscularis lassen sich deutlich 2 Schichten trennen, eine innere Ringschicht und eine äußere Längsschicht. Die Serosa ist verdickt, stellenweise hyperämisch, ödematös und mit ein- und mehrkernigen Zellen durchsetzt. An den Schnitten, nahe der Spitze des Divertikels, nimmt an einer Stelle die Muscularis beträchtlich an Dicke ab, und zwar nur die innere Schicht, während die sehr kräftige äußere Muskellage samt der Serosa

auseinander weicht. Zwischen diese beiden Muskelschichten schiebt sich reichlich welliges, lockeres Bindegewebe, welches eine aus Läppchen bestehende Drüse einschließt, und die vollkommen den Bau des normalen Pankreas zeigt. Es handelt sich offenbar um ein akzessorisches Pankreas wie solches schon mehrfach an der Spitze von Divertikeln beobachtet ist. Verfolgt man diese Schnitte nach der Spitze des Divertikels zu noch weiter, so nimmt die innere Muskelschicht immer noch mehr an Stärke ab, bis sie nur noch aus einer ganz dünnen Muskellage besteht. Die äußere Muskelschicht hat an Stärke bedeutend zugenommen, ist jetzt weit nach außen auseinandergewichen und zwischen beide Lagen schiebt sich reichlich Pankreasgewebe ein. Die äußere Muscularis umgibt zum Teil das Pankreas, zum Teil schickt sie derbe, breite Muskelzüge zwischen die Läppchen, die sich in die Ausführungsgänge als Wand fortsetzen. War vorher kein Zusammenhang zwischen Pankreas und Divertikel vorhanden, so führt jetzt hier ein großes, reichlich verzweigtes Gangsystem als Ausführungsgang direkt bis in die Tunica propria. Diese Ausführungsgänge sind offensichtlich im Übermaß gebildet, die Schleimhaut gefaltet, mit Zylinderepithel bekleidet. Die Muscularis in ihrer Dicke etwa der in mittleren Gallengängen entsprechend. Im Lumen des Ganges etwas geronnene Flüssigkeit. Im Pankreasgewebe sieht man, wie beim normalen Pankreas, die kleinen rundlichen, epithelialen Zellhaufen ohne nachweisbaren Zusammenhang mit den Drüsengängen, entsprechend den Langerhansschen Zellen. Dadurch, daß das Divertikel peripher von der Perforationsstelle abgetragen wurde und der restierende Stumpf mit in den Darm eingestülpt, konnten wir von der Perforationsstelle keine mikroskopischen Befunde erheben.

Was den Befund an der Appendix betrifft, so kann ich mich kurz fassen. Die Serasa ist verdickt, die Lymphgefäße mit Lymphocyten vollgepfropft. Das Epithel erhalten. Sonst nichts Auffallendes.

Aus dem erhobenen Befund ergab sich von selbst eine Reihe von Fragen, die zu erörtern sind?

1. Handelt es sich um ein wahres Darmdivertikel im Sinne Meckels?
2. Wie kommt die Magenschleimhaut in ein solches?
3. Woher kommt das Nebenpankreas?

Unter dem Namen Divertikel wurden zwei verschiedene Dinge zusammengefaßt, die eigentlich wenig miteinander zu tun haben. Man bezeichnet so jede ungewöhnliche Ausbuchtung des Darmes und unterscheidet das alte, echte Divertikel, dessen entwicklungsgeschichtlichen Beziehungen zum Darm von Meckel festgestellt wurden, von falschen Divertikeln, die weiter nichts sind als Schleimhauthernien, deren Zusammengehörigkeit mit den Gefäßlücken von Graser klargestellt wurde. Beide Divertikel können an jeder Stelle des Darmes vorkommen.

Um zu einer Erklärung für den vorliegenden Fall zu kommen, sind einige entwicklungsgeschichtliche Bemerkungen nötig.

Es bildet bekanntlich in der ersten Embryonalzeit der Dottergang die Verbindung zwischen dem Föt und dem Dottersack.

Durch die Ausbildung des placentaren Kreislaufs, der Art. und Venae meseraicae. ist der letztere überflüssig geworden, der Dottergang obliteriert und schnürt sich normalerweise etwa bis zur 10. Woche vom Darm ab. Bei der inzwischen etwa im 2. Monat stattgehabten Entwicklung des Darmtraktus, tritt zuerst der Magen als sackförmige Erweiterung des Darmrohres auf. Die noch an den Nabel fixierte Mündung des Dottergangs bleibt naturgemäß bei weiterem Längswachstum an ihrer Stelle. Der Darm legt sich in eine Schleife, einen absteigenden Schenkel vom Duodenum bis zum Nabel und einen aufsteigenden, vom Nabel in Richtung auf das Duodenum. Es bildet sich als Ausstülpung der Blinddarm und setzt so die Grenze zwischen Dünndarm und Dickdarm. Aus der dorsalen Wand des ursprünglichen Duodenums entwickelt sich durch Ausstülpung das Pankreas. Es liegt also oberhalb der Dottergangmündung.

Wird durch irgendwelche Einflüsse der Embryo in seiner Entwicklung aufgehalten, so entstehen die Hemmungsbildungen. So kann die Trennung des Dottergangs vom Darm ganz ausbleiben oder sich verzögern und hieraus verschiedene Befunde in der Nabelgegend resultieren. Bleibt der Dottergang als offene Verbindung mit dem Nabel, beziehungsweise der Nabelschnur bestehen, so resultieren die Dottergangsfisteln in allen Abstufungen. Oder der Gang ist bis zum Nabelring geschlossen, setzt sich aber in der Nabelschnur noch fort, so haben wir die Nabeldottergangsdivertikel. Oder drittens kann der Dottergang im Abdomen fortbestehen, abgeschlossen gegen Nabel und Darm, so entstehen die Dottergangscysten.

Es sind in der Literatur mehrfach kleine Geschwülstchen und Fisteln am Nabel bei Kindern beobachtet, an deren Zusammenhang mit dem Dottergang man ursprünglich nicht dachte, weil sie in ihrem mikroskopischen Bau nicht mit Darmgebilden übereinstimmten. sondern dem Magen ähnelten. Sie sind bekannt unter dem Namen der Ectopia ventriculi.

Den ersten derartigen Fall hat Tillmanns gesehen. Aus dem Nabelring eines Dreizehnjährigen ragte eine walnußgroße, mit Schleimhaut bedeckte Geschwulst, die saures Sekret absonderte, welches Fibrin auflöste. Es handelte sich um Pepsin. Die Sekretion nahm nach den Mahlzeiten

zu. Tillmanns trug die Geschwulst ab. Bei der mikroskopischen Untersuchung ergab sich auf Querschnitten ein Bild, welches dem Magen in der Regio pylorica analog war. Es fand sich eine Serosa, auf die Ledderhose großen Wert legt, eine Subserosa, Muscularis und die Schleimhaut. Tillmanns erklärte sich das Vorkommen von Magenschleimhaut so, daß er ein Divertikel des Magens annahm, das wahrscheinlich schon bei der Geburt nicht mehr mit dem Magen in offner Verbindung stand und bei der Unterbindung der Nabelschnur mit abgebunden wurde.

Der zweite Fall ist von Roser beobachtet. Der klinische Befund von einem $1^1/_2$ jährigen Knaben war ein ganz ähnlicher. Er exzidierte bis zum subserosen Bindegewebe der Nabelgegend, konnte also über den Zusammenhang mit dem Darm kein Urteil gewinnen. Der mikroskopische Befund war ähnlich wie in dem vorhergehenden Falle. Er nahm Tillmanns Erklärung an und suchte sie durch folgende Argumentation noch zu stützen. In früher Fötalzeit hat der Pylorus eine andere Lage als später, der Magen steht noch senkrecht, der Pylorus ist dem Magen näher. Denkt man sich ein Teilchen dieser fötalen Magenwand am Nabel zurückgehalten und den Pylorus in Zurückziehung begriffen, so wird Divertikelbildung und Abschnürung eines Divertikels die Folge sein.

Den dritten Fall beobachtete Siegenbeek van Heukelom. Klinischer und mikroskopischer Befund bei einem $2^1/_2$ jährigen Kind, wie bei den beiden anderen. Er lehnt Rosers Erklärung als unmöglich ab. Der Pylorus ist weit ab vom Nabel. Zwischen ihnen liegt beim Fötus die große Leber und je jünger der Fötus ist, desto größer ist ja im Verhältnis die Leber. Bei systematisch in dieser Hinsicht angestellten Untersuchungen fand er bei einem Fötus an der Spitze eines Meckelschen Divertikels ein „abgesprengtes Darmstück", dessen Schleimhaut den Bau der Pylorusschleimhaut zeigte. Siegenbeek nannte sie Pseudopylorusschleimhaut. Er beantwortet die Frage, weshalb das abgetrennte Stück ein anderes Epithel habe, folgendermaßen. Bei jungen Embryonen ist ursprünglich das Epithel des ganzen Darmtraktus gleich. Es differenziert sich erst unter dem Einfluß bestimmter chemischer Substanzen, wahrscheinlich der Galle und des Mekoniums. Es kommt so zu der späteren Darmschleimhaut. Die Entwicklung des Epithels des Magens und eines abgeschnürten Stückes, wo dieser Reiz fehlt, nimmt anderen Verlauf. Daß Meckelsche Divertikel Anlaß zu Nabelektopien geben können, ist bekannt. Es hat sich in den Fällen von Tillmanns und Roser wahrscheinlich um solche abgesprengte Stücke gehandelt, die offen mit dem Nabel kommunizierten.

Den nächsten Fall sah Rosthorn. Seine Originalarbeit war mir leider nicht zugänglich. Das aus der Fistel nicht abgesonderte Sekret war sauer, enthielt aber nicht sicher freie Salzsäure. Der Schleimhauttrichter wurde nur bis zum Peritoneum verfolgt. Bei der mikroskopischen Untersuchung fanden sich Drüsenläppchen, die an Parotis erinnerten, die Drüsengänge erinnerten an die Pylorusdrüsen des Magens. Er akzeptierte Siegenbeeks Erklärung.

Weber, der bei einem 3jährigen Jungen eine kleine cystische Geschwulst der Nabelgegend sah, fand einen Stiel an die Hinterfläche der Leber gehend, den er als Rest der Vena umbilicalis auffaßte. Kein Zusammenhang mit Magen und Darm.

Eine wesentliche Stütze der von Siegenbeek inaugurierten Theorie konnte Lexer beibringen. Er fand bei einem kleinen Kind eine Nabelfistel, deren Sekret Eiweiß, bezw. Fibrin in freier Lösung schnell und kräftig verdaute. Die Fistel reichte mit ihrem Stiel bis in eine Dünndarmschlinge. Bei der mikroskopischen Untersuchung zeigte sich, daß sie in 2 Abschnitte zerfällt, in einen inneren, mit Dünndarmschleimhaut ausgekleidet und einen äußeren, dem Nabel zugekehrten, mit Pseudopylorusschleimhaut. An der Übergangsstelle stoßen die blind endenden Fistellumina nicht aneinander, sondern sind etwas aneinander vorbeigeschoben, so daß man im selben Schnitt Magen neben Darm sieht. Es hat offenbar ein persistierender Ductus omphalo-mesentericus vorgelegen, dessen äußerer Teil eine andere Umbildung erfahren hat, wie der mit dem Darm kommunizierende.

Einen weiteren Fall stellte Reichard vor. Er verfolgte den Stiel aber nicht weiter.

Den achten publizierten Fall hat Salzer mitgeteilt. Er fand bei einem 5 monatlichen Kinde einen Prolaps, der sich in ein Dünndarmdivertikel fortsetzte. Im Bereich des freien Divertikels und der Bauchdecken Darmschleimhaut, im Bereich des Teiles, wo der Prolaps frei zutage lag, liegt Schleimhaut, wie an der Kardia; am Übergang zur Epidermis wie Dickdarmschleimhaut. Er schließt sich in seiner Erklärung weder Tillmanns noch Siegenbeek an, sondern glaubt eine ähnliche Erklärung, wie Fischel sie für die Teratome gegeben hat, aussprechen zu sollen. Es wird, meint er, das Entoderm, wenn es beim Abschluß der Bauchhöhle durch irgendeine Ursache zum partiellen oder vollständigen Bestehen des Dottergangs kommt, zu mannigfacher Differenzierung angeregt, und so bald Magen- oder Darmschleimhaut, bald wieder Parotis- oder Pankreasgewebe zur Entwicklung kommen.

Kehren wir zu unsererer Beobachtung zurück, so liegt es sehr nahe, sich vorzustellen, daß unser Divertikel so gut, wie es frei in die Bauchhöhle ragte, auch mit dem Nabel hätte kommunizieren und durch den Nabelring sich ausstülpen können. Ich glaube mithin, daß unser Fall absolut für Siegenbeeks Erklärung für die Magenektopie zu verwerten ist und gegen die ursprünglich Tillmannssche Ansicht spricht. Wenn Ledderhose Wert darauf legt, daß in dem Tillmannsschen Falle eine Serosa und Subserosa vorhanden gewesen sei — auch Weber fand später eine solche —, in den Fällen von Roser, Rosthorn und Siegenbeek aber nicht, und der Ansicht Ausdruck verleiht, daß dies ein nicht zu übersehender Unterschied sei, der ihn Tillmanns Hypothese für dessen Fall nicht von der Hand weisen lasse, so möchte ich hierin Ledderhose nicht folgen. Denn hätte unser Divertikel kommuniziert, so hätte sich eben auch eine Serosa gefunden.

Es ist zu bedauern, daß wir in unserem Präparat die Übergangsstelle in den Darm und die Perforationsstelle nicht haben.

Es blieb eben, wie bei der Appendix, ein Stück des Stumpfes stehen.

Da wir gesehen haben, daß im echten Meckelschen Divertikel neben Darmschleimhaut auch Magenschleimhaut vorkommen kann, so liegt, glaube ich, kein Grund vor, anzunehmen, daß unser Darmanhang nicht auf den Ductus omphalo-entericus zurückzuführen sei.

Ob die Hypothese Siegenbeek van Heukeloms richtig ist, daß die Galle oder das Meconium gerade den Anlaß gibt, daß sich Darm- und nicht Magenepithel bildet, scheint mir zweifelhaft, denn unser Divertikel hat weit mit dem Darm kommuniziert, wovon wir uns bei der Operation überzeugen konnten, es ist also sicher Galle und Mekonium ins Divertikel geraten.

Ich glaube vielmehr, daß Fischels Teratomtheorie sich auch hierfür verwerten läßt.

Ich komme jetzt zur Bildung des Nebenpankreas an der Spitze unseres Divertikels.

Der Name akzessorisches Pankreas stammt von Klob. Er beschrieb 1859 zuerst ein Nebenpankreas zwischen der Serosa und Muscularis an der großen Kurvatur des Magens, ein anderes in der Jejunumwand. Auch Gegenbauer, Wagner, Meckel, neuerdings Thebmann u. a. sahen Pankreasbildungen in der Magenwand. 5 weitere Fälle teilte Zenker mit. Darunter hatte es 3 mal seinen Sitz in der obersten Jejunumschlinge, im 4. Fall waren 2 Nebenpankreas vorhanden, im 5. saß es in der Spitze eines Meckelschen Divertikels. In allen Fällen konnte Zenker einen Ausführungsgang nachweisen. Zenker beschäftigte sich eingehend mit der Frage der Entstehung dieser Bildungen. Er führt sie auf eine von Haus aus mehrfache Anlage in der Embryonalanlage zurück. Die erste Nebenanlage, sagte er, findet sicher in unmittelbarer Nähe der Hauptanlage statt. An Stelle der einfachen Ausstülpung bildet sich eine doppelte oder mehrfache, von denen jede sich für sich weiter entwickeln kann. Durch die fortschreitende Entwicklung des Darmes, durch sein weiteres Längenwachstum, rücken die sich selbständig entwickelten Anlagen auseinander. Ist ein solches Nebenpankreas oberhalb des Hauptpankreas angelegt, so rückt es mit der weiteren Entwicklung nach oben, es kommt so in den Darmabschnitt, der zum Magen wird; ist es unterhalb angelegt, so rückt es in das Jejunum oder Ileum. Der Ductus omphalo-entericus setzt die Grenze zwischen dem oberen und unteren Darmabschnitt, ein oberhalb desselben angelegtes Organ rückt deshalb später nicht herunter.

Aus diesem Grunde kommt ein Nebenpankreas unterhalb des Divertikels nicht vor.

Neumann beobachtete zwei Fuß oberhalb der Ileocöcalklappe ein Divertikel, an dessen Spitze ein Nebenpankreas wie eine Quaste saß. Er deutete den Befund des Divertikels nicht als Rest des Dottergangs, sondern glaubte, es sei zustande gekommen durch mechanischen Zug, den die Drüsenmasse auf den Darm ausübte, also als eine Art Traktionsdivertikel. Eine ähnliche Deutung nahm Nauwerk 23 Jahre später in Anspruch. Er sah ein echtes Meckelsches Divertikel und unabhängig von diesem am Ileum einen Darmanhang ohne Mesenteriolum, der in der Hauptsache Nebenpankreas war. Nauwerk vertrat die Ansicht, daß die Divertikel, bei denen das Nebenpankreas mit einer förmlichen Darmausstülpung vergesellschaftet wäre, als Mißbildungen eigner Art aufzufassen und nicht in Zusammenhang mit dem Dottergang zu bringen seien. Solche Nebenpankreas in Divertikeln sind mehrfach beobachtet. Becker erwähnt ein solches aus dem Kieler, Merkel aus dem Erlanger Pathologischen Institut. Schmauser und Brünner berichten von Fällen, wo das Pankreas sogar zur Invagination des Divertikels geführt hatte.

Albrecht hat sich 1901 in einem Vortrag in München einmal mit der Deutung dieser Befunde befaßt und sich dahin ausgesprochen, daß das Entoderm der Intestinalanlage die Fähigkeit zur Pankreasbildung haben müsse. Weshalb das Nebenpankreas gerade immer an der Spitze von Divertikeln sitzt, ist noch dunkel. Albrecht hat ferner darauf hingewiesen, daß, wenn dieses Nebenpankreas sekretionsfähig ist und auch wirklich sezerniert, für den Divertikelträger die Gefahr von Stagnation von Darminhalt gemindert sei.

Das klinische Krankheitsbild der Diverticulitis hat eine eingehende Bearbeitung durch Deneke erfahren. Es liegt mir fern, Bekanntes zu wiederholen und möchte ich nur einige wesentliche Punkte herausgreifen.

Das Krankheitsbild ähnelt so dem der Appendicitis, daß die Diagnose erst durch den Operationsbefund in situ gestellt wurde. Die Erkrankung erscheint im Verhältnis dazu, daß die Divertikel doch relativ häufig vorkommen, selten. Es sind bis jetzt erst 14 Fälle publiziert. Was die Häufigkeit von Divertikeln überhaupt anbetrifft, so schwanken die Zahlen ganz beträchtlich. Kelynak fand es einmal bei 80 Individuen, Hilgenreiner und Hendel einmal bei 54, Albers nur einmal bei 1000 Leichen. Entsprechend dem Worte Appendicitis hat man für die Entzündung des Darmanhangs

den unschönen Namen Diverticulitis gebildet. Die anatomischen Verhältnisse lassen das Divertikel für isolierte entzündliche Prozesse weniger geeignet erscheinen als die Appendix, da die Einmündung in das Darmlumen viel weiter ist, und die sich ansammelnden Produkte infolgedessen leicht weiter transportiert werden können.

Bilden die Fremdkörper, denen man früher so gern eine Rolle bei der Appendicitis zuschob, in Wirklichkeit nur in den seltensten Fällen die Veranlassung zur Entzündung, so läßt sich ihre Bedeutung für einzelne Fälle von Diverticulitis nicht von der Hand weisen. So fand Blanc bei der Operation in der Wand eine Fischgräte eingespießt, Körte das ganze Divertikel mit Kirschkernen gefüllt, so daß es zur Perforation mit tödlichem Ausgang gekommen war, Beale in einem Divertikel, das er zu operieren Gelegenheit hatte, Kirschkerne, Orangenschalen und 2 Darmsteine nebeneinander. Escher demonstrierte 1891 auf dem Chirurgenkongreß ein Präparat von Divertikel im Bruchsack, bei dem es zur Abszedierung gekommen war, aus dem Abszeß entleerten sich Spulwürmer. Ob diese die Veranlassung zu dem Abszeß gegeben hatten oder erst sekundär dorthin gekommen waren, lasse ich dahingestellt. Auch in einem von Hohlbeck mitgeteilten Falle, bei dem ein Divertikel zu einer Darmstrangulation geführt hatte, und dessen ampullenförmig erweiterte Spitze an den Darm fixiert und perforiert war, kamen Ascariden zum Vorschein. Ich möchte diesen Darmparasiten keine große Rolle einräumen, sie vielmehr für zufällige Nebenbefunde halten.

Wie es an jedem Darmabschnitt durch stumpfe Gewalt zu einer Schädigung der Darmwand kommen kann, so daß durch Bakteriendurchwanderung Peritonitis entsteht, so sind auch Fälle beobachtet, in welchen solche Gewalten, z. B. Hufschlag oder Stoß vor den Bauch Divertikelträger trafen. Das vielleicht schon durch frühere entzündliche Prozesse veränderte und zu neuen Entzündungen neigende Divertikel entzündete sich wieder und perforierte.

Daß Darmtuberkulose und Typhusgeschwüre sich auf das Divertikel fortpflanzen können, versteht sich von selbst, daß es hierbei auch einmal zu einer Perforation kommen kann, ist nicht zu verwundern.

Bei dem Fall, den Deneke s. Zt. publiziert und Sprengel auf dem Chirurgenkongreß 1898 zur Sprache brachte, hat es sich um eine Soorinfektion gehandelt, welcher im Halsteil des Divertikels eine Perforation mit tödlichem Ausgang zustande brachte.

Ich übergehe all die Momente, die gewissermaßen von außen

auf das Divertikel einwirken und es zur Entzündung bringen mit folgender Gangrän, bei denen es sich um mechanische Zirkulationsstörungen handelt, als da sind, Strangulationen, oder Volvulus durch benachbarte Darmschlingen, Achsendrehung des Divertikels selbst bis zur richtigen Knotenbildung, Invagination des Divertikels in sich selbst, oder in den Darm hinein u. a.

Wie bei der Appendicitis das pathologisch-anatomische Bild stets wechselt und kaum ein Fall dem andern gleicht, so kommen auch sicher hier alle Übergänge von der einfachen Enteritis bis zur Gangrän vor. Mit der zunehmenden Zahl der Appendicitisoperationen werden vielleicht in Zukunft öfter Divertikel mit entfernt werden, wenn man sie zufällig trifft und wir häufiger Gelegenheit haben, Diverticulitis gewissermaßen im Intervall zu sehen. Entsprechend einer obliterierten Appendix ist in einem Falle totaler Verschluß eines Divertikels beobachtet, das weite Lumen wird es selten dazu kommen lassen. Durch Strikturbildungen kann partielle Abschnürung und so ein Hydrops, bezw. ein Empyem entstehen. Ich erinnere mich, einen derartigen Fall vor etwa 2 Jahren bei einer Appendix gesehen zu haben. Hinter einer Striktur war die Spitze ballonförmig bis zur Nußgröße erweitert und enthielt fast wasserklaren Inhalt. Durch die Lage des Divertikels mitten im Bauch im Gegensatz zu der doch wohl zu Abkapselungen neigenden Lage des Appendix wird sich bei einer Perforation selten ein Abszeß bilden, sondern der Eiter gelangt in die freie Bauchhöhle und es kommt gleich zur Peritonitis.

Eine weitere Analogie mit der Appendicitis bilden die Rezidive. So hatte Zimmermanns Patient zwei stürmische Anfälle, Hilgenreiners Kranker eine ganze Reihe von Anfällen. Die ersten leichten Anfälle gehen meist unter der Diagnose Enteritis. Es können sich dann Verwachsungen bilden und diese genau wie die alten Adhäsionen bei der Appendicitis ihre Träger lange Zeit quälen.

Divertikel mit Magenschleimhautbau scheinen sehr selten zu sein. Ich habe in der Literatur nur einen von Hildebrand im letzten Band der Charité-Annalen publizierten Fall finden können. Hildebrand geht auf den Magenschleimhautbau nicht ein, er erwähnt ihn nur nebenbei und beschäftigt sich ausschließlich mit der Diverticulitis.

Es wird jedenfalls notwendig sein, in Zukunft exstirpierte Divertikel auf Magenschleimhaut zu untersuchen. Ich kann mir vorstellen, daß sich bei dieser Form der Diverculitis, wenn es zur

Perforation kommt, ähnliche Verhältnisse abspielen mögen, wie bei der Perforation eines echten Magengeschwürs.

Herrn Professor Ricker, welcher uns auf den eigenartigen mikroskopischen Befund aufmerksam machte, bin ich für die Deutung der Präparate zu besonderem Danke verpflichtet.

Literaturverzeichnis.

Ich verzichte auf eine Zusammenstellung, da dasselbe in dem ausgezeichneten Sammelreferat: „Über das Diverticulum ilei" von Dreifuß enthalten ist. (Zentralbl. für die Grenzgebiete, 1905, Bd. 8, Heft 11—16).

XX.

Aus der II. chirurgischen Universitätsklinik zu Wien.
(Vorstand: Hofrat Prof. Dr. J. Hochenegg.)

Zur Statistik der Gastroenterostomien bei benignen Magenerkrankungen.

Ein historischer Rückblick.

Von

Dr. O. E. Schulz,
Operateurzögling und Demonstrator.

Gelegentlich der Operation eines Magencarcinoms hat, wegen Inoperabilität desselben, Wölfler im September 1881 an der II. chir. Klinik in Wien auf Initiative Nicoladonis hin eine Kommunikation zwischen Magen und Dünndarm angelegt, um so den durch das Carcinom bedingten Stenoseerscheinungen zu begegnen. Die erste Gastroenterostomie (Gastroenterorrhaphie) (27. IX. 1881).[1])

In dem Vierteljahrhundert, das seitdem vergangen ist, hat diese Operation bedeutende Veränderungen ihrer ursprünglichen Technik erfahren, hat diese Operation aber auch so viel Heil und Segen gespendet, daß es der Mühe wert erscheint, einen Rückblick auf ihre Entwicklung zu werfen und die durch dieselbe erzielten Heilerfolge zu berücksichtigen. Technische Fehler, Nachteile in der Methode führten seit Wölflers erster Gastroenterostomie zu immer neuen Änderungen in der operativen Technik, zu Modifikationen, von denen manche in Bälde wieder verlassen, durch ungünstige Resultate anderer widerlegt, ihre Berechtigung verloren haben und heute nur mehr historisches Interesse verdienen. Schon der zweite nach Wölflers Methode operierte Fall endete letal unter den später wohlbekannten und mit Recht gefürchteten Symptomen des Circulus vitiosus. Die Ursache dieser gefährlichen, in ausgesprochenen Fällen

1) Die Angabe 27. IX. ist laut Krankengeschichte die authentisch richtige.

stets letal verlaufenden Komplikation wurde darin gesucht, daß durch Knickung der zur Anastomose verwendeten Schlingen, durch Parallellagerung beider Schenkel oder durch Spornbildung aus der mesenteriellen der Anastomosenöffnung gegenüberliegenden Wand ein ventilartiger oder strangulierender Verschluß der aboralen Schlinge zustande käme, wodurch der Mageninhalt in die zuführende Schlinge sich entleere. Andererseits machte sich die Vorstellung geltend, daß die den Mageninhalt von links nach rechts vorwärtsbewegende Magenperistaltik an der Anastomosenöffnung zu einem Punkte gelangt, an dem die peristaltische Welle verkehrt verläuft. Ein anderes Moment war die Füllung der adoralen Schlinge mit Magencontentis trotz, wenigstens im Anfang, nicht behinderter Permeabilität der aboralen Schlinge. Der Zufluß von Galle in den Magen, Störungen im Ablauf der Peristaltik wurden als Ursachen des Circulus vitiosus betrachtet. Die verschiedenen Formen des Circulus vitiosus (Tavel)[1]), die verschieden nach Verlauf und Obduktionsbefund waren, führten zu neuen Theorien und Auffassungen dieser Komplikation und dementsprechend zu Änderungen in der Technik der Gastroenterostomie.

Die Modifikation der isoperistaltischen Lagerung der zur Anastomose verwendeten Schlinge (Lücke-Rockwitz), die Enteroanastomose nach Braun — der übrigens trotz isoperistaltischer Lagerung die Entstehung eines Circulus vitiosus sah — eigene Anastomosenknöpfe (Villard, Jaboulay, Doyen) mit seitlichem in das abführende Darmlumen mündendem Ausführungsrohr (Fritz de Beule), alle diese Methoden hatten nur den Endzweck, dem Circulus vitiosus vorzubeugen. Kocher ersann hierzu seine Methode der Ventilbildung, Rutkowsky kombinierte die Gastroenterostomie mit einer Gastrostomie und führte durch die letztere ein Drainrohr in die aborale Schlinge. Kapeller suspendierte beide Schlingen durch Nähte an der Magenwand, eine Methode, die früher schon von Brenner ausgeführt wurde, mußte aber trotzdem wegen eines Circulus vitiosus in einer Relaparotomie zur Braunschen Enteroanastomose zurückkehren. Roux bezw. Wölfler führten die Y-förmige Gastroenterostomie ein, die von Lücke im Sinne einer isoperistaltischen Schlingenlagerung modifiziert wurde, und ein Analogon in der Methode von Chaput hat. Föderl, um einer Parallellagerung beider vorzubeugen, verkürzte das Mesenterium knapp an der Anastomosenöffnung, während v. Hacker wiederum den zuführenden Schenkel

1) Nach Fritz de Beule.

durch Nähte verengte. Jede dieser neuen Methoden brachte vielfach Besserungen, vervollkommnete die Technik, die meisten aber konnten sich in weitem Kreise keine absolute unbestrittene Anerkennung verschaffen. Alle diese Veränderungen in der ursprünglichen Methode entstanden aus der begründeten Furcht vor dem Circulus vitiosus, dem Reflux der Franzosen, und wurden bald für die vordere, bald für die hintere Gastroenterostomie empfohlen. —

Die Methode Wölflers, von der ihr Autor in begründeter Voraussicht sagte, daß sie berufen sei, bei Carcinom des Pylorus Erleichterung, bei narbiger Stenose Heilung zu bringen, hat ja zweifellos gewisse Nachteile. Die zur Anastomose verwendete Schlinge muß lang, entschieden länger sein, als bei der v. Hackerschen Methode. Wählt man sie recht kurz, so kann es zur Kompression des Quercolon und zur Darmstenose kommen (Mikulicz, Haberkant), besonders dann, wenn der Magen, wieder suffizient geworden, sich allmählich verkleinert; durch das Gewicht des emporgeschlagenen Netzes wiederum werden die beiden Dünndarmschlingen nach abwärts gezogen und leicht in Parallelstellung gebracht. Zur Vermeidung dessen empfahl Buomo, die Netzschürze in ihrem Mittelstück aufzuraffen und an die vordere Magenwand anzunähen. Allgemein wurde eine 50 cm lange Schlinge empfohlen. Auch diese konnte bei sehr dilatiertem Magen zu kurz sein, war sie aber zu lang, so konnte sie den Anlaß bieten zu einer inneren Incarceration. Dazu kommt die Vorstellung der mechanischen Entleerungsbedingungen, die bei vorderer Anastomose für den stehenden Menschen ungünstig sind. Dies veranlaßte Roux zu dem wohl allzu scharfen Ausspruch: „Die vordere Gastroenterostomie ist fehlerhaft in sich selbst, denn diejenigen, die ihrer bedürfen, sind nicht imstande, herum zu gehen."

So verdanke ich privater Mitteilung die Krankengeschichte folgenden Falles. Ein Pat. war wegen Ulcusbeschwerden nach Wölflers Methode operiert worden. Relativ beschwerdefrei klagte er doch stets mehrere Stunden nach dem Essen, besonders nach der Hauptmahlzeit, über ein unangenehmes Druckgefühl im Magen. Als eifriger Billardspieler machte er bei sogenannten langen Stößen, wenn er sich stark über das Brett bücken mußte, die Beobachtung, eine bedeutende Erleichterung unter plötzlichem Gefühl der Entlastung zu spüren. In der Folge benützte er immer eine stark nach vorne gebückte Lage, wenn er Beschwerden nach einer reichlichen Hauptmahlzeit empfand.

Die zweite Art der Gastroenterostomie, die v. Hackersche Methode, kann bei unrichtiger Wahl der Schlinge ebenfalls zu bedeutenden Beschwerden führen. Von Courvoisier bereits vor

Hacker, allerdings mit ungünstigem, durch Colongangrän bedingten Resultat versucht, repräsentiert sie wohl heute meist das Normalverfahren (Kappeler 1898) in einer Form, die besonders von Petersen empfohlen, aber bereits früher von Hochenegg geübt wurde. Diese vor kurzem wieder als das beste Verfahren vorgeschlagene Gastroenterostomie entspricht am ehesten den normalen topographisch-anatomischen Verhältnissen. Lorenz hat darauf hingewiesen, daß bereits Porges (1897) früher als Petersen (1901) diese Art der Dünndarmanlagerung aus Hocheneggs poliklinischer Abteilung veröffentlichte.[1])

Zur Sicherung und rascheren Ausführung der Anastomose wurde nicht nur der Murphyknopf mit seiner von der Klinik Czerny empfohlenen Modifikation, sondern auch resorbierbare Knöpfe (Kelling) angewendet. Platten aus verschiedenstem Material, aus Gummi (Penrose), Kohlrüben (Baracz), Silber (Credé) sollten dazu dienen, die zwischen den beiden zu anastomosierenden Schlingen belassene Schleimhautbrücke durchzuquetschen. Um das Ausfließen von Magendarminhalt zu vermeiden, sind verschiedene Methoden angegeben worden, die alle darin gipfeln, nach Anlegen der Serosanähte die durch Incision bloßgelegte Mucosa zum Absterben zu bringen. Souligoux, Chaput, Bastianelli verätzten die Schleimhaut, wie es neuerdings Tatsujiro-Sato empfohlen hat, Boari nähte beide Serosaflächen zusammen, nachdem er vorher zwischen die beiden sich berührenden Mucosaflächen Tabletten aus kaustischen Substanzen legte, Postnikow zog die Schleimhaut zipfelförmig vor und brachte sie durch elastische Ligatur zur Gangrän, Podres nähte Magen und Darm mit gekreuzten Schleimhautnähten aneinander, Porta, Modlinski und Meyer (Mc Graw) benutzten hierzu dünne Gummifäden; Sykow eröffnete durch einen kleinen Schnitt vom Darm aus die aneinander genähten Lumina. Teils an Tieren im Experiment, teils auch an Patienten versucht, sind alle diese Methoden als unsicher, ja als gefährlich, teilweise als jedem chirurgischen Handeln widersprechend zu bezeichnen. Während der Drucklegung dieser Arbeit erschien eine Arbeit von Flint, der durch

1) Neuerdings wurde von Delaloye die antiperistaltische Lagerung ebenso für die vordere Gastroenterostomie empfohlen und auf eine 8jährige Erfahrung mit dieser Methode verwiesen. Die anatomische Begründung, die bei der hinteren Gastroenterostomie der Methode der antiperistaltischen Lagerung ihre wesentliche Stütze verleiht, fällt hier weg. Trotzdem scheinen die Erfahrungen Delaloyes seine Empfehlung als berechtigt darzustellen.

eine eigene zarte Darmschere, welche zwischen Magen und Darm eingenäht wird, die Lumina eröffnet.

Als eine Fortsetzung der Arbeit Exners, die das Material der Klinik bis zum Oktober 1903 umfaßte, habe ich es unternommen, die seit dem Erscheinen derselben ausgeführten Gastroenterostomien einer Kritik und Nachprüfung zu unterziehen und das im Laufe der Zeit gewonnene und aufgestapelte Krankenmaterial statistisch zu verwerten. Es wurden dabei, den Anforderungen Stichs[1]) folgend, jene Fälle, bei denen ein Carcinom den Anlaß zur Anlegung einer Magendarmfistel bot, aus dem Bereiche dieser Untersuchungen weggelassen. Das Schicksal aller dieser Fälle ist klar und durch zahlreiche Statistiken genügend erörtert, und wenn auch einzelne Gastroenterostomien wegen Carcinom, dank günstiger äußerer Einflüsse, eine auf Jahre sich erstreckende leidliche Besserung ihres Zustandes zu verzeichnen haben, so ist doch schließlich der Tragik des endlichen Ausganges kein Halt geboten. So berichtet Schönholzer über einen Fall, der 600 Tage nach der Gastroenterostomie in leidlichem Wohlbefinden verbrachte, im Mittel wird aber das Resultat bis zum letalen Exitus mit zirka 200 Tagen angegeben. Andere Beobachtungen von 50, 54, 44 Monaten (Czerny), von 3 Jahren (Alsberg), 2 Jahren (Lauenstein) begründen nur die ausnahmsweise günstigen Resultate und beweisen die Berechtigung einer palliativen Operation.[2])

Viel mehr Interesse verdienen die Resultate der operativen Behandlung gutartiger Erkrankungen des Magens, die zuerst von Rydigier ausgeführte Resektion des Ulcus ventriculi, hauptsächlich aber die zuerst von ihm und Monatstyrski geübte Gastroenterostomie beim Magengeschwür.

Wenn bei den malignen Erkrankungen des Magens die interne Therapie — wenigstens gegenwärtig — dem Leiden machtlos gegenübersteht, und derartige Kranke, soweit sie noch operabel sind, nur beim Chirurgen ihr Heil suchen, bereits inoperabel, nur durch ihn Besserung finden können, gehört das Magengeschwür und seine

1) „Wir müssen, sagt Stich, die Forderung aufstellen, daß in Zukunft nicht in erster Linie Fälle von stenosierendem Krebs in der Statistik der Gastroenterostomien den hervorragenden Platz einnehmen, sondern, daß die gutartigen und dauernd heilbaren Affektionen das Hauptkontigent hierzu stellen. Die niedrige Sterblichkeitsziffer und die günstigen Erfolge bei benignen Erkrankungen geben uns das Recht dazu."

2) Von den von meinem Chef, Prof. Hochenegg, wegen Ca. ventriculi gastroenterostomierten, lebt einer der Fälle, der am 23. IX. 1902 operiert wurde, heute noch, 4 Jahre nach der Operation.

Folgezustände zu den Grenzgebieten und man kann sagen, zu den umstrittenen Grenzgebieten der Medizin und Chirurgie. Zum Teil heute noch. Dementsprechend ist es begreiflich, daß sowohl Internisten als auch Chirurgen im Interesse um dieses Thema zum Worte sich meldeten, und eine stattliche Zahl von Arbeiten sich mit der Indikation, der Behandlung und der durch dieselbe erzielten Resultate befaßten. Die einzelnen Statistiken sind dabei so widersprechend und different, daß infolge der Gegensätze ein undeutliches Bild des Heilerfolges zutage tritt, was die Entscheidung, sich für die eine oder andere Seite auszusprechen, schwierig erscheinen lassen könnte.

Bedeutete doch vor 25 Jahren das Ulcus ventriculi geradeso wie das Magencarcinom ein chirurgisches noli me tangere, so lange, bis durch Billroths befruchtenden Gedanken die Chirurgie auch dieses Gebiet sich errang. In jenen Fällen, wo wegen gutartiger Narbenstenose oder wegen perigastritischer Verwachsungen, wegen Ulcus simplex oder wegen callösen penetrierendem Magengeschwür die Gastroenterostomie ausgeführt wurde, ist das so häufige, momentane und eklatante Schwinden jeglicher subjektiven Symptome, mit dem oft plötzlichen Aussetzen des Erbrechens und der Schmerzen dem klinischen Beobachter ein wohlbekanntes Bild geworden und nur eine Frage mußte berücksichtigt werden: ist die erzielte Wirkung eine dauernde, steht sie im Einklang zwischen der Gefahr des Leidens an und für sich, und der Gefahr des Eingriffes, und kann sich die Funktion des Magens, die durch die Erkrankung so verändert war, wieder in normale Formen begeben? Mit anderen Worten, wird der Chemismus der Verdauung, die meist vorhandene Hyperchlorhydrie, die motorische Insuffizienz durch eine Gastroenterostomie behoben und werden nicht durch die Gastroenterostomie neue, das Leben des Patienten bedrohende Gefahren heraufbeschworen?

Die Gefahren der Gastroenterostomie sind — abgesehen von jenen, die jede Laparotomie mit der meist nicht zu vermeidenden Narkose in sich birgt — in erster Linie der Circulus vitiosus, und das peptische postoperative Jejunalgeschwür. Auf beide diese Gefahren und auf die Möglichkeit, sie zu vermeiden, werden wir im folgenden noch zurückkommen.

Zunächst soll berücksichtigt werden, welche Resultate die interne Medikation bei der Behandlung des Ulcus ventriculi erzielte. Auf dem Chirurgenkongreß 1897 hat Leube und mit ihm in teilweiser Übereinstimmung Mikulicz die Resultate beider Lager vorgetragen

und damals erfolgte auch eine relative Einigung in bezug auf die Indikationsstellung zu chirurgischen Eingriffen. Leubes bekannte Behandlungsmethode mit heißen Kataplasmen, Karlsbader Wässern und geregelten Diätformen bei Bettruhe für die erste Zeit der Behandlung, veranlaßte ihn auf Grund seines Beobachtungsmateriales, folgende Resultate bekanntzugeben. In $^3/_4$ aller Fälle erzielte Leube Heilung, in $^1/_5$ wesentliche Besserung und nur in 4 Proz. aller Beobachtungen war das Resultat ein schlechtes, 2,4 Proz. endeten letal. Mithin käme in 96 Proz. bezw. selbst bei radikalem Vorgehen in 75 Proz. die chirurgische Behandlung gar nicht in Betracht.

Aber auch da ist nach Leubes Ausspruch erst nach wiederholter resultatloser interner Behandlung ein chirurgisches Vorgehen am Platz. Nach Warren[1]) kamen auf 125 intern behandelte Ulcera 43 Dauerheilungen, 54 Erfolge mit Recidiven, drei Fälle von Übergang in Carzinome, 13 Fälle von Dilatation und 12 Todesfälle durch Perforation oder Blutung, mithin 43,2 Proz. teilweiser, 34,4 Proz. vollkommener Erfolge. Die Entlassungsstatistik nach Schulz ergibt auf 291 Fälle 165 Heilungen, 95 waren gebessert, 15 ungeheilt, 16 Fälle gestorben. Das würde einem momentanen Erfolg von 89 Proz. entsprechen. Von diesen Fällen jedoch konnte Schulz 157 Patienten nachuntersuchen. Von 97 als geheilt Entlassenen waren nur 84 gesund geblieben. 37 litten an geringen Beschwerden. Von diesen geheilten hatten aber 17 (13 Proz.) Rezidiven überstanden. Es ergibt mithin die ungemein objektiv gehaltene Statistik von Schulz 64 Proz. dauernder Erfolge, 13 Proz. temporärer Mißerfolge und 23 Prozent endgültiger Mißerfolge.[2])

Statistische Mitteilungen über intern behandelte Kranken sollten mit chirurgischen Statistiken nicht verglichen werden, denn wir dürfen nicht außer acht lassen, daß die meisten Fälle des Operateurs trotz wiederholter interner Behandlung ungeheilt geblieben sind. Mit diesem vielfach noch geschwächten und herabgekommenen Material hat es der Chirurg zu tun. Und noch eines mag in bezug auf unsere im folgenden ausgeführten Resultate in Betracht kommen.

---

1) Warren, zitiert nach Krönlein, Langenbecks Archiv, Bd. 79.

2) Es ergibt sich daraus, daß die günstigen Heilerfolge der internen Therapie doch oft nur vorübergehend und als unmittelbare Grundlage für die Beurteilung des Erfolges gleich nach der Entlassung unbrauchbar sind. Erst die weitere Beobachtung der Fälle, eine Nachuntersuchung oder wenigstens das Einholen brieflicher Mitteilungen nach mindestens 6 Monaten lassen eine Entscheidung über den Wert einer Behandlung zu.

daß es bei klinischem und nicht der Privatpraxis entnommenem Material sich um Personen handelt, die unmittelbar nach der Entlassung sich nicht schonen können, sofort wieder ihrem oft schweren Beruf nachgehen müssen, sich schlecht und nicht ausgiebig, oder in einer Weise nähren, die einem nicht nur durch lange Krankheit, sondern auch durch einen operativen Eingriff tangierten Magendarmtrakt eine schwere Verdauungsarbeit zumutet.

Um nochmals auf Leubes Statistik vom Jahre 1897 zurückzukommen, möchte ich die Worte Krönleins zitieren (1906): „Läge in diesen Zahlen (Leubes) der wirkliche und richtige Ausdruck für die Leistungsfähigkeit der internen Therapie beim Magengeschwür, so müßten wir gestehen, daß dieses Leiden doch im ganzen einen ziemlich harmlosen Charakter besitzt, eine zweckmäßige und konsequent durchgeführte Behandlung vorausgesetzt, und daß jedenfalls der Chirurg nur in ganz seltenen Fällen in die Lage kommen kann, sich mit dem Magengeschwür therapeutisch zu beschäftigen, es sei denn, daß er sich dem schweren Vorwurf aussetzen wolle, lebensgefährliche Operationen überflüssigerweise auszuführen." Mit Leubes Indikationsstellung wäre das chirurgische Handeln ein sehr beschränktes, die Operation, die als Radikalbehandlung zu betrachten ist, wäre auf die Stufe eines ultimum refugium herabgedrückt. Heute wird der Kreis der Indikationsstellung weiter gezogen.

Nach Gerhardt[1]) sterben 3—5 Proz. der nicht operierten Ulcusfälle an Verblutung, 13 Proz. erliegen einer Perforation, 10 Proz. gehen an den Folgen der Pylorusstenose zugrunde, während Halbersohn[2]) bei 120 Ulcusfällen 18 Proz. durch Perforation des Geschwüres und 14 Fälle durch Blutung als letal geendet verzeichnet. Diese Statistiken lassen ein chirurgisches Handeln wohl begründet erscheinen. Welsch verzeichnet 6,5 Proz. Todesfälle durch Perforation und an Verblutung sterben nach Mikulicz und nach Debove und Rémond 5 Proz. Vergleichen wir diese Statistiken untereinander, so ist ein Widerspruch der Angaben Leubes mit den anderen Mitteilungen unverkennbar.

Die Resultate der inneren Therapie des Ulcus ventriculi scheinen nur dann sehr günstig zu sein, wenn es sich um sehr leichte Fälle handelt, die sogar unter Umständen gar nicht zum Arzte kommen, kaum einen Chirurgen aufsuchen. Und wie viele dieser als geheilt bezeichneten Kranken sind auch wirklich geheilt? In solchen Fällen,

1) Gerhardt, Deutsche med. Wochenschr. 1888, zitiert nach Mikulicz Grenzgebiete der Chir. u. Med. 1897.

2) Halbersohn, zitiert ibid.

die leichte Symptome, keine schweren Ernährungsstörungen zeigen, mag die interne Therapie am Platze sein, entweder im Sinne Leubes oder im Sinne der von Fleiner propagierten Therapie mit Opiaten und Wismuth, die trotz des Widerspruchs Nothnagels zahlreiche Verfechter gefunden hat (Pick, Crämer, Bouveret), um so mehr als sie durch die Versuche Mathes eine experimentelle Stütze gefunden zu haben scheint. Welche interne Therapie einzuschlagen sei, ist hier selbstverständlich nicht zu entscheiden, auch gar nicht Zweck dieser Zeilen.

Jedenfalls — darüber ist wohl völlige Einigkeit vorhanden — kann man es bei einem offenen Magengeschwür, bei dem weder die Symptome des Pyloruskrampfes, noch Blutungen, noch Zeichen schwerer Inanition im Vordergrunde des Krankheitsbildes stehen, mit einer rationell geleiteten, gewissenhaften internen Therapie versuchen, das Ulcus zur Ausheilung zu bringen. Hören die Beschwerden trotz strenger diätetischer Behandlung nicht auf, kehren sie kurz nach Beendigung einer Ulcuskur wieder und bringen sie den Patienten langsam körperlich und psychisch herunter, dann ist auch bei Fehlen von Stenoseerscheinungen chirurgisches Handeln am Platze. Dem Ulcus folgt konsekutiv ein Pyloruskrampf, diesem eine Stagnation des Mageninhalts, gefolgt von vermehrter Salzsäureproduktion und dieser wiederum eine Reizung des Geschwürbodens in erhöhtem Grade.[1]) (Talma Doyen). Wieweit eine allzu konsequente Durchführung interner Behandlung führen kann, mag die von Albert veröffentlichte Beschreibung eines, 17 Jahre intern behandelten, durch Gastroenterostomie geheilten Falles illustrieren.[2]) Berücksichtigen muß man außerdem die geringe Mortalität operativer Eingriffe, die geringer sein dürfte als die Mortalität interner Therapie. „Die Lebensgefahr, in welcher sich ein Kranker mit offenem Geschwür befindet, ist zumindest nicht geringer, höchstwahrscheinlich größer, als die Gefahren, welchen wir heute den Kranken durch eine technisch vollendete Operation aussetzen" (Mikulicz). Wenn nun auch zugegeben werden muß, daß ein Ulcus ventriculi unter medizinischer, oft lange dauernder Behandlung ausheilen kann, so geht es doch nicht an, anzunehmen, daß eine stenosierende Narbe mit konsekutiver Gastrektasie, perigastritische Adhäsionen mit Knickung des Pylorus und Dilatation des Magens im Gefolge eines Ulcus ventriculi, oder andere durch entzündliche

1) Le pylore est l'enemie (Doyen).

2) Derselbe befindet sich jetzt, 16 Jahre nach der Operation, noch vollkommen wohl und arbeitsfähig.

Prozesse bedingte Verwachsungen interner Therapie völlig weichen. Eindämmen, einschränken, wird man die motorische Insuffizienz können, ihrem Vorwärtsschreiten, der Entwicklung eines hohen Grades derselben wird man durch interne Mittel begegnen, heilen, ganz beseitigen wird man die Stenose auf internem Wege nie. Wenn die Stenoseerscheinungen, trotzend jeder internen Behandlung, zunehmen, dann bilden sie neben dem komplizierten Magengeschwür sogar eine absolute Indikation zur operativen Behandlung.

Während nun Salzer aus der II. Chirurgischen Klinik in Wien 1899 für die Zeit vom Jahre 1894/95 bis 1897/98 im ganzen 39 Fälle von Magenoperationen, wovon 20 Gastroenterostomien waren, zusammenstelle, konnte Exner für die nächsten 5 Jahre, bis zum 1. Oktober 1903, 121 Operationen am Magen für seinen Bericht verwerten. Hiervon waren unter Salzers Fällen 6 Gastroenterostomien bei gutartiger Pylorusstenose mit 3 Todesfällen, mithin 50 Proz. Mortalität, während die übrigen drei Geheilten ein sehr gutes Resultat in bezug auf Heilung boten. In den folgenden 5 Jahren wurden an der Klinik 30 Gastroenterostomien wegen gutartiger Stenosen und 3 Exzisionen von Narben und Geschwüren ausgeführt. Die nächsten 3 Jahre brachten ein starkes Ansteigen der chirurgischen Eingriffe, nämlich 76 Fälle von Gastroenterostomien und eine Jejunostomie bei schwerster Blutung (Heilung). Die im Quinquenium 1898—1903 operierten, von Exner veröffentlichten Fälle ergeben 3 postoperative Todesfälle, unsere weiteren 76 Fälle 4 gestorbene, demnach 5,26 Proz. Mortalität. Hinzuzuzählen wären noch 3 Explorativlaparotomien bei drei an schwerster Hysterie und Symptomen der Pylorusstenose leidenden Patientinnen, sämtliche mit glänzendem Dauerresultat.

Tabelle I.

Zeit und Autor	Zahl der Fälle	Geheilt	Gestorben	Proz.
1894/95—1897/98 (H. Salzer) . .	6	3	3	50
1898—1903 (X) (Exner)	30	27	3	10
X 1903—1906 (IX) (diese Arbeit)	76	72	4	5,26
Summe	112	102	10	8,92

Unsere Statistik in den letzten 12 Jahren ergibt somit 112 Gastroenterostomien bei benignen Magenstenosen mit insgesamt 10 Todesfällen, einer Mortalität von 8,9 Proz. Berücksichtigt man, daß die ersten Fälle einer früheren Zeit angehören, einer Zeitperiode,

die der, der Pehamschen Statistik zugrunde liegenden entspricht, und zieht man diese Fälle ab, so gestaltet sich die Mortalitätsstatistik wesentlich besser. Peham aus Alberts Klinik berechnete 50,7 Proz. Mortalität für alle Gastroenterostomien, 41,6 Proz. für die gutartigen Stenosen allein, Mintz beobachtete 71 Proz. operativer Heilungen. Je jünger die Statistiken sind, desto besser gestaltet sich das operative Resultat, dank dem Umstand, daß die Technik in der Hand geübter Operateure immer präziser sich gestaltet.

Zum Vergleiche mögen einzelne Statistiken aus der Literatur herangezogen werden (s. Tabelle II, S. 505).

Vergleicht man die einzelnen Statistiken miteinander, so kann man ein Absinken der Sterblichkeitsziffer in den letzten Jahren konstatieren. Dies mag in der immer präziser arbeitenden Technik und in der Verkürzung der Operationsdauer seinen Grund haben, zum Teil vielleicht auch darin, daß gerade Pneumonien in der Mortalität der Gastroenterostomien einen hervorragenden Platz einnehmen und durch die in den letzten 10 Jahren allgemein eingeführte trockene Asepsis leichter vermieden werden können. Die Sterblichkeitsziffer nähert sich in den letzten Mitteilungen einer recht niedrigen Zahl und wird voraussichtlich noch allmählich herabgedrückt werden.

Um nun auf die Ursache der Erkrankung einzugehen, so muß man wohl zugeben, daß die Ätiologie des Ulcus ventriculi und dementsprechend auch seines Folgezustands eine bis zu einem gewissen Grade noch unklare ist. Verletzungen und künstlich gesetzte Defekte der Magenschleimhaut heilen ohne weiteres glatt in einigen Tagen aus und nur durch Verätzung des Bodens des Defektes konnte Fibich ein torpides, jeglicher Heilungstendenz entbehrendes Geschwür der Magenschleimhaut erzeugen. Ob wirklich autochthone embolische Prozesse eine Ursache spielen, läßt sich nicht entscheiden, jedenfalls ist die Theorie (Pavy) der selbstverdauenden Wirkung des Magensaftes eine nach den neuesten Untersuchungen nicht mehr geltende Behauptung. Es muß jedenfalls ein Absterben eines gewissen Schleimhautbezirks eintreten, bevor die Wirkung des Magensaftes in Frage kommt, und dies kommt nicht nur für das Magengeschwür, sondern auch für das peptische Jejunalgeschwür in Frage. Die Ätiologie der Magenstenose benigner Natur ist bei der Ausdehnung dieses Begriffs eine sehr verschiedene.

Abgesehen von der seltenen angeborenen Pylorusstenose (Abel, Neurath [35 Fälle], Trautenroth [12 Fälle]) bietet bisweilen ein

Tabelle II.

Autor	Zahl der Fälle (Gastroenterostomie) benigne Erkrankungen	Gestorben	Proz.
Haberkant	50	10	20
Mindler	—	—	11,1
Chlumsky	23	1	4,35
Trendel	—	—	18,2
Chlumsky	1881—1885 = 28,5 Proz. 1886—1890 = 35,7 „ 1891—1896 = 10,86 „	—	21,42
Robsohn	—	—	16,4
Körte	—	—	20,6
Schloffer	15	4	26,6
Krogius	—	—	31
Clairmont	33	8	24,2
Clairmont v. Hacker	23	5	21,8
Clairmont Wölfler	10	3	30
Eiselsberg 1906 Ulcus blutend	15	3	20
Eiselsberg 1906 Ulcus ohne Blutung	20	3	15
Eiselsberg 1906 Narbenstenose	39	1	2,5
Krönlein 1906	89	10	11,2
Kreuzer 1906	—	—	7,6
Clairmont 1906	91	10	11
Delaloye 1906	38	6	15,7
Hofmann 1906 v. Hacker	22	5	22,7
Hofmann 1906 v. Hacker + Knopf	15	1	6,6
Hofmann 1906 Billroth-Brenner	2	2	100
Kramer 1906	100	10	10
Mayo Robsohn	—	—	3,7
Unsere Gesamtstatistik	112	10	8,92
Letzte Reihe (X, 1903—1906, IX)	72 (Gussenbauer 8, Hochenegg 64)	4	5,26
Privatpraxis Prof. Hocheneggs seit dem Jahre 1890	26	2	7,7
Unsere Gesamtstatistik inkl. der privaten Fälle Prof. Hocheneggs	138	12	8,4

Trauma, entweder ein einmaliges oder ein wiederholt auftretendes, das ätiologische Moment für die Entstehung eines Magengeschwürs. Wenn man die Beobachtung Hofmanns berücksichtigt, der bei einem zwischen Wagenpuffer eingequetschten Mann eine handtellergroße Abhebung der Magenschleimhaut fand, den Fall Roses (Zerreißung des Magens durch Verschütten) in Betracht zieht, so muß es begreiflich erscheinen, daß durch Einwirkung einer vielleicht nicht sehr großen Gewalt in die Magengegend es zu leichten oder schweren Schleimhautläsionen kommt, auf Grund derer es dann, besonders wenn die das verletzte Gebiet versorgenden Blutgefäße gequetscht oder durch Thrombenbildung verschlossen sind, zur Geschwürbildung kommt. Übrigens erzielte Ritter[1]) durch Schläge gegen den Magen im Experiment ausgedehnte hämorrhagische Ergüsse der Schleimhaut; nach Hauser[2]) können primäre hämorrhagische Infarkte zu Geschwürsbildung führen, ebenso wie durch embolische oder spontan thrombotische Prozesse der Magenschleimhaut. Die alarmierenden Symptome nach einem Trauma, der Chok und die oft nicht unbedeutende Blutung können in kurzer Zeit vergehen, der Patient erholt sich vollständig und erst viel später, vielleicht erst nach Jahren, kommt es zum Ausbruch neuer deutlicher Symptome.

In der Literatur sind zahlreiche Fälle mitgeteilt; einige sollen hier erwähnt werden. Krönlein-(Leube) beschreibt einen Fall, wo durch Stoß gegen einen Sattelknopf ein Ulcus sich bildete, einen anderen Fall beschreiben Körte und Herzfeld, Stoß gegen eine Brettkante. Brenners Patient fiel auf den Rücken, litt dann jahrelang an Magenbeschwerden und pechschwarzen Stühlen, bei der Operation fand man ein callöses Ulcus. Steinthals Patient fiel glatt auf den Bauch, bald darauf bekam er Hämatemesis. Winiwarters Fall war ein Stoß gegen den Bauch beim Fußballspiel. Riedel fand Adhäsionsbildung nach Trauma, Körte ein Geschwür. Kreuzer hat in seiner jüngst erschienenen Arbeit 4 Fälle zusammengestellt, von denen zwei bereits 1899 von Krönlein publiziert worden waren. Einmal war es ein heftiger Stoß mit einer Heugabel, einmal ein Fall auf einen Sattelknopf, einmal Überfahrenwerden, einmal wiederholte Druckwirkung auf das Abdomen bei einer Büglerin. Zu den chronischen Traumen kann man die Disposition der Spiegel- und Metallschleifer (Bouveret) und der Porzellanschleifer (Bernitz) rechnen (Lieblein-Hilgenreiner).

Unter unseren Fällen sind es 5, in denen anamnestisch Trauma als Ursache der Magenerkrankung angegeben wird. Dazu kommt ein weiterer, nicht operierter Fall (Fall 13, 24, 29, 30, 39).

1) Zitiert nach Mathes.
2) Zitiert nach Pagenstecher.

Fall 13. Schlag der Kurbel eines rotierenden Rades gegen den Magen, heftige Schmerzen durch 24 Stunden, ein halbes Jahr später typische Ulcusbeschwerden.

Fall 24. Vor 7 Monaten fiel dem Pat. eine schwere Eisenplatte auf den Bauch. Lange Zeit Schmerzen, später Brechreiz, Abmagerung, Ulcussymptome.

Fall 29. Vor 20 Jahren durch einen Wagen überfahren worden.

Fall 30. Pat. ist Stockbieger. Bei seinem Beruf preßt er immer ein Ende des zu biegenden Stockes gegen den Magen. Seit langer Zeit (31 Jahre) Magenbeschwerden.

Fall 39. Pat. wurde durch einen rollenden Baumstamm in die Magengegend getroffen. Einige Tage später Magenbeschwerden und Erbrechen, andauernd.

Nicht operierter Fall. Pat. bekommt einen heftigen Stoß gegen die Magengegend. Nach einer Stunde Brechreiz, am anderen Tag blutige Stühle. Konstante Magenbeschwerden. Nach $^3/_4$ Jahr Hämatemesis.

Es läßt sich, wie schon erwähnt, die Entstehung eines Ulcus ventriculi durch ein Trauma leicht erklären, vielleicht kommt dies sogar öfter zustande und es scheinen chronisch einwirkende wiederholte Traumen, wenn auch geringen Grades, zu genügen, um Adhäsionen hervorzurufen. Im Moment des Traumas bestehende oder kurz vorher bestandene abnorme Sekretionsverhältnisse dürften dies noch begünstigen. „Es ist vollkommen einwandfrei erwiesen, daß durch Kontusionen des Abdomens Verletzungen entstehen können, welche in relativ kurzer Zeit zu Narbenstriktur und Geschwürsbildung führen" (Krönlein).

Zu den Traumen im weiteren Sinne gehören Verätzungen.

Mindler erwähnt Verätzungen mit Schwefelsäure, Klemperer Salzsäure, Czerny-Rindfleisch mit Kalilauge, Carle und Fantino, v. Eiselsberg mit Säuren. In jeder Statistik sind derartige Fälle erwähnt, wir selbst beobachteten zwei Fälle, in denen Stenoseerscheinungen nach Verätzungen eintraten (Fall 5 Kalilauge, Fall 17 Lysol).

Stenosen auf Grund dyskrasischer Prozesse, von denen Titow, Payr D'Ursi luetische Stenosen, Dombrowsky einen Fall von Kompression durch tuberkulöse Drüsen, Petersen u. Machol, Fischer rein tuberkulöse Prozesse des Magens beschrieben, haben wir nicht beobachtet. Ein Fall starb allerdings später an multiplen Stenosen des Dünndarmes, tuberkulöser Natur, doch konnte weder bei der Operation noch bei der Sektion eine tuberkulöse Erkrankung des Pylorus diagnostiziert werden (Fall 40).

In den anderen Fällen bleibt die Ätiologie ziemlich unklar. Mögen es primäre Erkrankungen der Magengefäße sein (Virchow) oder autochthone Thrombosen und Embolien oder primäre Veränderungen der sekretorischen Tätigkeit. In vielen Fällen sind es

perigastritische Prozesse in der Umgebung des Pylorus, Peripyloritis, Cholelithiasis und Pericholecystitis, Verwachsungen nach Peritonitiden oder Knickungen durch Verziehung der veränderten Leber (Cirrhose).

Im allgemeinen wird, besonders von den Internisten, hervorgehoben, daß das weibliche Geschlecht an gutartigen Magenaffektionen mehr leide als das männliche. Leube gibt an, doppelt soviel Frauen als Männer beobachtet zu haben. Vonwyl legt sogar dem häufigen Vorkommen des Magenulcus bei Frauen und dem häufigeren Vorkommen des Duodenalgeschwürs bei Männern einen differentialdiagnostischen Wert bei. Welch (zitiert nach Kaupe) gibt bei 1700 Ulcuskranken das Verhältnis mit 60 Proz. W. und 40 Proz. M. an. Auch Franke, Körte und Herzfeld haben mehr Frauen als Männer unter ihren Ulcuskranken. Brinton[1]) fand unter 664 Kranken 440 W. Rokitansky[1]) unter 76 Fällen 46 W., Habersohn unter 201 Patienten 127 W.[1])

In den chirurgischen Statistiken sind die Verhältnisse etwas anders. Hier überwiegen oft die Männer oder sind an Zahl gleich den Frauen. Männer an Ulcus ventriculi erkrankt, sind meist mehr in ihrem Berufe behindert als die Frauen und empfinden das Leiden dementsprechend viel härter, ihre Lebensweise ist oft eine unregelmäßige, dadurch steigern sich noch die Symptome und so kommt es, daß Männer eher sich veranlaßt fühlen, den Chirurgen aufzusuchen als Frauen, unter denen nur die schweren Erkrankungen zur Operation gelangen. Hofmann aus Hackers Klinik brachte einen Bericht über 52 Fälle, darunter 24 W. und 28 M. Unter unseren Patienten sind 41 M. und 35 W. In bezug auf das Alter betrachtet fallen die meisten Erkrankungen in die 4 Dekade. Das Alter unserer Kranken ist im nachfolgenden veranschaulicht.

Tabelle III.

Alter	1—10	10—20	20—30	30—40	40—50	50—60	über 60	Summe
Männer	—	—	8	18	9	5	1	41
Frauen	—	4	13	9	5	4	—	35
							Summe	76

Die meisten Kranken standen also übereinstimmend mit Brintons Angaben zwischen dem 30. und 40. Lebensjahre; die jüngste Patientin war 12, der älteste Kranke 61 Jahre alt.

1) Sämtliche zitiert nach Lieblein und Hilgenreiner.

Die Dauer des Leidens vom Beginne der ersten Symptome bis zur Operation betrug in 13 Fällen weniger als ein Jahr, in 35 Fällen mehr als ein und weniger als 5 Jahre, 10 mal mehr als 5 und weniger als 10 Jahre, je 5 mal mehr als 10 und weniger als 15 bezw. 15—20 Jahre, in 7 Fällen erstreckte sich die Krankheitsdauer über mehr als 20, 1 mal über mehr als 30 Jahre.

Unter den subjektiven Symptomen nimmt der lokale Schmerz die erste Stelle ein. Als klopfender quälender Schmerz empfunden, wird er oft durch Nahrungszufuhr ausgelöst, besonders heftig in gewissen Seitenlagen empfunden und wird wohl durch die chemische und mechanische Reizung des Geschwürsbodens hervorgerufen. Er findet sich in 90 Proz. unserer Fälle verzeichnet.

Weniger oft findet sich ein Druckpunkt. Er ist bald genau in der Mittellinie oberhalb des Nabels lokalisiert, bald findet er sich auch links von derselben, besonders dann, wenn es sich um entzündliche Tumorbildung handelt. Nach Mendel und Reiter[1]) läßt er sich perkutorisch sicher lokalisieren und kommt sowohl bei Geschwüren der vorderen als auch der hinteren Magenwand vor, er findet sich in unserer Beobachtungsreihe in 50 Proz. der Fälle angegeben.

Das Erbrechen tritt meist nach Nahrungsaufnahme, selten unabhängig von derselben auf, oft erst mehrere qualvolle Stunden nach der Einnahme einer Mahlzeit. Es schafft fast immer Erleichterung von den starken Schmerzen und wird daher bisweilen seitens der Patienten absichtlich provoziert. 80 Proz. unserer Fälle litten daran.

Blutungen aus dem Magen, teils frisch, teils halbverdaut als Melaena sind unter unseren Fällen 27 mal, blutige Stühle sind 6 mal, charakteristische pechschwarze Stühle 20 mal angegeben.

Obwohl die Aciditätswerte beim Ulcus ventriculi nicht nur nicht vermehrt sein müssen, ja sogar Anacidität bestehen kann, so ist doch das Vorhandensein freier HCl im Magensaft, bei fehlender Milchsäure ein sehr charakteristisches Symptom, Milchsäure allein ist sicher ein höchst verdächtiges auf Carcinom hinweisendes Vorkommnis. In 51 Fällen vor der Operation ausgeführt, ergab die chemische Untersuchung 46 mal freie HCl bei fehlender Milchsäure, 1 mal war sowohl HCl als auch Milchsäure, 3 mal war weder HCl noch Michsäure vorhanden, 2 mal war die Untersuchung auf Milch-

1) Lieblein-Hilgenreiner.

säure positiv bei negativem Befunde für HCl. Diese beiden Fälle starben später an Carcinom.

Magenerweiterung. Kaiser unterscheidet 3 Grade von Magendilatation, solche, wo die große Kurvatur in der Nabelhorizontalen liegt (1. Grad), wo sie bis zur Mitte zwischen Symphyse und Nabel reicht (2. Grad) und solche, wo sie darüber hinausreicht. In 57 Fällen finden wir darüber Angaben. 4 Fälle boten eine Erweiterung 3. Grades, 14 eine solche mittleren Grades, die übrigen zeigten keine besonders große Gastrektasie. Tumoren oder eine fühlbare, oft undeutliche Resistenz wurden in 9 Fällen der untersuchten Kranken gefunden.

Magenplätschern. Nach Küttner hat es nur eine Bedeutung, wenn es bei nüchternem Magen gefunden wird, allein auch dann, wenn bei stoßweiser Palpation außerhalb des Bereiches normaler Magengrenzen selbst bei gefülltem Magen Plätschergeräusche nachgewiesen werden, verdienen sie eine Beachtung für den Nachweis motorischer Insuffizienz. K. M. Ssapeshko mißt diesem Nachweis eine ziemliche Bedeutung bei. Bei nüchternem Magen untersucht, wurde bei unseren Kranken Magenplätschern 37 mal nachgewiesen. Dabei gelingt es bisweilen, stärkere peristaltische Bewegungen zu provozieren, die dann bei bestehender Stenose das deutliche, charakteristische Bild der „Magensteifung" geben. Letztere wurde 8 mal beobachtet.

Die einzelnen Fälle unserer Beobachtungsreihe verteilen sich auf die den Eingriff indizierenden Erkrankungen folgendermaßen:

I. Narbenstenose und Ulcus am Pylorus. Einen wesentlichen Unterschied zwischen einer Narbenstenose und einem dem Pylorus stenosierenden Ulcus kann man, selbst bei der Operation, wohl nur in den seltensten Fällen machen. Denn ob ein den Pylorus stenosierendes Geschwür, bereits vollständig geheilt, nur als Narbe Erscheinungen hervorruft, oder ob doch noch an der Narbe Geschwürsprozesse vorliegen, kann man bei der einfachen Inspektion und Palpation während der Operation oft nicht entscheiden. Dazu kommt, daß in den Krankengeschichten die scharfe Trennung zwischen Narbe und Ulcus vielfach nicht genügend zum Ausdruck gebracht ist, oft auch, wie erwähnt, nicht ausgesprochen werden kann. Das klinische Bild, das die Fälle von Ulcus und Stenose nach Ulcus bieten, ist zudem meist ein gleiches. Es ist daher gerechtfertigt, wie es auch Hofmann aus v. Hackers Klinik neulich tat, Fälle von floridem offenen Ulcus und von Stenosen narbiger Natur gemeinsam in eine Gruppe zusammenzufassen, um so mehr, als beide Erkrankungs-

formen nur verschiedene Stadien eines und desselben Prozesses darstellen.

An unserer Klinik wurden in den letzten 3 Jahren 47 Fälle von Ulcus ventriculi und Narbenstenose operiert, hiervon entfallen 23 auf das männliche, 24 auf das weibliche Geschlecht. Letal endete nur ein Fall (26), die übrigen wurden geheilt entlassen. Für die Bestimmung des Dauerresultats kommen hiervon nur 32 vor dem I. 1906 operierte Fälle in Betracht. 20 von diesen sind als dauernd geheilt zu betrachten, 7 sind wesentlich gebessert, ein Fall ist nachträglich gestorben (Fall 40), 2 blieben verschollen und bei zweien ist das endliche Resultat als ein ungünstiges zu bezeichnen.

Einer dieser Fälle (Nr. 40) wird, da er nachträglich mit multiplen Dünndarmstenosen kombiniert, nochmals zur Operation gelangte, besonders zu besprechen sein.

II. Fälle von callösem Ulcus: Die zuerst von Hofmeister, später von Brenner beschriebenen callösen Magengeschwüre bilden ein eigenes, vom einfachen Ulcus abzutrennendes Krankheitsbild. Diese penetrierenden Geschwüre, die auf die Leber, Milz, Pankreas, vordere Bauchwand, kurz auf die Nachbarorgane hinüberzugreifen die Tendenz besitzen, durch Infektion und Perforation zu subphrenischen Abszessen führen können, scheinen aus dem einfachen callösen, nicht penetrierenden Magengeschwür hervorzugehen. Beide sind wohl nur verschieden weit vorgeschrittene Stadien eines und desselben Prozesses. Brenner, Jedlicka, Cačkovič, Schwarz, Krönlein, Mikulicz vertreten, oft in energischer Weise, die Ansicht, daß beim callösen penetrierenden Magengeschwür und auch beim nicht penetrierenden die Exzision, beziehungsweise die Resektion des Geschwürs das richtige, ja das einzig richtige Vorgehen darstelle, „wie viele Carcinome, wie viele Perforationen verschuldet die Furcht der Konservativen vor Radikalität", sagt Bakeš. Und doch, ein Verfechter der radikalen Operation bei callösem Ulcus, Brenner, der ebenso wie Jedlička und auf diesen gestützt, die Möglichkeit einer Heilung durch eine Gastroenterostomie negierte, kam doch später durch eigene Beobachtung dazu, die Heilung des callösen Geschwürs durch eine Gastroenterostomie sicher zu stellen. Gezwungen, drei Fälle, die wegen callösen Ulcus gastroenterostomiert worden waren, zu relaparotomieren (wegen Incarceratio interna, Bauchwandhernie und Verwachsungen) konnte er jedesmal konstatieren, daß das derbe callöse Infilfrat geschwunden war. Dies mag dazu dienen, dem Vorwurf, eine Gastroenterostomie bei callösem Magengeschwür sei eine Verlegenheitsoperation, zu begegnen. Auf

die Möglichkeit hin, ein callöses Ulcus könnte sich zu einem Carcinom entwickeln, zu resezieren, scheint nicht indiziert zu sein, in Anbetracht des Umstandes, daß eine Resektion, wie zahlreiche Fälle beweisen, auch nicht vor Rezidiven schützt und einen wesentlich schwierigeren Eingriff darstellt. Der nicht zu leugnenden Tatsache, daß sich auf Grund eines callösen Ulcus oft ein Carcinom entwickelt, ist dadurch begegnet, daß das Ulcus nach einer Gastroenterostomie der Heilung entgegengeht. Die starken Verwachsungen, die ein callöses Ulcus umgeben, machen die Mobilmachung des Magens sehr schwierig. Beim Versuche, das Geschwür zu mobilisieren, kann es nun zum Einreißen des Ulcus kommen „zu einer Perforation während der Operation, und gerade dieses Einreißen war in den ersten beschriebenen Fällen die Veranlassung zur Resektion, einfach deshalb, weil man nur auf diese Weise das Leben des Patienten retten zu können glaubte“ (Lorenz[1]). Erfolgt ein derartiges Einreißen, so kann man das von Hochenegg (Lorenz[2]) ausgeführte Drainageverfahren anwenden, oder man kann den Defekt durch Organe der Umgebung decken, durch Netzzipfel (Braun, Benett) oder Colon und Netz (Landerer und Glücksmann) decken; jedenfalls aber muß man die Gastroenterostomie hinzufügen. Dieselbe allein ausgeführt, ist weniger gefährlich und von analogem Erfolg begleitet. Auf der einen Seite ist es die Gefahr der carcinösen Entartung, die Gefahr einer späteren neuerdings auftretenden Blutung, die Möglichkeit einer postoperativen Perforation, die gegen die Gastroenterostomie ins Treffen geführt. Blutungen und Perforationen sind von Ali Krogius, Krönlein, Lieblein, Küster u. a. beschrieben worden. Auf der anderen Seite muß man in Betracht ziehen, daß auch nach Resektion des Ulcus Rezidive, Blutungen aus neuentstandenen Ulceris und Perforationen derselben nicht gerade zu den Seltenheiten gehören (v. Eiselsberg, Hinterstoisser, Brenner, Stich).

Mit der Exzision oder Resektion des Geschwürs wird der kausalen Indikation wohl Genüge geleistet, wenn man aber in Betracht zieht, daß der Gastroenterostomie eine nicht abzusprechende prophylaktische Bedeutung zukommt, so müßte man, wenn gerade auf die Beseitigung des Ulcus ein so großes Gewicht gelegt wird, Resektion mit Gastroenterostomie kombinieren. Da aber zweifellos der Gastroenterostomie auch eine heilende Wirkung zukommt, so

1) Lorenz, Wiener klin. Wochenschr. S. 316.
2) Lorenz, Wiener klin. Wochenschr. 1903. Nr. 41.

kann und wird sie auch bei ihrer gegenüber der Resektion unverhältnismäßig geringeren Gefährlichkeit als therapeutischer Faktor genügen.

Zum callösen Ulcus im weiteren Sinne, nicht als penetrierendes Geschwür allein können wir 10 Fälle unserer Beobachtung zählen (Fall 6, 12, 13, 21, 23, 28, 39, 53, 56 und 9 der II. Reihe). 7 hiervon betrafen Männer, 3 Weiber. In zwei Fällen war das Geschwür fest mit der Leber verwachsen (6, 13), 3 mal war der Pankreaskopf ergriffen (21, 23, 39), 5 mal war das callöse Geschwür durch perigastritische Adhäsionen (12, 28, 53, 56, 9/II.) an das Colon und die Leber gelötet. Ein Fall endete letal (39). 8 Fälle kommen für die Nachuntersuchung in Betracht, 7 sind als dauernd geheilt, einer als gebessert zu betrachten.

Hierzu zu rechnen wären noch die zwei privat von Hochenegg mit Drainageverfahren behandelten Fälle, die dauernd geheilt sind.

III. Unklare auf Carcinom verdächtige Fälle. In zwei der beobachteten Fälle konnte man bei der Operation allerdings nicht ganz den Verdacht zurückweisen, daß es sich doch um ein Carcinom handeln könnte, beidemal wurde trotzdem von einer Resektion Abstand genommen, das eine Mal, da das Individuum zu schwach zu sein schien, um einen derartigen Eingriff zu überstehen, das andere Mal wegen zu starker Adhäsionen. Beide Patienten wurden in gutem Ernährungszustand entlassen. In dem einen Fall, der ca. 8 Monate nach der Operation starb, konnte nur eruiert werden, daß der Patient an einem Magenleiden starb, im anderen Fall, der 11 Monate nach der Operation verschied, wurde bei der Autopsie ein auf Grund einer Ulcusnarbe entstandenes Carcinom sichergestellt.

„Trotzdem es sich hier um Carcinom handelt, muß man doch diese aus Geschwüren und Narben entstehenden Krebse, obwohl sie die Statistik verschlechtern, mitzählen, wenn unsere Zahlen praktische Bedeutung haben sollen.“ —

IV. Adhäsionen: Adhäsionen nach Perigastritis, Pericholecystitis und Cholecystektomie, ausgedehnte Verwachsungen nach vorher wegen Narbenstenose ausgeführter Gastrolysis und Pyloroplastik und Verwachsungen bei bestehender Cholelithiasis boten 15 mal den Anlaß zu einem chirurgischen Eingriff (7 Männer, 8 Frauen). Achtmal waren es einfache Adhäsionen, die, ohne bekannte Ursache entstanden, Beschwerden hervorriefen (16, 19, 38, 45, 3, 8, 19, 20 II. Reihe). Zweimal waren diese Adhäsionen mit

einer Knickung des Pylorus oder des präpilorischen Anteils kombiniert. Fünfmal waren Verwachsungen mit der steingefüllten Gallenblase oder mit Narben nach Cholecystektomie wegen Cholelithiasis. Im Falle 24 war ein starkes Trauma des Bauches der Erkrankung vorausgegangen, die Verwachsungen gaben dem Magen eine leichte Sanduhrform. Eine Patientin (37) war bereits früher wegen Verwachsungen zweimal operiert worden (Gastrolysis und Pyloroplastik) ohne Erfolg, so daß eine Gastroenterostomie notwendig wurde. Zur Nachuntersuchung kommen 10 Fälle in Betracht, 5 von diesen Patienten sind dauernd gesund geblieben, 4 sind gebessert, in einem Falle blieb der Erfolg aus. Im Falle 37 traten zwar die Symptome seitens des Magens zurück, dagegen bildeten sich Beschwerden durch Verwachsungen zwischen Bauchwand und Darm, die zu chronischer Darmstenose führten.

V. Ulcus duodeni. In 3 Fällen wurde die Gastroenterostomie bei Ulcus duodeni ausgeführt. — Es konnte die Diagnose nicht mit Sicherheit vor der Operation gestellt werden (25, 27, 6/II). Zwei endeten letal durch konfluierende Lobulärpneumonie. Ein Fall wurde geheilt entlassen.

Von den in obiger Statistik angeführten 76 Fällen sind jedoch zur Bestimmung der Dauerresultate nur 56 Fälle verwendbar, da die übrigen eine zu kurze Beobachtungsdauer seit der Operation bieten und keine Nachrichten über deren weiteres Befinden vorliegen. Die Krankengeschichten dieser Fälle sind nur kurz in einem Nachtrag besprochen. Es sind das jene Fälle, die in der Zeit vom 1. I. bis 1. X. 1906 zur operativen Behandlung gelangten. Abzüglich dieser 20 Fälle gestalten sich die Operations- und Dauerresultate folgendermaßen (s. Tab. IV, S. 515).

Unter den in Tab. IV angeführten 56 Fällen verloren wir 4 im Anschluß an die Operation. Es sind das zunächst die beiden Fälle von Ulcus duodeni und je ein Fall von Narbenstenose und Ulcus callosum (Fall 25, 26, 27, 39). In 3 Fällen fand man Pneumonie als Todesursache, die Darmnaht war stets suffizient. In Kürze die Obduktionsprotokolle:

Fall 25. Ulcus duodeni. Länglich ovales Ulcus peptic. duodeni der vorderen Wand, Narben nach Ulcus duodeni, Pericholecystitis, Stenose des Pylorus, Magenektasie, chronischer Magenkatarrh, chronische Tuberkulose beider Lungen, totale adhäsive Pleuritis, konfluierende Lobulärpneumonie beider Lungen. Magendarmfistel suffiziert.

Fall 26. Einfaches Ulcus. Kompression und Dilatation des abführenden Gastroenterostomieschenkels bedingt durch Incarceration einer

Tabelle IV.

Gastroenterostomien Indikationen	operative Erfolge: Fälle	operative Erfolge: geheilt	operative Erfolge: †	Dauererfolge: geheilt	Dauererfolge: gebessert	Dauererfolge: ungeh.	Dauererfolge: †	Dauererfolge: verschollen	Anmerkung
1. Narbenstenose u. Ulcus	33	32	1	20	7	2	1	2	† an multipl. Stenosen tuberkulöser Natur 3/4 J. nach der I. Operation.
2. Ulcus callosum	9	8	1	7	1	—	—	—	
3. Ca-verdächtig	2	2	—	—	—	—	2	—	Ein Fall starb wahrscheinl. an Carc. 8 Monate nach der Operat. Beim 2. wurde 11 M. nach G.E. bei der Sektion ein Carc. auf Basis eines Ulcus gefund.
4. Adhäsionen	10	10	—	5	4	1	—	—	
a) ohne besondere Ursache	4	4	—	1	2	1	—	—	
b) Trauma	1	1	—	1	—	—	—	—	
c) Cholecystitis u. Cholelithiasis	4	4	—	3	1	—	—	—	
d) Laparotomie nach Pyloroplastik	1	1	—	—	1	—	—	—	
5. Ulcus duodeni	2	—	2	—	—	—	—	—	
Summe	56	52	4	32	12	3	3	2	
				Erfolge		Mißerfolge			

Detaillierung der Rubrik 4

etwa 8 cm von der Anastomosenöffnung entfernten Dünndarmschlinge in den Mesocolonschlitz. Aspirationspneumonie im Beginn.

Fall 27. Ulcus duodeni: Akutes Lungenödem, eitrige Bronchitis, Magendilatation nach Stenose des Duod. durch eine schrumpfende Ulcusnarbe Stenosis Duct. choledoch. et pancreatic. Enteroanastomose gut funktionierend suffizient.

Fall 39. Ulc. callosum. Großes, callöses, rundes Magengeschwür der hinteren Magenwand, verwachsen mit dem Pankreas. Thrombosis venae portae. Gastroenterostomie gut funktionierend. Lobulärpneumonische Herde beiderseits. Gangränöser Herd rechts, Pleuritis.

Drei dieser Fälle endeten an Komplikation von seiten der Lungen, teils bald nach der Operation, teils erst viel später (20. Tag). Wir können also diese Fälle der Operation als solche nicht zur Last legen, da niemals eine peritoneale Reizung bei der Autopsie gefunden wurde, die Darmnaht sich stets als suffizient erwies. Nur einmal war die Operation bezw. ihr Folgezustand Ursache des letalen Endes. Berücksichtigt muß werden, ob nach der Operation, im Anschluß an die Narkose, Erbrechen eintrat. Dies war 3 mal der Fall. Nach Chlumsky kommt diesem Ereignis eine große Bedeutung zu. Von 24 Gastroenterostomien, die an Pneumonie erkrankten,

haben — nach Chlumsky — 15, mehr als die Hälfte, erbrochen. Auch Gerulanos spricht von der relativen Häufigkeit von Pneumonien unter Pat., die nach der Operation erbrochen haben. Ob das Erbrechen rein ein postnarkotisches war oder reflektorisch durch Zerrung des Magens und Darmes hervorgerufen wurde, läßt sich nicht entscheiden. Blutiges Erbrechen hat meist seine Ursache darin, daß bei der Operation Blut in den eröffneten Magen gelangt.

Nach Krönleins kürzlich erschienener Arbeit sind für die Begutachtung der Dauerresultate nur Beobachtungen von 6 monatlicher Dauer seit der Operation für die Beurteilung eines Resultates zu brauchen. Einzig allein an ihnen kann man den Wert des erzielten Erfolges beurteilen. Von Krönleins Fällen wurden 60 nachuntersucht, 36 hiervon sind dauernd, das heißt über 6 Monate geheilt, 12 wesentlich gebessert, 6 ungeheilt, 2 gestorben, bei 4 Fällen blieb das Schicksal unbekannt.

Als Kriterium der Heilung möchte ich die subjektiven Symptome in erster Linie gelten lassen. Bleibt bei einem Patienten nach G.-E. durch längere Zeit, mindestens durch ein halbes Jahr, Erbrechen aus, oder tritt es höchstens im Anfang nach der Operation nur ein- oder das anderemal auf, kann der Patient schmerzfrei seinem Berufe nachgehen, und nimmt er, was das Hauptsächlichste ist, wesentlich an Körpergewicht zu, so können wir den Patienten als geheilt betrachten. Die Fehler des Verdauungsmechanismus, Hyperacidität und Hyperchlorhydrie müssen ebenso wie die motorische Insuffizienz geschwunden sein oder zumindest wesentlich sich gebessert haben, wenn der Kranke an Gewicht zunehmen, Fett ansetzen kann. Da ich dem Umstand Rechnung tragen mußte, daß die weitaus größte Mehrzahl unserer Fälle von außen zugegangen waren, beschränkte sich die Nachuntersuchung auf Einholen brieflicher Mitteilungen, da den Operierten eine oft weite Reise schon aus äußeren Gründen nicht zuzumuten war. Es handelt sich dabei selbstverständlich um die subjektiven Symptome; dieselben haben aber, sowohl für den Arzt als auch für den Kranken, die größte Bedeutung.

Die Gewichtszunahme bietet uns ein relatives und wichtiges Maß für die Qualität des erzielten Erfolges. Sie wird, abgesehen von äußeren Umständen, von der Möglichkeit, sich genügend zu nähren, verschieden sein, je nach dem Grade der vor der Operation bestandenen Abmagerung, von dem Alter und der Größe des Individuums.

Nach Gastroenterostomien kehrt, sagt Rencki, die motorische

Magenfunktion bald, meist innerhalb der ersten vier Wochen, zur Norm zurück, während der Chemismus nicht immer zur Norm zurückkehrt. Die Hyperchlorhydrie schwindet oft (Hartmann u. Soupault), die Dilatation verliert sich, bald schneller, bald langsamer. Auch die Motilität kehrt in den ersten Wochen wieder (Siege, Klemperer). Zu fast gleichen Resultaten kam Dunin. Kausch[1]) fand, daß nach Gastroenterostomie die Motilität schnell normal wird, die Aciditätswerte rasch zur Norm oder unter dieselbe sinken, im letzteren Fall bald wieder normal werden, daß aber im Spülwasser nach G.-E. stets Galle als charakteristisches Merkmal der abnormen Kommunikationsverhältnisse gefunden wird, nach Kaiser[2]) sogar bei Y-förmiger Gastroenterostomie, ein Vorkommnis, das im allgemeinen als irrelevant zu betrachten ist, während Pankreassekret wenigstens beim Tier im Magen, stets üble Folgen nach sich zieht. Die Hauptwirkung der Gastroenterostomie besteht nach Petersen und Machol in der Erleichterung und Beschleunigung der Magenentleerung, wodurch das Nachlassen der motorischen Insuffizienz, die Beseitigung der Schmerzen, Blutstillung, Sinken der Hyperacidität und Beschleunigung der Spontanheilung bedingt wird.

Von unseren Fällen sind, wie aus Tabelle IV ersichtlich ist, 52 Patienten geheilt entlassen worden. 3 von ihnen starben nachträglich, eine Patientin an multiplen tuberkulösen Stenosen des Dünndarmes und 2 Fälle an Carcinom. Mithin verblieben für die Nachuntersuchung 49 Fälle, 2 blieben verschollen, so daß nur von 47 Fällen Nachrichten über die Schlußbefunde vorliegen.

Als gute Resultate sind jene zu bezeichnen, bei denen es nach der Operation zu wesentlicher Gewichtszunahme kam und keine oder nur sehr geringe Beschwerden im Anfang nach der Entlassung bestanden, kein Erbrechen und keine Schmerzen vorhanden waren; als mittelgute Erfolge, wo keine effektive Gewichtszunahme, aber keine Schmerzen und kein Erbrechen sich vorfand; als schlechte jene, wo neben gleichbleibendem Gewicht oder gar Gewichtsabnahme noch Schmerzen und Erbrechen fortbestanden. Wenn wir die nachträglich Gestorbenen zu unseren Fällen zuzählen, so haben wir 50 Fälle, von denen Nachrichten vorliegen. 32 Patienten = 64 Proz. sind als vollkommen und dauernd geheilt zu betrachten, 12 Patienten = 24 Proz. sind mehr oder weniger gebessert, somit sind es

1) 11 Gastroenterostomien: 9 geheilt, 1 gebessert, 1 ungeheilt.

2) 15 Gastroenterostomien: 9 geheilt, 3 gebessert, 2 ungeheilt, 1 verschollen.

44 Heilungen = 88 Proz. dauernder Erfolge, 6 Proz. Todesfälle und 6 Proz. Mißerfolge.[1])

Die Geheilten zeigen fast ausnahmslos eine bedeutende Gewichtszunahme, die Ernährung geht glatt und anstandslos von statten, die Patienten fühlen sich wohl und sind vielfach sehr erstaunt über das günstige operative Resultat. Die Gewichtszunahme schwankt zwischen 33 kg in 6 Monaten und 2—3 kg in 1—2 Jahren. Ein noch günstigeres Resultat zeigt Patient 32. In den ersten zwei Monaten nach der Entlassung nahm Patient rapid um 20 kg zu, in den folgenden 6 Monaten nur um 3 kg. Auch Patienten, welche nur eine Besserung ihres Leidens haben, zeigen oft ganz bedeutende Gewichtszunahmen.

Mit dem Aussetzen des Erbrechens kommt ein Moment großer psychischer Befriedigung zustande, das Bewußtsein, von einem schweren Leiden befreit zu sein, ruft neue Lebensenergie hervor und damit steigert sich die körperliche Besserung. Wenn man das qualvolle Leiden bedenkt, die förmliche Angst, die die Kranken vor jeder Nahrungsaufnahme haben, berücksichtigt, so wird man erkennen, welch große psychische Unterstützung im Ausbleiben der qualvollen Beschwerden gelegen ist. So mußte ein Patient Prof. Hocheneggs[2]), um halbwegs verdauen zu können, bis 9 Liter Wasser trinken.

Es ist nun sehr auffällig und interessant, wie sich in einzelnen Fällen die Gewichtszunahme gestaltet. Bald ist sie nur unbedeutend und steigt allmählich bis zu einer gewissen Höhe, um dann von dieser wieder um einiges zurückzusinken und auf dieser Höhe stationär zu bleiben. In anderen Fällen wieder ist die Gewichtszunahme und der Fettansatz in den ersten Wochen eine rapide, eine überraschend hohe, dann aber bleibt ein langsames allmähliches Ansteigen zu einer gewissen Höhe, auf der das Gewicht dann stationär bleibt. Versucht man, sich diese Erscheinung zu erklären, so können zwei Vorstellungen hierzu herangezogen werden. Einmal ist es das enorme Ausgehungertsein der Patienten. Der Organismus nimmt jedes nur resorbierbare und zur Assimilation brauchbare Quantum mit dem Höchstprozentsatz der Ausnutzung auf. Ein anderes Moment, das die rapide Gewichtszunahme erklären kann, ist folgendes. Durch die Gastroenterostomiefistel gelangt auch

1) Inzwischen ist bei einer Patientin, die zur Zeit der Nachuntersuchung vor der Pubertät stand und an bedeutenden Beschwerden litt, jetzt vollständige Heilung eingetreten.

2) Offizielles Protokoll der k. k. Gesellschaft der Ärzte vom 26. X. 1906.

Duodenalinhalt, wenigstens teilweise, in den Magen, und die Möglichkeit, den Speisebrei mit den zur Resorption notwendigen Fermenten innig zu mischen, die Resorption derselben wesentlich zu begünstigen, ist hier eine günstigere. Ein weiteres Kriterium der Beurteilung der Leistungsfähigkeit einer Operation ist die Rückkehr der Arbeitsfähigkeit des Einzelindividuums. Hier ist die soziale Stellung des Kranken von Bedeutung. Die schwere Arbeit des Fabrikarbeiters, die Anstrengungen, die der Hochgebirgsjäger auszustehen hat (Fall 9), können wieder geleistet werden.

Bei Frauen kommt noch in Frage, ob sie nach überstandenem operativen Eingriff ohne Beschwerden gebären können.

Hier kommt ein Fall aus der Privatpraxis meines Chefs in Betracht. Die Patientin wurde 10. XI. 1898 wegen Ulcus gastroenterostomiert. Zweiter Partus ohne Beschwerden, ausgenommen leichte Magenschmerzen auf der Höhe der Wehentätigkeit.

Bevor ich mich der Besprechung der minder guten Resultate zuwende, muß ich in Betracht ziehen, welche Umstände das Wegfallen des erhofften günstigen Resultates bestimmen. Zunächst kann das Leiden überhaupt ein rein nervöses sein oder mit hysterischen Symptomen kombiniert auftreten. In solchen Fällen ist bald die einfache Probelaparotomie von auffallend günstigem Resultat gefolgt (wir verfügen über drei derartige Fälle) oder das Leiden wird durch den operativen Eingriff verschlechtert. Ferner können Ursachen in der Operation bezw. deren Folgezustände das minder gute Resultat begründen. Ein Nichtfunktionieren der Anastomosenöffnung, ein narbiges Schrumpfen derselben ist selten, viel häufiger sind es sekundäre Veränderungen in der Umgebung der Operationsstelle, Verwachsungen, Stränge, die den ungünstigen Verlauf begründen, besonders dann, wenn bereits früher andere Operationen am Magendarmtrakt vorgenommen worden sind (Fall 37). Wurde die G. E. bei stark dilatiertem Magen zu hoch angelegt, so kann es vorkommen, daß der untere Teil des Magens sich förmlich als Blindsack etabliert und seinen Inhalt nur dann entleert, wenn der Patient eine für den jeweiligen Fall besonders günstige Stellung einnimmt (siehe S. 496 und Fall 15). Endlich können äußere Umstände, die in den Verhältnissen des Patienten selbst liegen, den Grund zu dem minder guten Resultat abgeben.

Wenngleich es durchaus nicht in meiner Absicht liegt, die Statistik auf Grund der Objektivität herauszuschmücken, muß ich doch einige Momente hervorheben, die an einer Beeinträchtigung des Resultates schuldtragend sind.

In einem Fall ist es ausgesprochene Trunksucht nebst Lebercirrhose, eine Patientin litt zur Zeit der Untersuchung an einer Taenie, eine Patientin, die in den ersten Monaten nach der Operation sich wesentlich erholte, begann dann wieder an häufigem Erbrechen zu leiden, war aber damals im 4. Monat gravide, eine Patientin leidet an Lungentuberkulose. Einmal bestanden neben sehr gebesserter Magenfunktion noch Stenoseerscheinungen des Darmes, offenbar durch Verwachsungen bedingt. Da man bei all diesen Fällen das ungünstige oder weniger günstige Resultat von der Operation nicht abtrennen kann, bleibt es notwendig, dieselben als minder gute Erfolge zu betrachten.

Jedenfalls ist der Effekt der G.-E. bisweilen nicht ein unmittelbarer, es vergehen oft viele Tage, bis sich die volle Funktionsfähigkeit einstellt. Nicht zu leugnen ist, daß während dieser Zeit eine gewisse Gefahr besteht. Es kann unmittelbar nach der Operation oder bald darnach zur Perforation und septischer Peritonitis kommen.

So verloren wir vor kurzem (November 1906) einen Fall von Ulcus und Stenose nach der Gastroenterostomie am 4. Tage durch Perforation eines Duodenalulcus, im Perforations-Chok, innerhalb weniger Stunden. Naht suffizient.

Durch das Anlegen der Mucosanaht kann es zu ödematöser Schwellung der zwischen den einzelnen Nähten liegenden Schleimhaut kommen, wodurch das Lumen der Anastomose wesentlich verengt wird. Am Sektionstisch konnte man derartige ödematöse bis kirschengroße, gegen das Lumen der Anastomose vorspringende Anschwellungen der Schleimhaut wiederholt beobachten. Sie kommen wahrscheinlich oft vor, gehen aber gewiß meist bald zurück. Dadurch läßt es sich vielleicht erklären, daß bisweilen nach der Operation einige Tage recht heftige subjektive Symptome des Leidens andauern und erst allmählich schwinden. Auch leichte submucöse Hämatome können zu gleichen Schwierigkeiten Anlaß geben.

Zur Sicherstellung der Funktionsfähigkeit der G.-E.-Fistel wurde in einigen Fällen radiologisch die Füllung der aboralen Schlinge mit schattengebenden Nahrungsmitteln versucht. (Bismuth subnitric in stark gezuckerter Milch oder in Milchbrei verteilt.) Man findet oft schon in kurzer Zeit von der als starker Schatten vortretenden großen Kurvatur einen streifenförmigen meist nach links verlaufenden Schatten, der sich allmählich in der Schattenqualität des Bauches verliert. Tritt diese Erscheinung in einer halben Stunde nach dem Eingeben des Bismutbreies ausgeführten Aufnahme zutage, so kann man wohl die Magendarmfistel als suffizient bezeichnen. Ein negatives Resultat ist natürlich nicht ausschlaggebend.

In Kürze mitgeteilt ist die an unserer Klinik geübte Technik folgende: nach Vorziehen und Umdrehen des Magens, so daß dessen hintere Fläche sichtbar ist, wird das Mesocolon an einer gefäßfreien Stelle durchtrennt und mit der hinteren Magenwand vernäht. Hierauf wird die an ein Plica duodenojejunalis sich anschließende, nicht gedrehte Dünndarmschlinge, etwa 8—10 ccm von derselben entfernt, mit Sero-Serosanähten in einer Länge von 6 cm an die hintere Magenwand fixiert, Magen und Darm eröffnet, die Schleimhäute mit durchgreifenden Nähten vereinigt, vordere durchgreifende Mucosanaht, Serosanähte, einige Lembertnähte.

Ein Abschnüren der Dünndarmschlingen, ein nachträgliches Ausspülen der Bauchhöhle werden ebensowenig wie Kochsalzeingießungen geübt. Das ruhige Vorziehen des Magens mit den beiden Ecknähten genügt meist zur Sicherung gegen den Ausfluß von Mageninhalt. Wir verwenden zur Naht nur isolierte Seidenknopfnähte, der Murphyknopf, der an der Heidelberger Klinik einer besonderen Pflege sich erfreut[1]), wird bei uns nicht verwendet. Einmal kann das unangenehme Ereignis eintreten, daß der Knopf in den Magen fällt und hier eventuell bedeutende Beschwerden hervorrufen kann (Kausch, Carle und Fantino, Chlumsky), andererseits kann es zur Perforation mit konsekutiver Peritonitis kommen (Chlumsky, Trendel, Marwedel). Endlich kann der Knopf auch in die adorale Schlinge gelangen und hier wesentliche Beschwerden hervorrufen, die zur Relaparotomie führen (Lauenstein).

Zum nicht geringen Teil aber der Umstand, daß die bei Knopfanwendung gebildete Kommunikation klein, viel kleiner als die an unserer Klinik geübte ist, veranlassen uns, bei der einfachen Knopfnaht zu bleiben. Die Anastomosenöffnung ist immer 4—5 cm groß, oval gestaltet. Diese Form der Gastroenterostomie entspricht genau der von Petersen auf Grund anatomisch-topographischer Studien empfohlenen Schlingenanlegung. Dann aber ist auch eine Braunsche Enteroanastomose überflüssig, nach Bakeš sogar unausführbar.

Wie schon Lorenz (1903) hervorhob, wurde laut der von Porges (1897) veröffentlichten Mitteilung an den von Hochenegg geleiteten Stationen schon vor Petersens Mitteilung diese Schlingen-

1) Neuerdings wurde von Kramer aus der Heidelberger Klinik abermals auf die Vorteile der Anwendung des Knopfes hingewiesen und die Reihe von 99 Fällen hervorgehoben, in denen der Murphyknopf zur Anwendung kam. Das Fehlen einer entsprechend großen Zahl von mit Naht behandelten Fällen, diese Lücke mag durch unsere Reihe von 112 Fällen mit Naht bei 8,92 Proz. Mortalität bezw. von 76 Fällen mit 5,4 Proz. Mortalität ausgefüllt werden.

anlegung geübt, eine Methode, der man viele Vorteile, besonders die Vermeidung des Circulus vitiosus, zu verdanken hat. (Lorenz. Chirurgenkongreß 1906.)

Ein bestimmter Anteil des Duodenalinhalts, also Galle, wird sich dabei leicht in den Magen entleeren. Ist derselbe nur gering, so zieht dies keine üblen Folgen nach sich, ja bisweilen findet man erhebliche Mengen von Galle im Magen, ohne daß Beschwerden hervorgerufen werden (Hartmann und Soupault). Nicht nur Tierversuche, sondern auch die von Wickhoff und Angerer und unabhängig von diesen von Terrier ausgeführte Cholecystogastrostomie beweisen dies. Berücksichtigen muß man noch ein gewisses mechanisches Moment, das sich nicht wegleugnen läßt, da der Mageninhalt, dem Gesetze der Schwere folgend, nach unten[1]), das ist in die aborale Schlinge, sich entleeren wird, ohne Rücksicht auf die Stellung, die der Operierte gerade einnimmt.

Die Frage, kommt es durch eine Gastroenterostomie wirklich zur Ausheilung eines Magengeschwürs, muß auf Grund der bisherigen Erfahrungen, die auf klinischen Untersuchuugen operierter Fälle und auf der wiederholt ausgeführten Autopsie, am Seziertisch und bei notwendig gewordenen Relaparotomien in vivo fußt, entschieden mit ja beantwortet werden. Autopsien bei Relaparotomien haben uns in neuerer Zeit von der Richtigkeit dieser Auffassung überzeugen können (Brenner, Čačkovič). Brenner, ein Verfechter der Exzision des Magengeschwürs, sah sich gezwungen, Patienten, die er wegen callösen Ulcus gastroenterostomiert hatte, zu relaparotomieren (wegen Ventralhernie, Incarceratio interna) und konnte nach einem Jahr ein Ausheilen der Geschwüre beobachten.

Durch die Anlegung einer Magendarmfistel beseitigen wir die bestehende Stagnation, die auch dann besteht, wenn das Geschwür den Pylorus selbst nicht stenosiert. Das Ulcus ruft reflektorisch Spasmus hervor, dem Spasmus folgt Stauung, der Stauung Hyperchlorhydrie, Hyperacidität und letztere verhindert zumindest die Heilung des Geschwürs, wenn sie nicht gar zur Bildung neuer Ulcera führt. Man denke an den Sphinkterkrampf bei Fissuren und an den Vaginismus. Ja es ist nicht ganz ausgeschlossen, daß der Pylorospasmus das primäre Moment darstellt. Talma hat durch Duodenumligatur Infarkte der Schleimhaut des Magens erzielt und führt das Entstehen der Ulcera auf diese

1) „Quand le pylore est rétréci ou fermé et que la gastroenterostomie a crée un nouvel orifice de communication avec l'intestin . . . la resultante des contractions stomacales a pour l'effet de chasser les aliments . . . directement d'arrière en avant. . . . Le prétendu isopéristaltisme de l'estomac et de l'intestine vers à droite n'existe plus" (Fritz de Beule).

Blutungen zurück. Andererseits können spontane embolische oder thrombotische Prozesse die Veranlassung zur Ulcusbildung bieten (Hausner, Virchow).

Beseitigen wir die Stauung, so fällt die Hyperchlorhydrie meist weg und damit das Moment, das der Ausheilung eines Geschwürs im Wege steht. Renki fand, daß nach G.-E. die motorische Funktion bald, meist innerhalb der ersten 4 Wochen zur Norm zurückkehrt (Klemperer, Siegel), nicht immer aber der Chemismus, die Hyperchlorhydrie schwindet meist. Die Gasbildung, die nach Kuhn eine Folge der Stagnation des Mageninhalts ist, wird selbstverständlich, da nun mechanisch günstige Abflußbedingungen geboten sind, ebenfalls zurückgehen. Ebenso verhält es sich nach Boas mit dem Magensaftfluß. Kausch fand, daß nach Gastroenterostomien die Mortalität schnell zur Norm zurückkehrt, die Aciditätswerte schnell zur Norm oder sogar unter dieselbe sinken, im letzteren Fall bald wieder normal werden, daß aber als charakteristisches Merkmal stets Galle im Magen sich findet, was aber bei geringen Quantitäten derselben im allgemeinen irrelevant ist, vielleicht sogar einen günstigen Einfluß hat.

Beseitigen wir den Spasmus des Pylorus durch eine Plastik oder durch die Lorettasche Divulsion so sind wir nicht vor Rezidiven geschützt, ebensowenig wie bei einer Exzision des Ulcus, um so mehr als wir nicht wissen können, ob es nicht neuerdings zur Schrumpfung des Narbengewebes kommt. Die Resektion schützt nicht vor Rezidiven, man kann dabei auch ein zweites Ulcus übersehen, das weiter seine deleläre Wirkung ausübt.[1])

Die Resektion oder die Exzision hat in letzter Zeit zwar in Jedlicka, Bakes, Ali Krogius und Rydigier (1906) ihre Verfechter gefunden, besonders beruft sich Ali Krogius auf die ihm wiederholt untergekommene postoperative letale Blutung nach Gastroenterostomie, ein Ereignis, das auch nach Exzision eines Geschwüres aus einem zweiten, bei der Operation nicht gefundenen Ulcus eintreten kann (Braun). „Die relative große Zahl von Todesfällen, die Ursachen derselben, sprechen deutlich gegen die Exzision" (Lieblein-Hilgenreiner).

Die Versuche, auf experimentellem Wege die Frage zu lösen, wurden durch die Experimente Fibichs[2]) in einem für die G.-E.

1) Hacker erklärte 1892, „daß er die Hauptbedeutung der Gastroenterostomie gerade in der Behandlung gutartiger Magenerkrankungen sehe, da die Gefahren der Resektion wegen Ulcusnarben und Stenosen recht große seien und diese Operation vor dem Wiederauftreten an anderer Stelle nicht schütze."

2) In bezug auf genaue experimentelle Technik sei auf die Arbeit Fibichs verwiesen. Langenbecks Arch., Bd. 79.

sprechenden Sinne entschieden. Fibich konnte durch Versuche an Hunden nachweisen, daß man durch Unterbindung von Gefäßen, Exzision der von ihnen versorgten Schleimhaut und Kauterisation des Defektes, Geschwüre hervorrufen kann, die der Heilungstendenz entbehrend, dem primären Magenulcus gleichen und erst nach Ausführung einer G.-E. zur Heilung gelangen. Steter leichter Abfluß des Magensaftes genügt nicht, die Ulcera zur Ausheilung zu bringen. dazu ist wahrscheinlich noch der Wegfall des reflektorischen Pylorus-krampfes notwendig.

Die Entlastung des geblähten Magens scheint auch einen günstigen Einfluß auf eine gerade bestehende Magenblutung zu haben. Wie schwer es ist, eine Blutung zu beherrschen, das Geschwür und das blutende Gefäß zu finden, und wenn man es gefunden hat, die Blutung zu beherrschen, wird allseits hervorgehoben. Allein selbst bei bedeutenden Blutungen dürfte die Ausführung der G.-E. einen günstigen Einfluß haben, zumindest sprechen die klinischen Erfahrungen dafür. Man braucht den dilatierten gefüllten Magen nur in Analogie zu bringen mit einer Blase, in die eine Blutung erfolgt und die durch Entleerung und Kontraktion ihrer Wandung die Blutung spontan stillt, oder den Vorgang mit einer Rektalblutung zu vergleichen, wo alle Tamponade nichts nützt, wenn man nicht durch ein über den Tampon ragendes Drain die Gasblähung vermeidet.

Zu den Gefahren, die durch einen chirurgischen Eingriff, wie ihn die G.-E. darstellt, heraufbeschworen werden können, gehört das Ulcus peptic. jejuni.

Braun hat im Jahre 1899 die erste Mitteilung über das Vorkommen eines peptischen Jejunalgeschwüres nach einer Gastroenterostomie bekannt gegeben. Damals am Chirurgenkongreß 1899 hat auch Hahn über eine analoge Beobachtung berichtet.[1]) Im Jahre 1900 waren 3 sichere Fälle bekannt (Braun, Hahn, Mikulicz). Körte stellte 1900 den 4. Fall am Chirurgenkongreß vor, entstanden 3 Jahre nach einer Wölflerschen Gastroenterostomie, Steinthal ein solches, das 10 Tage nach der Operation entstand. Tiegel berichtete 1904 über 22 Fälle aus der Literatur, Lieblein erwähnt mit den 3 Fällen von Čačkovič und zwei Fällen von Mayo Rob-

1) In der Arbeit von Kausch 1899 finden wir einen Fall erwähnt, wo es nach einer G. ant. antec. mit 50 cm langer Schlinge später zur Bildung eines Geschwürs an der Anastomosenstelle mit Übergreifen auf das Jejunum kam. Wir können auch diesen Fall als Ulc. pept. jejuni bezeichnen.

son 27, Delaloye 1906 fügte einen neuen hinzu. Nach dessen Zusammenstellung fand sich das Ulcus

bei Gastroenterostomia anterior 22 mal
„ „ retroc. post. 6 „
1 mal nicht angegeben.

Gosset hat vor einigen Monaten 31 Fälle gesammelt. In der Art der Gastroenterostomie erblickt Gosset keinen Grund für das Entstehen dieser postoperativen Erkrankung. Sie kann ebenso bei einer vorderen, wie bei einer hinteren Gastroenterostomie auftreten. Nach Gossets Zusammenstellung war das Ulcus peptic. jej. 15 mal nach einer Wölflerschen, 4 mal nach einer solchen mit Enteroanastomose nach Braun, einmal nach einer Y-förmigen Gastroenterostomie aufgetreten. In 6 Fällen war eine v. Hackersche Gastroenterostomie dem Ausbruch des Geschwüres vorausgeschickt worden, einmal eine Gastroent. post. mit Enteroanastomose.

Als Ursache wird im allgemeinen die Hyperacidität des Magensaftes angenommen. „Dadurch daß die Salzsäure des Magensaftes mit einem Abschnitt des Digestionstraktus in innige Wechselwirkung gebracht wird, welcher überhaupt für die Aufnahme saurer Massen nicht geeignet ist, wird die Gefahr eines Ulcus peptic. jejuni heraufbeschworen." Es gibt allerdings in der Literatur einige Beobachtungen die nicht hyperaciden Mageninhalt hatten [1]), allein es ist nicht klar, ob ein solcher zur Zeit unmittelbar vor dem Ausbruche des Leidens bestand. Wir müssen beim Ulcus peptic. jejuni, sagt Lieblein, annehmen, daß der peptische Magensaft seine Wirkung erst dann geltend macht, wenn durch eine vorausgegangene Nekrose eines Schleimhautbezirkes der Boden für eine Autolyse gegeben ist."

Die Gefahr des Ulcus peptic. jejuni ist gewiß keine zu verachtende, selbst wenn man annimmt, daß das prozentuelle Verhältnis dieser Affektion zu den recht häufig ausgeführten Gastroenterostomien ein geringes sein dürfte. Gewiß kommt diese Komplikation viel häufiger bei der vorderen und bei den mit Enteroanastomose kombinierten Gastroenterostomien zustande als bei den einfachen hinteren Anastomosen.

Nach Kellings Untersuchungen an Tieren kann es keinem Zweifel unterliegen, daß Salzsäurelösungen vom Duodenum aus einen momentanen Gallenzufluß bewirken, hingegen von einer Jejunumschlinge aus, welche, proportional gemessen, so gewählt wird,

1) Kocher, Mikulicz, Haidenhain.

daß sie der abführenden Schlinge einer in 50 cm von der Plica duodenojej. ausgeführten G.-E. beim Menschen entspricht, erfolgt dies nicht mehr. Es ist daher klar, daß der Gallenzufluß ein besserer sein wird bei einer kurzen Schlinge als bei einer langen. Der Reflex, der nach Einwirkung des sauren Mageninhaltes prompten Zufluß von Galle auslöst, wird um so geringer sein, je länger der adorale Schenkel der G.-E. ist, zugleich aber wird die Empfindlichkeit dieser Schleimhautpartie gegenüber dem sauren Magensaft eine größere sein als an einer mehr adoralen Partie. Berücksichtigen wir nun das viel häufigere Vorkommen eines peptischen postoperativen Jejunalgeschwüres bei G.-E., bei denen eine lange Dünndarmschlinge gewählt wurde (vordere), bedenken wir ferner, daß der Zufluß von Galle in den Magen nicht nur die Funktionen des Magens nicht wesentlich beeinträchtigt, ja vielleicht durch teilweise Neutralisation des hyperaciden Mageninhaltes die Heilung eines Magengeschwüres begünstigt, so können wir jener Gastroenterostomie das Wort reden, die mit einer möglichst kurzen Darmschlinge ausgeführt wird, zugleich eine Gastroenterostomie, bei der der Kontakt der Dünndarmschleimhaut mit Galle durch eine Enteroanastomose nicht ausgeschaltet wird (Lieblein-Hilgenreiner). Diesen Anforderungen entspricht am ehesten die von Hochenegg und Petersen empfohlene Methode.

Tatsächlich haben wir an unserer Klinik seit Einführung dieser Methode weder einen Circulus vitiosus noch ein postoperatives peptisches Jejunalgeschwür je zu beobachten Gelegenheit gehabt.[1] [2])

Mithin können wir auf Grund unserer Beobachtungen sagen:

I. Die operativen Verluste bei Gastroenterostomien betragen zirka 5—7 Proz.

II. Die Spätresultate entsprechen 88 Proz. Erfolgen (64 Proz. völlige Heilung, 24 Proz. Besserung).

---

1) Ebenso berichtet Kramer aus der Heidelberger Klinik, daß dortselbst kein Circul. vitiosus beobachtet wurde. Die Heidelberger Klinik verwendet bekanntlich die Methode Petersens.

2) Der Vorschlag Gossets, eine G.-E. fondosa zur Verhinderung des Ulcus peptic. auszuführen, erscheint auf Grund dieser Erwägungen nicht nur unrichtig, sondern sogar gefährlich. Die Schlinge, die zur Anastomose verwendet wird, müßte dann bedeutend länger sein, als wir es wünschen, und gerade das, was wir vermeiden wollen, die Berieselung gegen aciden Magensaft hochempfindlicher Dünndarmschleimhaut, würde hierdurch nur begünstigt werden.

III. Durch eine Gastroenterostomie werden nicht nur Stenoseerscheinungen behoben, sondern auch Geschwüre zur Ausheilung gebracht.

IV. Unter allen Gastroenterostomien ist die mit einer kurzen, nicht gedrehten, an der Rückseite des Magens befestigten Schlinge ausgeführte Anastomose am meisten zu empfehlen (Hochenegg-Petersen), da sie

1. Den normalen topographisch-anatomischen Verhältnissen am ehesten entspricht.
2. Den Circulus vitiosus am ehesten zu vermeiden vermag.
3. Auf Grund theoretischer Erwägungen der Entstehung eines postoperativen peptischen Jejunalgeschwüres zu begegnen imstande ist und
4. Am ehesten geeignet erscheint, die Ausheilung eines Magengeschwüres zu begünstigen.

Krankengeschichten. Männer (32 Fälle).

Fall 1. K. S., 59 J., Kutscher aufgenommen 30. X. 1903. Vor etwa 2 oder 3 Jahren begann Patient an Magenbeschwerden zu leiden. Druck und Völle in der Magengegend, weder Spontanschmerzen noch Erbrechen. Stuhl angehalten. Ein Jahr später Verschlechterung mit krampfhaften Schmerzen, Aufstoßen, Erbrechen 3—4 Stunden nach dem Essen. Vom Oktober 1902 bis Januar 1903 ärztliche Behandlung auf einer internen Station. Besserung, Oktober 1903 neuerliche Beschwerden mit Erbrechen saurer Massen. Nie blutiges Erbrechen. Potator.

Status praesens: Gut genährtes Individuum. Innere Organe normal. Abdomen in der Magengegend auf Druck etwas empfindlich. Magenplätschern bei stoßweißer Palpation. Magen reicht zwei Fingerbreiten unter den Nabel. Kein Tumor HCl + 3·3 Proz. Milchsäure.

6. XI. 1903. Gastroenterostomia retrocolica post. Pylorus durch sehnige Narben stenosiert. 23. XI. Nach afebrilem Verlauf geheilt entlassen.

Januar 1906 stellt sich Pat. vor. Er hat seit der Operation nicht erbrochen, leidet trotz eines unregelmäßigen Lebens nicht an Magenbeschwerden. Stuhl angehalten. Körpergewicht vor der Operation 74, jetzt 90 Kilogramm.

Fall 2. H. K., 40 J., Fleischhauer, aufgenommen 28. XII. 1903. Vor 5 Jahren eine nicht penetrierende Stichverletzung der Bauchdecken. Seit 8 Monaten leidet Pat. an Erbrechen, meist $^1/_4$ Stunde nach dem Essen, manchmal 2—6 Stunden später. Reichlich Schleim. Keine Spontanschmerzen. Abmagerung um 20 kg in 3 Monaten.

Status praesens: Subikterisches Kolorit. Chronisches Ekzem des ganzen Körpers. Chronische Pharyngitis. Im Epigastrium undeutliche

Resistenz. Deutliches Plätschern bei Erschütterung des ganzen Körpers. Im Mageninhalt kein Blut. HCl —, Milchdrüse +. Acidität 49 ‰ Gram + Stäbchen, keine Sarcin.

30. XII. 1903. Operation. Mächtig entwickelte Narbe am Pylorus die das Lumen desselben fast völlig verschließt. Sehnig glänzendes Narbengewebe, zahlreiche perigastritische Adhäsionen, die den Pylorus zur Porta hepatis ziehen und mit Dünndarmschlingen verlöten. Kein Anhaltspunkt für Carc. keine Drüsen. Gastroenterostomia retrocolica poster.

16. I. 1904. Nach afebrilem Verlauf geheilt entlassen.

10. VIII. 1904. Gestorben an einem Magenleiden (Carcinom?).

Fall 3. K. K., 40 J., Eisengießer, aufgenommen 16. I. 1904. Erste Beschwerden 1889. Gefühl von Völle, Erbrechen, nach 14 Tagen spontane Besserung bis vor 3 Jahren; stechende Schmerzen in der Magengegend, gefolgt von Erbrechen 4—5mal täglich, einigemal mit Blut gemengt. Stuhl immer angehalten teerschwarz. Seit zwei Monaten nur Milch als Nahrung. Innerhalb von 14 Tagen angeblich um 14 kg abgemagert.

Status praesens: Thoraxorgane normal. Am Abdomen palpatorisch keine Resistenz. Deutliches Plätschern. Probefrühstück unverdaut. HCl +, Milchsäure —. Körpergewicht 54,5 kg.

Operation 19. I. Narbige Pylorusstenose. Hyperämische Magenwand. Gastroenterostomia retroc. post.

24. I. 1904 geheilt entlassen. Gewicht 56 kg.

Juli 1906 berichtet Patient. Vollkommenes Wohlbefinden. März 1904 einmal galliges Erbrechen. Sonst so wohl wie noch nie. Körpergewicht gegenwärtig 68 kg.

Fall 4. E. K., 53 J., Sollizitator, aufgenommen 2. III. 1904. Die ersten Beschwerden, bestehend in saurem Aufstoßen, Sodbrennen und einem dumpfen Schmerz in der Magengegend, vor 23 Jahren. Die Beschwerden hörten nach einiger Zeit spontan auf um zirka nach $^1/_2$ Jahr wieder aufzutreten. Steter Wechsel von Erkrankung und Besserung durch 15 Jahre, dann 5 Jahre normales Befinden. Seit etwas über 2 Jahre neuerliche Beschwerden mit kolikartigen Schmerzen, besonders nachts. Gewichtsverlust in letzter Zeit ca. 10 kg. Nie Blut erbrochen.

Status praesens: In der Höhe des Nabels eine quere glatte verschiebliche Resistenz. Magenplätschern. Druckschmerz am Nabel. HCl +, Milchsäure —.

6. III. Operation: Ulcusnarbe. Gastroenterostomia retrocol. post. 21. III. 1904 geheilt entlassen.

Januar 1906 stellt sich Pat. vor, sieht blühend aus. Gewichtszunahme bedeutend, aber nicht eruierbar (gegenwärtig 78 kg). Objektiv kein Tumor, keine Magendilatation.

Fall 5. F. M., 22 J., Rotgerber, aufgenommen 14. III. 1904. Leiden dauert seit Jahren. Kolikartige Schmerzen. Nie Bluterbrechen, nie blutige Stühle. Vor 5 Jahren trank Pat. KHO. Pat. beobachtete dann 8 Tage lang Milchdiät. Beschwerden dauerten fort. Interne Behandlung im Dezember 1903 und März 1904 ohne Erfolg.

Status praesens: In der Mittellinie des Bauches bis unterhalb des Nabels Druckschmerzhaftigkeit. Plätschergeräusche.

18. III. 1904 Operation. Cicatricielle Stenose. Gastroenterostomia retroc. post. 5. IV. Nach durch peritoneale Reizung getrübtem Verlauf geheilt entlassen.

11. I. 1906. Brief. Erste Zeit nach der Operation glänzender Zustand, jetzt leichte Magenbeschwerden bei schwerer Kost. Gewichtszunahme 2 kg.

Fall 6. J. Z., 61 J., Zimmermann, aufgenommen Juni 1904. Seit 24 Jahren magenleidend, meist bei nüchternem Magen. Nie Erbrechen. Karlsbader Kur ohne Erfolg. Schmerzen wurden immer häufiger, dann spontane leichte Besserung ohne völliges Schwinden der Schmerzen. Januar 1904. Neuerliche heftige Beschwerden mit Erbrechen.

Status praesens: Abdomen etwas aufgetrieben, nirgends eine Resistenz. Perkutorisch gleichmäßiger Schall. Magenplätschern, Magensteifung. Kapazität 3000 ccm. HCl + 3 $^0/_{00}$, Milchsäure —. Gewicht 46 kg.

14. VI. 1904 Operation. Magen dilatiert. Am Fundus Verdickungen. Netzadhäsionen. Pylorus durch ein Infiltrat stenosiert und an die Leber fixiert. Gastroenterostomia retrocol. post. anisoperist.

24. VI. Per primam. 2. VII. 1904 mit 53 $^1/_2$ kg geheilt entlassen.

Oktober 1904. Wohlbefinden. 56 kg Gewicht.

Januar 1906. Vollständig gesund. Gewicht stationär. (Es wundert mich, daß mir das schmerzvolle Leiden durch die Operation völlig genommen wurde, schreibt Patient.)

Fall 7. J. G., 39 J., Taglöhner, aufgenommen 11. VI. 1904. Magenbeschwerden begannen vor 6 Jahren mit Aufstoßen, Übelkeit und Erbrechen 1—1 $^1/_2$ Stunden nach dem Essen; dann Erleichterung. Nach 6 Wochen etwas Besserung, doch wiederholte sich das Leiden mehrmal jährlich, 2—6 Monate dauernd. Nie Blut im Erbrechen oder im Stuhl.

Status praesens: Diastase der Rekti. Am Pylorusgeringe druckempfindliche Resistenz. Lautes Magenplätschern. HCl +, Milchsäure —.

17. VI. Operation. Narbige Stenose des Pylorus für kaum den Kleinfinger durchgängig. Adhäsionen mit Leber und Colon. Gastroenterost. retrocol. post. aniso.

6. VII. 1904. Geheilt entlassen.

13. I. 1906. Briefliche Anfrage: Vollständiges Wohlbefinden. (Mein Leiden kenne ich nicht mehr, schreibt Pat.) Gewichtszunahme 14 kg.

Fall 8. J. Sch., 30 J., Straßenkehrer, aufgenommen 27. VII. 1904. Vor 3 Jahren plötzlich mit heftigen Schmerzen und Erbrechen erkrankt. Nach Milchdiät Besserung. Unangenehmes Gefühl der Völle blieb bestehen. Vor 2 Jahren bemerkte der Pat. dunkles Blut dem Stuhl beigemengt. Seit 2 Monaten Verschlechterung.

Status praesens: Magendilatation, Plätschern.

1. VIII. 1904. Magen gebläht, Pylorus fixiert, stenosiert. Netz mit der vorderen Bauchwand verwachsen. Gastroenterostomia retroc. post. isoperist.

1. VIII. Blutiges Erbrechen. Adrenalin. 4. VIII. Erbrechen anhaltend.

6. VIII. 1904. Relaparotomie. Blähung der zuführenden Darmschlinge. Dieselbe mit Galle gefüllt. Daher Braunsche Anastomose.

5. VIII. 1906. Erbrechen anhaltend. 9. VIII. Erbrechen sistiert. 19. VIII. Geheilt entlassen.

Januar 1906. Subjektiv keine Beschwerden. Gewichtszunahme, Höhe derselben nicht bekannt.

Fall 9. J. R., 52 J., Förster. 4. VII. 1904. Vor 13 Jahren zum erstenmal Druck und Völle im Magen, besonders nach den Mahlzeiten, so intensiv, daß Patient, um sich Erleichterung zu schaffen, absichtlich Erbrechen herbeiführte. Reichlich stark saures Erbrechen von Flüssigkeit, die an Quantität die eingenommene Mahlzeit stets übertraf. Die Erleichterung war gewöhnlich nur von kurzer Dauer. Diese Beschwerden dauerten 8 Wochen, eine gewisse Empfindlichkeit gegen Diätverstöße blieb aber lange bestehen. Der Wechsel zwischen Verschlechterung und Besserung wiederholte sich mehrmals. Wiederholte ärztliche interne Behandlung resultatlos. Im Dezember 1903 zum erstenmal Magenausspülungen, die eine leichte Besserung brachten. Seit Januar 1904 spült sich Patient selbst den Magen aus. In der letzten Zeit hat das Erbrochene einen aashaften Geruch angenommen. Nie Bluterbrechen.

Status: In der Magengegend keine Resistenz. Bei stoßweiser Palpation deutliches Magenplätschern des dilatierten Magens.

7. VII. 1904. Magen enorm gebläht und erweitert, Pylorus durch eine alte Ulcusnarbe stenosiert. Gastroenterostomia retrocolia posterior.

23. VII. Geheilt entlassen.

12. I. 1906. Briefliche Anfrage: Keine Beschwerden, vollständige Gesundung. Gewichtszunahme 3—4 kg.

August 1906 von Prof. Hochenegg nachuntersucht. Vollständige Heilung. Völlige Leistungsfähigkeit selbst bei anstrengendsten Gebirgsjagden.

Fall 10. A. O., 27 J., Geistlicher. 11. VII. 1904. Seit 7 Jahren Magenbeschwerden, Druckgefühl und Aufstoßen, zeitweise Besserung. Seit Oktober 1903 Beschwerden stärker, Geschmack nach Blut im Munde. Methodische Magenausspülungen, resultatlos. Nie Erbrechen.

Status: Magen reicht zwei Finger unter den Nabel, kein Tumor zu tasten, deutliches Magenplätschern. Magenkapazität 2500 ccm. Mageninhalt sauer. HCl +, Milchsäure —.

13. VII. Operation. Perigastritische Verwachsungen am Netz und an der Gallenblase. Gastroenterostomia retrocolica posterior.

27. VII. 1904. Geheilt entlassen. $52\frac{1}{2}$ kg.

Februar 1905 teilt Patient mit, sich völlig wohl zu befinden. Gewichtszunahme $8\frac{1}{2}$ kg.

11. I. 1906. Leichte Magenbeschwerden, besonders nach Tisch. Leichte Schmerzen in der Narbe. Bei vorsichtiger Kost guter Zustand. Gewichtszunahme im ganzen 10 kg.

Fall 11. N. M., 25 J., Hofkutscher. 16. VII. 1904. Im November 1903 mit heftigen Schmerzen in der Magengegend und mit Bluterbrechen erkrankt. Erbrechen meist einige Zeit nach dem Essen, vorhergehend saures Aufstoßen und Schmerzen.

Status: Adomen nicht aufgetrieben, kein Tumor. Magen dilatiert, Magenplätschern. HCl +, Milchsäure —.

Operation 22. VII. 1904. Magen dilatiert. Am Pylorus perigastritische Verwachsungen mit Leber und Gallenblase, Pylorus geknickt und durch eine Narbe verengt. Gastroenterostomia retrocolica post.

Afebriler Verlauf. 6. VIII. 1904. Geheilt entlassen.

Nach der Operation nahm Patient in 6 Monaten 24 kg zu (86 kg), jetzt leichte Abmagerung auf 74 kg. Vollständiges Wohlbefinden.

Fall 12. F. P., 31 J., Wagnergehilfe. 1898 mit Magenschmerz und Erbrechen erkrankt (8 Tage). 1900 heftige Magenschmerzen und Erbrechen, die den Pat. zu einem 3monatlichen Krankenlager zwangen. Dann 3 Wochen Wohlbefinden. Hierauf neuerlich 9 Wochen lang dieselben Symptome. Dabei Gewichtsabnahme um 19 kg. Pat. stand in ambulatorischer Behandlung verschiedener interner Kliniken ohne Resultat. Die ganze Zeit krampfartige Schmerzen mit Erbrechen abwechselnd. Nie Bluterbrochen.

Status: Im Abdomen nichts Pathologisches nachweisbar. HCl +, Milchsäure —.

Operation 21. X. 1904. Am Pylorus ein etwa kronenstückgroßes Ulcus mit callösen Rändern, geringgradige perigastritische Verwachsungen. Gastroenterostomia retrocolica posterior.

4. X. 1904. Geheilt entlassen.

Januar 1906. Patient sieht blühend aus. Narbe etwas schwächlich. Kein pathologischer Befund nachweisbar. Gewicht ca. 60 kg.

Fall 13. J. H., 32 J., Hoteldiener, aufgenommen 8. XI. 1904. Im Frühjahr 1899 erhielt Patient einen heftigen Stoß in die Magengegend durch die Kurbel eines rotierenden Rades. Darauf heftige Schmerzen, die aber nach 24 Stunden aufhörten. Ein halbes Jahr später stellte sich Appetitlosigkeit und Druckgefühl im Magen ein, das sich 1—2 Stunden nach dem Essen zu heftigen Schmerzen steigerte. Dieselben waren bei Linkslage am stärksten bei Rechts- und Bauchlage geringer. Kein Erbrechen. Karlsbader Kur ohne Erfolg. Erkrankung dauerte 14 Tage. Einige Monate später dieselben Beschwerden, die nach 3 Wochen neuerdings verschwanden. Dies wiederholte sich im Laufe der Jahre öfters, 3—4mal jährlich. Sechs Wochen vor der Aufnahme traten heftige Schmerzen und Erbrechen auf, die sich täglich 1—2 Stunden nach dem Essen wiederholten. Nach dem Essen wurden die Schmerzen geringer, ohne jedoch je ganz aufzuhören. Der Stuhl war dabei angehalten von teerschwarzer Farbe. Vor 14 Tagen Blut im Stuhl, nie Hämatemesis.

Status: Abdomen vorgewölbt druckempfindlich. Rechts oberhalb des Magens, entsprechend dem Pylorus palpiert man eine besonders empfindliche Resistenz. HCl +, Milchsäure —. Blut Erythroc. 5 600 000, Leukocyten 88 000, Fleisch 85 Proz.

19. XI. 1904 Operation. Am Pylorus entsprechend dem palpierten Tumor ein derbes, den Pylorus verengendes Narbengewebe; kein Ca. Gastroenterostomia retrocolica posterior.

26. XI. Wiederholtes Erbrechen.

Erbrechen dauerte bis 6. XII. an. Am 8. XII. entlassen.

Nach der Entlassung trat das Erbrechen neuerdings auf. Erbrechen kaffeesatzartiger Massen mit grünlich bitterem Schleim gemengt.

10. III. 1905 läßt sich Patient neuerdings aufnehmen.

Status: Abgemagert, blaß, subikterisch. Magenplätschern. HCl +, Milchsäure +.

17. III. 1905 Operation. Die Ulcusnarbe erscheint gegen früher unverändert. Keine Drüsen. Pylorus fast undurchgängig, Adhäsionen mit der Leber. Ulcusnarben. Isoperistaltische Gastroenterostomie. Es wird jetzt die Gastroenterostomia antecolia anterior an einer ca. 40 cm von der Plica duodenojejunalis entfernten Darmschlinge ausgeführt mit Enteroanastomose beider zu- und abführenden Schenkel.

Verlauf durch Bronchitis kompliziert. Nie erbrochen.

14. IV. Geheilt entlassen.

6. I. 1906 neuerliche Spitalaufnahme. Patient fühlt sich vollkommen wohl, kein Erbrechen. Verträgt alles gut. Gegenwärtig besteht eine leichte Infiltration in der Umgebung der Operationsnarbe; sonst vollständiges Wohlbefinden.

Fall 14. F. St., 40 J., Taglöhner. Erkrankung dauert zwei Jahre. Anfangs bestanden nur Schmerzen und Sodbrennen. Seit Juli 1904 tägliches kaffeesatzartiges Erbrechen. Stühle schwarz.

Status praesens: Außer deutlichem Magenplätschern objektiver Befund negativ. Kapazität 1500. HCl +, Milchsäure —.

5. XII. 1904 Operation. An der kleinen Kurvatur gegen den Pylorus zu eine narbige Einziehung. Im Lig. hepatocolic. kleine Drüsen. Gastroenterost. retroc. post. anisoperist.

20. XII. 1904. Geheilt entlassen.

Die histologische Untersuchung der exstirpierten Drüschen zeigt entzündliche Hyperplasie.

Januar 1906. Einige Monate lang bestand Druckgefühl im Magen, seit Mai 1905 vollständiges Wohlbefinden, Gewichtszunahme 10 kg.

Fall 15. R. A., 35 J. Zutransferiert 10. XII. 1904.

Patient stand vom 26. XI. bis 10. XII. 1904 in Behandlung der II. medizinischen Klinik und wurde mit Cholelithiasis und Adhäsionsbildung nach Ulcus ventriculi bzw. duodeni, auf die II. chir. Klinik transferiert.

Im Jahre 1902 litt Patient an drückenden Schmerzen in der Magengegend, besonders nachts, von denen nur Erbrechen Erleichterung schaffte. Ärztliche Behandlung wegen Ulcus ventriculi, trotzdem dauern die Beschwerden fort. Dieselben beginnen stets an einem Punkte rechts in der Parasternallinie, sind drückender Natur und so heftig, daß Atembeklemmungen eintreten. Das Erbrochene enthielt zuerst die Reste der genossenen Mahlzeit, dann kaffeesatzartige Massen. Nach 6 Wochen Erleichterung auf einige Monate, dann neuerliche Beschwerden. Im April 1903 hatte Patient das Gefühl eines Fremdkörpers im Bauche, am andern Tage schwerer Ikterus, der nach 5 Tagen zurückging. Während dieser Zeit war der Stuhl grau, sehr übelriechend.

Juli 1903. Zwei ähnliche Anfälle, später noch Oktober 1903, Juli und November 1904.

Status: Rechts unterhalb des Rippenbogens eine empfindliche Stelle,

Gallenblase vergrößert, Magen dilatiert. Nach dem Probefrühstück ergibt die Untersuchung des Mageninhaltes: Gesamtacidität 25 $^0/_{00}$ HCl +, Milchsäure —. Harn: Zucker + (in Spuren). Gallenfarbstoff +.

19. XII. Operation: Mediane Laparotomie. Zunächst stößt man auf die stark gefüllte konkrementhaltige Gallenblase. Um sie gut vorzuziehen, wird ein auf den ersten senkrecht nach rechts ziehender Schnitt ausgeführt. Da die Gallenblase durch starke perigastrische Adhäsionen fixiert erscheint, wird von einer Exstirpation abgesehen, die Gallenblase eröffnet und aus ihr sehr viele, kaum erbengroße Konkremente entfernt, die Gallenblase dann durch 3 Etagen Seidenknopfnähte vernäht. Starke Ulcusnarbe am Magen (Stenosis pylori). Gastroenterostomia retroc. post. Drain zur Gallenblase, bis zum 31. XII. afebriler Verlauf. An diesem Tage heftiger Schüttelfrost, neuerliche Drainage. Sekretion reichlich.

1. I. 1905. Fieberfrei.

7. I. 1905. Sekretion gering.

16. I. 1905. Geheilt entlassen.

16. I. 1906. Briefliche Anfrage: Leichtes Magendrücken nach dem Essen, kein Erbrechen. Wenn Pat. $^1/_4$ Stunde nach der Mahlzeit ruht, schwinden die Beschwerden völlig. Gewichtzunahme zirka 10 kg. Kein Aufstoßen trotz angestrengtester, oft 14 stündiger Arbeit.

Fall 16. W. S., 44 J., Agent. Aufgenommen 16. II. 1905. Vor 20 Jahren plötzlich einsetzende Magenbeschwerden in Form krampfartiger Schmerzen mit häufigem Erbrechen durch $^1/_2$ Jahr. Dann Wohlbefinden bis vor 6 Jahren; neuerdings Magenbeschwerden, hie und da auch Erbrechen, Gefühl von Völle nach jeder Mahlzeit. Nie Blut erbrochen. Verschiedene interne Medikationen ohne Erfolg. Stuhl andauernd angehalten.

Status: Magen bis 3 Querfinger unter die Nabelhorizontale reichend. Magenplätschern, kein Tumor; HCl —, Milchsäure —.

Operation: 21. II. 1905. Magen bedeutend erweitert, in nächster Nähe des Pylorus eine strahlige Narbe. Gastroenterostomia retrocolica posterior anisoperist.

7. III. Nach afebrilem Verlauf geheilt entlassen.

Januar 1906 Brief. Fühlt sich so gesund „als ob er gar nie krank gewesen wäre". Gewichtzunahme 10 kg.

Fall 17. J. N., 23 J., Schneider. Aufgenommen 20. II. 1905. Rechtsseitiger paralytischer Spitzfuß, weswegen Pat. im Alter von 9 Jahren operiert wurde. Seitdem Plattfußstellung rechts. Seit 10 Jahren chronische Osteomyelitis der l. Tibia. Februar 1904. Tentamen suicidii mit $^1/_2$ Glas roher Lysollösung. Nach Ablauf der akuten Erscheinungen Schluckbeschwerden, Brechreiz, Magenkrämpfe, Gefühl von Völle im Epigastrium.

Status praesens: Dilatation des Magens bis 3 Finger unter den Nabel, undeutliche Resistenz rechts vom Nabel. Magenplätschern. Ösophagus für Bougie Nr. 20 passierbar.

Operation am 23. II. 1907. Streifige Narben am Pylorus, die denselben bis auf Kleinfingerdicke stenosieren. Gastroenterostomia retroc. post. anisoperist. Starkes postnarkotisches Delirium bis 25. II. 1905.

13. III. 1905. Geheilt entlassen.

Februar 1906. Wegen Osteomyelitis des l. Unterschenkels neuerlich

aufgenommen. Subjektiv keine wesentliche Besserung des Magenleidens, objektiv kein pathol. Befund.

Fall 18. K. P., 35 J., Brauereibediensteter. Aufgenommen 7. III. 1905. Seit 20 Jahren starker Potator. Jetzt regelmäßig 10 Liter Bier täglich.

Seit 10 Monaten schlechter Appetit, bitteres Aufstoßen, Gefühl eines Fremdkörpers in der Magengegend, Schmerzen rechts vom Nabel, Stuhl angehalten, von teerschwarzer Farbe.

Herbst 1904 wegen Cirrhosis hepatis in Spitalspflege. Abmagerung.

Status praesens: Leberdämpfung verkleinert. Magen druckempfindlich. Kapazität 1200 ccm. HCl +, Milchsäure —.

Operation 22. III. 1905. An der Vorderfläche des Magens in der Nähe des Pylorus eine guldengroße strahlige, den Pylorus stenosierende Narbe. Gastroenterostomie retroc. post. anisop.

11. IV. 1905. Geheilt entlassen.

16. I. 1906. Keine Magenschmerzen, aber Obstipation und schlechte Verdauung. Besserung. (Potator.) Geringe Gewichtszunahme.

Fall 19. H. M., 42 J. Aufgenommen 17. III. 1905. Seit 10 Jahren magenleidend. Langsam zunehmende Verschlechterung trotz wiederholter ärztlicher und anderer Behandlung (Pfefferkörnerkur), besonders in den letzten Wochen. Immer heftiger werdendes Erbrechen in den letzten 8 Tagen. Schwarzbraun gefärbt.

Status: In der Magengegend, rechts von der Mittellinie, eine leichte, etwas empfindliche Vorwölbung; lautes Magenplätschern. HCl +, Milchsäure —. Gesamtacidität 16 %.

Operation 27. III. Zahlreiche membranöse Verwachsungen zwischen Pylorus Duodenum und Leber. Stenosierender Ulcustumor am Pylorus kaum für einen Finger durchgängig. Gastroenterostomia retrocolica anisoperistaltica.

11. IV. 1905. Geheilt entlassen.

Januar 1906. Keine Beschwerden, gutes Wohlbefinden, 10—11 kg Gewichtszunahme. Vollkommene Heilung.

Fall 20. H. J., 39 J., Arbeiter. Aufgenommen 21. IV. 1905, zutransferiert 13. V. 1905. Seit 7 Jahren magenleidend; vor 3 Jahren Hämatemesis. Wiederholte Spitalspflege ohne Erfolg. Starker Potator.

Status: Außer Druckempfindlichkeit des Abdomens nichts nachweisbar.

Operation 18. V. 1905: Magen dilatiert, seine Wandung verdickt. Pylorus für die Fingerkuppe kaum einlegbar, verengt. Gastroenterostomia retrocol. posterior anisoperist.

18. VI. 1905. Nach reaktionslosem Verlauf geheilt entlassen.

Januar 1906. Briefliche Anfrage bleibt unbeantwortet.

Fall 21. T. I., 31 J., Hilfsarbeiter. Aufgenommen 16. V. 1905. Vor 6 Jahren das erste Mal heftige Magenschmerzen. Bei Bauchlage besserten sie sich, dauerten aber so lange bis Erbrechen eintrat. Dann schmerzfrei bis zur nächsten Nahrungsaufnahme. Derartige Anfälle dauerten immer einige Tage, um dann von selbst abzuklingen und einer Zeit völligen Wohlbefindens zu weichen. Seit Dezember 1904 kaffeesatzartiges Erbrechen. März 1905 frisches Blut erbrochen. Wiederholte interne Behandlung resultatlos.

Status: Abdomen keine Resistenz. Magen dilatiert. HCl +, Milchsäure —.

Operation 19. V. 1905: Pylorus mit dem Pankreas verwachsen. Großes callöses penetrierendes Magengeschwür. Pylorus stenosiert. Strahlige Narben. Magendilatation. Gastroenterostomia retroc. post. anisoperist.

30. V. 1905. Seit der Operation kein Erbrechen. Geheilt entlassen.

17. I. 1906. Vollständiges Wohlbefinden. Kein Erbrechen seit $^1/_2$ Jahr.

Fall 22. K. Sch., 48 J., Bauer. Aufgenommen 23. V. 1905. Seit 20 Jahren magenleidend, Sodbrennen und Erbrechen kaffeesatzartiger Massen. Anfangs März 1905 hörte das Erbrechen auf, dagegen heftige Schmerzen und Stühle von teerschwarzer Farbe.

Status: Epigastrium stark druckempfindlich, kein Tumor, Magenplätschern. HCl +, Milchsäure —.

Operation 2. VI. 1905: Am Pylorus eine strahlige Narbe mit fibrinösen Auflagerungen, Pylorus verengt, Hyperplastische Lymphdrüsen. Gastroenterostomia retrocolica posterior anisoperist.

15. VI. 1905. Nach afebrilem Verlauf geheilt entlassen. 48 kg.

Januar 1906. Vollständiges Wohlbefinden. Keinerlei Verdauungsbeschwerden. Gewicht gegenwärtig 70 kg (gegen 48 beim Verlassen des Spitals).

Fall 23. A. H., 42 J. Aufgenommen 30. V. 1905. Vor einem Jahr die ersten Magenbeschwerden. Im Oktober 1904 heftiger werdend mit Erbrechen seit Februar.

Status: Magen dilatiert. HCl +, Milchsäure —. Blut.

Operation 2. VI. 1905: Am Pylorus mehrere strahlige Narben. Pylorus mit dem Pankreaskopf verwachsen, kleinapfelgroßer Tumor, Magenwandung hypertrophisch. Gastroenterostomia retrocolica posterior anisoperistalt.

15. VI. Geheilt entlassen.

11. I. 1906. Antwort auf briefliche Anfrage: Vollständiges Wohlbefinden. Gewichtszunahme 18 kg in 6 Monaten.

Fall 24. G. S., 27 J., Arbeiter. Aufgenommen 10. VI. 1905. Seit 2 Jahren leidet Patient an heftigen Schmerzen im Kreuz, die aber zeitweilig nachlassen.

Am 15. XII. 1904 fiel ihm eine schwere Eisenplatte gegen den Bauch. Seit der Zeit heftige Magenschmerzen, die besonders nach dem Essen auftraten; bitteres Aufstoßen, Blähungsgefühl, Brechreiz. Bei linker Seitenlage geringer. Stuhl öfters blutig. Spitalbehandlung erfolglos. Abmagerung um 18 kg.

Status praesens: Dilatatio ventriculi. Magenplätschern. HCl +, Milchsäure —.

Operation 13. VI. 1905: Zarte Narbenstränge vom Pylorus 6 cm entfernt, die dem Magen eine leichte Sanduhrform verleihen. Verwachsungen mit der obersten geknickten Jejunumschlinge. Gastroenterostomia retroc. post. anisoperist.

29. VI. 1905. Geheilt entlassen.

15. IX. 1905. Pat sieht sehr gut aus. Gewicht um $13^1/_2$ kg mehr.

Dezember 1905. Pat. hat heftige Kreuzschmerzen, kann sich nicht bücken.

Januar 1906. Bei vollständigem Wohlbefinden seitens des Magens leidet Pat. an einer Wirbelkaries.

Fall 25. I. G., 32 J., Beamter. Aufgenommen 20. VII. 1905. Im Dezember 1903 plötzlich Hämatemesis, seit damals Schmerzen im Epigastrium, unabhängig von der Nahrungsaufnahme. In der Zeit vom Februar bis Juni 1905 10 kg Gewichtsverlust.

Status praesens: Magen dilatiert. HCl +. Milchsäure —. Massenhaft Sarcine.

Operation 22. VII. 1905: Reichliche perigastritische Adhäsionen, Durchtrennung derselben. Magen dilatiert. Am Pylorus nußgroßer, weicher, entzündlicher Tumor; hochgradige Pylorusstenose. Gastroenterostomia retrocolica posterior anisoperist. Starkes Erbrechen, Puls schlecht. Kochsalz, Kampfer.

24. VII. Exitus.

Obduktion: Längliches ovales Ulcus pepticum an der vorderen Wand des Duodenums knapp unter dem Pylorus. Pericholecystitis. Stenosis pylori, ectasia ventriculi. Chronischer Magenkatarrh. Atrophie der Magenwand, der Leber und des Herzmuskels, der Niere und der Milz. Chronische Tuberkulose beider Lungen, Kolloidstruma. Lobulärpneumonie beiderseits.

Fall 26. G. G., 39 J., Postbeamter. Aufgenommen 20. VII. 1905. Seit dem 21. Lebensjahr bestehen Schmerzen nach dem Essen, Brechreiz und Erbrechen, Hämatemesis wiederholt. Nervöse Symptome allgemeiner Natur.

Status: Magen dilatiert.

Operation 25. VII. 1905: Magen hypertrophisch. Am Pylorus eine zehnhellerstückgroße strahlige Narbe. Gastroenterostomia retrocolica post. anisoperist.

27. VII. Unter Erbrechen und allgemeiner Schwäche Exitus.

Obduktion: Maximale Füllung und Dehnung des Magens, Kompression des abführenden Schenkels durch Incarceration in den Mesocolonschlitz, beginnende Aspirationspneumonie, trübe Schwellung des Herzmuskels und der Leber, fettige Degeneration der Niere.

Fall 27. I. A., 47 J., Buchhalter. Aufgenommen 5. VIII. 1905. Im Jahre 1900 wurde am Patient wegen Cholelithiasis und Stenose die Cholecystenteroanastomose ausgeführt. Seit April 1905 häufiges Erbrechen, nie bluthaltig. Abmagerung. Schmerzen.

Status: Abdomen schlaff. Magengegend gebläht. Enorme Magendilatation. Magenplätschern.

Operation 16. VIII. 1905: Magen enorm dilatiert. Große Kurvatur reicht bis zur Symphyse. Pylorus frei; unterhalb desselben Stränge und Verwachsungen, die den Pylorusausgang verengern. Gastroenterostomia retrocolica posterior. Anastomose für $5^1/_2$ cm durchgängig. Erbrechen nach der Operation, allgemeine zunehmende Schwäche.

19. VIII. 1905. Exitus.

Obduktion: Akutes Lungenödem, eitrige Bronchitis. Enorme Magenektasie. Stenosis duodeni durch eine schrumpfende Narbe in der Höhe

der Papille nach Ulcus duodeni mit Stenosis des Duct. choledochus und pancreaticus. Gastroenterostomia facta Cholecystenteroanastomose. Ductus choledochus stenosiert.

Fall 28. A. St., 26 J. Aufgenommen 11. IX. 1905. Seit 4 Jahren magenleidend mit einer Pause von 2 Jahren. Seit 2 Monaten vermehrte Beschwerden mit fast täglichem Erbrechen; nie Blut.

Status: Untere Magengrenze 2 Querfinger unterhalb des Nabels. Magenplätschern. Kapazität 2300. HCl +, Milchsäure —.

Operation 12. IX. 1905: Multiple perigastritische Verwachsungen mit dem Colon und dem Jejunum. Am Pylorus kronenstückgroßes callöses Ulcus. Pylorus stark verengt. Gastroenterostomia retrocolica posterior anisoperistaltica.

25. IX. 1905. Geheilt entlassen.

Brief im Januar 1906. Pat. fühlt sich ganz gesund. 6 kg Gewichtszunahme.

Fall 29. F. R., 31 J., Maurer. Aufgenommen 2. X. 1905. Vor 4 Monaten Magendrücken, saures Aufstoßen, Magenkrämpfe. Stühle hart und schwarz, nie Erbrechen. Im 11. Lebensjahr wurde Patient von einem Wagen überfahren (Räder über den Magen).

Status: Große Kurvatur in Nabelhöhe. Magenplätschern. Kapazität 1250. HCl +, Milchsäure —. Körpergewicht 45½ kg gegen 75 kg vor 4 Monaten.

Operation 12. X. 1905: An der vorderen und hinteren Wand der Pars pylorica je eine strahlige Narbe. Jejunum an den Magen adhärent. Gastroenterostomia retrocolica posterior anisoperistaltica.

9. XI. Nach afebrilem Verlauf geheilt entlassen.

11. I. 1906. Antwort auf briefliche Anfrage: Relatives Wohlbefinden, Nahteiterung. Gewichtszunahme 5 kg.

Juli 1906. Noch immer Nahteiterung, keine Schmerzen. Gewichtszunahme im ganzen 8 kg.

Fall 30. Z. K., 49 J., Stockbieger. Aufgenommen Oktober 1905. Ein Bruder an einem Magenleiden gestorben. Leiden dauert seit 31 Jahren. Aufstoßen, häufiges Erbrechen und Magenschmerzen. Abmagerung (von 69 auf 62 kg). Seit Mai Erbrechen schwarzer Massen oder Klumpen von Blut. Stuhl träge. Patient ist Stockbieger. Bei seinem Beruf drückt er sich immer gegen den Bauch.

Status: Magen vergrößert, Magenplätschern. Kapazität 2250 ccm. HCl +, Milchsäure —.

Operation 7. X. 1905: Magen dilatiert, Pylorus fixiert; daselbst eine weiche Infiltration, kein Tumor. Gastroenterostomia retrocolica posterior anisoperistaltica.

28. X. 1905. Nach reaktionslosem Verlauf geheilt entlassen.

Januar 1906. Vollständige Heilung, sehr zufrieden. Gewichtszunahme von 56½ auf 67 kg.

Juli 1906. Patient leidet an Blähungen, hatte dreimal Erbrechen, fühlt sich aber sonst ganz wohl. Körpergewicht gegenwärtig 72 kg (Gesamtzunahme zirka 16 kg).

Fall 31. L. K., 40 J., Tagelöhner. Aufgenommen Oktober 1905. Seit 2 Jahren magenleidend, Erbrechen nach dem Essen, Abmagerung. Nie Hämatemesis.

Status: Große Kurvatur 2 Querfinger unter den Nabel reichend, Magensteifung, kein Tumor; HCl +, Milchsäure —. Gewicht 54 kg.

Operation 10. X. 1905: Am Pylorus sternförmige Narbe. Stenose des Pylorus für den Kleinfinger durchgängig. Gastroenterostomia retrocolica posterior anisoperist.

Nach afebrilem Verlauf mit Gewicht von $60\frac{1}{2}$ kg geheilt entlassen.

13. I. 1906 Brief. Befinden ausgezeichnet, Körpergewicht 65 kg.

Juli 1906. Befinden ausgezeichnet. Körpergewicht 69 kg.

Fall 32. S. P., 45 J. Aufgenommen 4. X. 1905. Seit 12 Jahren magenleidend. Beschwerden meist nach dem Essen, Üblichkeiten, saures Aufstoßen. Krampfartige Magenschmerzen und Erbrechen seit 6 Jahren, seit 3 Jahren auch Abmagerung. Im Erbrochenen Reste von Speisen, die Pat. 2—3 Tage vorher genossen hatte.

Status: Magen dilatiert, keine Resistenz. HCl +, Milchsäure —.

13. X. 1905 Operation. Magen dilatiert, an der Pars pylorica ein kleiner, nußgroßer, entzündlicher, beweglicher Tumor. Narben in der Serosa daselbst. Gastroenterostomia retrocolica posterior anisoperist.

9. XI. 1905. Geheilt entlassen.

Januar 1906. Gar keine Beschwerden seit der Operation. Gewichtszunahme 20 kg.

Juli 1906. Vollkommen gesund. Gesamtgewichtszunahme 23 kg.

Frauen (24 Fälle).

Fall 33. Sch. M., 19 J., Magd. Aufgenommen 22. X. 1903. Im Alter von 12 Jahren blieb der Pat. eine harte Brotrinde im Ösophagus stecken, die erst nach langem Bemühen heruntergewürgt wurde. Einen Monat später trat Hämatemesis ein. Vor 2 Jahren, ohne daß Beschwerden vorausgegangen wären, neuerliche Hämatemesis. Im Oktober 1902 Magendrücken und Erbrechen schwarzer Massen 1—2mal täglich. Stuhl teerschwarz. Juni 1903 hellrotes Blut im Stuhl. Kopfschmerzen, Schwindel. Interne Behandlung resultatlos.

Status praesens: Druckpunkt im Hypochondrium, drei Finger unter dem Proc. xyphoides. Heftiger Ileocöcalschmerz.

30. X. 1903 Operation. Narbige Pylorusstenose. Gastroenterostomia retroc. post. isoperist. Appendektomie.

Januar 1906. Nach der Operation ein Jahr lang Schmerzen. 1 kg Gewichtsverlust. Jetzt wieder 3 kg zugenommen. Etwas „Magenbrennen", sonst Wohlbefinden.

Fall 34. F. Sch„ 31 J., Marquersgattin. Aufgenommen 16. II. 1904. Vor 5 Jahren erste Magenbeschwerden mit Schmerzen nach dem Essen, Sodbrennen und fast täglichem Erbrechen. Ambul. Behandlung, Besserung, bald neuerliche Beschwerden, wiederholte Spitalspflege mit stets nur vorübergehender Besserung. Nie Blut erbrochen.

Status: Bauchdecken schlaff. Bei stoßweiser Palpation Magenplätschern. Kein Tumor. Kapazität 1700. HCl +, Milchsäure —.

Operation am 20. II. 1904. Pylorus rings durch Adhäsionen mit der Porta hepatis verklebt, an der hinteren Pyloruswand eine kronenstückgroße, strahlige Ulcusnarbe. Vergrößerte Drüsen. Gastorenterostomia retroc. post. sec. v. Hacker.

7. III. 1904. Geheilt entlassen.

Histologisch kein Carcinom.

Brief im Januar 1906: Bis zum Juni 1905 vollständiges Wohlbefinden. Damals plötzliches Bluterbrechen und durch 14 Tage Mattigkeit. Dann wieder vollständiges Wohlbefinden bis jetzt, Gewichtszunahme 13 kg.

Fall 35. St. B., 49 J. Aufgenommen 19. II. 1904. Mit 24 Jahren häufiges Erbrechen, nie blutig, durch 4 Jahre. Dann 6 Jahre Wohlbefinden. Dann wieder dieselben Beschwerden. Ohne Zusammenhang mit Nahrungsaufnahme, vielmehr sollen sensible Reize, wie Zwiebel und Knoblauchgeruch, den Anlaß zum Erbrechen gegeben haben.

17. IV. 1899 wegen Myom vaginale Hysterektomie. Seit Oktober 1901 Verschlimmerung der Magenbeschwerden. Abmagerung. Seit 5 Monaten wird nur Milch vertragen. Interne Behandlung ohne Erfolg.

Status: Abdomen druckempfindlich. Kein Tumor. Milchsäure —, HCl +, Kapazität 2600.

26. II. 1904 Operation. Ulcus an der kleinen Kurvatur. Gastroterostomia retrocolica posterior.

7. III. 1904. Geheilt entlassen.

17. I. 1906 stellt sich Patientin vor. Klagt über häufiges Aufstoßen, aber nie Erbrechen, dagegen häufige Blutbeimengungen im Stuhl. Zeitweise Besserung. Obj. sieht die Frau blühend aus. (Ovarie, kein Rachenreflex, kein Cornealreflex.) Vorwölbung der Laparotomienarbe.

Fall 36. T. K., 25 J., Bäuerin. Aufgenommen 6. V. 1904. Als junges Mädchen Chlorose. Seit 6 Jahren Magenbeschwerden; interne Behandlung, August 1903 wesentliche Verschlimmerung. Interne Behandlung erfolglos, ab Oktober 1903 schwarze Stühle.

Status: Im l. Epigastrium etwas empfindliche Resistenz.

Operation 14. V. 1904. Ulcus an der kleinen Kurvatur mit der vorderen Bauchwand verwachsen. Gastroenterostomia retrocolica posterior. Reaktionsloser Verlauf.

3. VI. 1904. Geheilt mit 34¼ kg Gewicht entlassen.

10. I. 1906. Briefliche Anfrage: Angeblich nervöse Beschwerden (Neurasthenie?) Bedeutende Besserung. Gewichtszunahme 9 kg. Verträgt alle Speisen.

Fall 37. O. v. G., 39 J., Private. Aufgenommen 21. VI. 1904. In ihrer Jugend litt die Patientin an Chlorose. Seit ihrem 17. Lebensjahre ist die Patientin magenleidend, häufiges Erbrechen, Appetitlosigkeit, Stuhlverstopfung. Vor 8 Jahren verspürte sie plötzlich während des Essens einen bohrenden Schmerz im Magen, der seitdem fortbestand. Pat. vertrug nur Milch und Milchspeisen. Abmagerung um 18 kg in 4 Jahren.

30. IV. 1900 wurde sie operiert (Gastrolysis), doch war die erzielte Besserung nur von kurzer Dauer. 4 Wochen Karlsbader Kur besserten den Zustand, doch sah sich die Patientin bald darauf gezwungen, eine neuerliche Karlsbader Kur zu gebrauchen, ohne Erfolg. Daher Oktober

1903 neuerliche Operation (Pyloroplastik). Auch nach dieser Operation keine Besserung. In der letzten Zeit neuerdings wiederholtes Erbrechen, bohrende Schmerzen, Abnahme des Körpergewichts.

Status praesens: Rechts vom Nabel eine unscharf begrenzte Resistenz. Ein strangförmiger Tumor zieht von hier zum linken Rippenbogen. Magenplätschern.

Operation 23. VI. 1903. Derartige flächenhafte Verwachsungen zwischen Bauchwand, Netz, Magen und Leber, daß der Pylorus gar nicht zu Gesicht kommt. Gastroent. retrocol. post. anisop.

3. VII. 1903. Nach reaktionslosem Verlauf geheilt entlassen. Bald darauf stellten sich wieder „Darmkrämpfe" ein, besonders kurz vor der Stuhlentleerung. Stuhl angehalten, oft tagelang ausbleibend. Dabei immer Aufstoßen.

Januar 1906. Neuerliche Spitalaufnahme. Darmkrämpfe konstant. Erbrechen fehlend. Bei Bettruhe etwas Besserung. Massage der Bauchdecken. Lagerungstherapie bringt etwas Erleichterung, doch ist im Juli 1906 der Zustand verändert. Nur das Erbrechen hat vollständig aufgehört.

Röntgenaufnahme Juni 1906 zeigt den durch Wismut dunkel gefärbten Magen und von dessen unterer Begrenzung einen von rechts nach links ziehenden dunklen, etwa fingerbreiten Streifen, der sich allmählich verliert (Wismut gefüllter abführender Schenkel).

Fall 38. A. P., 12 J. Aufgenommen 23. VI. 1904. Vor 4 Jahren Magenbeschwerden, besonders heftig nach der Nahrungsaufnahme. Nie Erbrechen. Vor 4 Jahren plötzlich Bluterbrechen.

Status: Magen etwas erweitert. Kein Tumor.

Operation 28. VI. 1904. Magen an einer Stelle der kleinen Kurvatur mit der Bauchwand verlötet, leichte Perigastritis. Gastroenterostomia retrocolica post.

14. VII. 1904. Geheilt entlassen.

Januar 1906. Briefliche Anfrage. Patientin fühlt sich seit der Operation bedeutend schlechter, leidet an Krämpfen und Aufstoßen; keine Gewichtszunahme.[1])

Fall 39. A. S., 59 J. Aufgenommen 20. XI. 1904. Vor 7 Jahren wurde die Frau durch einen rollenden Baumstamm beim Abladen von Bäumen in die Magengegend getroffen, Ohnmacht. Einige Tage darauf traten Schmerzen in der Umgebung des Nabels auf, Erbrechen nach jeder Mahlzeit, durch ein ganzes Jahr. Dann vorübergehende Besserung insofern, als die Schmerzen und das Erbrechen nur alle 2—3 Tage auftraten bis August 1904. Plötzlich heftige Hämatemesis (ein Lavoir voll). Dann Blutcoagula erbrochen. Tags darauf neuerliche Hämatemesis.

Status: Abdomen vorgewölbt, reichliche Plätschergeräusche. Mageninhalt HCl —, Milchsäure —. Kein Tumor nachweisbar.

Operation 30. XI. 1904. Mächtig dilatierte Venen des Netzes (bis zur Bleistiftdicke). Verwachsungen desselben mit dem Magen, der hinteren Magenwand mit dem Pankreaskopf. Daselbst ein guldenstückgroßes callöses Ulcus. Gastroenterostomia retrocolica post.

---

1) Im Frühjahr 1906 bekam Pat. ihre ersten Menses, seit dieser Zeit keine Beschwerden, bedeutende Gewichtszunahme. (Nachricht Juni 1907).

9. XII. Bronchitis. 11. XII. Pneumonie. 19. XII. Zunehmende Schwäche. 20. XII. Exitus.

Obduktion (Prof. Ghon). Großes, chronisches, rundes Magengeschwür an der hinteren Magenwand mit Verlötung des Pankreas und Schrumpfung der Plica duodenojejunalis. Thrombose der Vena portae und ihrer intrahepatischen Äste, der linken Nierenvene und der Vena cava inferior und der rechten Vena iliaca. Gastroenterostomia retrocolica post. ante dies XX facta. Adhäsionen des großen Netzes in der linken Inguinalgegend und an das Colon transverum und mit der zur Anastomose verwendeten Jejunumschlinge. Lobulärpneumonische Herde beiderseits, kleiner gangränöser Herd rechts, Pleuritis, Degeneratio adiposa Myocardii, Atheromatosis valvul. aortae.

Fall 40. T. H., 40 J., Private. Aufgenommen 27. XI. 1904. Vor 13 Jahren hatte Patientin die ersten Schmerzen, die von ihr bald in der Mitte des Bauches, bald in der Flankengegend lokalisiert wurden und meist nach Genuß sauer Speisen empfunden wurden. Später trat auch noch Erbrechen dazu, nie blutig, schwärz oder kaffeesatzartig. Die anfallsweisen von Erbrechen gefolgten Schmerzen traten in unregelmäßigen Zeitintervallen auf.

Status praesens: Abdomen vorgetrieben. Magen reicht bis zwei Querfinger unter den Nabel, rechts vom Nabel eine nicht empfindliche Resistenz. Kein Plätschern.

3. XII. 1904 Operation. Strangförmige Adhäsionen zwischen Magen, Gallenblase und dem Colon transversum. Colon transversum gebläht. Magen dilatiert, am Pylorus eine ringförmige, für die Fingerkuppe einlegbare Stenose. Gastroenterostomia retrocol. post. anisoperist.

Verlauf durch Pneumonie kompliziert.

17. XII. Geheilt entlassen.

Schon auf der Heimfahrt von der Klinik wurde die Frau von neuerlichen kolikartigen Schmerzen befallen, die von Erbrechen gefolgt waren. Außerdem bestanden heftige Diarrhöen.

2. I. 1905. Neuerliche Spitalaufnahme. Schmerzen in der Umgebung des Nabels, Darmsteifung.

12. I. 1905. Nach Milchdiät gebessert entlassen.

Da sich die Beschwerden bis September 1905 nicht besserten und der Pat. bei einem Spitalaufenthalt in Budapest eine neuerliche Operation vorgeschlagen wurde, suchte Pat. neuerdings die Klinik auf.

Status: Empfindlichkeit im Mesogastrium, ab und zu Darmsteifung.

9. IX. 1905 Operation. Nach Eröffnung des Abdomens 1 m vom Pylorus eine Dünndarmstenose, der in kurzen Abständen noch 17 andere folgen, die letzte nahe der Ileocöcalklappe. Die größte Distanz zwischen zwei Stenosen beträgt etwa 50 cm. Der orale Anteil dieser Partie wird mit dem Dünndarm über der 1. Stenose anastomosiert, das aborale mit dem Colon, so daß im ganzen ca. $1^1/_2$ m Dünndarm der Verdauung verbleiben.

Die G. E. war suffizient.

29. IX. 1905. Geheilt entlassen.

Am 7. X. kommt Pat. mit neuerlichen Beschwerden. Ganzes Abdomen empfindlich. Erbrechen von gelbem, zähem Schleim. Magenausspülungen, Nährklysmen.

13. X. Schmerzen ungemein heftig.

22. X. Auf Wunsch entlassen.

24. XI 1905. Auf einer internen Station unter Erscheinungen der Dünndarmstenose gestorben.

Sektion ergab allgemeine Atrophie der Organe. 17 Darm und Pylorusstenose auf Basis tuberkulöser Strikturen.[1])

Fall 41. R. F., 40 J., Lehrerin, aufgenommen 6. XII. 1904. Vor 4 Jahren Druckschmerzhaftigkeit des Abdomens. Interne Behandlung wegen Ulcus. Dann beschwerdefrei bis vor 3 Monaten. Damals Brechreiz, Schmerzen, andauernd bis Dezember 1904. Nie Erbrechen.

Status: Außer lokaler Druckschmerzhaftigkeit, negativer Befund.

13. XII. 1904. Operation. Verwachsungen zwischen Gallenblase und Magen. Der Pylorus durch Adhäsionen geknickt. Pylorus stenosiert, knapp für einen Bleistift durchgängig. Durchtrennung der Adhäsionen. Gastroenterostomia retrocolica post. anisoperist.

6. I. 1905. Geheilt entlassen.

Januar 1906. Angeblich leichte Verdauungsbeschwerden, wesentliche Besserung. Gewichtszunahme 4 kg.

Fall 42. T. W., 28 J., aufgenommen 11. I. 1905. Seit 7 Jahren an Magenschmerzen und Übelkeiten leidend. Erbrechen erst seit Frühjahr 1904. Keine Hämatemesis.

Status praesens: Magengegend vorgewölbt. Magenplätschern. Große Kurvatur 1 Querfinger unterm Nabel; Druckempfindlichkeit; kein Tumor. Kapazität 3500, Gesamtacidität 2,9 %₀₀, HCl +, Milchsäure —.

Operation 17. I. 1905. Stark dilatierter Magen mit verdickten Wandungen. Ulcusnarbe am Pylorus mit bedeutender Verengerung desselben. Gastroenterostomia retrocolica posterior anisoperist.

Nach der Operation am 24. I. 1905 wegen Lungentuberkulose auf die II. mediz. Klinik transferiert.

Januar 1906. Patientin ist verschollen.

Fall 43. E. H., 44 J., Private, aufgenommen 18. I. 1905. Transferiert 3. II. 1905. Vor 6 Jahren entstanden nach einer Gravidität typische Ulcusbeschwerden, die allmählich an Intensität und Häufigkeit zunahmen. Oft Erbrechen, nie mit Blut gemengt, dagegen reichlich teerschwarze Stühle.

Status: Magen dilatiert, druckempfindlich, kein Tumor, Magenplätschern.

Operation: 10. II. 1905. An der kleinen Kurvatur in der Nähe des Pylorus ein kreuzergroßes callöses Ulcus. Magen dilatiert. Keine Drüsen. Gastroenterostomia retrocolica posterior anisoperist.

28. II. 1905. Nach afebrilem Verlauf geheilt entlassen.

---

1) Payr hat vor nicht langer Zeit 50 Fälle von gleichzeitiger oder bald nach einander sich entwickelnder Kombination von Magen- und Darmstenose aus der Literatur zusammengestellt und die Kasuistik um 8 neue Fälle bereichert. Die Ursachen können in der Magenaffektion selbst oder in einer Allgemeinerkrankung liegen. Der hier erwähnte Fall reiht sich den Payrschen Fällen an.

Am 19. I. 1906 ist Pat. unter neuerlich einsetzenden Magenbeschwerden an einer internen Station gestorben.

Obduktion: Medulläres, diffus infiltrierendes Magencarcinom auf Basis einer Ulcusnarbe mit mäßiger Stenosierung des Pylorus, Lebermetastasen, Embolie der Pulmonalarterie.

Fall 44. T. Sz., 19 J., Magd, aufgenommen März 1905. Im Februar 1904 an Ikterus gelitten, Schmerzen in der Lebergegend seit jener Zeit fortbestehend, seit Januar 1905 auch Erbrechen nach größeren Mahlzeiten, einigemal auch Hämatemesis, dabei teerfarbene Stühle.

Status: 2 Querfinger oberhalb des Nabels, 1 Querfinger rechts von der Mittellinie eine walnußgroße Resistenz, schmerzhaft, druckempfindlich.

Operation: 21. III. 1905. Der Pylorus durch Narbenschrumpfung so stark stenosiert, daß er kaum für die Fingerkuppe einlegbar ist. Neben dem Pylorus an der kleinen Kurvatur eine kleine Narbe.

Gastroenterostomia retrocolica post. anisoperist.

Am 15. IV. nach geringen Schmerzen gegen Ende der Rekonvaleszenz geheilt entlassen.

Brief im Januar 1906: Bis jetzt besteht Aufstoßen und Erbrechen, Gewichtszunahme unbekannt, leichte Besserung.

Fall 45. J. B., 29 J., aufgenommen 20. III. 1905. Vor 3 Jahren Appendixanfall; seitdem Obstipation. Gefühl von Völle im Magen, Appetit gut. Nie Erbrechen.

Status: Druckempfindlichkeit in der Ileocöcalgegend. Magenerweiterung. Plätschern. Unverdaute Speisereste im Mageninhalt.

Operation: 22. III. 1905. Magen dilatiert, kein Ulcus, keine Narbe, keine Pylorusstenose, jedoch durch einige Adhäsionen an der Gallenblase fixiert. Appendix ebenfalls durch Adhäsionen an das Peritoneum fixiert.

Appendektomie. Gastroenterostomia retroc. post. anisoperist.

9. IV. Nach afebrilem Verlauf geheilt entlassen.

18. I. 1906. Vorstellung: Völliges Wohlbefinden. Gewichtszunahme 3 kg.

Fall 46. M. R., 31 J., Schuhmachersgattin, aufgenommen 2. IV. 1905. Seit 5 Jahren meist nächtliche Magenschmerzen, häufiges Erbrechen nach dem Essen, nie Blut enthaltend. Abmagerung.

Status: Abdomen weich. Kein Tumor, Magen bis 3 Querfinger unter den Nabel reichend, Plätschern.

Operation am 4. IV. 1905. Magen zeigt eine leichte Sanduhrform. An der kleinen Kurvatur eine kleine derbe Narbe, eine zweite am Pylorus, die Pyloruspassage stark verengend. Im Mesenterium geschwollene Lymphdrüsen (histolog. kein Carc.). Gastroenterostomia retrocolica poster. anisoperist.

18. IV. Geheilt entlassen.

Brief im Februar 1906: Keine subjektiven Beschwerden, vollständiges Wohlbefinden, 12 kg Gewichtszunahme.

Fall 47. M. H., 41 J., Schuhmachersgattin, aufgenommen 17. V. 1905. Vor 2 Jahren Magenbeschwerden. Erbrechen, nie Blut enthaltend. Nach interner Medikation Besserung des Zustandes bis Weihnachten 1904. Seitdem neuerliche Ulcusbeschwerden.

Status: Magen bis handbreit unter den Nabel reichend. In Nabel-

höhe ein etwa hühnereigroßer Tumor zu tasten. Kapazität 2500 ccm. HCl +. Milchsäure +, Körpergewicht 51 kg.

Operation am 20. V. 1905. Colon gebläht, Magen dilatiert und hypertrophisch, tiefstehend. Am Pylorus starke Verwachsungen, kein Tumor, aber ein Ulcus, das den Pylorus auf Federkieldicke verengt.

Gastroenterostomia retrocolica post. anisoperist.

Nach afebrilem Verlauf am 5. VI. 1905 geheilt entlassen.

20. I. 1906 stellt sich Pat. persönlich vor. Obj. nichts nachweisbar. Kann alles essen, befindet sich ausgezeichnet, spürt Gewichtszunahme.

Fall 48. A. Ch., 28 J., aufgenommen 27. V. 1905. 3 Partus. Nach dem letzten am 3. Tage krampfartige Magenschmerzen, am 6. Tage Erbrechen. Seit 2 Monaten tägliches, oft wiederholtes Erbrechen, einigemal mit Blut in Form hellroter Streifen gemengt. Patientin enorm abgemagert (von 65 auf $46\frac{1}{2}$ kg).

Status: Flache Vorwölbung in der Magengegend, Magensteifung, Plätschern, kein Tumor, Magen 4 Querfinger unter den Nabel reichend. HCl +, Milchsäure —.

30. V. 1905 Operation. Enorm dilatierter Magen mit verdickten Wandungen. Am Pylorus ein walnußgroßer entzündlicher Tumor, den Pylorus fast völlig verengernd.

Gastroenterostomia retrocolica posterior anisoperistalt.

16. VI. 1905. Pat. wird in sehr zufriedenem Zustand entlassen.

2. XI. 1905 stellt sich Pat. vor. Seit 16. VI. 1905 kein Erbrechen. Gewicht $52\frac{1}{4}$ kg.

Brief im Januar 1906: Zeitweise Aufstoßen, kein Erbrechen. Gewichtszunahme 6 kg. Wohlbefinden, wesentliche Besserung.

Mai 1906: Röntgenaufnahme ergibt unklaren Befund. Pat. klagt über Erbrechen besonders in der Frühe, unabhängig von der Nahrungsaufnahme. Sie ist gegenwärtig im 4. Monat gravid. Körpergewicht stationär.

Fall 49. W. M., 21 J., Magd, aufgenommen 2. VI. 1905. Vor 2 bis 3 Monaten Magendrücken. Vor 14 Tagen vermehrte Beschwerden, vor 4 Tagen Hämatemesis, Schmerzen, Schwindelanfälle.

Status: Am Herzen anämische Geräusche. Abdomineller Befund negativ. Ulcusdiät.

Operation am 16. VI. 1905. Strangförmige, schräg über dew Pylorus verlaufende Narbe.

Gastroenterostomia retrocolica posterior anisoperist. Erbrechen bis 26. VI. 1905.

3. VII. 1905 geheilt entlassen.

8. I. 1906. Nachuntersucht: Patientin verträgt alles gut, leidet nur an großer Mattigkeit und Aufstoßen. Abgang von Tänengliedern im Stuhl. Kein Erbrechen. Appetit gut.

Fall 50. K. W., 23 J., aufgenommen 12. VIII. 1905. Seit 3 Jahren Magenbeschwerden von wechselnder Intensität; fast tägliches Erbrechen. Vor 14 Tagen Bluterbrechen durch 4 Tage. Gewichtsverlust in den letzten 3 Jahren 8 kg.

Status: Außer starker Druckempfindlichkeit des Abdomens negativer Befund.

17. VIII. 1905 Operation. Magen dilatiert. Strahlige Narben des Pylorus. Gastroenterostomia retrocolica post. anisoperist.

31. VIII. 1905 geheilt entlassen.

13. I. 1906. Antwort auf Brief: Sehr zufriedener Zustand. Gewichtszunahme $7^1/_2$ kg.

Juli 1906. Patientin ist seit der Operation vollständig gesund. Gewichtszunahme 12 kg.

Fall 51. A. S., 34 J., Magd, aufgenommen 15. VIII. 1905. Seit Januar 1905 Erbrechen nach jeder Mahlzeit. Seit Mai auch Magenschmerzen. Keine Hämatemesis.

Status: Magen dilatiert, Magenplätschern bis unterhalb des Nabels. HCl +, Milchsäure —.

Operation am 22. VIII. 1905. Magen stark dilatiert, nahe der kleinen Kurvatur ein eingezogenes altes Ulcus mit aufgeworfenen Rändern. Adhäsionen an der Leber. Ascites. Gastroenterostomia retrocolica posterior anisoperist.

8. XI. 1905 geheilt entlassen.

Brief im Januar 1906: Patientin fühlt sich vollkommen gesund.

Gewichtszunahme 23 kg.

Gewichtszunahme im Juli 1906 23 kg. Vollständige Heilung.

Fall 52. R. F., 27 J., Lehrerin, aufgenommen 16. VIII. 1905. Patientin wurde am 19. III. 1904 operiert. Cholecystektomie mit Eröffnung des Ductus cysticus, Entfernung dreier bohnengroßer Steine. Im November 1904 krampfartige Magenschmerzen durch kurze Zeit. März 1905 neuerliche Schmerzen im Abdomen; nie Erbrechen. Stuhl von dunkelbrauner Farbe.

Status: Am Abdomen nichts Besonderes tastbar.

19. VIII. 1905 Operation. Magen am Peritoneum adhärent. Verwachsungen des Magens mit der Leber und dem Colon transversum, die den Pylorus verengern.

Gastroenterostomia retrocolica posterior anisoperistaltica.

3. IX. 1905. Nach reaktionslosem Verlauf geheilt entlassen.

Briefliche Anfrage am 12. I. 1906 beantwortet: Keine Magenkrämpfe mehr. Häufige Hämoptoë und Durchfälle.

Juli 1906. Patientin hat heftige Bauchschmerzen, kein Erbrechen; blutiger Auswurf, Nachtschweiße, blutige Stühle. Gewicht um 4 kg vermindert.

Fall 53. R. Z., 49 J., Bäuerin, aufgenommen 18. VIII. 1905. Seit 6—7 Wochen mit äußerst heftigen Schmerzen in der Magengegend und Erbrechen krank. Nie Blut im Erbrochenen. Einige Male teerschwarze Stühle.

Status: Rechts vom Nabel tastet man eine in die Leberdämpfung übergehende Vorwölbung, Magen dilatiert. HCl —, Milchsäure +.

23. VIII. 1905 Operation. An der kleinen Kurvatur ein callöses, nicht carcinomatöses Geschwür, perigastritische Verwachsungen. Schnürlappen der Leber.

Gastroenterostomia retrocolica post. anisoperistalt.

7. IX. 1905. Nach afebrilem Verlauf geheilt entlassen.

13. I. 1906. Antwort auf briefl. Anfrage: Stuhlbeschwerden. Brennen im Magen. Kein Erbrechen. Allgemeine Besserung. Gewichtszunahme 11 kg.

Juli 1906. Pat. fühlt sich besser. Gewichtsverlust $4^1/_2$ kg.

Fall 54. Sch. A., 40 J., Kleinhäuslerin, aufgenommen 30. X. 1905. Vor 20 Jahren litt sie längere Zeit an Magenbeschwerden und erbrach einigemal Blut. Nach $^1/_2$ Jahre spontane Besserung. Seit 3 Jahren neuerdings heftige Schmerzen nach dem Essen, die einige Stunden andauern. Brechreiz und Aufstoßen. Nach künstlich hervorgerufenem Erbrechen Erleichterung. Wiederholt schwarzes Erbrechen, einmal auch hellrot. Oktober 1904 letzte Hämatemesis. Seit $1^1/_2$ Jahren spült sich die Patientin täglich abends den Magen aus, was etwas zur Erleichterung beiträgt. 1903 und 1904 Karlsbader Kur ohne nennenswertes Resultat.

Status: Magenplätschern, scharf umschriebene Druckempfindlichkeit. Kapazität 1000 ccm. HCl +, Milchsäure —.

Operation am 2. XI. 1905. Magen an das Peritoneum parietale angewachsen. Im mittleren Drittel der vorderen Magenwand eine strahlige Narbe, die dem Magen in geringem Grade eine Sanduhrform verleiht. Mehr pyloruswärts ein Tumor, der von der kleinen Kurvatur ausgehend eine fast zirkuläre Stenose verursacht.

Einige bohnengroße Drüsen. Adhäsionen, die das Vorziehen des Magens verhindern.

Gastroenterostomia antecolica anterior mit Enteroanastomose der beiden Schenkel.

20. XI. geheilt entlassen. Gewicht 57,75 kg. Histologisch kein Carcinom.

11. I. 1906. Keine Beschwerden. Verträgt alles. Völlige Gesundung. Gewichtszunahme 14 kg (71) in 2 Monaten und 9 Tagen.

Juli 1906. Vollständiges Wohlbefinden.

Fall 55. M. G., 52 J., Kleinhäuslerin, aufgenommen 7. XII. 1905. Am 22. XII. 1904 wegen Cholelithiasis cholecystektomiert. Darauf 2 Monate lang Wohlbefinden, dann traten Schmerzen in der r. Oberbauchhälfte ein, hie und da auch nach den Mahlzeiten, verbunden mit Erbrechen.

Status: Abdomen halbkugelig vorgewölbt, Dilatatio ventriculi. Bei stoßweiser Palpation Magenplätschern, hie und da deutlichste Magensteifung.

19. XII. 1905 Operation. Magen bedeutend dilatiert, der Pylorus stark verengt durch Verwachsungen mit dem Leberrand und dieses mit der Bauchwand.

Gastroenterostomia retrocolica post. anisoperistalt.

Januar 1906. Nachuntersucht. Subjektives Wohlbefinden. Keinerlei gastrische Beschwerden.

Juli 1906. Neuerliche gastrische Beschwerden.

Fall 56. T. B., 58 J., aufgenommen 13. XI. 1904. Typische Ulcusbeschwerden seit 24 Jahren. In der letzten Zeit Abmagerung (41 kg).

Status: In der Magengegend nichts Patholog. nachweisbar. HCl +. Milchsäure —. In den Fäces Blut nachweisbar.

Operation 18. XI. 1904. An der kleinen Kurvatur nahe der Kardia eine fünfkronenstückgroße Ulcusnarbe. Gastroenterostomia retrocolica post. anisoperistalt.

9. XII. 1904. Nach reaktionslosem Verlauf geheilt entlassen.
Juli 1906. Einigemal Erbrechen, sonst subjektives Wohlbefinden. Körpergewicht 49 kg, gegen 41 vor der Operation.

In der Zeit vom 1. I. 1906 bis 1. X. 1906 wurden an unserer Klinik noch weitere zwanzig hintere Gastroenterostomien ausgeführt. Mitgerechnet in der Berechnung der Mortalitätsverhältnisse konnten diese Fälle zur Bestimmung der Dauerresultate nicht herangezogen werden. Der Grund dafür liegt darin, daß nur in einem geringen Bruchteil der Fälle die zur Beurteilung eines Dauerresultates notwendige Zeit von 6 Monaten seit der Operation verstrichen war. Zu diesen 20 Fällen von hinterer G.-E. kommt noch ein Fall von vorderer G.-E. (5) mit Enteroanastomose nach Braun, da damals wegen allzu starker Adhäsionen der Magen nicht genügend weit vorgezogen werden konnte, um eine v. Hackersche G.-E. auszuführen. Zwölf von diesen Patienten waren Frauen, neun Männer. Die Mortalität betrug 0 Proz. In 14 Fällen war es entweder Ulcus oder eine Ulcusnarbe, in 5 Fällen perigastritische Adhäsionen, bezw. Cholelithiasis, einmal ein Ulcus duodeni, einmal eine Kalilauge Verätzung, die den Anlaß zum operativen Eingreifen boten.

Der Kürze halber sind die Krankengeschichten dieser Fälle in einer Tabelle zusammengestellt.

Wie schon erwähnt, verließen sämtliche Fälle geheilt die Klinik. Nur von drei liegen Nachrichten vor. In einem Falle war bei völligem Wohlbefinden 6 Monate nach der Operation eine Gewichtszunahme von 10 kg, im zweiten 3 Monate p. op. eine solche von 20 kg zu verzeichnen, einem Patienten ging es nach der Operation schlecht. Es ist dies Fall 4. Bei diesem Patienten war bei der Operation ein kronstückgroßes Ulcus und eine strahlige Pylorusnarbe gefunden worden; am 31. III. 1906 geheilt entlassen, ließ sich der Mann am 15. V. neuerdings aufnehmen. Starke Schmerzen. Mit Magenspülungen und diätetischem Verfahren besserte sich der Zustand derart, daß von einem neuerlichen, in Frage kommenden Eingriff abgesehen werden konnte.[1])

Tabelle V.

1.[2]) M., 46 J. — 21 J. — Erbrechen, Schmerzen. — HCl +, Milchsäure —. — Pylorusgegend empfindlich, Kapaz. 2500. — Tumorartige Pylorusnarbe, Pylorus stark verengt.

---

1) Nach einer Mitteilung des Dr. H. Geiringer in Morva Sct. Martin befindet sich Pat. gegenwärtig vollständig wohl.

2) Bei den einzelnen Fällen kehren folgende Rubriken ständig wieder: Geschlecht u. Alter. — Dauer des Leidens. — Bemerkenswertes aus der Anamnese. — Objektiver Befund. — Operationsbefund.

2. M., 23 J. — ½ J. — Melaena, Abmagerung. — HCl +, Milchsäure —. — Magendilatation, Steifung. Gewicht 53,7 kg. — Hypertrophie der Magenwand, Narbe. Entlassen mit 61,2 kg.

3. M., 31 J. — 6 J. — Oft Melaena, Typische Beschwerden. — HCl +, Milchsäure —. — Druckpunkt. — Adhäsionen.

4. M., 34 J. — 2 J. — Typische Beschwerden. — HCl +, Milchsäure —. — Dilatation, kein Tumor. — Kronengroßes Ulcus der kl. Kurvatur, Pylorusnarbe.

5.[1]) M., 31 J. — 1 J. — Typische Beschwerden. — HCl +, Milchsäure —. — Druckpunkt. Kapaz. 2500. — Starke Adhäsionen, Ulcus der v. Wand.

6. M., 30 J. — 5 J. — Typische Beschwerden. — HCl +, Milchsäure —. — Dilatation. Körpergew. 53 kg. — Ulcus duodeni, kronengroß.

7. M., 32 J. — 4 J. — Typische Beschwerden. — HCl +, Milchsäure —. — Plätschern, Dilatation; kein Tumor. — Derbe Adhäsionen des Pylorus. Entz. Tumor.

8. M., 54 J. — 20 J. — Typische Beschwerden. — HCl +, Milchsäure —. — Druckpunkt, Dilatation. — Adhäsionen und Narbe.

9. M., 46 J. — ¾ J. — Typische Beschwerden. — HCl +, Milchsäure —. — Plätschern. Kapaz. 3000. — Hartes callöses Pylor-Ulcus.

10. W., 53 J. — 3 Mon. — Erbrechen, schwarze Stühle, Ikterus zeitweilig, Darm. — HCl +, Milchsäure —. — Tumor der Gallenblase, bedeutende Dilatation. — Cholelithiasis, narbige Ulcusstenose.

11. W., 26 J. — 3 J. — Hämatemesis, Melaena. — HCl +, Milchsäure —. — Empfindlichkeit am Nabel. — Kronenstückgroßes Ulcus der vord. Pyloruswand.

12. W., 44 J. — 23 J. — Hämatemesis. Tägl. Erbrechen. — HCl +, Milchsäure +. — Leichte Resistenz. Pylorus. Dilatation. — Fünfkronenstückgr. Ulc. am präphyl. Teil.

13. W., 30 J. — 7 Mon. — Sodbrennen. gall. Erbrechen. — HCl —, Milchsäure —. — Undeutliche Resistenz. Dilat. — Cicatricielle Pylorusstenose.

14. W., 17 J. — 3 J. — Zweimal Hämatemesis. — HCl 0, Milchsäure 0. — Dilatation. Plätschern. — Infiltrierendes Pylorus-Ulcus, Stenose.

15. W., 51 J. — 1 J. — Häufiges Erbrechen. — HCl +, Milchsäure —. — Dilatation. Kapaz. 2500. — Haselnußgroßes Entz. Infiltrat des Pylorus.

16. W., 30 J. — 3 J. — Typische Ulcusbeschwerden. — HCl +, Milchsäure —. — Dilatation. — Zwickelförmige Einziehung an der Mitte der kl. Kurvatur.

17. W., 23 J. — 2 J. — Typische Ulcusbeschwerden. — HCl 0, Milchsäure 0. — Lokaler Druckpunkt, Dilatation. — Kronengroßes Geschwür der h. Magenwand.

18. W., 29 J. — 3 J. — Oft Hämatemesis. — HCl 0, Milchsäure 0. — Druckpunkt. — Zwei Ulcera nahe d. Pylorus, vord. Wand.

---

1) Vordere Gastroenterostomie.

19. W., 29 J. — 13 J. — 2 Hämatemesis. Tent. sinc. vor 2 Jahren mit P., vor 6 Mon. mit KHO. — HCl +, Milchsäure —. — Druckpunkt. — Adhäsionen am Pylorus, stenosierend.

20. W., 29 J. — 9 J. — Typ. Beschwerden. — HCl +, Milchsäure —. — Plätschern. Dilatat. bis zur Symphyse. Steifung. Kapaz. 3000. — Schwiele am Pylorus. Adhäsionen, zahlreiche Ulcusnarben (sehnig).

21. W., 20 J. — 3 J. — Typ. Beschwerden. — HCl +, Milchsäure —. — Dilatation. — Sehr feste Adhäsionen z. Leber, Knickung.

Wien, November 1906.

Literaturverzeichnis.

1. Abel, Münchner med. Wochenschr. 1899, S. 167.
2. Albert, Wiener med. Wochenschr. 1893, Nr. 1.
3. Bakeš, Langenbecks Archiv 1905.
4. Baracz, Zentralbl. f. Chir. 1892.
5. Bastianelli, ibidem 1894.
6. Beck, Langenbecks Archiv, Bd. 52.
7. Boas, Berliner klin. Wochenschr. 1894.
8. Braun, Zentralbl. f. Chir. 1897.
9. Derselbe, ibidem 1892.
10. Derselbe, ibidem 1899.
11. Derselbe, Langenbecks Archiv 1899.
12. Derselbe, ibidem, Bd. 45.
13. Brenner, ibidem, Bd. 69.
14. Derselbe, ibidem 1905.
15. Brunner, Zentralbl. f. die Grenzgeb. der Chir. u. Med. 1905.
16. Derselbe, Bruns' Beitr., Bd. 40.
17. Derselbe. Korrespondenzbl. f. Schweizer Ärzte 1901.
18. Buomo, Zentralbl. f. Chir. 1896.
19. Burwinkel, Deutsche med. Wochenschr. 1898.
20. Billroth, Langenbecks Archiv, Bd. 39.
21. Beule, Fritz, Bulletin de l'academie Royale de Médecin de Belgue. Bruxelles 1904.
22. Cačkovič, Langenbecks Archiv, Bd. 76.
23. Codivilla, Lo sperimentale 1895.
24. Collin, Zentralbl. f. Chir. 1895.
25. Cohnheim, Deutsche med. Wochenschr. 1900.
26. Courvoisier, Zentralbl. f. Chir. 1883.
27. Czerny-Rindfleisch, Bruns' Beitr., Bd. 9.
28. Czerny, Berliner klin. Wochenschr. 1897.
29. Derselbe, Deutsche med. Wochenschr. 1889.
30. Clairmont, Langenbecks Archiv, Bd. 76.
31. Derselbe, Zentralbl. f. Chir. 1906.
32. Chlumsky, Bruns' Beitr., Bd. 27.

33. Credé, Zentralbl. f. Chir. 1900.
34. Chaput, Bulletin de la société anat. 1896, S. 349.
35. Crämer, Münchner med. Wochenschr. 1896.
36. Dunin, Berliner klin. Wochenschr. 1894.
37. Dombrowski, Gazeta lekarska 1892.
38. Doyen, Langenbecks Archiv 1898.
39. Debove, Zentralbl. f. Chir. 1902.
40. Dahlgren, Zentralbl. f. Chir. 1902.
41. Delaloye, Deutsche Zeitschr. f. Chir. 1906.
42. v. Eiselsberg, Langenbecks Archiv, Bd. 39.
43. Derselbe. ibidem, Bd. 50.
44. Derselbe, Grenzgebiete der Chir. u. Med. 1906.
45. Derselbe, Langenbecks Archiv, Bd. 54.
46. Derselbe, ibidem, Bd. 62.
47. Exner, Zeitschr. f. Heilkunde. 1904.
48. Franke, Sammlung klin. Vorträge 1900, Nr. 270.
49. Fleiner, Archiv für Verdauungskrankheiten, Bd. 3.
50. Derselbe, Münchner med. Wochenschr. 1902.
51. Fischer, Zentralbl. für die Grenzgeb. der Med. u. Chir. 1902.
52. Gosset, Revue de Chir. 1906.
53. Garré, Münchner med. Wochenschr. 1898.
54. Gerulanos, Deutsche Zeitschr. f. Chir., Bd. 57.
55. Hahn, Berl. klin. Wochenschr. 1894.
56. Hansy u. Knauer, Festschr. f. Billroth. 1892.
57. v. Hacker, Zentralbl. f. Chir. 1898, S. 753.
58. Derselbe, ibidem 1885, Nr. 24.
59. Derselbe, Wiener med. Wochenschr. 1887.
60. Haberkant, Langenbecks Archiv 1896.
61. Henle, Zentralbl. f. Chir. 1898.
62. Hofmeister, Bruns' Beiträge 1896.
63. Hirsch, Berl. klin. Wochenschr. 1896.
64. Hahn, Berl. klin. Wochenschr. 1900.
65. Henle, Langenbecks Archiv, Bd. 64.
66. v. Hacker, Chirurgische Beiträge aus dem Erzherzogin Sophien-Spital. Wien 1892.
67. Hofmann, Bruns' Beiträge 1906.
68. Fibich, Langenbecks Archiv, Bd. 79.
69. Jedlicka, Zur operativen Behandlung des chronischen Magengeschwürs. Prag 1894.
70. Jaworski u. Obalinski, Wiener klin. Wochenschr. 1889.
71. Krönlein, Grenzgeb. der Med. u. Chir. 1899, Bd. 4.
72. Derselbe, Bruns' Beiträge, Bd. 15.
73. Derselbe, Zentralbl. f. Chir. 1888.
74. Derselbe, Langenbecks Archiv, Bd. 67.
75. Derselbe, ibidem, Bd. 79.
76. Kaensche, Deutsche med. Wochenschr. 1892.
77. Kausch, Grenzgeb. der Med. u. Chir. 1899.
78. Kaiser, Deutsche Zeitschr. f. Chir., Bd. 61.

79. Kelling, Langenbecks Archiv, Bd. 62.
80. Krogius, Zentralbl. f. Chir. 1906.
81. Derselbe, Langenbecks Archiv, Bd. 75.
82. Kelling, Langenbecks Archiv, Bd. 75.
83. Kocher, Enzyklopädie der gesamten Chirurgie.
84. Kapeller, Deutsche Zeitschr. f. Chir., Bd. 40 u. 50.
85. Körte, Langenbecks Archiv, Bd. 63.
86. Kreuzer, Bruns' Beiträge 1906.
87. Kramer, Bruns' Beiträge 1906.
88. Leube, Grenzgeb. der Med. u. Chir. 1887, Bd. 2.
89. Derselbe, Zentralbl. f. klin. Med. 1886.
90. Derselbe, Langenbecks Archiv, Bd. 55.
91. Lennander, Grenzgeb. der Med. u. Chir. 1899, Bd. 4.
92. Lengemann, ibidem 1902.
93. Lauenstein, Deutsche Zeitschr. f. Chir. 1902.
94. Derselbe, Zentralbl. f. Chirurgie.
95. Derselbe, Langenbecks Archiv, Bd. 25.
96. Landerer u. Glücksmann, Grenzgeb. der Chir. u. Med., Bd. I.
97. Langemak, Zentralbl. für die Grenzgebiete 1902.
98. Lücke, Deutsche Zeitschr. f. Chir., Bd. 25.
99. Lorenz, Wiener klin. Wochenschr. 1903.
100. Lieblein-Hilgenreiner, Deutsche Chirurgie, Lief. 46c. 1905.
101. Madelung, Bruns' Beiträge, Bd. 17.
102. Maurer, Langenbecks Archiv 1884.
103. Marwedel, ibidem, Bd. 51.
104. Derselbe, ibidem Bd. 55.
105. Mathes, Zieglers Beiträge, Bd. 13.
106. Maydl, Wiener med. Wochenschr. 1890.
107. Meyer, Medical Record. January 1902.
108. Mikulicz, Grenzgeb. der Med. u. Chir. 1897.
109. Derselbe, Langenbecks Archiv, Bd. 37.
110. Mintz, Zeitschr. f. klin. Med., Bd. 52.
111. Mündler, Bruns' Beiträge, Bd. 14.
112. Monastyrski, Zentralbl. f. Chir. 1884.
113. v. Noorden, Münchner med. Wochenschr. 1896.
114. Nößke, Deutsche Zeitschr. f. Chir., Bd. 72.
115. Pariser, Deutsche med. Wochenschr. 1895.
116. Payr, Langenbecks Archiv, Bd. 75.
117. Pagenstecher, Deutsche Zeitschr. f. Chir., Bd. 52.
118. Petersen, Deutsche med. Wochenschr. 1899.
119. Derselbe, Bruns' Beiträge, Bd. 29.
120. Derselbe, Langenbecks Archiv, Bd. 62.
121. Petersen u. Machol, Bruns' Beiträge, Bd. 33.
122. Pinner, Zentralbl. f. Chir. 1893.
123. Postnikow, Zentralbl. f. Chir. 1892.
124. Peham, Deutsche Zeitschr. f. Chir., Bd. 22.
125. Perry u. Shaw, On diseases of the duodenum. Guys hospital report 1893.
126. Porges, Wiener klin. Wochenschr. 1897.

127. Porges, Wiener klin. Rundschau 1902.
128. Rehn, Zentralbl. f. Chir. 1896.
129. Rencki, Grenzgeb. der Med. u. Chir., Bd. 28.
130. Rewizow, Zentralbl. f. Chir. 1899.
131. Rieder, Fortschritte a. d. Gebiete d. Röntgenstrahlen 1905.
132. Riedel, Langenbecks Archiv, Bd. 47.
133. Rosenheim, Zeitschr. f. klin. Med., Bd. 18.
134. Rockwitz, Deutsche Zeitschr. f. Chir., Bd. 25.
135. Robson, Zentralbl. für die Grenzgeb. 1902.
136. Rutkowski, Zentralbl. f. Chir. 1899.
137. Rydygier, Zentralbl. f. Chir. 1884.
138. Derselbe, ibidem 1885.
139. Derselbe, Langenbecks Archiv, Bd. 25.
140. Salzer, Zeitschr. f. Heilkunde 1899.
141. Schalitta, Zentralbl. f. Chir. 1898.
142. Schloffer, Prager med. Wochenschr. 1901.
143. Schönholzer, Bruns' Beiträge, Bd. 39.
144. Schulz, Grenzgeb. der Med. u. Chir. 1903.
145. Schwarz, ibidem, Bd. 5.
146. Soupault, Zentralbl. für die Grenzgeb. 1902.
147. Ssapeshko, ibidem 1902.
148. Steinthal, Zentralbl. f. Chir. 1900.
149. Derselbe, Bruns' Beiträge, Bd. 34.
150. Steudel, Bruns' Beiträge, Bd. 23.
151. Derselbe, Langenbecks Archiv 1898.
152. Stich, Bruns' Beiträge, Bd. 40.
153. Sykow, Arch. f. klin. Chir., Bd. 56.
154. Talma, Zeitschr. f. klin. Med., Bd. 17.
155. Tatsujiro Sato, Langenbecks Archiv, Bd. 73.
156. Titow, Zentralbl. für die Grenzgeb. 1902.
157. Trendl, Bruns' Beiträge, Bd. 39.
158. Tuffier u. Marche, Revue de chirurgie 1897.
159. Trzebicky, Zentralbl. f. Chir. 1899.
160. d'Ursi, ibidem 1893.
161. Vonwyl, Zürich. Inaug.-Diss. 1893.
162. Weber, Zentralbl. für die Grenzgeb. 1902.
163. Wickerhauser, ibidem 1902.
164. Winiwarter, Wiener klin. Wochenschr. 1902, Nr. 52.
165. Wölfler, Zentralbl. f. Chir. 1881.
166. Derselbe, Bruns' Beiträge, Bd. 13.
167. Derselbe, Prager med. Wochenschr. 1896.
168. Derselbe, Berliner klin. Wochenschr. 1896.

XXI.

Aus dem Hazu-Hospital, Ise (Japan).

Ein Fall von Pneumatosis cystoides intestinorum hominis.

Von

Prof. M. Mori.

(Mit 2 Abbildungen.)

Vor kurzem hatte ich Gelegenheit, einen Fall von Pneumatosis cystoides intestinorum bei der Bauchöffnung eines Mannes zu beobachten, worüber ich auf der dreizehnten Versammlung der Chu-O-igakkai (der med. Gesellschaft der Ärzte von Nagoya) einen Vortrag hielt. Bekanntlich soll diese Krankheit bei Schweinen häufiger vorkommen und ist schon im Jahre 1825 mit diesem Namen von Meyer bezeichnet worden. Auch hat man sie Emphysema bullosum intestinale, oder auch multilokuläre Luftcysten genannt. Dagegen scheint die Krankheit beim Menschen außerordentlich selten aufzutreten. Die bisher in der Literatur mitgeteilten Fälle, soweit sie mir hier in Japan zugänglich wurden, belaufen sich im ganzen auf nur fünf, wobei natürlich die von Winkel, Klebs u. a. an der Scheide und Harnblase bei schwangeren Frauen beobachteten lufthaltigen Cysten nicht in Betracht kommen. Noch viel weniger gehören hierher der von Eisenlohr im Jahre 1888 beschriebene Fall von Darm- und Vaginalemphysem und ein von Camargo 1891 mitgeteilter Fall von Luftcystenbildung des Darms. Die von Marchiavella 1882 veröffentlichte Krankengeschichte über seröse Cysten dürfte mit der hier zu besprechenden Krankheit auch nichts gemein haben.

Im folgenden wollen wir nun in Kürze die Krankengeschichte der bisher beschriebenen fünf Fälle wiedergeben und zusammenfassen.

Der erste Fall ist von Bang beschrieben und betraf eine 57jährige Frau, die unter Ileuserscheinungen zugrunde gegangen war und bei der Autopsie außer Pneumatosis cystoides intestinorum noch Achsendrehung des S. romanum zeigte.

Der zweite wird von Winands unter dem Namen Gascyste der Darmwand und in peritonitischen Pseudomembranen beschrieben. Er beobachtete im Jahre 1884 eine 45jährige Frau, die unter den Erscheinungen starker Magendilatation erkrankt war. Nach einem Jahre stellten sich bedeutender Meteorismus und Anzeichen von Ileus ein, so daß bei ihr eine Darmpunktion nötig wurde, die als Inhalt reichliche Mengen von Gas entleerte. Dadurch wurde zwar eine vorübergehende Besserung erzielt; jedoch hielt dieselbe nur einige Zeit an und Patientin erlag im Jahre 1890 ihrem Leiden.

Über den dritten Fall hat Hahn im Jahre 1899 unter Vorstellung des Kranken in der Freien Vereinigung der Chirurgen Berlins einen Vortrag gehalten. Ein 35jähriger Weichensteller, früher Viehtreiber, litt seit zwei Jahren unter Magenbeschwerden, so daß ein Verdacht auf Magendilatation aufkam. Auch hatte er nach seiner Angabe Darmstörungen. Allmählich verschlimmerte sich sein Zustand so sehr, daß er gezwungen war, sich einer Laparotomie zu unterwerfen. Die Operation bestand im wesentlichen darin, daß so viel als möglich der lufthaltigen Bläschen zerdrückt wurden, da an eine radikale Entfernung aller doch nicht zu denken war. Nach der Operation fühlte sich der Patient leidlich und erholte sich zufriedenstellend.

Der vierte Fall ist von Miwa berichtet, der gelegentlich einer Obduktion massenhafte Luftbläschen an der Darmserosa vorfand; stellenweise erschien auch die Mucosa mitbeteiligt. Sie variierten in der Größe von einem Hanfkorn bis zu der eines Hühnereies. Durch die großen Bläschen zeigt sich der Darm sogar stellenweise stenosiert. Der Magen ist bedeutend erweitert; an der Pylorusgegend findet sich ein Ulcus, das ebenfalls eine Stenose an dieser Stelle verursacht.

Die bakteriologische Untersuchung ergab Mikroorganismen, die auf Gelatine mit Zusatz von Traubenzucker Gas produzierten.

Einen ähnlichen Fall, also Nr. 5, will Kadjan bei einer 31jährigen Frau beobachtet haben. Bei der Laparotomie zeigte sich die Darmserosa ungleichmäßig mit Tuberkeln sowie lufthaltigen Bläschen besetzt. Die Bläschen wurden durchstochen und ausgedrückt, oder nach Unterbindung des Stieles abgeschnitten. Dadurch hat Operateur eine Besserung erzielt.

So wenig Fälle liegen also vor, die bisher in der mir zugänglichen Literatur publiziert sind. Daher glaube ich, daß es immer noch von Interesse sein dürfte, über einen derartigen Fall zu berichten, um so mehr, als er in anderer Weise wie derjenige von Hahn operiert wurde.

F. T., 37 Jahre alt, Viehzüchter. Der Vater ist 65 Jahre alt und lebt noch in voller Gesundheit. Die Mutter, die schon gestorben ist, soll angeblich während ihrer Schwangerschaft an Lues gelitten haben. Der Patient war bei seiner Geburt kräftig entwickelt, bekam aber mit 2 Monaten

einen Hautausschlag, der sein Leben gefährdete. Erst nach zehn Jahren erfreute er sich vollen Wohlbefindens. In seinem 19. Jahre wurde er von einem linksseitigen Augenleiden befallen, welches drei Jahre lang gedauert haben soll. Seit nunmehr zwanzig Jahren leidet er an Rheumatismus, welcher sich bei Witterungswechsel hie und da bemerkbar macht. Er soll sehr oft geschabtes rohes Fleisch verschiedener Tiere, jedoch nie von Schweinen gegessen haben. Sein gegenwärtiges Leiden hat seinen Anfang vor acht Jahren genommen. Die hauptsächlichsten Symptome bestanden vor allem in Vollsein des Magens nach der Nahrungsaufnahme, saurem Aufstoßen, hartnäckiger Verstopfung u. dergl. Nach mehreren Monaten verschlimmerte sich sein Zustand; heftige, kolikähnliche Schmerzen traten anfallsweise vom Unterleib zum Epigastrium aufsteigend ein, außerdem gesellten sich Brustbeklemmungen hinzu. Die Beschwerden ließen etwas nach, wenn der Patient sich halb sitzend auf die linke Seite legte. Sobald er Lageveränderung vornahm, kam der oben beschriebene Symptomenkomplex wieder zum Vorschein, so daß Patient acht Monate lang seine Lage nicht zu ändern imstande war. Sodann besserte sich sein Zustand vorübergehend, so daß er Spaziergänge im Freien machen konnte; doch war er nie von seinen Beschwerden ganz frei. Zwei Jahre später trat dann Erbrechen ein, nach welchem sein Befinden zeitweise ein ganz vorzügliches war, wir haben also das Krankheitsbild von Magendilatation vor uns. In letzterer Zeit trat jedoch abwechslungsweise leichtes Körperödem auf; der Stuhlgang war stets angehalten; der Appetit sehr schlecht.

Status praesens: Ein leidend aussehender, schlecht genährter Mann mit leicht gedunsenem Gesicht. Das Abdomen ist allgemein aufgetrieben, besonders unterhalb des Nabels, wo es sich prall anfühlt; es erinnert also an das, was man „Froschbauch" nennt. Wir waren nicht imstande, irgendeinen Tumor nachzuweisen und es bestand nirgends Druckempfindlichkeit. Eine Succusio ventriculi war bei der Untersuchung deutlich wahrzunehmen; die Magengrenze reichte vermutlich bis zur Symphyse. Eine Magenblähung ließ jedoch die Grenze nicht feststellen. Die Untersuchung auf freie Salzsäure fiel positiv aus. Bei Magenausspülung entleerten sich massenhafte alte Speisereste. Wir stellten demnach die Diagnose auf Magendilatation und schritten zur Operation.

Operation am 10. November 1906 in Äther-Morphium-Narkose. Medianschnitt vom Prozessus xyphoideus bis zum Nabel. Sobald die Bauchhöhle geöffnet wurde, kam eine ganz sonderbar aussehende Darmschlinge zum Vorschein, die mit zahllosen hanfkorn- bis haselnußgroßen Luftbläschen besät war, welche teils breit auf der Serosa aufsaßen, während andere gestielte traubenförmig von ihnen ausgingen, wir hatten also einen Fall von Pneumatosis cystoides intestinorum vor uns. Ich glaubte zuerst, daß diese pathologische Veränderung nur auf eine Stelle lokalisiert sei und reponierte daher diese Schlinge in die Bauchhöhle, um vor allen Dingen den Magen zu untersuchen und nachträglich die Schlinge zu resezieren, da mir diese Operation hier ohne Schwierigkeit durchführbar erschien. Der Magen zeigte tatsächlich eine bedeutende Dilatation, nicht aber in dem Maße, wie wir es erwartet hatten. Der Pylorus war hoch oben adhärent und leistete beim Versuch, ihn abwärts zu ziehen, Widerstand. Daher sah ich von einer Pyloroplastik ab und nahm die Gastroenterostomie mit Entero-

anastomose nach Braun vor. Nun sollte die oben beschriebene Darmschlinge, wie beabsichtigt, reseziert werden und sie mußte zu dem Zweck aus der Bauchhöhle herausgeholt werden. Bei dieser Gelegenheit quollen die in der Bauchhöhle noch verborgenen Darmschlingen, welche genau dieselbe Veränderung zeigten, vor. Es war uns nicht möglich, eine genaue Messung der ganzen erkrankten Strecke zu machen. Wir konnten jedoch feststellen, daß fast die ganze Dünndarmlänge so verändert war, denn nur ein Bruchteil des oberen Jejunum und des unteren Ileum war frei geblieben. Eine Resektion der ganzen erkrankten Strecke schien uns nicht für angebracht, da eine solche Operation bei einem heruntergekommenen Patienten zu viel Gefahren mit sich gebracht hätte. Inzwischen kam mir der Gedanke, ob nicht etwa die vorhandene Magendilatation auf die ausgedehnten Hindernisse in der Darmtätigkeit zurückzuführen sein möchte. Ich suchte deshalb an der oberen Grenze der erkrankten Schlingen nach einer Erweiterung, ohne jedoch meinen Verdacht bestätigt zu finden. Schließlich entschloß ich mich, die beiden von der Veränderung verschont gebliebenen resp. gesunden Dünndarmschlingen zu anastomosieren, u. zw. vermittelst des Murphyknopfes, indem ich hoffte, daß einerseits die Passage auf diese Weise leichter vonstatten gehen würde, andererseits dadurch eine Rückbildung des Krankheitsprozesses eintreten möchte. Die Bauchhöhle wurde durch Naht vollständig geschlossen.

10. November. Abends Temperatur 37,4, Puls 81. Einmal Stuhlgang. Das andauernde Erbrechen ist spurlos verschwunden. Auffallend ist, daß der Patient sofort nach der Operation eine beliebige Körperlage einnehmen konnte. Das Allgemeinbefinden ist sehr gut.

11. November. Temperatur 37,6, Puls 100. Patient klagt über Spannung, welche sich vom Magen nach den Seiten hin ausdehnt. Auch heute kein Erbrechen mehr. Allgemeinbefinden st. id.; jedoch hat der Patient ein Gefühl von Auftreibung des Abdomens. Ein Darmrohr wird ins Rektum eingeführt, ohne daß dadurch Stuhl oder Wind abgehen.

12. November. Temperatur 37,7, Puls 82. Einmal Stuhlgang. Allgemeinbefinden st. id.

13. November. Temperatur 37,1, Puls 81. An diesem Tage bekam Patient zwei Nährklistiere.

15. November. Temperatur 37,1, Puls 80. Drei reichliche Stuhlgänge auf Seifenklistier. Patient gibt an, daß er sich seit den letzten acht Jahren nie so wohl befunden hätte.

16. November. Temperatur 37,2, Puls 82. Die Bauchwunde ist per primam geheilt und die Hälfte der Nähte werden entfernt.

18. November. Temperatur 36,6, Puls 86. Der Murphyknopf geht ab, vier Stuhlgänge.

Am 6. Tage nach der Operation stand Patient auf und soll herumgegangen sein, ohne natürlich unsere Erlaubnis dazu zu haben. Er erklärt, er fühle sich nicht mehr krank und es sei ihm zu langweilig, noch länger das Bett zu hüten.

Am 29. November wurde der Patient entlassen; wir konnten dabei folgendes feststellen: Die Auftreibung des Epigastrium ist im Vergleich zu seinem Zustand vor der Operation bedeutend zurückgegangen, während der Unterleib nach wie vor ziemlich gleich geblieben ist. Das mögen die bei-

gegebenen Abbildungen illustrieren. Bei der Entlassung wurde ihm der Rat gegeben, im Fall Verschlimmerung eintreten sollte, sich um jeden Preis die erkrankten Darmpartien resezieren zu lassen.

Wir haben ein Stückchen bei der Operation exzidiert, um es einer genaueren Untersuchung zu unterziehen. Leider wurde das Stückchen jedoch in Alkohol gelegt, so daß von einer bakteriologischen Untersuchung durch Kultivierung etwaiger Mikroorganismen nicht mehr die Rede sein konnte.

Fig. 1.

Nunmehr will ich die histologischen Ergebnisse der von den anderen Autoren beobachteten Fälle berücksichtigen.

Die Beschreibung der mikroskopischen Präparate von Bang, der den ersten Fall beim Menschen untersuchte, gestaltet sich etwa folgendermaßen: Die Luftbläschen, deren Größe bis zu der einer Bohne variierten, erschienen als Hohlräume ohne jeglichen flüssigen Inhalt. Die Majorität derselben befand sich in der Muskularis selbst. Die Bläschen lagen teils zwischen den Quermuskelfasern, teils zwischen diesen und den Längsmuskelfasern; vereinzelt lagen sie in der Mukosa. Die Bläschen waren von einem Endothel ausgekleidet. Sowohl die Cystenwände wie auch der Hohlraum der Cysten

selbst enthielten manchmal große Zellen mit zahlreichen Kernen. Zwischen Muskelfasern und Cysten zog ein fibrilläres Gewebe hindurch. Im allgemeinen war das Gewebe sehr gefäßreich und von einem Netzwerk feiner Kanälchen durchsetzt, welch letztere keine besonderen Wandungen besaßen und mit Fibrinfäden und Zellen angefüllt waren. Eine Verbindung zwischen den Kanälchen und den Lymphgefäßen war nicht zu finden.

Nach der mikroskopischen Untersuchung von Winands war der Hohlraum der Cysten mit einer feinen Membran ausgekleidet, die zahlreiche

Fig. 2.

Kerne in sich schloß. Oft fanden sich im Lumen polygonale Zellen. Die Innenfläche der Cysten am Dickdarm war von einer zusammenhängenden Endothelschicht mit platten Zellen ausgekleidet. Die dort sich befindlichen Lymphgefäße und Spalten besaßen auch Endothel. In den Cysten, wie auch in einzelnen unregelmäßigen Hohlräumen, waren mitunter Riesenzellen mit mehreren Kernen nachzuweisen. Winands ist der Ansicht, daß die Cysten ihren Ursprung den zahlreichen Spalträumen verdanken, welche mit gequollenen Endothelzellen angefüllt und zu wuchern im Begriff sind. An den Schnittpräparaten fand Winands zahlreiche Bakterien, und zwar kurze Stäbchen an der Innenfläche der Cysten und im Gewebe.

Nach diesen kurzen Bemerkungen über Histologie will ich diesbezügliche Ergebnisse meines Falles berichten.

Die Veränderung betraf, wie gesagt, fast den ganzen Leer- und Krummdarm, das Duodenum und Colon blieben ganz davon verschont. Das Mesenterium war ebenfalls nirgends in Mitleidenschaft gezogen. Die Bläschen fanden sich ausschließlich an dem dem Mesenterialansatz gegenüberliegenden Teil des Dünndarms. Das Befallensein des letzteren war jedoch kein regelmäßiges. An einer Stelle häuften sich die Bläschen gruppenweise; an einer anderen dagegen traten sie nur sehr spärlich auf. Die Muskulatur des erkrankten Teils zeigte eine bedeutende Atrophie, so daß der Inhalt des Darms durch die Wand hindurch sichtbar war, auch ließ der atrophische Zustand des Darmrohres durch das Gefühl sich erkennen. Die meisten Bläschen saßen flach auf, während einige an langen Stielchen hingen, und diese hatten meistens eine ovoide Form. Die Wandung der gestielten Bläschen war sehr dünn, so daß ein mäßiger Fingerdruck schon, unter zischendem Geräusch, diese zum Platzen brachte. Das darin enthaltene Gas brannte nicht. Die Wandung der Bläschen bestand aus mehrschichtigem straffen Bindegewebe, dessen Kerne sehr spärlich auftraten, und zeigte keinerlei Gefäßentwicklung. Die Innenfläche der Bläschen war nicht glattwandig und von keinem Endothel ausgekleidet, sondern zeigte fibrilläre Auffaserung. An beiden Polen einiger Bläschen verteilten sich die bindegewebigen Fasern der Wandung als Ausläufer in ganz feine fibrilläre Fäden. Im Lumen der Bläschen fand sich meistens kein Inhalt, bei vereinzelten jedoch eine geringe Menge einer geronnenen Masse, welche eine homogen aussehende Kugel in sich schloß. Nur an einzelnen Stellen ließen sich zahlreiche Kokken und Stäbchen im Hohlraum, wie auch im Gewebe selbst, nachweisen. Bei einigen Präparaten fand man eosinophile Zellen im Spalte und im Gewebe. Nirgends konnte man Lymphocyten und Leukocyten feststellen.

Die Ansicht über die Entstehung der Krankheit geht ziemlich weit auseinander. Bang nimmt an, daß eine Umwandlung von Lymphe in Luft durch die von ihm zuerst mikroskopisch nachgewiesenen Riesenzellen erfolge. Hahn konnte in den Cysten des unter peinlichsten Kautelen entnommenen Materials Bakterien nachweisen und beschuldigt mit Wahrscheinlichkeit diese letzteren für die Gasbildung. Einige andere Autoren vermochten die erheblichen Darmzirkulationsstörungen und die schwer zu bewirkenden Darmentleerungen in ursächlichen Zusammenhang zu bringen. Auf Grund meiner histologischen Präparate möchte ich das Bläschen eigentlich als keine echte Cyste ansehen, sondern einfach als eine Spalte, die ihre Herkunft einer Lymphspalte zu verdanken scheint. Dringen luftbildende Bakterien in die Lymphspalte ein, so wird diese mechanisch ausgedehnt und bildet hier ein Bläschen. Diese Annahme wird dadurch bekräftigt, daß ein Endothel an der Innenfläche der Bläschen fehlt. In dem Fall von Herrn Prof. Miwa,

der mir auf meinen Wunsch gütigst ein Stückchen seines Materials zur Verfügung stellte, von dem ich mikroskopische Präparate anfertigte, ließ sich ein plattes Endothel mit runden Kernen deutlich nachweisen. So drängt sich also unwillkürlich die Frage auf, ob die Bläschen in meinem Fall nicht etwas anderes, z. B. Echinokokkenbläschen oder dergleichen sein könnten. Mit voller Sicherheit kann ich jedoch behaupten, daß dieser Zweifel nicht aufkommen kann. Ich bin mir aber andererseits auch bewußt, daß das Endothel auch da noch existieren kann, wo es anscheinend fehlt. An unseren Präparaten verhält sich aber die Sache anders. Die bindegewebige Zerfaserung der Innenfläche, also das Fehlen jeglicher scharfen Kontur, deutet darauf hin, daß dort ein Endothel unmöglich vorhanden gewesen sein kann.

Meine histologischen Untersuchungsergebnisse weichen von denjenigen der anderen ab und ich war leider nicht imstande, Bakterien kultivieren zu können. Aber ich kann nicht umhin, mich der mykotischen Theorie anzuschließen. Wie Hahn richtig bemerkt, erweckt das Auftreten einer und derselben Krankheit beim Schwein und beim Menschen den Verdacht, daß eine Übertragung von Tier auf Mensch wahrscheinlich ist. Interessant ist jedenfalls das Faktum, das sowohl in Hahns Fall als in dem meinigen die Anamnese der Patienten erkennen lies, daß dieselben vor ihrer Erkrankung vielfach mit Tieren in Berührung kamen.

Ob die Zirkulationsstörungen des Digestionstraktus als ursächliches Moment oder als Folge der Krankheit zu betrachten sind, will ich einstweilen dahingestellt sein lassen.

Japan, den 15. Dezember 1906.

Literaturverzeichnis.

1. Ziegler, Beiträge zur pathol. Anatomie, Bd. 3 u. 17.
2. Deutsche med. Wochenschr. 1899, Nr. 40.
3. Verhandlungen der Japan. Gesellschaft f. Chir. 1901.
4. Zentralbl. f. Chir. 1901.
5. Russ. chir. Archiv 1902, Heft 6. Referat im Zentralbl. f. Chir. 1903.

XXII.

Ein Fall von Berstungsruptur des Darmes infolge Einwirkens stumpfer Gewalt bei gleichzeitiger Hernia umbilicalis epiploica concreta.

Von

Dr. med. **Ad. Ebner**, Königsberg i. Pr.,

Privatassistent bei Professor Lexer.

Bei der Seltenheit der bisher bekannten Fälle von Berstungsrupturen des Darmes infolge stumpfangreifender Gewalt bei gleichzeitiger Hernie dürfte ein Fall von Interesse sein, den ich in Vertretung von Herrn Professor Lexer in dessen Privatklinik zu operieren Gelegenheit hatte, und für dessen Überlassung ich Herrn Professor Lexer ergebensten Dank sage.

Namentlich hinsichtlich der anatomisch-pathologischen und ätiologischen Verhältnisse bietet der von mir beobachtete Fall einige Besonderheiten, zu denen ich einen Parallelfall unter den von Talke mit großem Fleiß zusammengestellten 14 Fällen von stumpfer Bauchverletzung aus der gesamten bisherigen Literatur nicht habe finden können.

Es handelte sich um eine Dame von 55 Jahren, die sonst nicht ernstlich krank gewesen war. Sie hatte 3 spontane Partus durchgemacht mit normalen Wochenbetten, der letzte vor 37 Jahren. Seit 15 Jahren Menopause.

Pat. litt seit 40 Jahren an einem Nabelbruch. Ein Bruchband war niemals getragen worden, da der Bruch keine besonderen Beschwerden verursacht hatte. Jedoch hatte derselbe im Laufe der Jahre erheblich an Größe zugenommen. Pat. leidet seit langen Jahren an hartnäckiger Obstipation, die aber stets durch Abführmittel und Einläufe zu heben war.

14 Tage vor der Aufnahme in die Klinik war die Pat. im Zimmer über einen aufgerollten Teppich mit ausgestreckten Armen nach vorne auf den glatten Boden des Zimmers gefallen. Sie klagte sofort über starke

Schmerzen im Leibe rechts seitlich und unter dem Rippenbogen. Es stellte sich weder Übelkeit noch Aufstoßen ein, jedoch wurden die Schmerzen allmählich stärker und strahlten in die rechte Schulter aus. Stuhlgang war seit dem Falle stark angehalten und erfolgte nur auf Abführmittel. Pat. erhielt zu dem Zwecke von dem behandelnden Arzte Ol. ricin. sowie andere Abführmittel innerlich und ging auch weiter trotz der Schmerzen im Leibe größtenteils umher.

Angeblich soll während der ganzen Zeit kein Fieber bestanden haben, ebensowenig Übelkeit und Erbrechen.

Vor 2 Tagen erfolgte am Morgen zum letzten Male ganz wenig Stuhl, seitdem besteht völlige Verhaltung von Stuhl und Winden. Auf kleine Einläufe von ca. 30 ccm Inhalt erfolgte ebenfalls keine Besserung. Vielmehr begann am Abend des 2. Tages vor der Aufnahme Übelkeit, Aufstoßen und Erbrechen einzutreten, das bis vor 7 Stunden in verschiedenen Intervallen auftrat und seitdem sistierte, bis auf vereinzeltes Aufstoßen. Pat. hat außer ein wenig Eiswasser in den letzten Tagen per os nichts erhalten. Der Leib ist seit vorgestern im ganzen stark aufgetrieben und schmerzhaft. Das Erbrochene sah stets grünlich aus. Urin ist bisher ohne Beschwerden entleert worden.

Der Befund bei der Aufnahme ergab eine mittelgroße, kräftig gebaute Pat. in etwas herabgekommenem Ernährungszustande mit blasser, welker Haut, leidendem Gesichtsausdruck und subfebriler Temperatur (37,4°). Die Atmung war oberflächlich, beschleunigt, tiefere Inspiration schmerzhaft, namentlich unter dem Rippenbogen rechts. Herztöne leise, rein, etwas frequent, 90—96 pro Minute. Puls von geringer Spannung. Zunge nicht belegt, trocken, borkig, rot.

Am rechten Unterarm, bis über das Ellenbogengelenk hinaufreichend, blutige Sugillationen, ebenso am linken Unterschenkel bis zu einem Ring reichend, der der Lage des Strumpfbandes entspricht. Ziemlich häufiges Aufstoßen.

Abdomen ist kegelförmig aufgetrieben, die Spitze des Kegels wird von einer reichlich mannsfaustgroßen Vorwölbung der Bauchdecken in der Nabelgegend gebildet. Die Haut über derselben ist stark gedehnt, stellenweise fast papierdünn und entspricht z. T. dem vollständig verstrichenen und bis auf 3-Markstückgröße gedehnten Nabel, besonders dessen Umgebung.

Über der mittleren Vorwölbung ist stellenweise leiser Darmschall, teils Dämpfung vorhanden. Der Nabelring der Fascie ist infolge der prallen Spannung der Haut nicht deutlich fühlbar. Rechts seitlich, sowie links seitlich treten durch die prall gespannten Bauchdecken stark geblähte Darmschlingen hervor. Peristaltik der Därme ist weder sichtbar, noch hör- oder fühlbar. Die Palpation ist überall, namentlich rechts seitlich vom Nabel, stark schmerzhaft und wird durch die pralle Spannung der Därme und Bauchdecken erheblich beeinträchtigt. Überall tympanitischer Darmschall. Vergrößerung oder besondere Empfindlichkeit des unteren Leberrandes ist nicht zu konstatieren. Per Rektum fühlt man eine weiche Vorwölbung der vorderen Rektalwand, die deutliche Fluktuation nicht erkennen läßt.

Urin ist frei von Eiweiß und Zucker.

Mit Rücksicht auf den bisherigen Krankheitsverlauf und den obigen

Befund konnte die Diagnose nur auf eine peritonitische Darmlähmung gestellt werden. Unentschieden mußte es zunächst bleiben, ob dieselbe von einer Ruptur der irreponiblen Nabelhernie oder von einer intraabdominal gelegenen Darmverletzung ihren Ausgang genommen hatte. Für wahrscheinlicher mußte nach Lage der Dinge die erstere Annahme gelten.

Es wurde daher in Chloroformnarkose zunächst mit einer Längsincision in der Linea alba auf die Umbilicalhernie eingegangen. Haut darüber fast papierdünn infolge der starken Dehnung. Der Bruchsack ist der darüberliegenden Haut adhärent und wird mit dieser zusammen gespalten. Eröffnung des Bruchsackes in großer Ausdehnung. Derselbe enthält einen großen Netzlappen und eine stark geblähte und injizierte Dünndarmschlinge mit spiegelnder Serosa. Beide sind sowohl miteinander, wie auch mit der Bruchsackwand in ausgedehntem Maße verwachsen. Ebenso Verwachsungen an der Bruchpforte, die ca. fünfmarkstückgroß ist.

Nach Lösung der Adhäsionen an der Bruchpforte Vorziehen der Darmschlinge, welche eine leichte Schnürfurche sowie Injektion der spiegelnden Serosa zeigt. Hinter der Schnürfurche zeigt der intraabdominal gelegene Teil des Darmes eine stärkere Injektion sowie Trübung der Serosa. Gleichzeitig entleert sich aus dem freien Abdomen ein stark getrübtes, leicht fäkulent riechendes Exsudat in mäßiger Menge.

Mit Rücksicht auf das eitrige Exsudat und die ungenügende Klärung der Verhältnisse aus dem Inhalt des Bruchsacks wurde durch Verlängerung des Schnittes nach oben und unten die Laparotomie angeschlossen. Es zeigen sich nunmehr sämtliche intraabdominal gelegenen Darmschlingen stark gebläht, die Serosa derselben stark injiziert, getrübt, z. T. mit eitrig-fibrinösen Belegen bedeckt, ferner reichlich ältere und frische Verwachsungen der Darmschlingen untereinander sowie mit dem Peritoneum parietale.

Im kleinen Becken findet sich eine größere Ansammlung von eitrig-getrübtem Exsudat, ebenso in der linken Regio hypochondriaca; dasselbe hat einen leicht fäkulenten Geruch. Ebenso auch zwischen den freien Darmschlingen das gleiche Exsudat in geringer Menge.

Am stärksten und zahlreichsten sind die Verwachsungen in der Ileocöcalgegend. Das Cöcum ist auf der rechten Beckenschaufel fest am Peritoneum parietale adhärent und zeigt eine bräunlichrote Verfärbung sowie einen ausgedehnten, ca. 4 cm langen Riß der Serosa an der vorderen Wand. In der Mitte dieses Risses finden sich 3 kleine linsengroße, in der Längsrichtung verlaufende, übereinandergelegene Perforationsöffnungen, aus denen sich Flüssigkeit entleert, vermischt mit kleinen gelben Bröckeln.

Nach Abtamponieren des Risses gegen die Umgebung Übernähen der Perforationsstellen, besonders erschwert durch die morsche Beschaffenheit der Darmwand, welche die Nähte wie durch Zunder durchschneiden läßt.

Austupfen des Exsudates aus dem kleinen Becken, andere Perforationsstellen sind nicht nachweisbar. Gegenincision in der linken Lumbalgegend, Drainage der freien Bauchhöhle sowie auf die Perforationsstellen mit Jodoformgazestreifen. Vereinigung der Hautränder in der Mitte durch einige durchgreifende Knopfnähte. Verband mit steriler Gaze, Heftpflaster, Watte. Puls am Ende der Operation kaum fühlbar, hebt sich etwas auf intramuskuläre Infusion von 1000 ccm Kochsalzlösung in den linken Oberschenkel.

Nach diesem Befunde mußte die Prognose von vornherein als absolut infaust bezeichnet werden. Gelten doch sämtliche Fälle von Peritonitis als völlig aussichtslos, die bereits im Stadium der Darmlähmung zur Operation gelangen. Dem entsprach auch der weitere Verlauf der Erkrankung. Trotz reichlicher Kochsalzinfusionen und Exzitantien war die Darmlähmung nicht mehr zu heben, so daß am dritten Tage post operationem der Exitus letalis eintrat.

Betrachten wir nun zunächst die ätiologische Seite unseres Falles, so unterliegt es wohl keinem Zweifel, daß die am Cöcum gefundenen 3 kleinen Rupturöffnungen auf den Fall zurückzuführen sind.

Bei der Art des Traumas — breitangreifende Gewalt durch den Druck des Abdomens gegen den glatten Zimmerboden — ist eine Quetschung des Darmes von vornherein auszuschließen. Wir haben es also zweifelsohne mit Berstungsrupturen des Darmes zu tun.

Wie hat man sich nun die Entstehung derselben zu erklären, und in welcher Beziehung hat man die vorhandene angewachsene Umbilicalhernie zu der Genese der Rupturen zu bringen?

Es können nach Lage der Dinge hier nur 2 Möglichkeiten in Betracht kommen. Einmal ein Abschluß der betreffenden stark gefüllten bezw. geblähten Darmschlinge nach beiden Seiten hin, im Momente des Traumas (Moty, Petri, Sauerbruch). Zweitens wäre daran zu denken, ob die Läsion der Darmwand auf der Basis der gleichzeitig vorhandenen Nabelhernie im Sinne der von Bunge angegebenen Erklärung zustande gekommen sein könnte. Nach dieser erfolgt bekanntlich in derartigen Fällen der Riß an der Bruchpforte, als der Stelle des geringsten Widerstandes bei plötzlicher Erhöhung des intraabdominalen Druckes, sei es durch plötzliche Anspannung der Bauchmuskulatur, sei es durch eine breit auf das Adomen einwirkende stumpfe Gewalt.

Die in unserem Falle vorhandene Nabelhernie wird ja im ersten Moment den Gedanken an eine Entstehung der Rupturen im Sinne der Bungeschen Theorie nahelegen. Gegen diese Annahme spricht aber einmal die Tatsache, daß bei der anatomischen Fixation bezw. geringer Beweglichkeit des Cöcums dasselbe im Moment des Traumas gar nicht bis zur Nabelbruchpforte disloziert sein konnte. Ein Mesenterium ileocoeci commune, das in seltneren Fällen anzutreffen ist und eine größere Beweglichkeit des Cöcum zur Folge haben kann, war in unserem Falle nicht vorhanden. Dagegen spricht ferner die Erwägung, daß auch der Verschluß der Bruchpforte durch

die Verwachsungen ein Vorwölben von Darmschlingen in dieselbe gar nicht zuließ, und daß auch rein theoretisch für andere Darmschlingen innerhalb der freien Peritonealhöhle bei Nabelhernie und einem Trauma durch breit von vorne gegen die Bruchpforte andrängende Gewalt diese Möglichkeit nicht zutreffen kann, da in solchem Fall der direkte Druck von vorne gegen die Bruchpforte dieselbe wohl kaum zu einer Stelle des geringsten Widerstandes für den intraperitonealen Druck werden dürfte.

In solchen Fällen könnte es eher zu einer Ruptur der Schlinge innerhalb des Bruchsackes selbst kommen, einer sogen. Hernienruptur. Voraussetzung ist dazu, daß durch die reflektorische Kontraktion der Bauchmuskulatur und durch das plötzliche Andrängen des Inhaltes gegen die Bruchpforte im distalen Ende ein ventilartiger Abschluß auch der proximalen Öffnung bewirkt wird, so daß eine genügend schnelle Entleerung der Schlinge im Moment der Gewalteinwirkung nicht stattfinden kann. Außerdem entbehrt die Schlinge des Schutzes der Bauchmuskulatur und ist auch durch die Beschränkung der Beweglichkeit, sei es infolge Verengung der Bruchpforte durch Muskelkontraktion, sei es infolge von Verwachsungen im Bruchsack, nicht in der Lage, der andrängenden Gewalt auszuweichen.

Tatsächlich liegt auch in dem einzigen von Sappey berichteten Fall von Darmruptur bei Nabelhernie eine Hernienruptur vor, was ja nach den obigen Ausführungen nur zu erklärlich ist.

Inwieweit Nabelhernien für seine Theorie überhaupt in Frage kommen können, erwähnt Bunge nicht weiter. Auch ich habe in der Literatur einen hierauf bezüglichen Fall nicht auffinden können. Denkbar wäre es, daß infolge sehr heftiger Steigerung des intraabdominalen Druckes durch Kontraktion einer sehr kräftig entwickelten Bauchmuskulatur bei gleichzeitigem Fehlen einer von außen her direkt auf die Bruchpforte einwirkende Gewalt bezw. bei in anderer Richtung einwirkender Gewalt die Bruchpforte zur Stelle des geringsten Widerstandes werden kann. In solchem Falle steht der Entstehung einer intraabdominalen Darmruptur auch an der Nabelbruchpforte im Sinne der Bungeschen Theorie nichts im Wege.

Beobachtet, bezw. veröffentlicht sind jedoch bisher derartige Fälle noch nicht, und auch für unseren Fall ist nach dem Obigen die Entstehung auf dieser Grundlage mit Sicherheit auszuschließen.

Demnach bleibt nur die Möglichkeit einer Genese der Rupturen im Sinne der Petry-Sauerbruchschen Theorie übrig. Es wird

sich nun darum handeln, zu ergründen, inwiefern es bei der Patientin im Moment des Falles zu einem doppelseitigen Verschluß des Cöcum bezw. des Colon ascendens kommen konnte, und ob derselbe etwa mit der vorhandenen Nabelhernie in Verbindung zu bringen ist.

Tatsächlich liegt hier die Erklärung für einen doppelseitigen Abschluß des Darmlumens gar nicht so fern. War doch in der proximalen Richtung die Valvula Bauhini sehr wohl in der Lage, ein plötzliches Ausweichen des Darminhaltes in retrograder Richtung zu verhindern. War doch andererseits ein großer Netzlappen in dem Bruchsack fest verwachsen, der wohl primär schon zu einer Dislokation des Quercolons nach unten geführt hat. Das mußte a priori eine gewisse Abknickung, zum mindesten eine Abbiegung der Flexura hepatica in einem spitzeren Winkel zur Folge haben. Das Quercolon selbst war in dieser Lage fixiert durch den adhärenten Netzlappen, der ja mit seiner Peritonealduplikatur darüber hinwegzieht.

Der weitere Vorgang ergibt sich nachher von selbst. Bei plötzlichem Vordringen des Darminhaltes bezw. der Gase in distaler Richtung mußte zunächst eine stärkere Streckung, gewissermaßen eine Erektion des Colon ascendens zustande kommen. Dadurch mußte die Abknickung an der Flexura hepatica eine noch stärkere bezw. der Abgangswinkel des nach unten fixierten Quercolons ein noch spitzerer werden. Bei dem gleichzeitigen Andrängen der gefüllten zuführenden Schlinge gegen die leere, fast parallel verlaufende, abführende Schlinge mußte ein völliger Ventilverschluß des an sich schon verengerten Darmlumens an der Knickungsstelle zustande kommen, der zeitlich genau dem Einwirken des Traumas auf die Bauchdecken entspricht.

Einen ähnlichen Ventilverschluß an der Flexura lienalis beschreibt Kothe in Nr. 5 der Deutsch. med. Wochenschr. 1907; hier war derselbe jedoch auf Adhäsionen zurückzuführen, und machte sich schon im Verlauf der normalen Darmtätigkeit geltend, so daß er auf operativem Wege beseitigt werden mußte.

Auch Payr hat an der Flexura lienalis einen derartigen Ventilverschluß als Folge von Verwachsungen beobachtet, der ebenfalls zu Ileuserscheinungen führte.

Das Resultat der obigen Vorgänge mußte also zweifellos in unserem Falle ein doppelseitiger Abschluß des Cöcum nach oben und unten sein, der die außerordentliche Überdehnung der Wand

eines zirkumskripten Darmbezirks und schwere Schädigung der Vitalität des Gewebes zur Folge haben mußte.

Klinisch weist unser Fall auf die Bedeutung hin, welche gleichzeitigen Hernien für die Genese von Berstungsrupturen auch nach der Petry-Sauerbruchschen Theorie beizumessen ist, sobald dieselben zu Verwachsungen im Bruchsack und sekundären Verlagerungen und Knickungen intraperitonealer Darmschlingen geführt haben. — Bei breitangreifender Gewalt wird ja in der Regel der Darmverschluß ein einseitiger bleiben und nur ausnahmsweise — wie in unserem Falle — ein zweiter Verschluß zustande kommen. Bei zirkumskript angreifender Gewalt wird jedoch durch diese selbst leicht auch der zweite Verschluß bewirkt werden können, sobald sie diese Darmschlinge selbst trifft, so daß man hierbei einen derartigen Entstehungsmodus häufiger antreffen kann.

Auch Talke weist in seiner ausführlichen Arbeit auf die Wichtigkeit von verwachsenen Netzbrüchen für die Entstehung von Darmrupturen als Folge der Einwirkung zirkumskripter Gewalt hin. Er sieht jedoch gleich anderen Autoren die Wirkung derselben in der Entstehung von Rißrupturen der Darmwand oder Abreißung des Mesenteriums, da durch die pathologische Fixation auch fernliegenden Eingeweiden, wie dem Quercolon ein Ausweichen vor der zirkumskript einwirkenden Gewalt erschwert wird, so daß eine direkte Einwirkung des Traumas auf die Darmschlinge stattfinden kann. Talke führt als Beispiel hierfür einen von Volk publizierten Fall an, für den mir jedoch diese Erklärung nicht ganz einwandfrei erscheint.

Zum Verständnis meiner Ansicht möchte ich einige theoretische Erwägungen vorausschicken. Zur Entstehung einer Rißruptur des nach unten durch Verwachsungen an einer Leistenhernie fixierten Darmes erscheint es als Voraussetzung notwendig, daß die Einwirkung der Gewalt entweder parallel oder zum mindesten annähernd parallel stattfindet der im entgegengesetzten Sinne vorhandenen Fixationsrichtung der betreffenden Darmschlinge. Diese Richtung wird im Körper bei der weitaus häufigsten Fixation des Netzes in Leisten- oder Schenkelbrüchen in der Regel vertikal sein; die Ebene der Fixationsfläche z. B. beim Quercolon wird in der Regel der Frontalebene entsprechen. Zur Entstehung einer Rißruptur am Colon wäre also — um bei dem konkreten Beispiel zu bleiben — die Einwirkung einer Gewalt in schräger Richtung von unten her — beim stehenden Körper gerechnet — notwendig, um einen Zug an der Darmschlinge ausüben zu können, entgegen der Fixationsrichtung.

Diese Voraussetzung wird aber nur selten erfüllt, indem die angreifende Gewalt in der Regel direkt von vorne, z. B. bei dem in Bewegung befindlichen Körper einwirken wird. So auch in dem von Talke angeführten Falle. Der mit einer konkreten Hernia epiploica inguinalis behaftete Patient war in vollem Laufe mit der Bauchgegend gegen einen Pfahl gestoßen. Es wird also in der Regel die angreifende Gewalt im rechten Winkel zur Fixationsebene der betreffenden Darmschlinge einwirken, ja in dem Talkeschen Falle vielleicht sogar in einem stumpfen Winkel, da der Körper beim Laufen vornübergebeugt ist und so die Einwirkung eher von oben nach unten entsprechend der schräg verlaufenden Frontalebene des Körpers stattfindet.

Kann nun aus einer rechtwinkligen Einwirkung der zirkumskripten Gewalt auf die fixierte Darmschlinge eine Zugwirkung resultieren, die selbst Einrisse der Darmwand zur Folge haben kann? Die Wirkung einer solchen Gewalt wird sich in einer Dislokation des Colons nach hinten äußern. Das Colon kann aber infolge seiner Fixation am Netz nur eine Kreisbewegung nach hinten beschreiben, deren Mittelpunkt der Fixationsstelle des Netzes und deren Radius der Länge der adhärenten Netz- oder Mesenterialpartie entspricht. Praktisch wird dieser Radius einer gewissen Verlängerung fähig sein, die der Dehnbarkeit des Netzes bezw. des Mesenteriums entspricht. Die von vorne her angreifende Gewalt würde die Tangente zu dem von der Darmschlinge beschriebenen Kreissegment bilden.

Falls nun im konkreten Fall der Darm nicht nach unten ausweicht, was doch bei direkter Einwirkung auf die Schlinge von vorne her recht naheliegend erscheint, würde die Stärke der Zugwirkung am Darm bezw. Mesenterium oder Netz der Länge einer rechtwinklig von der Tangente auf den Kreisbogen gefällten Linie entsprechen. Diese Linie wächst proportional der Entfernung vom Berührungspunkt der Tangente mit dem Kreissegment, und zwar bei einem kleinen Kreise schneller als bei einem großen Kreise, entsprechend dem spitzeren Winkel zwischen Tangente und Kreisbogen bei letzterem. Es ist also die Länge der Linie bezw. die Stärke der Zugwirkung abhängig vom Radius des Kreisbogens und der Entfernung vom Fußpunkt der Senkrechten bis zum Berührungspunkt der Tangente mit dem Kreisbogen. In unserem konkreten Fall ist nun der Radius in der Regel ein ziemlich großer, entsprechend der Länge der Fixation, der Ausschlag des Kreises nach hinten nur ein ganz geringer, da er der Entfernung der Darm-

schlinge von der Wirbelsäule entspricht. Rein theoretisch betrachtet, kann daher die Linie zwischen Tangente und Kreisbogen nur eine ganz kurze werden und gewinnt eine praktische Bedeutung erst dann, wenn sie länger ist als die Dehnbarkeit der betreffenden Fixation, denn erst dann kann es zur Rißwirkung kommen. — Es leuchtet demnach ohne weiteres ein, daß nur bei einer kurzen Fixation der Darmschlinge eine stärkere Zugwirkung entfaltet werden kann, entsprechend dem erheblich kleineren Bewegungsradius der betreffenden Schlinge. Für entfernt liegende Eingeweide, wie z. B. das Quercolon, erscheint mir demnach, falls sie nicht sehr stark nach unten zum Fixationspunkt hin disloziert sind, bei der Einwirkung zirkumskripter Gewalt von vorne nach hinten die Entstehung einer Quetschung oder einer Berstungsruptur auf der Grundlage meines Falles wahrscheinlicher, als die einer Rißruptur.

Ob dies auch für den von Talke zitierten Volkschen Fall zutrifft möchte ich nicht entscheiden. Immerhin dürfte nach den obigen Erwägungen bei Einwirkung zirkumskripter Gewalt die Bedeutung fixierter Netzbrüche für die Entstehung von Berstungsrupturen eine größere sein, als für die von Rißrupturen der Darmwand. Die in dem Volkschen Falle vorhandene Längsrichtung der Ruptur zur Darmwand kann sowohl für die eine wie für die andere Entstehungsart sprechen.

Kehren wir nach dieser kurzen Abschweifung zu der klinischen Betrachtung unseres Falles zurück, so interessiert zunächst die Frage nach dem Zeitpunkt der eingetretenen Perforation. Hat das Trauma primär zu der perforierenden Ruptur der Darmwand geführt oder ist erst sekundär die Perforation durch Ulceration oder Gangrän als Folge der schweren Läsion und herabgesetzten Gewebsvitalität zirkumskripter Bezirke der Darmwand eingetreten?

Bei der Länge des seit dem Trauma verflossenen Zeitraumes — 14 Tage — und den vorgeschrittenen pathologischen Veränderungen am Darm und Peritoneum läßt sich mit Sicherheit diese Frage nicht mehr entscheiden.

Möglich wäre es ja, daß nach primärer Perforation es zur Bildung einer fibrinös-adhäsiven Peritonitis mit entsprechenden Verwachsungen in der Umgebung der Perforationsstelle gekommen ist. Gefördert werden dieselben durch ein gewisses Latenzstadium, das auch Bunge nach derartigen Verletzungen beobachten konnte. Die gleiche Beobachtung hat Talke zu der Annahme geführt, daß nach

den klinischen Anzeichen der Koterguß nicht gleichzeitig mit der Verletzung, sondern erst später zu erfolgen scheint.

Das unzweckmäßige Verhalten der Patientin durch Umhergehen und energischen Gebrauch von Abführmitteln wäre dann wohl geeignet gewesen den Heilbestrebungen des Peritoneums entgegenzutreten und zu einem schleichenden Fortschreiten der Infektion mit immer neuen Verklebungen der Darmschlingen zu führen, bis schließlich die Symptome der allgemeinen Peritonitis und Darmlähmung manifest wurden und auf die Schwere des Krankheitsbildes hinwiesen.

Immerhin will mir nach den anamnestischen Angaben der Patientin die zweite Annahme wahrscheinlicher erscheinen. Es kann infolge der starken Überdehnung der Darmwand entweder zu einer Kontinuitätstrennung der Schleimhaut oder submukösen Blutungen der Wand gekommen sein. Durch die naheliegende Infektion vom Darmlumen her ist dann eine Ulceration der in ihrer Ernährung geschädigten Gewebe eingetreten und hat zu sekundärer Perforation der Wand geführt.

Dafür sprechen die anhaltend auffallend geringen Reizerscheinungen des Peritoneums, welche bereits zu serofibrinöser Verwachsung in der Umgebung der lädierten Stellen geführt haben können, bevor die Perforation eintrat; dafür sprechen auch die erheblich stärkeren und demgemäß auch älteren Verwachsungen in der Umgebung der Perforationsstelle.

Auch Bunge hält in seinem Falle 3 die sekundäre Perforation für das wahrscheinlichere. Auch hier folgte der Verletzung ein intermediäres Stadium, in welchem die Erscheinungen der ausgesprochenen Peritonitis fehlten. Auch Bunge glaubt sich auf Grund des klinischen Verlaufes und des pathologischen Befundes für die obige Annahme berechtigt. Eine absolut sichere Deutung konnte er ebenfalls nicht gewinnen, trotzdem die Operation bereits am 2. Tage nach der Verletzung vorgenommen wurde. Auch hier ging die Patientin 10 Stunden nach der Operation an den Folgen einer allgemeinen Peritonitis zugrunde.

Als klinische Besonderheit weist Bunge noch auf das Fehlen jeder Bauchdeckenspannung in seinem Falle hin, trotz des Vorhandenseins der schweren, schnell fortschreitenden Peritonitis. Das Fehlen dieser sonst so wichtigen Symptome darf für die Diagnose subkutaner Darmverletzungen nicht außer acht gelassen werden und hat auch vielleicht den vorbehandelnden Kollegen zu einer allzu optimistischen Beurteilung des Falles geführt.

Kurz zusammengefaßt haben wir es also mit einem Falle schwerer subkutaner Darmverletzung durch stumpf angreifende Gewalt zu tun. Die Schwere der Verletzung erklärt sich bei der geringen Schwere des Traumas — Fall auf glatten Boden — aus dem gleichzeitigen Vorhandensein einer angewachsenen Hernia umbilicalis epiploica. Dieselbe hatte durch das Zusammenwirken mit der Valvula Bauhini einen doppelseitigen Darmverschluß zur Folge, der zur Berstungsruptur führen mußte.

Auch dieser Fall dürfte wieder als ein Hinweis darauf dienen, in welchem Gegensatz bei stumpfen Bauchverletzungen der Mangel von Erscheinungen zu der Schwere der Verletzung stehen kann. Man darf mit Recht daraus die Mahnung herleiten, sich besser durch die frühe Autopsie in vivo Klarheit über die weiteren therapeutischen Maßnahmen zu verschaffen, als zu warten, bis die Schwere der Erscheinungen die Operation nutzlos macht und die Sektion erst die nötige Klarheit bringt zum Schaden des Patienten und des Arztes!

XXIII.

Aus der chirurgischen Universitätsklinik zu Erlangen.
(Direktor: Prof. Dr. E. Graser.)

Ein Fall von hoher Plexuszerreißung.

Von

Dr. Otto Kalb,
Assistenten der Klinik.

(Mit 4 Abbildungen.)

Durchtrennungen des Plexus brachialis durch direkte Verletzungen (Hieb- oder Stich-Wunden) sind ziemlich oft beobachtet worden. — In zweiter Linie sind es am häufigsten Verletzungen des Knochengerüstes jener Gegend, welche eine Schädigung des Plexus durch Zerreißung oder Überdehnung herbeiführen. Bolton (3), Bristow (4)[1]), Kennedy (11) u. a. berichten diese Komplikationen bei Fraktur des Humerus; Tuffier (22), Steward (23) usw. dieselbe bei Luxation des Oberarmes; Begouin (2), Kramer (15) u. a. bei Fraktur der Clavicula. — Sogar durch eine chronische Veränderung am Knochenskelett infolge überschüssiger Halsrippen ist zuweilen eine Lähmung des Plexus beobachtet worden (Déjérine und Armand (6), meist mit vorwiegend sensiblen Störungen. — Ohne irgendwelche begleitende Veränderungen am Knochengerüst der Schulter sind Zerreißungen des Plexus einigermaßen häufig nur bei Kindern als sogenannte Geburtslähmungen besonders nach Anwendung des Braunschen Hackens (Schüller (19), Kennedy (12 und 13) usw.).

Bei Erwachsenen dagegen sind traumatische Plexuslähmungen ohne Veränderung am Knochengerüst bis jetzt kaum beobachtet worden:

Abgesehen von einem Fall von traumatischer isolierter Lähmung

1) Diese Zahlen beziehen sich auf das am Schlusse dieser Arbeit befindliche Literaturverzeichnis.

des Nervus axillaris durch bloße Überhebung des Armes, den Wallerstein (26) erwähnt, finden wir ausgedehntere Schädigungen des Plexus brachialis ohne Veränderung am Knochengerüst nur 4 beschrieben.

I. Banks (1) berichtet über einen Pat., der durch die Luke eines Schiffes in den Laderaum herunterfiel und dort mit der rechten Schulter aufschlug, sich aber keine ernste äußere Verletzung zuzog; doch war der rechte Arm sofort nach dem Unfall völlig gelähmt, ebenso der größte Teil der Schultermuskulatur; nach 2 Monaten ergab die Untersuchung starke Atrophie der Schulter und des Armes. Totale Lähmung der dortigen Muskulatur. Bei der faradischen Untersuchung reagierte nur der Pectoralis major und Deltoideus und zwar schwach. Komplette Anästhesie des rechten Armes. Fehlen des Pulses an sämtlichen Armarterien. Arterie axillaris in einen dicken Strang verwandelt. Über der ersten Rippe ein walnußgroßer, knochenharter Knoten, nahe dem Scalenusansatz. Die rechte Lidspalte erschien enger als die linke, der rechte Bulbus kleiner, die rechte Pupille erweiterte sich weniger ausgiebig als die linke (Hornersche Trias). Nach vergeblicher Anwendung elektrischer Heilmittel schien ein operativer Eingriff gerechtfertigt: Schnitt parallel am oberen Rande des Schlüsselbeines, Präparation des ganzen Halsdreiecks. Der oben erwähnte Knoten stellte sich als völlig obturierte Subclavia heraus; die Obturation hatte sich offenbar im Anschluß an ein Aneurysma gebildet. Der Plexus brachialis war dicht neben dem Prozessus transversus vertebrarum abgerissen und sein peripheres Ende so weit unter die Clavicula gewichen, daß an eine Nervennaht nicht zu denken war. Es war nur noch ein feiner Nervenfaden vorhanden, bei dessen Reizung der Deltoideus und Pectoralis schwach zuckten. — Einen ähnlichen Fall will Verfasser einige Zeit vorher bei einem 3jährigen Kinde durch Überfahren beobachtet haben.

Verfasser betont als besonders merkwürdig an dem Fall das Fehlen äußerer Verletzungen, die Intaktheit des Knochengerüstes und das Vorhandensein des oculo-pupillären Symptoms (Hornsche Trias).

II. Bolton (3) berichtet in den Annals of surgery, Mai 1902, über ein Subcutaneous injury of the brachial plexus.

Patient, ein 27jähriger Mann, fiel eine steile Treppe herunter und erlitt dabei einen Kniescheibenbruch. Gleich nach dem Unfall war auch eine fast völlige Lähmung des linken Armes zu konstatieren. Auch war der ganze Arm empfindungslos mit Ausnahme einer schmalen Zone an der Hinter- und Innenseite des Oberarmes.

Operation: Schnitt 2 Zoll unterm Processus mastoideus beginnend, am vorderen Rand des Kopfnickers entlang zum Sternoclavicular-Gelenk, von dort zur Mitte des Schlüsselbeines umbiegend. Das Schlüsselbein wird in der Mitte durchsägt, das Halsdreieck präpariert. Statt des Plexus findet sich nur eine Granulationsmasse. — Auch hier hatte sich nach Ansicht des Autors infolge Zerreißung der Gefäße ein Hämatom gebildet und dieses den Plexus zerstört.

III. N. W. Sinjiischin (21) berichtet über einen Patienten, dem ein schwerer Baumstamm auf die Schulter fiel. Es entstand daraus eine

Lähmung des Plexus brachialis, wobei nur Zweige zum Pector., Supraspin. und den übrigen Schultermuskeln erhalten blieben. — 7 Monate nachher versuchte Professor Bostru einen operativen Eingriff. Schnitt am Rande des Sternocleido, Resektion der Clavicula, stumpfe Freilegung des Plexus; fibröse Degeneration der Stämme. Resektion derselben. — 1 Jahr nachher Zustand kaum gebessert.

Leider geht aus dem Referat nicht mit Sicherheit hervor, ob ursprünglich keine Knochenverletzung vorlag; doch ist dies mit einer gewissen Wahrscheinlichkeit anzunehmen. — Auch über Gefäßzerreißung als eventuelle Ursache der Plexusschädigung ist nichts erwähnt.

IV. Mason James (16) veröffentlichte im Brit. med. Journal einen 4. Fall.

Ein 45jähriger Mann stürzte in der Trunkenheit in einen engen Graben. Nach dem Unfall Unfähigkeit zu gehen und zu stehen vorhanden. Doch nur an den Armen Verlust der Bewegung und Empfindung. Keine Atemstörung. Schwacher Herzschlag. Halswirbelsäule nicht verletzt; Druckempfindung in der Gegend des 3. und 4. Halswirbels.

Leider war mir diese letzte Arbeit ebenso wie die vorige im Original nicht zugängig. Das Referat der Hildebrandschen Jahrbücher läßt bei diesem Fall den Verdacht bestehen, daß es sich um eine medulläre Erkrankung, etwa um eine Hämatomyelie, gehandelt hat. Die Druckempfindlichkeit der Halswirbelsäule, die Doppelseitigkeit der Armlähmung, die Unfähigkeit zu stehen, sprechen jedenfalls dafür.

So schaltet dieser Fall aus unserer näheren Betrachtung aus; leider ist auch das Referat über Fall 3 für unseren Zweck nicht ausreichend. Es geht zwar mit einer gewissen Wahrscheinlichkeit, aber nicht mit Sicherheit aus ihm hervor, ob wirklich jede Knochenverletzung gefehlt hat. Auch über etwaige Gefäßzerreißungen finden wir nichts erwähnt. Auch die von Volhard (25) beschriebenen Wurzelabreißungen des Plexus brachialis durch Treibriemenverletzung (2 Fälle) betonen nicht die Abwesenheit jeder Knochenverletzung.

So halten einer strengen Kritik nur die 2 ersten Fälle stand. Zweifellos fehlte bei beiden jede Veränderung des knöchernen Gerüstes. Bei beiden war der Plexus ziemlich hoch oben abgerissen. Im ersten Falle war die sensible und motorische Lähmung am ganzen Arme vorhanden. Dazu oculo-pupilläre Symptome, die sogenannte Hornersche Trias: Myosis, Ptosis, Retractio bulbi, bedingt durch die Verletzung der mit dem 1. Dorsalnerven verlaufenden Fasern für den Sympathicus.

Beim 2. Fall fehlte das oculo-pupilläre Symptom, wenigstens wird nichts davon erwähnt. Die Sensibilität war hier an einem

schmalen Streifen an der Rückseite des Armes erhalten, die Motilität am Unterarm offenbar auch nicht vollkommen erloschen.

Die Art der Verletzung war in beiden Fällen dieselbe. Sie bestand in einem Falle auf die Schulter. Eine operative Hilfe war in beiden Fällen nicht möglich. Durch die Autopsie in vivo wurde lediglich ein weiter Defekt des Plexus festgestellt, dazu die Unmöglichkeit denselben zu decken. Die Operationsmethode bestand in einem parallel dem Sternocleido und dem Schlüsselbein verlaufenden Haut schnitt, und einer davon ausgehenden Präparation des Halsdreiecks. Bolton reseziert hierzu in Fall 2 sogar das Schlüsselbein. — Tuffier (27) der eine durch Zerrung bewirkte Lähmung des Plexus als Folge einer Armluxation beschrieben hat, resezierte sogar das Tuberculum anterius der Querfortsätze mehrerer Wirbel, um sich die geschädigten Wurzeln besser zugängig zu machen. — Eine Naht der zerrissenen Nervenstämme konnte in keinem der beiden Fälle ausgeführt werden.

Diesen zwei einzigen Fällen, in denen eine Zerreißung des Plexus zweifellos ohne Veränderung am Knochengerüst stattgefunden hat, können wir aus eigener Beobachtung einen dritten Fall hinzufügen.

Ein 43jähriger Flaschnermeister war am 27. IX. 1905 auf dem Dach eines 10—12 m hohen Neubaues beschäftigt; dort glitt er infolge des nassen Wetters aus und stürzte kopfüber die volle Höhe des Neubaues herab. Über die Art des Falles weiß er selbst nichts anzugeben, da er nach dem Unfall eine Viertelstunde bewußtlos war. Sein Geselle, der dem stürzenden Meister nachblickte, hat ihm später erzählt, er sei zunächst in halber Höhe mit der rechten Schulter heftig auf eine Gerüststange aufgeschlagen, wodurch die Schnelligkeit des Falles bedeutend gemindert wurde. Am Boden sei er dann mit dem Kopf und Rücken auf Bruchholz aufgestürzt. Als der Verletzte nach einer Viertelstunde wieder zu sich kam, klagte er sofort über rasend starke Schmerzen im rechten Arme, auch über solche in der rechten Schulter; der rechte Arm war völlig unbeweglich und absolut gefühllos. Der linke Arm war vollkommen frei, die Beinbewegungen nicht gestört. Der sofort gerufene Arzt konnte keine Veränderung des Knochengerüsts der rechten Schulter feststellen, hielt aber trotzdem einen Schlüsselbeinbruch für nicht völlig ausgeschlossen. Über dem rechten Cucullaris fand er die Haut in Handbreite gerötet und blutig unterlaufen, den rechten Arm tatsächlich vollkommen gelähmt und gefühllos. Am Kopfe waren nur einige unbedeutende Hautwunden vorhanden, welche sofort versorgt wurden. Ein Schädelbruch konnte nicht konstatiert werden. — Schon in den nächsten Tagen nach der Verletzung trat eine ziemlich starke Schwellung der rechten Schulter und des ganzen rechten Armes ein, welche eine exakte Untersuchung der Schultergegend unmöglich machte. Zudem bestand nach wie vor eine hervorragende Schmerzhaftigkeit des ganzen rechten Armes. Die anfänglich vollkommene Lähmung der ganzen rechten oberen Extremität

schränkte sich nach und nach etwas ein; gegen Ende der zweiten Woche konnte Patient einige Bewegungen des Unterarmes und der Hand ausführen, behauptete auch, an der Innenseite des Armes etwas zu fühlen.

Um diese Zeit, am 14. X. 1905, kam Patient zu uns.

Der große, kräftig gebaute Mann ist von gutem Ernährungszustand, kräftiger Muskulatur und reichlichem Fettpolster. Die Untersuchung der inneren Organe läßt nichts Krankhaftes nachweisen. Blasen- und Mastdarmfunktion intakt.

An der rechten Kopfseite, vor und hinter dem rechten Scheitelbeinhöcker und über dem rechten Augenbogen, ist je eine kleine, lineäre, frische, etwa 5 cm lange Narbe zu konstatieren. Im übrigen ist die Schädeldecke, ebenso auch die Schädelknochen vollständig intakt.

Die Konjunktiva des rechten Auges zeigt einen mehrere Wochen alten Bluterguß; die Bewegungen beider Augen sind vollkommen frei, die Reaktion beider Pupillen auf Lichteinfall und Konvergenz prompt.

Eine auffällige Verschiedenheit in der Weite der Lidspalten, der Größe der Bulbi und der Weite der Pupillen kann nicht konstatiert werden.

Die Betastung der Halswirbelsäule ergibt keine Abnormität, keine Schmerzhaftigkeit; die Bewegungen derselben sind allseitig frei. Auch das Röntgenbild der Halswirbelsäule zeigt vollkommen normale Verhältnisse.

Die Sehnenreflexe der unteren Extremitäten sind beiderseits gleich und jedenfalls nicht gesteigert.

Über dem rechten Cucullaris findet sich eine kleinhandtellergroße Hautabschürfung; etwa in der Mitte zwischen Schulter und Wirbelsäule, bis zum freien Rande des Muskels reichend.

Die rechte obere Extremität erscheint vollkommen gelähmt. Der Oberarm hängt schlaff am Thorax herab, der Unterarm, im Ellenbogen rechtwinklig gebeugt, wird an seinem Ende von der linken Hand gestützt. Schulter und Arm ist deutlich etwas atrophisch.

Der Unterarm fühlt sich kühler an als der rechte, ist blaurot verfärbt, der rechte Handrücken deutlich ödematös. Doch kann ein deutlicher Unterschied am beiderseitigen Radialpuls nicht konstatiert werden.

Von den Schulterblattmuskeln ist der Cucullaris nur etwas schwächer wie links, der Levat. angul. scapul. und die beiden Rhomboidei gut; diese Muskeln zeigen direkt und indirekt annähernd normale elektrische Erregbarkeit, ebenso die übrigen Halsmuskeln (Sternocleidomostoideus, Scaleus usw.). Dagegen läßt sich vom M. serrat. antic. keine Wirkung bemerken; derselbe ist nur galvanisch bei direkter Reizung etwas erregbar.

Die Muskeln des Schultergelenks erweisen sich bei genauer Untersuchung sämtlich gelähmt.

Deltoideus, Pector. maj. und min., Latissimus dorsi; Supraspinatus, Infraspinatus, Teres minor; Subscapularis und Teres major sind sämtlich aktiv nicht innervierbar, zeigen deutlich leichte Atrophie, und sind elektrisch nur bei direkter Reizung mit dem galvanischen Strom zu einer trägen Zuckung zu veranlassen.

Im Ellenbogen ist die Streckung (Triceps), die Beugung (Biceps, Brachialis int.; Supinator longus) und die Supination (Biceps, Supinator brevis) vollkommen unmöglich. Diese sämtlichen Muskeln zeigen leichte

Atrophie und komplette Entartungsreaktion: nur direkte galvanische Reizung erwirkt deutlich träge Zuckung. Als einzige Bewegung im Ellenbogen ist ein leichter Grad von Pronation möglich, ohne jede erhebliche Kraft, wobei deutlich als Mitbewegung eine leichte Beugung der Finger, besonders der zwei kleinsten, eintritt. Bei ganz starken, faradischen Strömen scheint der Pronator teres sowohl direkt als indirekt erregbar.

Im Handgelenk fehlt die Dorsalflexion, sowie die Radialwärtsbiegung völlig. Die entsprechenden Muskeln (Extensor carpi radialis longus und brevis, Extensor carpi ulnaris, Flexor cärpi radialis) zeigen Atrophie und komplette Entartungsreaktion. Dagegen ist eine kombinierte Ulnar- und Volarflexion möglich, durch alleinige Wirkung des Flexor carpi ulnaris. Dieser Muskel zeigt bei starken faradischen Strömen auch vom Nerven aus eine blitzartige Zuckung.

In den Fingern ist die Prüfung der Beweglichkeit durch das an der Hand vorhandene Ödem etwas erschwert. Die Streckung der Grundphalangen ist unmöglich (Extensor digitorum communis, Extensor digiti minimi, Extensor indicis proprius). Diese Muskeln zeigen auch vollkommene Entartungsreaktion. Die Streckung der Endphalangen und die Beugung der Grundphalangen (M. lumbricales) ist allerdings mit herabgesetzter Ausdehnung und Kraft möglich, ebenso Adduktion und Abduktion der Finger (MM. interossei). Auch die Muskeln des Hypothenar funktionieren in beschränktem Maße (Flexor brevis, Abductor digiti min.). Diese sämtlichen Muskeln lassen sich mit starken faradischen Strömen zu blitzartigen Zuckungen erregen.

Von den Daumenbewegungen ist nur die Adduktion wirklich gut. Streckung und Abduktion, ebenso Flexion der Grundphalanx ist, offenbar mit infolge der starken Schwellung, nicht ausführbar. Dagegen läßt sich mit starken faradischen Strömen deutlich eine ganz kurze Zuckung bei diesen Muskeln erreichen (Extensor pollicis brevis und longus, Abductor pollicis longus und Flexor pollicis brevis). — Die Flexion der 2. Phalange (Flexor pollicis longus) ist aktiv nicht möglich. Die elektrische Untersuchung dieses Muskels ergibt kein einwandfreies Resultat.

Der Triceps- und Radialreflex ist vollkommen erloschen; der Ulnarreflex eben angedeutet.

Die Perkussion im Stehen erweist bei tiefer Inspiration eine leichte Verschieblichkeit der rechten vorderen Lungengrenzen. Hieraus wurde fälschlich der Schluß gezogen, daß der rechte Phrenicus intakt sei. Diese Annahme erwies sich auf Grund der späteren Röntgendurchleuchtung als irrig. Auch der rechte Phrenicus war gelähmt.

Die Sensibilität ist in bedeutender Weise beeinträchtigt, die genauere Untersuchung erweist, daß dies etwa in 3 Abstufungen der Fall ist (siehe Figur 1 u. 2). Am stärksten ist die Störung etwa im Gebiet der Supraclavicularnerven über der Schulter (I). Hier ist die Empfindung für warm und kalt, sowie für Berührung völlig erloschen. Die Schmerzempfindung stark herabgesetzt. — An der Radialseite des Ober- und Unterarms, sowie an der Hand werden auch leisere Berührungen gefühlt, aber Spitz und Knopf nicht unterschieden. Kalt und warm nur nach längerer Überlegung und nur bei hohen Differenzgraden unterschieden. Schmerzempfindung ist etwas herabgesetzt (II).

— Am besten ist das Gefühl erhalten in einem schmalen Streifen an der Innen- und Ulnarseite des Ober- und Unterarms, sowie im Ulnarisgebiet der Hand (III). Dort ist das Gefühl für sämtliche Qualitäten nur etwas herabgesetzt, mit dem Nebengefühl des Pelzigen. Eine auffallende Beeinträchtigung der Empfindung für Schmerz und Temperatur gegenüber den anderen Gefühlsqualitäten kann nicht konstatiert werden. Das Muskelgefühl ist in sämtlichen Gelenken des Armes bedeutend herabgesetzt, doch werden bei groben

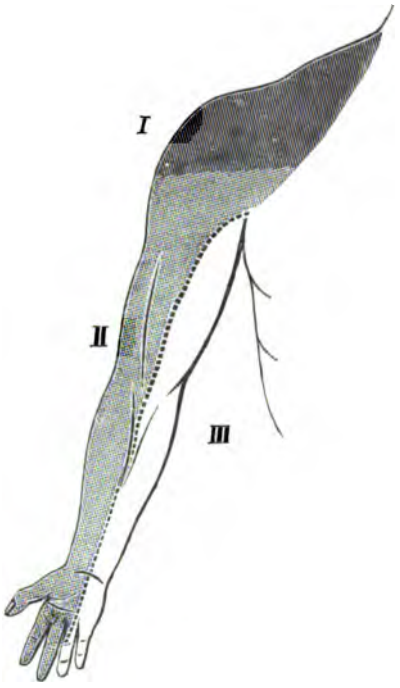

Fig. 1.

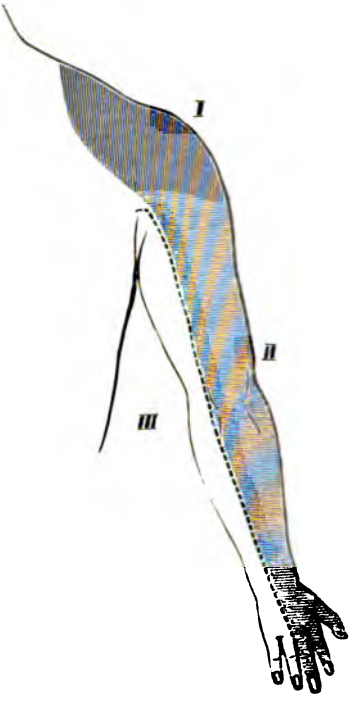

Fig. 2.

Bewegungen stets richtige Angaben gemacht. Am Nacken ist die Sensibilität intakt.

Die passiven Bewegungen in sämtlichen Gelenken des Armes sind frei, nirgends läßt sich eine Krepitation oder abnorme Beweglichkeit nachweisen. Die Durchleuchtung mit Röntgenstrahlen ergibt am Schultergürtel vollkommen normale Verhältnisse. Es ist sicher keine Luxation des Humerus, auch keine Fraktur der Clavicula vorhanden.

Der linke Arm ist völlig normal, ebenso sind die Bewegungen beider Beine vollkommen intakt.

Die Untersuchung konstatiert also eine komplette schlaffe Lähmung der rechten Schulter- und Armmuskulatur. An der Schulter sind nur die MM. trapezius, rhomboidei und levator scapulae intakt. Auch am Unterarme und an der Hand sind einzelne Muskelgruppen verschont. Es sind dies zunächst sämtliche vom Ulnaris versorgten Muskeln, dazu aus dem Radialisgebiet die langen Daumenstrecker, aus dem Medianusgebiet die Muskeln des Daumenballens und endlich der Pronator teres. Diese Ausbreitung der Lähmung entspricht keineswegs den peripheren großen Nervenstämmen, ebensowenig einem der sonst bekannten Typen bei Plexusschädigung, dem Erbschen oder Klumpkeschen Typus. Die Lähmung hat vielmehr einen segmentären Charakter; sämtliche nicht gelähmte Muskeln, mit alleiniger Ausnahme des Pronator teres, werden vom 1. Dorsalsegment inerviert, und auch die Sensibilitätsstörung ist am geringsten im Verbreiterungsgebiet dieses Segments. Auch der Mangel oculo-pupillärer Symptome, durch Verschonung der aus dem 1. Dorsalsegment stammenden Sympathicusfasern bedingt, paßt vollkommen zu dieser Auffassung.

So konnte sogar die Möglichkeit einer medullären Schädigung etwa einer Hämatomyelie, in den Bereich der diagnostischen Erwägungen gezogen werden, zumal die Art der Verletzung eine derartige Veränderung bei der Abwesenheit jeder Veränderung am Knochengerüst mindestens so wahrscheinlich gemacht hätte, wie eine Plexuszerreißung. Denn natürlich auch durch eine Schädigung des Plexus konnte ein segmentaler Typus der Lähmung hervorgerufen sein; nur mußte dann die Schädigung ganz hoch oben an den Wurzeln stattgefunden haben, unter Verschonung der Wurzeln des ersten Dorsalnerven. Für eine derartige Veränderung sprach auch bei genauerer Prüfung des Falles eine Reihe von Punkten: Die geringe Einschränkung der Lähmung seit der Verletzung, die absolute Einseitigkeit, die komplette Lähmung der betroffenen Muskulatur, das normale Verhalten der tiefen Reflexe, die starken Schmerzen. — Wo, d. h. in welcher Entfernung vom Wurzelaustritt die Plexusverletzung wohl ihren Sitz hatte, darüber konnten wir selbst mit Ausnutzung aller Details zu keiner ganz sicheren Annahme gelangen, obwohl dies gerade für einen operativen Eingriff und dessen Prognose von großer Wichtigkeit gewesen wäre. Denn es ist klar, wenn die Abreißung der Wurzeln hart am Zwischenwirbelloch, oder in demselben stattgefunden hatte, so konnte von einem operativen Eingriff nicht viel erwartet werden. Mit einiger Sicherheit ist eine derartig genauere Lokalisation der Wurzelschädigung

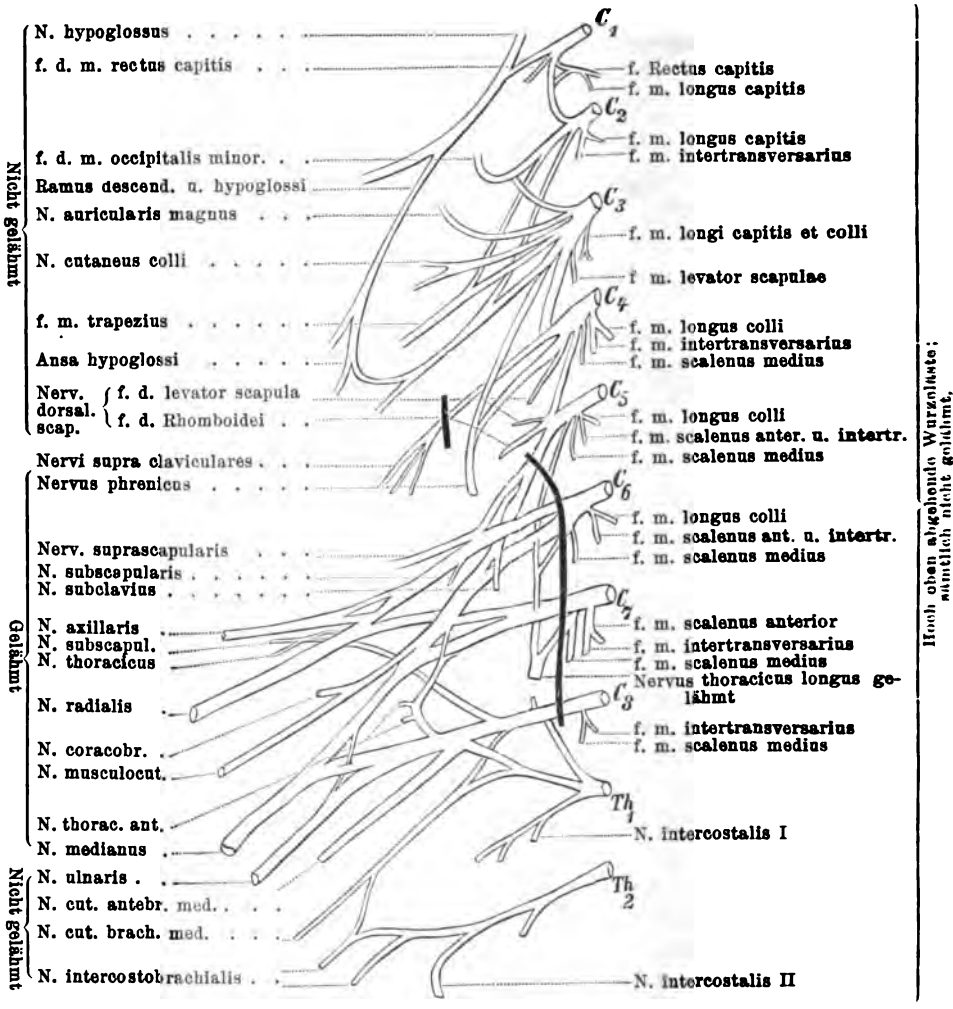

Rißstelle.

Rechter Plexus cervicalis und brachialis schematisch, von vorne (nach P. Eisler).

Fig. 3. Nach Spalteholz.

möglich, wenn bei einer Mitbeteiligung der 1. Dorsalwurzel mehr oder weniger starke Störungen von seiten des Sympathicus vorliegen (Volhard). Jener Faserteil des Halssympathicus nämlich, dessen Lähmung Myosis, Ptosis und Retractio bulbi (Hornersche Trias) zur Folge hat, stammt aus dem Rückenmark, hat sein medulläres Zen-

trum (Centrum ciliospinale von Budge) in der Höhe des 1. Dorsalsegments, verläuft mit dem I. Dorsalnerven durch das Foramen intervertebrale und verläßt denselben bald nachher, um sich mit dem Halssympathicus zu vereinigen. Eine Schädigung jener Fasern kann also nur bei einer hart am Wirbelkanal stattgehabten Schädigung der 1. Dorsalwurzel erfolgen. In unserem Falle war die 1. Dorsalwurzel überhaupt nicht beschädigt, und somit eine genauere Lokalisation der Wurzelschädigung nicht möglich. Immerhin schien es wahrscheinlich, daß die Verletzung nicht hart an der Wirbelsäule stattgefunden hatte, denn die Mm. scaleni, Rhomboidei und der Levator scapulae, deren Äste hart nach dem Wurzelaustritt abgehen, waren intakt. Dagegen war der ebenfalls so hoch abgehende Ast zum Serratus anticus zweifellos verletzt. Jedenfalls erschien auch ohne genauere Lokalisation ein operativer Eingriff gerechtfertigt. Derselbe wurde am 18. X. 1905 von Prof. Graser vorgenommen.

In Morphium-Äthernarkose Schnitt 3 Querfinger breit unterhalb des Processus mastoideus beginnend, dem hinteren Rand des Sternocleido folgend bis zur Clavicula absteigend; dort biegt derselbe nach außen um und wird auf der Clavicula bis zum Akromion geführt. Nun wird die Haut samt Platysma und oberflächlicher Fascie abgelöst und der ganze Lappen nach oben und außen zurückgeklappt. Freilegung des Omohyoideus; Durchtrennung des unteren Bauches desselben. Exakte Blutstillung, Vorziehen der großen Gefäße, Eingehen auf den Scalenus. Dabei wird der Phrenicus in großer Ausdehnung freigelegt und nach oben verfolgt, er scheint vollkommen intakt. Unterhalb seines Abganges wird der Plexus zwischen Scalenus anticus und medius in breiter Ausdehnung freigelegt. Es zeigt sich, daß derselbe vom Phrenicuseintritt (C_4) bis zur Wurzel des ersten Dorsalnerven fingerbreit neben der Wirbelsäule abgerissen ist (s. Fig. 3). Nur die sofort nach dem Wurzelaustritt abgehenden Äste für die tiefen Halsmuskeln, den Levator scapulae (C_4), die Rhomboidei (C_5) und die Scaleni (C_4—C_8) waren unversehrt; dagegen war der ebenfalls hoch oben abgehende Nervenstrang des Thoracicus longus zerrissen. Das umliegende Gewebe ist blutig infiltriert, ein einigermaßen größerer Bluterguß läßt sich aber nicht auffinden. Die Nervenenden liegen wenige mm voneinander entfernt, die äußeren Nervenscheiden sind stark infiltriert, getrübt, die Nervenfasern innerhalb derselben aufgerollt, aufgefasert, verwirrt. Die derartig veränderten Teile werden von den zentralen peripheren Stümpfen abgetrennt; die peripheren Nervenstämme weithin mobilisiert; die zentralen Enden sind eben noch lang genug, daß eine Resektion der Tubercula umgangen werden kann. Die Stümpfe werden unter möglichster Wiederherstellung der anatomischen Verhältnisse mit Katgut Ende gegen Ende vereinigt. Dabei wird die rechte Schulter eleviert und der Kopf nach rechts gebeugt. Naht der Muskeln und der Fascien; vollständige Hautnaht; Glasdrain hinter der Wundnaht. Steriler Verband; darüber Gips, den Kopf, Hals,

die Brust und den rechten Arm in oben erwähnter Stellung umfassend und fixierend.

Nach 2 Tagen wird der Glasdrain entfernt, nach 14 Tagen der Gipsverband abgenommen; der Arm nunmehr durch eine Mitella gestützt. Die Wunde ist völlig primär vernarbt. Die Temperatur seit der Operation ist stets afebril. — Am 25. X. wurde Patient entlassen mit der Weisung, sich alle Monate hier vorzustellen.

Es wurde dann bald mit passiven Übungen der rechten Armgelenke begonnen, um die drohenden Versteifungen zu verhindern. Auch Galvanisieren und Massage wurde dem Patienten empfohlen.

Ende März 1906 trat Patient wieder zur genaueren Beobachtung in die Klinik ein. Er ist körperlich etwas heruntergekommen, da er sich infolge der lebhaften Schmerzen, die am rechten Arme noch jetzt bestehen, sehr an den Genuß des Morphiums gewöhnt hat. Doch gelingt es, ihm bei uns in nicht allzu langer Zeit dasselbe völlig zu entziehen.

Die ausführliche Untersuchung damals zeigte keinen wesentlichen Erfolg der Operation. Das Bild der Lähmung war z. Zt. nicht verändert, nur noch klarer, da die letzten akuten Folgen der Verletzung längst verschwunden waren und statt dessen die Atrophie der gelähmten Muskeln weitere Fortschritte gemacht hatte. Die elektrische Untersuchung ergab im wesentlichen dasselbe Resultat wie vor der Operation. Komplette Entartungsreaktion: träge Zuckung nur bei direkter galvanischer Reizung mit überwiegender Anodenzuckung zeigen: am Schulterblatt Serratus anticus major, am Schultergelenk: Deltoideus; Pectoralis major und minor und Latiss. dorsi; Supraspinatus, Infraspinatus und Teres minor; Subscapularis und Teres major.

Am Ellenbogen: Biceps, Brachialis internus, Supinator longus, Triceps und Supinator brevis.

Nur der Pronator teres ist mit starken faradischen Strömen erregbar; allerdings ist sein Bewegungseffekt infolge der Kontrakturen nur ein sehr geringer.

Am Handgelenk zeigen Entartungsreaktion: Extensor carpi radialis longus und brevis, Extensor carpi ulnaris, Flexor carpi radialis. — Flexor carpi ulnaris faradisch erregbar.

Von den Fingermuskeln lassen Entartungsreaktion nachweisen: Extensor digitorum communis, Extensor indicis proprius, Extensor digiti minimi.

Dagegen sind mit faradischen Strömen erregbar: MM. interossei und lumbricales. Der Flexor digitorum profundus besonders in seinem ulnaren Teile; sämtliche Muskeln des Thenar und Hypothenar.

Von den langen Daumenmuskeln sind die Strecker und auch der Flexor pollicis longus mit faradischen Strömen erregbar. Bei der Versteifung der Daumengelenke täuscht die Wirkung der langen Daumenstrecker sogar einen Zug des Extensor carpi radialis vor.

Die Sensibilitätsstörungen sind noch in genau derselben Weise vorhanden, haben aber an Intensität wesentlich abgenommen, in dem schmalen Streifen an der Innenseite des Ober- und Unterarms sowie im Ulnargebiet der Hand ist die Sensibilität normal geworden.

Schulter, Ober- und Unterarm sind stark atrophisch. Die vor der

Operation gelähmten Muskeln können auch jetzt nicht innerviert werden. Dazu finden sich an sämtlichen Gelenken des Armes starke Kontrakturen.

In der Schulter ist der Oberarm adduziert und einwärts rotiert, passive Rotationsbewegungen sind kaum möglich, bei passiven Abduktionsbewegungen geht das Schulterblatt sofort mit. Der Oberarmkopf ist infolge der Lähmung sämtlicher periartikulärer Muskeln nach abwärts gesunken.

Im Ellenbogen wird der Arm rechtwinklig durch die Unterstützung der linken Hand gebeugt und etwas über die Mittelstellung proniert gehalten. Die weitere Beugung ist nicht möglich, die Streckung nur bis etwa 120^0. Supination ist über die Mittelstellung hinaus unmöglich.

Im Handgelenk ist die Dorsalflexion etwa bis zu einem Winkel von 120^0 mit dem Vorderarm möglich. Offenbar wurde diese Bewegung passiv häufig durch die Unterstützung der linken Hand ausgeführt.

Volarflexion ist nur bis zur Geraden möglich.

Die Fingergelenke sind bei den drei ersten Fingern fast vollkommen gestreckt, bei den zwei letzten Fingern ganz leicht gebeugt; an diesen letzteren ist eine leichte Vermehrung der Beugung möglich. In den übrigen Fingern sind nennenswerte Bewegungen nicht ausführbar.

Die Thoraxdurchleuchtung mit Röntgenstrahlen (Prof. Jamin) im Stehen zeigt, daß die rechte Zwerchfellkuppe bei oberflächlicher Atmung keine Exkursionen macht. Bei tiefster Atmung bewegt sich die rechte Zwerchfellhälfte im Stehen während der Einatmung entschieden etwas nach abwärts, aber nur ganz wenig, während die linke Seite weite Exkursionen macht. In Rücken- und Seitenlage verändert sich dagegen die Zwerchfellgrenze rechts bei gewöhnlicher Inspiration überhaupt nicht. Bei tiefster Atmung rückt sie in Rückenlage während der Inspiration sogar um $1^1/_2$ cm hinauf. Es war also eine ausgesprochene einseitige Zwerchfelllähmung zu konstatieren. Offenbar war diese Störung von Anfang an vorhanden. Bei der Untersuchung vor der Operation wurde aber lediglich die vordere Lungengrenze im Stehen untersucht und bei tiefer Atmung etwas verschieblich gefunden. Ein derartiger Befund reichte aber offenbar nicht aus, um eine einseitige Phrenicuslähmung auszuschließen. Dazu ist mindestens die Untersuchung in Rückenlage und die Prüfung der hinteren Lungengrenzen vorzunehmen. Den klarsten Aufschluß wird natürlich immer die Durchleuchtung geben. Daß der Nervus phrenicus bei der Operation äußerlich intakt gefunden wurde, widerspricht diesem funktionellen Befunde keineswegs. Er hatte eben durch hochgradige Zerrung eine starke Schädigung seiner Leitungsfähigkeit erfahren, ohne daß äußerlich seine Kontinuität verletzt worden war.

Leider konnten wir den Fall seither nicht mehr beobachten. Die Nachuntersuchung ergibt also, wie mehrmals betont, im wesentlichen denselben Befund wie vor der Operation; nur ist die leichte Parese im Verbreitungsgebiet des 1. Dorsalsegments völlig geschwunden. Eine Wiederherstellung der Lähmung durch die Nervennaht konnte auch im Beginn nicht festgestellt werden. Dieselbe erscheint auch für die Zukunft nicht wahrscheinlich, wenn

auch nach dem jetzigen Untersuchungsbefund nicht ausgeschlossen. Auch bei den bisher veröffentlichten Fällen von hoher Plexusnaht nach Zerreißung ist eine Wiederherstellung bis jetzt nicht beobachtet. Günstige Resultate weiß nur Kennedy (12 u. 13) zu berichten, der die Operation bei kleinen Kindern nach Geburtslähmungen vornahm; hier ist aber natürlich die Regenerationsfähigkeit des Organismus eine völlig andere, auch die Rißstelle fast stets peripherer.

Das Interessante dieses Falles liegt nun vor allem in dem Mechanismus der Verletzung.

Es sind an und für sich, wie in der Einleitung erwähnt, nur 2 Fälle beschrieben, bei denen beim Erwachsenen eine Plexuszerreißung ohne Veränderung am Knochengerüst zweifellos beobachtet ist und auch bei diesen beiden Fällen ist nicht die Zerreißung des Plexus nach Ansicht der Autoren das Primäre, sondern nur eine Folge ausgedehnter Blutergüsse, bedingt durch Gefäßzerreißungen.

In unserem Fall war die einzige Schädigung von Bedeutung, welche Patient beim Fallen erlitten, jene Totalabreißung des Plexus. Diese isolierte Zerreißung ist auch nur bei der Art der Verletzung möglich, wie sie unser Patient erlitt.

Wir können uns diesen mechanischen Vorgang bis zu einem gewissen Grade am eigenen Körper klar machen. Bringen wir den rechten Arm in abduzierte Stellung und zugleich hinter den Körper, so verursacht uns dies nicht die geringsten Beschwerden, auch können wir in dieser Stellung keine Beeinträchtigung der Halsbewegung konstatieren. Sowie wir aber mit diesem Arm in dieser Stellung eine Last von unten und hinten nach vorwärts ziehen sollen, fühlen wir deutlich ein spannendes Gefühl in der Ellenbeuge und über dem Deltoideus. Dieses Gefühl kann nicht bloß durch die Anspannung der Muskulatur allein bedingt sein; denn wenn wir uns umdrehen und mit vorgestrecktem Arm die Last gegen unseren Rücken bewegen, so fehlt dieses unangenehme Gefühl vollkommen. Versucht man nun, in der erst erwähnten Stellung den Kopf nach vorwärts und links, von der Last weg zu drehen, so wird jenes Gefühl der Spannung im Arme noch stärker, auch tritt ein recht unangenehmes, zerrendes Gefühl an der rechten Halsseite auf. Dasselbe ist nicht der Fall, wenn der Arm ohne den Zug der Last in der oben erwähnten Stellung steht. Auch die Erfahrung lehrt uns, daß wir kaum je einen Arbeiter eine Last mit einer Hand nach vorne ziehen sehen, ohne daß er dabei den Kopf nach der Last zu wendet; ob-

wohl dies eigentlich a priori nicht zu erwarten wäre. Das unangenehme Gefühl ist offenbar durch die Stellung des Armes und Kopfes und dann vor allem durch die infolge der Last tiefer tretende Schulter hervorgerufen und kann nicht wohl anders gedeutet werden als eine Zerrung des Plexus Brachialis, der in dieser Stellung auf sein äußerstes Maß gedehnt wird.

Alle diese mechanischen Momente sind nun in unserem Falle gegeben. Unser Patient rutscht auf dem glatten Dache aus und stürzt kopfüber nach abwärts, unwillkürlich streckt er die rechte Hand nach hinten und außen, um irgend etwas noch zu erhaschen, was dem stürzenden Körper Halt geben könnte. In dieser Stellung stürzte er mit der rechten Kopfseite auf eine Gerüststange zu und reflektorisch biegt er denselben nach links, vielleicht wurde auch der Kopf passiv von der streifenden Stange nach links geschleudert. Nun befindet Patient sich in der Stellung, in der der rechte Plexus extrem gedehnt ist, und in dieser Stellung schlägt er mit der rechten Schulter auf jene Gerüststange auf, und zwar an einer Stelle, wo durch die reichliche Polsterung des Cucullaris eine Knochenverletzung ziemlich ausgeschlossen ist. Die durch die Fallhöhe erreichte Wucht des ganzen Körpers reißt also den rechten Schultergürtel caudalwärts; dieser Ruck pflanzt sich auf den ohnehin auf sein physiologisches Maß gedehnten Plexus fort, er reißt. Unter gleichen Bedingungen wird wohl immer diese gleiche Verletzung zustande kommen, und daß diese in Wirklichkeit so überaus selten ist, liegt eben bloß daran, daß diese Bedingungen in ihrer Gesamtheit so außerordentlich selten gegeben sind.

Wo reißt nun der Plexus? Er reißt da, wo ein überspannter Faden, ein überdehntes Gummiband, besonders bei plötzlichem Ruck, meistens reißt, in der Nähe des einen Fixationspunktes. Von einem peripheren Fixationspunkt kann man nun beim Plexus nicht reden. Nur ein zentraler ist vorhanden an der Stelle des Wurzelaustritts aus dem Wirbelkanal, und neben diesem einen Fixationspunkt reißt der Plexus auch ab. Ein weiterer Grund für einen Riß der Nerven an diesem Ort ist in der Tatsache zu sehen, daß die Nervenstämme hier noch nicht zu dicken Bündeln vereinigt sind, welche einer Überdehnung einen größeren Widerstand entgegensetzen könnten.

So wäre der Mechanismus der Verletzung in unserem Falle wohl ohne Zwang bis ins Detail zu erklären. Die übrigen ätiologischen Anschauungen über Plexuslähmungen scheinen uns in unserem Falle nicht zutreffend, schon deshalb nicht, weil ein großer Teil derselben eine Veränderung am Knochengerüst (Clavicular-

fraktur, Oberarmfraktur, Oberarmluxation) zur Voraussetzung hat. Bei der Abwesenheit derartiger Knochenverletzungen sieht die gangbarste Anschauung gegenwärtig die Ursache einer Plexuslähmung in einer Quetschung derselben, die nach einigen zwischen Querfortsatz des 7. Halswirbels und Clavicula, nach anderen zwischen Clavicula und 1. Rippe stattfinden soll, besonders bei starker Hyperextension. Angenommen, auch eine derartige Hyperextension hätte in unserem Falle stattgefunden, so widerspricht einer derartigen Auffassung doch vor allem die Lokalisation der Verletzung an den Wurzeln, und besonders die Tatsache, daß gerade die untersten Äste des Plexus frei sind und die sensible Störung am vollkommensten im Verbreitungsgebiet der Nervi suprascapulares, an den obersten Plexusästen ist.

Auch die Art der Lähmung selbst in bezug auf ihre Lokalisation ist von großem Interesse (s. Fig. 3). Wir haben schon oben erwähnt, daß die Schädigung einen ziemlich ausgesprochenen segmentären Typus hat und die Operation hat unsere Vermutung bestätigt, daß nur die aus der 1. Dorsalwurzel stammenden Nervenfasern ungeschädigt sind. Mit dieser Wurzel laufen die in unserem Falle intakten oculopupillären Fasern des Sympathikus. Von dieser Wurzel wird das Ulnarisgebiet versorgt, und außerdem die langen und kurzen Daumenmuskeln aus dem Medianus- und Radialisgebiet. Diese Muskeln sind sämtlich in unserem Fall verschont, waren nur anfangs etwas paretisch, was durch die Zerrung auch dieser Wurzel wohl verständlich ist. Daß außerdem der Pronator teres, welcher vom 7. Cervicalsegment versorgt wird, bei unserem Kranken intakt ist, nötigt uns zu der Annahme, daß dieser Muskel ausnahmsweise entweder vom Ulnaris innerviert wird, oder seine Nervenkerne ungewöhnlicherweise tiefer im Rückenmark lokalisiert hat. Der Hautbezirk des 1. Dorsalsegments entspricht dem Ulnarisgebiet und außerdem einem schmalen Streifen an der Innen- und Ulnarseite des Ober- und Unterarms. Es ist dies der in unserem Falle sensibel am wenigsten geschädigte Bezirk (s. Fig. 1 u. 2).

Die Art dieser Plexuslähmung hat mit einer peripheren Schädigung desselben, welche das Verbreitungsgebiet der großen Nervenstämme einhält, keinerlei Ähnlichkeit. Ebensowenig ist, wie schon erwähnt, eine Verwechslung desselben mit einer der Lähmungstypen möglich, welche durch eine Schädigung des Plexus in seiner Mitte entstehen. Beim Erbschen Typus sind fast nur oder doch vor allem die vier großen Muskeln: Deltoideus, Biceps, Brachialis internus und Supinator longus gelähmt, beim Klumpkeschen Typus vor

allem die kleinen Handmuskeln. Mit ihnen zeigt unser Fall keinerlei Verwandtschaft; infolge seines segmentären Typus dagegen wohl mit einer medullären Schädigung in dieser Gegend, etwa mit einer Hämatomyelie. Wir haben schon oben erwähnt, daß eine derartige Auffassung des Falles bei flüchtiger Betrachtung schon aufstoßen kann, dann aber auch kurz die Gründe gestreift, welche uns bei genauerer Betrachtung zur richtigen Annahme einer Wurzelabreißung geführt haben. Die Unterscheidung beider Erkrankungen, die in unserem Falle sehr einfach erscheint, kann aber bei anders gelagerten Details wohl einmal Differentialdiagnostische Schwierigkeiten machen (cfr. Fall IV, S. 574). Es ist deshalb eine eingehendere Anführung der Unterscheidungspunkte wohl erlaubt. Vielleicht ist es unter diesen Umständen gestanden gestattet, vor einer ausführlichen Auseinandersetzung dieser Punkte einen typischen Fall von Hämatomyelie anzuführen, um durch die Gegenüberstellung beider Fälle einmal ihre Verwandtschaft zu beweisen, dann aber auch ihre Unterscheidungsmerkmale prägnanter darstellen zu können.

Leider kam dieser Fall nicht im akuten Stadium in unsere Beobachtung, sondern erst ein halbes Jahr nach der Verletzung. Auch ist die Ausdehnung der Lähmung nicht genau dieselbe, wie in unserem Falle. Sonst aber ist eine gewisse Ähnlichkeit nicht zu verkennen.

Patient, 56 Jahre alt, Ökonom, war früher angeblich nie krank. Am 13. VII. 1905 wollte Patient ein paar junge Ochsen einspannen, dabei wurde das Gespann scheu und warf den Patienten zu Boden. Er kann sich nur noch erinnern, daß er, nach vorne zu gekrümmt, am Boden kniete, während die Ochsen samt dem Wagen über ihn hinweggingen. Damit verlor er das Bewußtsein und erwachte erst wieder nach einer Stunde in seinem Hause. Er zeigte eine Weichteilwunde über dem rechten Scheitelbein, aber keinerlei Anzeichen für eine ernstere Schädelverletzung. Am untersten Teil des Nackens und des Halses bestanden heftige Schmerzen, der Hals war eigentümlich nach vorne gestreckt und konnte nicht bewegt werden; der linke Arm war völlig, der rechte nur teilweise etwas gelähmt, doch bestanden in keinem der Arme Schmerzen. Infolge der Unbrauchbarkeit beider Arme mußte Patient 3 Wochen von seiner Frau gefüttert werden. Schlucklähmung bestand aber nicht, ebensowenig ausgesprochene Bewegungsstörungen der Beine. Auch Blasen- und Mastdarmstörungen sollen stets gefehlt haben. Nur ganz allmählich besserten sich die Störungen; der rechte Arm wurde wie früher, am linken schränkte sich die Lähmung entschieden etwas ein, doch konnte ihn Patient bis jetzt zu nichts Rechtem gebrauchen, da er ohne Kraft war und die Bewegung der Finger so beschränkt blieben, daß er nur zur Not zwischen Daumen und Zeigefinger etwas einklemmen konnte. Noch jetzt, nach 6 Monaten, besteht die nach vorne gestreckte Stellung des Halses und eine deutliche Bewegungsbeschränkung desselben.

Patient ist untermittelgroß, nur mäßig kräftig gebaut und von dürftigem Ernährungszustand. Es besteht leichtes Emphysem, Hypertrophie des linken Ventrikels und chronische Nephritis.

Die Pupillen reagieren. Eine Differenz der Pupillenweite und der Lidspalten besteht nicht. Patellarreflexe beiderseits etwas lebhaft. Fußsohlenreflexe und Bauchdeckenreflexe normal. Kremasterreflexe nicht auszulösen.

Der rechte Arm bietet bei der Untersuchung nichts Abnormes, auch die Muskeln des Halses und Nackens sind beiderseits völlig intakt.

Der Hals ist eigentümlich nach vorne gestreckt, der Kopf nach rückwärts gebeugt. In der Gegend des 6. Halswirbels findet sich eine deutlich sicht- und fühlbare Knickung der Wirbelsäule nach vorne. Dort zeigt sich im Röntgenbild der Körper des 6. Halswirbels verbreitert, zusammengepreßt mit unscharfen Knochenkonturen als Ganzes etwas nach vorn verschoben. Dagegen zeigt das Röntgenbild der linken Schulter und des linken Armes vollkommen normale Verhältnisse, sämtliche Gelenke des Armes sind passiv frei beweglich. In den großen Gelenken des Armes finden sich keine Kontrakturen.

Der linke Arm ist stark atrophisch, besonders an der Streckseite. Die Umfangsdifferenz beträgt am Oberarm 2, am Unterarm 1 cm. Ebenso ist in der Gegend des Latissimus dorsi, des Pectoralis major sowie des Serratus anticus eine starke Atrophie unverkennbar. Diese Muskeln zeigen komplette Entartungsreaktion und lebhafte fibrilläre Zuckungen. Ebenso die meisten Strecker am Ober- und Unterarm: Triceps, Extensor carpi radialis longus und brevis, Extensor carpi ulnaris, Extensor digitorum communis. Merkwürdigerweise ist nur die Dorsalflexion der Hand und die Serratuswirkung vollkommen unmöglich. Bei allen übrigen gelähmten Muskeln ist ein kleiner Teil der Fasern erhalten, so daß ihre Wirkung, allerdings ohne jede bedeutende Kraft, noch möglich ist. Nur auf diese Weise ist es erklärlich, daß sich keine Kontrakturen in den großen Armgelenken finden.

Ebenso auffällig ist, daß auch in den übrigen Muskeln mit normalem elektrischen Verhalten und guter Funktion lebhafte fibrilläre Zuckungen zu sehen sind, auch eine Größe der Atrophie, welche schwer bloß als sekundäre zu erklären wäre.

Der linke Arm hängt meist schlaff am Körper herab, der Unterarm ist leicht gebeugt, von den Fingern sind die beiden letzten ganz leicht gebeugt, die übrigen gestreckt, der erste sogar überstreckt. — Radial- und Ulnarreflex vorhanden. Tricepsreflex erloschen.

Die Sensibilität ist in einem schmalen länglichen Streifen, welcher von der hinteren Achselfalte über die Mitte des Ellenbogens und Handrückens zur Streckseite des Mittelfingers führt, für sämtliche Qualitäten etwas herabgesetzt, am auffallendsten für Schmerz und Temperatur (Fig. 4). Subjektive Störungen bestehen nicht am Arme, insbesondere keine Schmerzen.

Es handelt sich also hier um eine teilweise Lähmung des linken Armes, welche zuerst vollständig war, auch den rechten Arm ergriffen hatte und sich erst allmählich einschränkte. Sie ergreift außer einigen Muskeln am Schultergürtel (Latissimus dorsi, Serratus anticus, Pectoralis major) vorzüglich die Strecker am Arme, verschont dabei aber die lange Daumen-

muskulatur, den Brachio radialis und ebenso die kleinen Handmuskeln. Die geschädigten Muskeln zeigen Entartungsreaktion, dabei aber die Eigentümlichkeit, daß ein kleiner Teil ihrer kontraktilen Substanz noch leistungsfähig ist. Umgekehrt zeigen auch alle übrigen Muskeln des Armes starke Atrophie und fibrilläre Zukkungen. Kontrakturen fehlen. Die Sensibilitätsstörung zeigt einen segmentären Charakter und entspricht dem Verbreitungsgebiet des 7. Halssegments. Subjektive Beschwerden fehlen. Die Halswirbelsäule zeigt in der Gegend des 6. Halswirbels eine Veränderung, welche eine alte Fraktur sehr wahrscheinlich macht, dazu besteht eine leichte Erhöhung der Patellarreflexe.

Fig. 4.

Dieser Fall läßt wohl keine andere Auffassung zu, als die einer traumatischen Hämatomyelie in der Gegend des 6. und 7. Cervicalsegments. Die in diesem Abschnitt lokalisierten Muskelkerne sind zum großen Teil zerstört; natürlich ist die Grenze der Blutung nach oben und unten hin unscharf und damit auch die Abgrenzung der Lähmung keine ganz bestimmte. Daß die zentrale Schädigung aber in diesem Segment gelegen sein muß, erhellt aus einem Blick auf das beifolgende Schema.[1]) — Auch die Gefühlsstörung entspricht ziemlich genau dem vom 7. Cervikalsegment versorgten Hautgebiet, spricht zudem durch die hervorragende Beeinträchtigung der Schmerz- und Temperaturempfindung für eine Schädigung im zentralen Höhlengrau.

Segmente:	Motorische Wurzeln für:
IV. Cerv.	Nackenmuskulatur, Levator scapulae, Diaphragma
	Supra- und Intraspinatus, Deltoideus
	Biceps und Coracobrachialis
	Supinator longus, Rhomboidei

1) Aus Sahli, Lehrbuch der klinischen Untersuchungsmethoden.

V. Cerv.	Diaphragma
	Deltoideus
	Biceps, Brachialis internus, Coracobrachialis
	Supinator longus und brevis
	Pectoralis major pars clavicularis
	Serratus major
	Rhomboidei
	Teres minor
	Latissimus Dorsi
VI. Cerv.	Biceps
	Brachialis internus
	* Pectoralis major pars clavicularis [1])
	* Serratus anticus major
	* Triceps
	* Extensoren der Hand und der Finger
	Pronatoren
VII. Cerv.	* Caput longum tricipitis
	* Extensoren der Hand und der Finger
	Flexoren und Pronatoren der Hand
	* Pectoralis major pars costalis
	Subscapularis
	* Latissimus dorsi
	Teres major
VIII. Cerv.	Flexoren der Hand und Finger
	Kleine Handmuskeln
I. Dorsal.	Strecker des Daumens
	Kleine Handmuskeln, Daumen- und Kleinfingerballen.

Wenn auch die Ausbreitung der Lähmung in diesem Fall nicht ganz der der beschriebenen hohen Plexuslähmung entspricht, auch durch das Stadium, in dem beide Fälle bei uns zur Beobachtung kamen, naturgemäß große Verschiedenheiten bedingt sind, so ist doch die Ähnlichkeit der beiden Fälle ganz unverkennbar. Diese gemeinsamen Punkte sollen ebenso wie die Unterscheidungsmerkmale beider Fälle kurz einander gegenüber gestellt werden. —

Hohe Plexuszerreißungen und Hämatomyelie haben beide einen durchaus segmentären Typus, sowohl in der durch sie bedingten sensiblen wie motorischen Störung.

Die sensiblen wie die motorischen Störungen sind aber bei der

1) Die mit * bezeichneten Muskeln sind fast völlig gelähmt.

Wurzelzerreißung stets nach oben und unten schärfer abgegrenzt als bei der Hämatomyelie. Oculo-pupilläre Symptome können bei beiden vorhanden sein oder fehlen. Sie beweisen nur, daß das Zentrum ciliospinale im 1. Dorsalsegment, oder das aus demselben stammende Faserbündel, welches kurze Zeit mit der 1. Dorsalwurzel verläuft und dann zum Sympathicus geht, verletzt ist oder nicht. Dadurch ist es bei der hohen Plexuszerreißung von einer gewissen Bedeutung für die genaue Lokalisation der Schädigung. Freilich können bei der Hämatomyelie auch bei höherer Lokalisation derartige Symptome auftreten, bedingt durch eine Leitungsunterbrechung im zentralen Neurom (Großhirn-Zentrum ciliospinale von Budge). Eine derartige Störung wird aber meist nur vorübergehend sein.

Ebenso können Zwerchfelllähmungen bei beiden Verletzungen vorkommen (4. Halssegment oder 4. Wurzel) oder fehlen; auch diese Lähmung ist bei der Wurzelzerreißung von einer gewissen Bedeutung für die genaue anatomische Lokalisation der Entfernung der Schädigung vom Wirbelkanal, da der Abgang des Phrenicus hart nach dem Austritt aus dem Wirbelkanal erfolgt. Von derselben Bedeutung sind aus dem gleichen Grunde: die tiefen Halsmuskeln, die Scaleni, die Rhomboidei, der Levator scapulae und der Serratus major (Thoracicus longus) (siehe Fig. 4).

Bei der Hämatomyelie ist die Lähmung meist zuerst ausgedehnter und schränkt sich allmählich ein. Bei der Wurzelzerreißung ist die spätere Einschränkung nur sehr unbedeutend; ist die Wurzelzerstörung durch ein traumatisches Aneurysma bedingt, so können die Lähmungserscheinungen mit der Zeit sogar an Ausdehnung zunehmen.

Die Lähmung bei der Hämatomyelie ist bei einigermaßen großer Ausdehnung, am Anfang wenigstens, meist doppelseitig, wenn auch die eine Seite meist schwerer betroffen ist.

Die Wurzelabreißung ist eine exquisit einseitige Schädigung.

Bei der Hämatomyelie fehlen meist die Schmerzen am gelähmten Gliede. Bei der Wurzelabreißung sind dieselben aus begreiflichen Gründen meist in starkem Maße vorhanden.

Mit der Hämatomyelie ist oft eine Schädigung der Halswirbelsäule verbunden (Fraktur oder Luxation), aber keineswegs immer. Ebenso ist bei der Wurzelabreißung oft, aber nicht immer, eine Veränderung am Knochengerüst der Schulter.

Die Art der Muskellähmung, die bei beiden Erkrankungen einen segmentären Typus hat und mit der natürlich Entartungsreaktion verbunden ist, weist deutliche Unterschiede auf. Bei der

Hämatomyelie sind die Muskeln nur zum allergeringsten Teil vollständig gelähmt, nur dann, wenn die Blutung im Rückenmark den ganzen Bereich ihrer Nervenkerne zerstört hat, den wir uns in der Form einer Längsspindel dort angeordnet vorstellen müssen. Da dies begreiflicherweise nur in den seltensten Fällen stattfindet, wird ein kleiner oder großer Teil der Nervenkerne stets erhalten bleiben und damit stets ein kleiner oder großer Teil der Muskelfasern vor der Degeneration bewahrt werden. Bei der hohen Plexuszerreißung werden die Muskeln in ihrer ganzen Ausdehnung vernichtet, da in der austretenden Wurzel sich sämtliche Fasern aus den zerstreuten Nervenkernen schon vereinigt haben und durchtrennt worden sind. — So ist es möglich, daß bei der Hämatomyelie ein kleiner Teil eines größeren gelähmten Muskels sogar noch normale elektrische Erregbarkeit aufweist, während dies bei der hohen Plexuszerreißung kaum denkbar ist.

In diesem Zusammenhang ist es auch verständlich, warum bei der Hämatomyelie Kontrakturen an den größeren Gelenken meist fehlen. Bei ausgedehnter Wurzelzerreißung werden dieselben meist eintreten.

Bei der Hämatomyelie sind die Sehnenreflexe an den Beinen zuweilen etwas gesteigert, infolge der Stauung, welche im unteren Reflexbogen durch die Blutung bedingt ist. Auch Blasen- und Mastdarmstörungen können vorkommen. Bei der hohen Plexuszerreißung ist eine Beeinflussung dieser Reflexe nicht denkbar.

Das Verhalten der Sehnenreflexe am Arm ist nur für die Ausbreitung der Lähmung, aber nicht für die Unterscheidung der beiden Erkrankungen zu verwerten.

Bei der Hämatomyelie ist die Gefühlsstörung durch die Schädigung der grauen Substanz besonders für Schmerz und Temperatur ausgesprochen (Mott und Sherington) bei der hohen Plexuszerreißung ist eine derartige dissoziierte Empfindungslähmung nicht denkbar.

Es mag spitzfindig erscheinen, diese Summe von Details zu erwähnen, um eine an und für sich seltene Differentialdiagnose zu ermöglichen, welche dazu noch meist selbstverständlich und leicht erscheint. Zweifellos aber kann dieselbe unter Umständen recht schwierig werden, und jedenfalls ist sie stets für den Pat. von großer Bedeutung. Denn, während bei der Hämatomyelie jeder chirurgische Eingriff sinnlos ist, wird man bei der hohen Plexusverletzung stets wenigstens eine Besserung durch Nervennaht ver-

suchen. Es kann somit an den Chirurgen jederzeit die Pflicht herantreten, auf Grund einer exakten Differentialdiagnose einen zwecklosen Eingriff zu vermeiden oder einen notwendigen Eingriff zu wagen. Da nun trotz des Fortschrittes der modernen chirurgischen Technik bei der Ausbildung der diagnostischen Hilfsmittel das Ziel der modernen Chirurgie gerade darin besteht, unnötige Eingriffe zu vermeiden, ist wohl auch dieser kleine Beitrag zu diesem Ziel in seiner Art berechtigt.

Zum Schluß ist es mir noch eine angenehme Pflicht, meinem hochverehrten Lehrer und Chef, Herrn Professor Graser, für die Anregung zu dieser Arbeit meinen wärmsten Dank auszusprechen.

Für manchen gütigen Rat bei der Untersuchung der Patientin sage ich Herrn Professor Jamin meinen ergebensten Dank.

Literaturverzeichnis.

1. Banks Mitchell, Clinical Notes upon two years surgical work in the Liverpool Royal Infirmery. Ref. Zentralbl. f. Chir. 1881, S. 605.
2. Bégouin, Lésion du plexus brachial consecutif à une fracture de la clavicle. Journ. de Bordeaux 1897. Ref. Hildebrands Jahrb. 3. Bd., S. 908.
3. Bolton, Subcutaneous injury of the brachial plexus. Annals of surgery 1902. Ref. Hildebrands Jahrb. Bd. 8, S. 1083.
4. Bristow, Avulsion of the brachial plexus with a report of three cases. Annals of surgery 1902. Ref. Hildebrands Jahrb. Bd. 8, S. 1083.
5. Corivilla, Sulla rigenerazione del plesso brachiale e sulla neurorafia. Clinica chirurgica 1900, No. 9 u. 10.
6. Déjérine u. Armand, Ein Fall von oberer Wurzellähmung am Plexus brachialis auf beiden Seiten mit prädominierend sensitiven Störungen infolge von überschüssigen Halsrippen. Société de neurologie de Paris. Ref. Neurol. Zentralbl. 1903, S. 143.
7. Galleazi, Contributo clinico e sperimentale allo studio delle lesioni del plesso brachiale d'origine traumatica. Arch. di Ortop. 1903, No. 1.
8. Grenet, Lähmungen des Plexus brachialis. Gaz. d. hôpit. 1903, p. 109 u. 112. Ref. Deutsche med. Wochenschr. 1904, Nr. 44, S. 1619.
9. Humphrey, Wounds of the brachial plexus etc. The Lancet 1897, 20. Nov.
10. Jamin, Einfluß der Phrenicusreizung beim Menschen nach Röntgenuntersuchungen. Festschrift f. J. Rosenthal.
11. Kennedy, Second case of the brachial plexus paralysis. Glasgow medical journ. 1900, Okt.
12. Kennedy, Suture of the brachial plexus in birth paralysis of the upper extremity. British medic. journ. 1903. II. 7.

13. Kennedy, Further notes on the treatment of birth paralysis of the upper extremity by suture of the fifth and sixth cervical nerves. Brit. med. journ. 1904. 22. X.
14. Kocher, Die Verletzungen der Wirbelsäule, zugleich als Beitrag zur Physiologie des menschlichen Rückenmarks. Mitt. aus den Grenzgeb. d. Med. u. Chir., Bd. 1, Heft 4.
15. Kramer, Zur Neurolyse u. Nervennaht. Beitr. zur klin. Chir. 1900, Bd. 28.
16. Mason James, Partial rupture of the brachial plexus. Brit. med. journ. 1896. Ref. Hildebrands Jahrb. II. 1041.
17. Naunyn, Ein Fall von Erbscher Plexuslähmung und gleichzeitiger Sympathicuslähmung. Deutsche med. Wochenschr. 1902, 7.
18. Pfeifer, Doppelseitige Plexuslähmung. Münchn. med. Wochenschr. 1903.
19. Schüller, Drei Fälle von Entbindungslähmungen am Arme. Wiener klin. Wochenschr. 1902, Bd. 5, S. 37.
20. Speiser, Die Erfolge der Nervennaht. Sammelreferat.
21. Ssinjuschin, Ein Fall von Resektion des Plexus brachialis. Med. obosrenje 1902, No. 18. Ref. Zentralbl. f. Chir. 1903, S. 122.
22. Stewart, A case of the brachial plexus. The Lancet 1900, S. 693.
23. Tuffier, Paralysis radiculaire totale du plexus brachial.
24. Uneguma Oga, Traumatische Lähmungen des Plexus brachialis. Inaug.-Diss. München 1902.
25. Volhard, Über Augensymptome bei Armlähmungen. Deutsche med. Wochenschr. 1904, Nr. 37, S. 1339.
26. Wallerstein, Ein Fall von traumatischer isolierter Lähmung des Nervus axillaris. Mitteil. f. Unfallheilkunde 1902.
27. Williamson, Lähmung des Plexus brachialis (2 Fälle). The Lancet No. 4224. Ref. Deutsche med. Wochenschr. 1904, S. 1292.

XXIV.

Besprechungen.

1.

Prof. Dr. med. E. Sommer. Eine neue Art der physikalischen Nachbehandlung von Verletzungen. 37 S. Text, 7 Abbildungen im Text, 5 Tafeln. Verlag: Otto Neumich. Preis geh. 4 Mk., geb. 5 Mk.

Die Arbeit muß bei der Besprechung in zwei Teile gegliedert werden. Die ersten 13 Seiten (2—15) umfassen 1. das makroskopische und mikroskopische Verhalten der Callusbildung, 2. einen geschichtlichen Rückblick auf die verschiedenen Theorien der Callusbildung. Der erste Teil schließt sich sehr eng an die Schilderung, die uns Bruns (Die Lehre von den Knochenbrüchen, Deutsche Chirurgie, Lfg. 27, S. 179—187, ferner S. 191 bis 198, ferner S. 172—178) über das gleiche Thema etwas ausführlicher gibt, an. Es war uns durch Vergleich mit dem Brunsschen Texte möglich, den sinnstörenden Lapsus calami auf Seite 4 unten zu erlären, wonach der Verf. den intermediären Callus in der Markhöhle entstehen läßt, Bruns spricht auf S. 181 von dem intramedullären Callus.

Der zweite Teil, 24 S. (16—39), bringt eigene Erfahrungen, welche Verfasser bei der Durchsicht von 162 röntgenographisch festgelegten Fällen aus dem Materiale Holzknechts gesammelt hat. Er kommt zu dem auch von anderer Seite ja bereits ausgesprochenen Resultate, daß im allgemeinen die Menge des gebildeten Callus dem Grade der Dislokation proportional ist. Verf. folgert dann weiter: Wo also viel Callus im Bilde vorhanden ist, da ist bei der Frakturheilung irgendein ungünstiges Moment mit im Spiele, das wir eventuell auch durch keine andere Untersuchungsmethode nachweisen können. Verf. wendet sich deshalb in der Konsequenz, die er für die Therapie aus dieser Folgerung zieht, gegen jene Behandlung der Frakturen, die eine Immobilisation verwirft oder beschränkt und möglichst frühe mit Massage und Bewegungen anfängt. Dadurch würde in einem Falle infolge der damit verbundenen Dislokation der Fragmente eine wertlose übermäßige Callusbildung angeregt, im anderen Falle, wo die Fragmente schon absolut feststehen, wäre ihr Erfolg irrelevant. Um aber das auch vom Verf. bezüglich der Pflege der Weichteile als gut anerkannte Grundprinzip dieser mobilisierenden Behandlung durchführen zu können, schlägt er vor, in den Verband primäre Elektroden einzufügen, mit Hilfe welcher eine kräftige Faradisierung im starren Verbande möglich sein soll.

Klinische Belege für seinen Vorschlag bringt Verf. nicht bei. Es ist uns auch nicht ersichtlich, auf welche Weise Verf. die beigegebenen Kurven gewonnen hat, durch welche die Überlegenheit der neuen Methode über die anderen erwiesen werden soll. Die beigegebenen Kopien von Röntgenbildern sind gut. Dr. Graf-Kiel.

2.

Dr. Eduard Gottschalk. Die Röntgentherapie nach ihrem heutigen Stande. Stuttgart, Verlag von Ferd. Enke, 1907. Preis 1 Mk. 20 Pfg.

Nach einem kurzen Bericht über die Entstehung der Therapie und die ersten Forscher auf diesem Gebiete werden zunächst die physikalischen und chemischen Eigenschaften der Strahlen und ihre Einwirkung auf tierisches Gewebe, ihre Tiefenwirkung und eigentliche Wesenheit besprochen.

Übergehend zur Physiologie der Röntgenstrahlen wird ihre äußerst geringe Wirkung auf Bakterien und Protozoen erwähnt und ihre Wirkung auf tierische und menschliche Spermatozoen, Ovarien, wo Tötung resp. Schwund eintritt ohne Störung der Haut. Nach eingehender Beschäftigung mit den klinischen und histologischen Veränderungen der Haut geht Verf. dann zur Indikation der Behandlung über.

Er berichtet über den günstigen Einfluß auf Leukämie und Pseudoleukämie, auf Gicht, Rheumatismus, Basedow'sche und Bantische Krankheit, Mediastinaltumoren und Morbus Addisonii.

Auf chirurgischem Gebiete werden drei selbstbehandelte Fälle von Mammacarcinom mit günstiger Wirkung und ein sehr interessanter Fall von Magencarcinom eingehend berichtet, andererseits auch auf die Entstehung von Carcinom durch die Strahlen hingewiesen. Sarkome reagieren weniger gut. Auch bei Prostatahypertrophie und auf gynäkologischem Gebiet bei Uterusmyomen wird Bestrahlung empfohlen.

Ganz besonders gute Erfolge bieten die Hautkrankheiten, wo Verf. selbst die schönsten Resultate erzielt hat, besonders bei Lupus und schwerer Akne.

Zum Schlusse werden die Elementargebote der Röntgentherapie, deren oberster Grundsatz nihil nocere sei, noch einmal zusammengefaßt und zum Weiterstudium aufgefordert. Der anregende Vortrag ist auch dadurch interessant, daß man durch ihn die hauptsächlichsten Forscher auf diesem Gebiete und ihre Anschauungen kennen lernt. Dr. Florange-Kiel.

3.

Publications of Cornell University Medical College. Studies from the Department of Pathology. Vol. VI. 1906. New York City.

Der vorliegende Band enthält ausgedehnte Studien über Agglutination von Buxton, Torrey, Shaffer und Teague. Eine weitere Reihe von

Abhandlungen ist der Serumbehandlung des Morbus Basedowii gewidmet. Es gelang Beebe, ein Serum von hohem therapeutischen Wert aus den Proteiden der normalen Schilddrüsen zu gewinnen. Rogers, der zumeist dieses Serum, daneben aber auch ein aus kranken Drüsen gewonnenes anwandte, berichtet über seine Erfolge: von 90 Fällen sind 28 ganz geheilt, 52 gebessert. Ewing hält die Wirksamkeit des Serums für begrenzt, zumal die Basedowsche Krankheit wahrscheinlich nicht allein auf Veränderungen der Schilddrüse zurückzuführen ist, sondern auch von erheblichen Störungen anderer Organsysteme begleitet wird.

Von den weiteren Artikeln sei noch erwähnt, daß Beebe und Ewing entgegen den Feststellungen Bashfords experimentell gefunden haben, daß das sog. infektiöse Lymphosarkom der Hunde aus transplantierten Zellen weiterwächst und als echte bösartige Neubildung zu betrachten ist, deren parasitärer Ursprung sehr zweifelhaft erscheint.

Fischer-Defoy-Kiel.

4.

Professor Attilio Curcio, Neapel. Apparecchi ortopedici ed arti artificiali. Mit 570 Textabbildungen und Tafeln in Dreifarbendruck. Turin 1907. 15 Lire.

Das Buch will dem Arzte zeigen, wie orthopädische Apparate beschaffen sein sollen, wie die mechanischen Grundlagen sind, auf denen sie sich aufbauen, wie ihre genaue Herstellungsart und Anwendungsweise sind, damit er eine genaue Kontrolle über ihre Ausführung hat. Er soll einen Einblick in die orthopädische Mechanik und Technik gewinnen.

Ein besonderer Abschnitt ist den künstlichen Gliedern gewidmet. Er beginnt mit einem Ausblick auf die zukünftige Ausführung der Amputation; die ersten Schritte sind von Vanghetti getan, der seine sog. kinematischen Amputationen so ausführt, daß unter Benutzung der amputierten Muskeln mit Hilfe einer Prothese aktive und freiwillige Bewegungen ermöglicht werden.

Zahlreiche Abbildungen, z. T. orthopädischen Katalogen entnommen, kommen dem Verfasser in der Ausführung seiner Absichten zu Hilfe.

Fischer-Defoy-Kiel.

Anzeigen literarischer Neuigkeiten, welche der Redaktion zugeschickt worden sind:

Gallant: A combination of the english and french obstetric locks. Amer. Journ. of Surg. March 1907.

Bainbridge: Trypsin in cancer — a preliminary statement. New York Medical Journal, March 2, 1907.

E. Mercks: Jahresbericht, XX. Jahrgang, 1906.

Nordiskt Medicinskt Arkiv, Bd. 39, 1906, Kirurgi, Afd. I, Häft 4.

Åkerblom: Peritenitis intradeltoidea.

Schmiegelow, Über Ösophago-, Tracheo- und Bronchoskopie.

Heinricius, Über die radikale, abdominale Totalexstirpation des carcinomatösen Uterus.

Nordiskt Medicinskt Arkiv, Bd. 39, 1906, Inre Medicin. Afd. II, Häft 4.

Haußen (Klaus): Beiträge zur Diätetik der Nierenkrankheiten.

Ebbel, La variole dans l'Ancien Testament et dans le papyrus Ebers.

La Clinica chirurgica, Vol. XV, No. 4, 1907.

Bolognesi: Ricerche sperimentali sulla produzione dell' osteomielite col diplococco di Fränkel e coi filtrati di colture di diplococco e di b. coli (fine).

Lasið: L'ettrolisi circolare nella cura dei restringimenti uretrali.

Livraga: Sul processo di guarigione delle ferite della trachea.

Archivio di Ortopedia, Anno XXIV, Fasc. 2, 1907.

Guarnieri, Considerazioni sull' uso del massaggio immediato nella terapia delle fratture.

Motta: In difesa del metodo di Phelps.

Busi: Reperto radiografico in un caso di aneurisma della tibiale posteriore destra.

Jardini: Tumore cistico del nervo cubitale.

Archives Internationales de Chirurgie, Vol. III, Fasc. 4, 1907.

Roberts: The value and safety of surgical exploration in the abdominal complications of typhoid fever.

Spángaro: Ricerche sperimentali sul comportamento funzionale del cuore ferito e sottoposto ad atti operativi.

American Journal of Surgery, Vol. XXI, May 1907, No. 5.

Valentine and Townsend: The emergency dilatation of urethral stricture.

Lydston, Carcinoma of the prostate; calculus of the prostate.

Small: Abortion, with special reference to the treatment of incomplete abortions.
Wile: Blood examination in surgical diagnosis.
Wiener: Some remarks on the drainage method in the treatment of acut midde ear disease.
Ware: Surgical Postures.
Haynes: Congenital absence of the appendix and suppurative pelvic peritonitis in a boy.

Bulletin of the Lying-In-Hospital of the City of New York, Vol. III, March 1907. No. 4.

Harrar: A consideration of 1446 persistent occiput posterior cases.
Coolidge: The treatment of acute bronchitis in infants.
Kosmak: The occurrence of subcutaneous emphysema in labor.
Lobenstine: Complete rupture of the pregnant uterus.
Welch: On the number of ova in the Graafian follicle.

The St. Paul Medical Journal, Vol. IX, May 1907, No. 5.

Boeckmann: Dry sterilized pyoktanin catgut.
Lundholm: Rational treatment of septic peritonitis.
Longstreet Taylor: The popular fear of the contagiousness of tuberculosis.
Foster: The treatment of so-called „incurables".
Gillette: Some orthopedic conditions causing sciatica.

Bulletins et Mémoires de la Société de Chirurgie de Paris, Tome XXXIII, No. 15—19, 1907.

Delbet, Tuffier, Riccard: Tentative de greffe artérielle.
Quénu, Schwartz: Hernie propéritonéale latérale.
Routier, Sieur: Abcès appendiculaires pelviens, ouverture par voie rectale.
Tuffier: Gastro-entérostomie postérieure réparée spontanément.
Fontoynont: Les bubons climatériques.
Discussion sur les abcès pelviens d'origine appendiculaire.
Discussion sur le tétanos.

Revue de Chirurgie, XXVII, No. 5, 10. V. 1907.

Terrier et Dujarier: Du priapisme prolongé.
Le Damany: Le luxation congénitale de la hanche.
Schwartz et Dreyfus: Des ruptures du poumon sans fractures de côte.
Delore et Chalier: De l'exstirpation périnéale des cancers de l'anus et du rectum.
Hardoüin: Quelques remarques sur le traitement des kystes glandulaires du pancréas à propos d'une observation personnelle.
Dévé: Des kystes hydatiques gazeux du foie.
Guibé: Volvulus de l'intestin grêle et de la partie initiale du gros intestin.

Archives Provinciales de Chirurgie, Tome XVI, No. 4, Avril 1907.

Phocas et Bensis: Néphrites et réno-décortication.
Soulié et Brucker: Blessure du radial par coup de feu.
Baudouin: Rapport des tératomes chirurgicaux et des monstres doubles.

Revue Française de Médecine et de Chirurgie, V, 1907, No. 7—10.

Katz: Sigmoïdites et perisigmoïdites.

Leriche: Les résultats éloignés de la resection de l'estomac pour cancer.

Hartmann: La tuberculose hypertrophique et sténosante de l'urèthre chez la femme.

Bérardet et Péhu: Les péricardites tuberculeuses à épauchement considérable.

Horand: Syphilis et cancer.

Fischer-Defoy-Kiel.

19 Jul 84 ~~41A~~ ~~602~~

U HOLZER
BINDER
BOSTON MASS

3 2044 103 049 342